

# **EVALUACIÓN DE LA EFICACIA HEMOSTÁTICA DE LAS ESPONJAS DE GELATINA LIOFILIZADA EN CIRUGÍA UNGUEAL**

*EVALUATION OF THE HEMOSTATIC EFFICACY OF LYOPHILIZED  
GELATIN SPONGES IN NAIL SURGERY*

**TESIS**



***ADRIÁN LOBO MARTÍN***

*Universidad de Sevilla, 2022*



# TESIS DOCTORAL



## EVALUACIÓN DE LA EFICACIA HEMOSTÁTICA DE LAS ESPONJAS DE GELATINA LIOFILIZADA EN CIRUGIA UNGUEAL

DOCTORANDO: *Adrián Lobo Martín*

TUTOR Y DIRECTOR: *DR. D. Antonio Córdoba Fernández*

**Universidad de Sevilla, 2022**





UNIVERSIDAD DE SEVILLA – FACULTAD DE ENFERMERIA, FISIOTERAPIA Y PODOLOGÍA

EL DR. ANTONIO CÓRDOBA FERNÁNDEZ, PROFESOR TITULAR DEL DEPARTAMENTO DE PODOLOGÍA DE LA UNIVERSIDAD DE SEVILLA HACE CONSTAR:

QUE D. ADRIÁN LOBO MARTÍN HA REALIZADO BAJO MI DIRECCIÓN, TUTELA Y GUÍA, LA TESIS DOCTORAL TITULADA “**EVALUACIÓN DE LA EFICACIA HEMOSTÁTICA DE LAS ESPONJAS DE GELATINA LIOFILIZADA EN CIRUGIA UNGUEAL**”. HAGO CONSTAR QUE EL PRESENTE TRABAJO REÚNE LAS CONDICIONES NECESARIAS PARA SER SOMETIDO A SU LECTURA Y DEFENSA ANTE LA COMISIÓN QUE EN SU DÍA SE CONSTITUYA CON EL FIN DE OPTAR A LA OBTENCIÓN DEL GRADO DE DOCTOR POR LA UNIVERSIDAD DE SEVILLA.

Sevilla, a 7 de julio de 2022

EL DIRECTOR

Prof. Dr. ANTONIO CÓRDOBA FERNÁNDEZ



## Agradecimientos

Nunca te imaginas la cantidad de obstáculos que se pueden presentar en un trabajo de estas características. Un trabajo que tanto por su complejidad y por circunstancias personales, que algunos podrán entender y otros no, ha hecho que dure cinco años.

No soy de los que piensa que una tesis debe durar un tiempo concreto, ni tampoco que su calidad sea acorde a esta circunstancia. A pesar de que la variable tiempo, ha sido una carga muy pesada, con otras variables asociadas como cariño, apoyo, comprensión y amor incondicional de personas maravillosas, han hecho que esta tesis haya podido por fin ver la luz.

Quiero dar las gracias en primer lugar a una persona con la que he podido discrepar mucho a lo largo de estos años, pero que es un referente, un hombre que admiro personal y profesionalmente; porque así son las relaciones entre padres e hijos, y te doy las gracias Antonio Córdoba como el “padre profesional” al que siempre he considerado.

Gracias a mi familia. Me faltarían años, páginas y palabras para decir todo lo que os debo. Cristina, mi mujer, gracias, por tanto, tú también puedes decir que te has doctorado. A mis padres, Francisco y Dolores, que os debo todo, sois mi ejemplo a seguir.

Mencionar a mi otra familia que también me han alentado a seguir, mis amigos, al que destaco por su humanidad, preocupación constante y porque es como un hermano, Álvaro Saura gracias a ti también.

Por último, dar las gracias al Área Clínica de Podología, Departamento de Podología de la Universidad de Sevilla y gracias también a esta profesión llamada podología que no ha parado de exigirme pero que también me ha dado gran parte de lo que soy.



## ABREVIATURAS POR ORDEN ALFABÉTICO

**µm:** MICRA

**AAM:** ASOCIACIÓN MÉDICA MUNDIAL

**AEMPS:** AGENCIA ESPAÑOLA DE MEDICAMENTOS Y PRODUCTOS SANITARIOS

**ADP:** ADENOSÍN DIFOSFATO

**CD:** CÚMULO DE DIFERENCIACIÓN

**COVID-19:** ENFERMEDAD RESPIRATORIA PRODUCIDA POR EL SARS-Cov-2

**COX:** ENZIMA CICLOOXIGENASA

**ECA:** ENSAYO CLÍNICO ALEATORIZADO

**EG:** ESPONJA DE GELATINA

**EVA:** ESCALA VISUAL ANÁLOGA

**FAP:** FACTOR DE ADHESIÓN PLAQUETARIA

**FIG:** FIGURA

**FS:** FENOLIZACIÓN SEGMENTARIA

**FT:** FACTOR TISULAR

**FvW:** FACTOR DE VON WILLEBRAND

**GAP:** GELATINA DE ALTA POROSIDAD

**GC:** GELATINA CONVENCIONAL

**Gli:** GLICINA

**GP:** GLICOPROTEÍNA

**IG:** INMUNOGLOBULINA G

**kDa:** KILODALTON

**P2Y1:** RECEPTOR PLAQUETARIO P2Y1

**P2Y12:** RECEPTOR PLAQUETARIO P2Y12

**PC:** PRECALÍCREÍNA

**pi:** PUNTO ISOELÉCTRICO

**QAPM:** QUININÓGENO DE ALTO PESO MOLECULAR

**REC:** RESECCIÓN EN CUÑA

**SARS-COV-2:** SÍNDROME RESPIRATORIO AGUDO GRAVE POR CORONAVIRUS DE SEGUNDA GENERACIÓN

**TAFI:** INHIBIDOR DE FIBRINOLISIS ACTIVABLE POR TROMBINA

**t-PA:** ACTIVADOR DE PLASMINÓGENO TIPO- TISULAR

**TP $\alpha$ :** RECEPTOR PROSTANOIDE ALFA

**TP $\beta$ :** RECEPTOR PROSTANOIDE BETA

**TX:** TROMBOXANO

**$\alpha$ 2 $\beta$ 1:** INTEGRINA DEL RECEPTOR PLAQUETARIO DE COLÁGENO  $\alpha$ 2 $\beta$ 1

**$\alpha$ IIb $\beta$ 3:** INTEGRINA DEL RECEPTOR PLAQUETARIO DE COLÁGENO  $\alpha$ IIb $\beta$ 3

## **FACTORES DE LA COAGULACIÓN**

**FI:** FACTOR I - FIBRINÓGENO

**FII:** FACTOR II - PROTROMBINA

**FIII:** FACTOR III - FACTOR TISULAR

**FIV:** FACTOR IV - CALCIO

**FV:** FACTOR V -PROACELERINA

**FVII:** FACTOR VII - PROCONVERTINA

**FVIII:** FACTOR VIII - FACTOR ANTIHEMOFÍLICO A

**FIX:** FACTOR IX -FACTOR BETAADRENÉRGICO

**FX:** FACTOR X -FACTOR AUTOPROTROMBINA III

**FXI:** FACTOR XI-FACTOR ANTIHEMOFÍLICO C

**FXII:** FACTOR XII- ACTIVADOR DE FACTOR XI Y PRECALÍCREINA

**FXIII:** FACTOR XIII - ESTABILIZADOR DE FIBRINA

**FXIV:** FACTOR XIV- AUTOTROMBINA II-A



# ÍNDICE

1. JUSTIFICACIÓN .....	6
2. MARCO TEÓRICO.....	10
2.1 ANTECEDENTES Y ESTADO ACTUAL DEL PROBLEMA .....	10
2.2 DEFINICIÓN DE LA HEMOSTASIA.....	11
2.3 FASES DE LA HEMOSTASIA .....	11
2.3.1 Fase Vascul ar o Fase de Vasoconstricción .....	12
2.3.2 Fase Plaquetaria .....	13
2.3.3 Fase de Coagulación .....	14
2.3.4 Fase Fibrinolítica.....	18
2.4 HEMOSTÁTICOS TÓPICOS .....	19
2.4.1 Concepto de hemostático tópico .....	19
2.4.2 Tipos de hemostáticos tópicos .....	21
2.4.3 Esponjas de gelatina .....	36
2.5 CIRUGÍA UNGUEAL .....	53
2.5.1 Concepto de Onicocriptosis .....	53
2.5.2 Anatomía de la Unidad Ungueal.....	53
2.5.3 Morfología Ungueal .....	54
2.5.4 Clasificación de la onicocriptosis.....	56
2.5.5 Procedimiento quirúrgico.....	58
2.5.6 Técnica Fenol-Alcohol .....	59
2.5.7 Técnica de Winograd .....	62
2.5.8 Combinación de técnicas: FS y REC. ....	63

3. HIPÓTESIS DE TRABAJO Y OBJETIVOS .....	69
3.1 OBJETIVO PRINCIPAL .....	69
3.2 OBJETIVOS SECUNDARIOS .....	69
3.3 HIPÓTESIS .....	70
4. MATERIAL Y MÉTODO .....	72
4.1 MATERIAL .....	72
4.1.1 Material fungible de la investigación .....	72
4.1.2 Equipo de Instrumental Quirúrgico.....	73
4.1.3 Material de medición .....	74
4.2 MÉTODO .....	74
4.2.1 Tipo de diseño .....	74
4.2.2 Ámbito de la intervención y descripción de la muestra .....	74
4.2.3 Asignación de los grupos.....	75
4.2.4 Criterios de selección de la muestra .....	75
4.2.5 Método de recogida de datos .....	76
4.2.6 Variables del estudio .....	77
4.2.7 Descripción del procedimiento .....	78
4.3 CONSIDERACIONES ÉTICAS.....	84
5. ANÁLISIS ESTADÍSTICO .....	89
5.1 CÁLCULO DEL TAMAÑO MUESTRAL.....	89
5.2 ANÁLISIS DESCRIPTIVO.....	90
6. RESULTADOS .....	93
6.1 ESTADÍSTICA DESCRIPTIVA .....	93
6.2 ESTADÍSTICA INFERENCIAL.....	97
6.2.1 Variable sangrado.....	97



6.2.2 Variable inflamación.....	98
6.2.3 Variable dolor .....	100
6.2.4 Variable tiempo de recuperación.....	102
6.2.5 Variable número de curas .....	102
6.2.6 Variable recidiva .....	102
6.2.7 Variable infección .....	103
7. DISCUSIÓN.....	105
8. CONCLUSIONES .....	116
9. FORTALEZA Y LIMITACIONES DEL ESTUDIO .....	118
10. PROSPECTIVA.....	121
BIBLIOGRAFIA.....	125
ANEXO I. AUTORIZACIÓN DEL ÁREA CLÍNICA DE PODOLOGÍA DE LA UNIVERSIDAD DE SEVILLA PARA PROYECTOS DE INVESTIGACIÓN .....	139
ANEXO II. IDONEIDAD DEL INVESTIGADOR PRINCIPAL Y SUS INVESTIGADORES ....	140
ANEXO III. COMPROMISO DEL INVESTIGADOR PRINCIPAL .....	141
ANEXO IV. IDONEIDAD DE LAS INSTALACIONES .....	142
ANEXO V. PERMISO COMITÉ ÉTICO .....	143
ANEXO VI. REGISTRO DEL ENSAYO CLÍNICO .....	144
ANEXO VII. REGISTRO DEL DOLOR POSTOPERATORIO .....	147
ANEXO VIII. HOJA DE INFORMACIÓN Y CONSENTIMIENTO INFORMADO PARA LOS PARTICIPANTES EN ENSAYO CLÍNICO .....	148
ANEXO IX. HOJA DE REGISTRO DE DATOS DEL PACIENTE .....	153
ANEXO X. FICHA TÉCNICA OCTOCOLAGEN <sup>®</sup> (Laboratorios Clarben S.A).....	154
ANEXO XI. FICHA TÉCNICA GELITA-SPON <sup>®</sup> STANDARD (Gelita Medical <sup>®</sup> ).....	156
ANEXO XII. ARTÍCULO .....	161



## RESUMEN

**Antecedentes:** En la actualidad, la fenolización segmentaria se considera el procedimiento quirúrgico ideal para el tratamiento definitivo de la onicocriptosis. A lo largo de los años, la técnica ha sufrido numerosas modificaciones para reducir sus inconvenientes, especialmente drenaje postoperatorio prolongado, cicatrización tórpida y sobreinfección. La resección del tejido cauterizado se ha propuesto como una de las modificaciones realizadas con la finalidad de reducir estos inconvenientes. La evidencia disponible muestra que esta variante de la técnica original puede reducir de manera considerable los tiempos de recuperación. No obstante, su principal inconveniente parece ser el riesgo de sangrado menor postoperatorio. Este inconveniente se ha intentado minimizar con el empleo de anestésicos con vasoconstrictor o con la aplicación de hemoderivados como gel de plaquetas, si bien estos no son siempre útiles en todo tipo de pacientes, o bien resultan poco costo-efectivos. El presente estudio se diseñó con el fin de evaluar una alternativa eficaz, usando un dispositivo hemostático como las esponjas de gelatina que han sido probados con éxito en otras disciplinas médico-quirúrgicas. De esta manera, el objetivo principal de este trabajo consistió en evaluar la eficacia y seguridad de estos dispositivos de gelatina como agentes hemostáticos tras fenolización segmentaria combinada con posterior resección parcial de la matriz y lecho ungual.

**Método:** Se diseñó un ensayo clínico aleatorizado doble ciego control comparativo de grupos paralelos en 74 Hallux (44 pacientes) con onicocriptosis en estadio I, II y III según la clasificación de Kline. El cirujano y los pacientes estaban cegados al grupo experimental asignado por un investigador independiente. La muestra fue recogida entre 2017 y 2022. Todos los participantes fueron asignados al azar a 3 grupos de tratamiento utilizando un esquema simple de aleatorización de igual probabilidad: Grupo A (grupo de control), Grupo B (esponja de gelatina convencional) y Grupo C (esponja de gelatina de alta porosidad). Como variable principal se comparó la pérdida

de sangre postoperatoria entre estos 3 grupos. También se analizaron como variables secundarias inflamación posquirúrgica, dolor, número de curas necesarias, tiempo de recuperación y tasa de recurrencia.

**Resultados:** El promedio de pérdida de sangre en gramos, cuantificada en las primeras 48 horas después de la cirugía en los pacientes de ambos grupos experimentales, fue significativamente menor en comparación con el grupo control. La mayor diferencia promedio comparada con el grupo control, se registró en el Grupo C ( $p < 0,001$ ), seguido por el Grupo B ( $p = 0,005$ ) sin diferencias significativas entre los grupos experimentales. No se registraron diferencias significativas entre ninguno de los grupos para ninguno de los resultados secundarios analizados (inflamación posquirúrgica, dolor, número de curas necesarias, tiempo de recuperación, tasa de recidiva o infección posquirúrgica). No se registraron efectos adversos en ninguno de los pacientes incluidos en los grupos experimentales.

**Conclusiones:** Las esponjas de gelatina hemostáticas han demostrado ser dispositivos efectivos y seguros para el control del sangrado postoperatorio menor asociado a la escisión quirúrgica de tejido cauterizado después de la fenolización segmentaria. Dadas las características físico-químicas de las esponjas de gelatina, estos dispositivos, solos o combinados con antifibrinolíticos, podrían garantizar la hemostasia en pacientes antiagregados, anticoagulados o con discrasias sanguíneas sometidos a procedimientos quirúrgicos ungueales.

## ABSTRACT

**Background:** Currently, segmental phenolization is the surgical procedure considered ideal for the definitive treatment of onychocryptosis. Over the years, it has undergone numerous modifications to reduce associated drawbacks, especially prolonged postoperative drainage, slow healing, and superinfection. The resection of cauterized tissue is one of the modifications made to reduce these drawbacks. The available evidence shows that this variant of the original technique can considerably reduce recovery times, although its main drawback appears to be the risk of minor postoperative bleeding. Attempts have been made to minimize this inconvenience by using vasoconstrictor anesthetics or using blood products such as platelet gel, although these are not always useful in candidate patients or are not cost-effective. The present study was designed with the objective of evaluating the efficacy and safety of gelatin sponges as a hemostatic agent after partial resection of the matrix and nail bed after segmental phenolization.

**Method:** A randomized, double-blind, comparative control clinical trial of parallel groups was designed in 74 Hallux (44 patients) with stage I, II, and III onychocryptosis according to the Kline classification. The surgeon and the patients were blinded to the experimental group assigned by the investigator. The sample was collected between 2017 and 2022. All participants were randomly assigned to 3 groups using a simple equal-probability randomization scheme: Groups A (control group), Group B (conventional gelatin sponge), and C (sponge). High-porous gelatin). As the main variable, postoperative blood loss was compared between these 3 groups. Postoperative inflammation, pain, number of cures needed, recovery time, and recurrence rate were also analyzed as secondary variables.

**Results:** The mean quantified blood loss in the first 48 hours after surgery in patients in both experimental groups was significantly lower compared to the control group. The lowest mean volume compared to the control group was recorded in Group C ( $p < 0.001$ ) followed by Group B ( $p = 0.005$ ) with no significant differences between the

experimental groups. There were no significant differences between any of the groups for any of the secondary outcomes analyzed (post-surgical inflammation, pain, number of dressings needed, recovery time, recurrence rate, and postoperative infection). No adverse effects were recorded in any of the patients included in the experimental groups.

**Conclusions:** Hemostatic gelatin sponges have been shown to be effective and safe devices for the control of minor postoperative bleeding associated with surgical excision of cauterized tissue after segmental phenolization. As a future prospect, these devices could allow wedge resection after segmental phenolization in patients with onychocryptosis treated with anticoagulants, antiplatelets, or blood dyscrasias, without the need to modify or establish systemic treatments with the risks that this can entail.

# JUSTIFICACIÓN

## 1. JUSTIFICACIÓN

En la actualidad, la FS se considera el estándar de oro en el tratamiento de la onicocriptosis debido a su baja tasa de recurrencia con un perfil de efectos adversos favorable (Vinay et al., 2022). Los estudios que han evaluado la matricectomía mediante REC combinada con FS posterior han demostrado ser tratamientos efectivos con menor tasa de recurrencia que los procedimientos utilizados FS o REC solos (Fulton et al., 1994; Issa & Tanner, 2005; Shaikh et al., 2008). Sin embargo, FS o el procedimiento combinado REC/FS parece aumentar el riesgo de inflamación y secreción postoperatoria con el consiguiente aumento prolongado de la curación y el riesgo de infección relacionada con la destrucción del tejido cauterizado (Eekhof et al., 2012; Rounding & Bloomfield, 2003; Vinay et al., 2022). Se ha demostrado que el curetaje o REC después de FS es una modificación efectiva de la técnica combinada, que reduce los inconvenientes asociados frente a la FS aislada, aunque con un mayor riesgo de sangrado postoperatorio (Álvarez Jiménez et al. 2012).

El sangrado postoperatorio menor después de matricectomía parcial ungueal se ha analizado de manera deficiente como variable principal en los ensayos clínicos informados. Los estudios experimentales que han comparado FS o REC aislados a la combinación REC/FS han mostrado que el sangrado postoperatorio fue menor después de FS aislada o en combinación con REC (Álvarez-Jiménez et al., 2012; Arista & Merino, 2006; Morkane et al., 2005). Las heridas postoperatorias realizadas sobre la unidad ungueal en los pies implican una serie de manifestaciones hemodinámicas que se originan por el efecto de corazón periférico en una zona particularmente vascularizada como la matriz y el lecho ungueal. Esta condición se exagera por la hiperemia reactiva producida en el dedo intervenido después de la retirada del torniquete y que aumenta con la bipedestación. Por lo tanto, lograr la hemostasia postoperatoria después de la cirugía ungueal es crucial dado al rico suministro vascular la zona. Pese al efecto hemostático del fenol, a la fecha, el empleo de torniquete asociado a FS se considera



esencial para optimizar los resultados obtenidos con la técnica. La hiperemia producida tras su retirada, especialmente cuando se emplea la combinación de FS/REC, puede originar un sangrado postoperatorio que incrementa las necesidades de monitorización del paciente con el consiguiente disconfort postoperatorio.

Se ha demostrado que la fibrina rica en plaquetas es eficaz para controlar el sangrado postoperatorio y el tiempo de recuperación después REC (Córdoba-Fernández et al., 2008; Garrido-Castells et al., 2019). Sin embargo, el empleo de estos hemoderivados, resulta ser menos costo-efectivo que el uso de otros agentes hemostáticos como las esponjas de gelatina, ya que la preparación de productos sanguíneos autólogos es compleja y requiere mucho tiempo, con un aumento en la duración de las operaciones.

La mayoría de los hemostáticos mecánicos se basan en productos de origen animal, como colágeno y gelatina, especialmente la gelatina purificada derivada de origen porcino. La ventaja de estos dispositivos es que actúan no sólo por presión mecánica sino también por su mecanismo de acción fisiológica, es decir, absorben las células sanguíneas y activan la agregación plaquetaria, produciendo la liberación de los factores de coagulación y la activación de la hemostasia endógena (Tompeck et al., 2020). Los agentes hemostáticos absorbibles de gelatina más utilizados se presentan en forma de esponjas y han demostrado ser útiles en diferentes especialidades quirúrgicas. En cirugía dermatológica, las EG se han utilizado con éxito para controlar la hemorragia postoperatoria asociada al sangrado arteriolar, capilar, venoso y de baja presión (Rullan et al., 2011).

Los productos derivados del colágeno, como las EG poseen funciones de coagulación notables debido a su buena estructura porosa y propiedades higroscópicas. Estas propiedades han atraído la atención de la mayoría de los investigadores. A estas ventajas hay que sumar su excelente biocompatibilidad, biodegradabilidad, interactividad celular, no inmunogenicidad, así como su excelente procesabilidad, disponibilidad y costo-eficacia. Su alta capacidad de absorción de

fluidos y su rápida capacidad hemostática hacen que estos dispositivos resulten adecuados para prevenir la acumulación de exudados y proteger el lecho de la herida de la invasión bacteriana (Ndlovu et al., 2021). Debido a la neutralidad de su pH, las EG funcionan como transportadores ideales de medicamentos y puede ser útiles en combinación con antifibrinolíticos u otros agentes hemostáticos. Las EG saturadas en cloruro de aluminio se han utilizado con éxito para lograr la hemostasia después de la realización de biopsia de ungueal (Hwa et al., 2011). Estas, son materiales flexibles con una estructura de red de microporos, de un tamaño que oscila entre 10-100 micrómetros de diámetro con canales interconectados. Las esponjas de gelatina de alta porosidad se caracterizan por una alta densidad de poros, ligamentos reducidos y una alta nano-escala con rugosidad de las superficies de las láminas que han mostrado una rápida hemostasia *in vitro* y en modelos *in vivo* frente a las esponjas de gelatina convencionales. En la actualidad, existen EG de última generación por su alta porosidad y rugosidad de las superficies laminares, con ligamentos reducidos y una alta nanoescala. Estos dispositivos han mostrado tanto en modelos *in vitro* como *in vivo* una mayor eficacia hemostática frente a las esponjas de gelatina convencionales. (Hajosch et al., 2010).

A la fecha, no existen estudios que hayan analizado la eficacia y seguridad de las EG absorbibles en la cirugía de uñas. Consideramos que tras la realización combinada FS/REC para el tratamiento de la onicocriptosis, y la posterior aplicación de EG puede reducir los efectos adversos de ambas técnicas especialmente el riesgo de sangrado menor.

En consecuencia, el objetivo de este estudio experimental fue evaluar la eficacia clínica y la seguridad de dos tipos diferentes de EG después de combinar FS con posterior REC del tejido cauterizado.

# MARCO TEÓRICO

## 2. MARCO TEÓRICO

### 2.1 ANTECEDENTES Y ESTADO ACTUAL DEL PROBLEMA

En la actualidad el progreso, el desarrollo y la mejora en el campo de la cirugía es un hecho que podemos afirmar de manera categórica. Dicha mejora no sólo consiste en la búsqueda de nuevas técnicas sino en el perfeccionamiento de otras ya existentes.

La cirugía ungueal ofrece un campo muy amplio en cuanto a técnicas se refiere, pero es sin duda la técnica de fenol-alcohol la más estudiada y extendida. Dicha técnica ha sufrido numerosas modificaciones a lo largo de su historia, pero la experiencia parece mostrar que la resección del tejido cauterizado tras fenolización resulta un gesto clave para reducir los tiempos de recuperación. Algunos autores proponen esta modificación de la fenolización clásica de manera similar a técnicas existentes que se ejecutaban de forma aislada (Rodríguez et al., 1998). Así, una vez cauterizado mediante técnica de fenol el tejido germinativo a tratar (lecho y matriz ungueales en el segmento correspondiente), mediante corte con bisturí, son diseccionados en bloque, donde posteriormente se realiza un legrado con cucharilla para eliminar cualquier resto de tejido que pudiese quedar.

La suma de ambos gestos, de un lado técnica química, y de otro lado la quirúrgica propiamente dicha, han mostrado sumar numerosas ventajas, como disminución del tiempo de cicatrización y de la tasa de infecciones, debido a que se produce un cambio muy significativo en lo que a cicatrización se refiere, puesto que se pasa de una herida que cura por segunda intención a una nueva que lo hará por primera (Álvarez-Jiménez et al., 2012).

Este tipo de variante suma un importante inconveniente a tener en cuenta, y es el aumento del sangrado con respecto a la técnica tradicional, donde el tejido cauterizado apenas desarrollaba sangrado debido a sus características típicas de quemadura química (Álvarez-Jiménez et al., 2012).

Con el objetivo de dar un paso más en la mejora de la técnica manteniendo sus ventajas, eficacia con baja tasa de recidivas y una rápida cicatrización, este estudio se plantea con el objetivo de mitigar el principal inconveniente de la técnica combinada que no es otro que el incremento del sangrado postoperatorio producido por la hiperemia reactiva originada tras la retirada del torniquete. Para ello, en este estudio analizamos las ventajas que el empleo de EG puede reportar para reducir este inconveniente, dado que ha sido empleado con éxito en otras disciplinas médico-quirúrgicas para reducir el sangrado capilar.

## 2.2 DEFINICIÓN DE LA HEMOSTASIA

La hemostasia (*hemos-* sangre, *stasis-* parada) es un proceso fisiológico normal que ocurre en las áreas donde se produce un daño o lesión en un tejido vascularizado. La pérdida significativa de sangre es posible incluso en cirugía menor cuando este proceso fisiológico está alterado. Para que ocurra una hemostasia adecuada, los vasos sanguíneos deben ser normales y debe haber presente un adecuado número de plaquetas funcionales y los mecanismos propios de la coagulación deben estar intactos. Una vez que el coágulo se ha formado y ha llevado a cabo su propósito fisiológico, a través del sistema fibrinolítico es eliminado. De esta manera, la hemostasia se divide en 4 fases denominadas vascular, plaquetaria, coagulación y fibrinolítica (McNicol & Israels, 2008).

## 2.3 FASES DE LA HEMOSTASIA

Al producirse un daño tisular, la hemostasia se inicia cuando queda expuesto el colágeno de la capa subendotelial de los vasos sanguíneos, donde las plaquetas se adhieren y activan mediante las fases de adhesión, amplificación y estabilización. Las plaquetas son fragmentos celulares procedentes de los megacariocitos, son células gigantes procedentes en la médula ósea y tienen una vida media de 8 a 12 días. Esta

respuesta es mediada por una serie de receptores situados en la superficie celular de las plaquetas, que inician su función activando a su vez a otras plaquetas y produciendo una nueva organización estructural mejorando el funcionamiento de las mismas (Jackson, 2007; Jover Cerveró et al., 2007; Mingarro-de-León et al., 2014).

Un receptor adhesivo inicial como es el complejo plaquetario GPIb/IX/V actúa en la lesión del endotelio vascular que a su vez se enlaza con el FvW asociado al colágeno expuesto. En caso de déficit de FvW, mediante la vía  $\alpha 2\beta 1$  integrina (GP Ia/IIa) el colágeno se une a las plaquetas, aunque también por medio los receptores GPVI y CD36 se pueden unir al colágeno presente en el endotelio. De manera llamativa, la tromboespondina-1, una alternativa al FvW, actúa en la mediación a la adhesión de plaquetas, mediante el receptor CD36 junto al complejo GPIb/IX/V (Mingarro-de-León et al., 2014).

En el proceso de adhesión, las plaquetas se activan y amplifican la fase inicial atrayendo más plaquetas al foco a través un número de mediadores solubles que se unen a receptores específicos. Un producto clave de la coagulación, la trombina, mediado por los receptores activados por proteasa 1 y 4 y por el complejo GPIb/IX/V, es un potente agonista plaquetario. El ADP es liberado por las plaquetas activadas que a su vez liberan TX A<sub>2</sub>, lo que genera un “feedback”, es decir, una retroalimentación positiva, estimulando las vías nP2Y<sub>1</sub> y P2Y<sub>12</sub>, y la vía de receptores TP $\alpha$  y TP $\beta$ , respectivamente. A esto debemos sumarle, que las plaquetas van a contribuir al aumento de la activación plaquetaria expresando en su superficie receptores para epinefrina, FAP, serotonina, vasopresina e IG (Mingarro-de-León et al., 2014).

### 2.3.1 Fase Vascular o Fase de Vasoconstricción

Llevada a cabo por la musculatura lisa del vaso sanguíneo dañado, la vasoconstricción ocurre inmediatamente después de la lesión vascular y exposición del colágeno del endotelio. Este proceso dura en torno a 20 minutos, entendiendo que este fenómeno no es suficiente para detener una hemorragia, pero si proporciona dos

importantes ventajas: disminuye el volumen de sangre que se pierde y promueve la adhesión de plaquetas, es decir, la fase plaquetaria (Cañigral et al., 2010; McNicol & Israels, 1999).

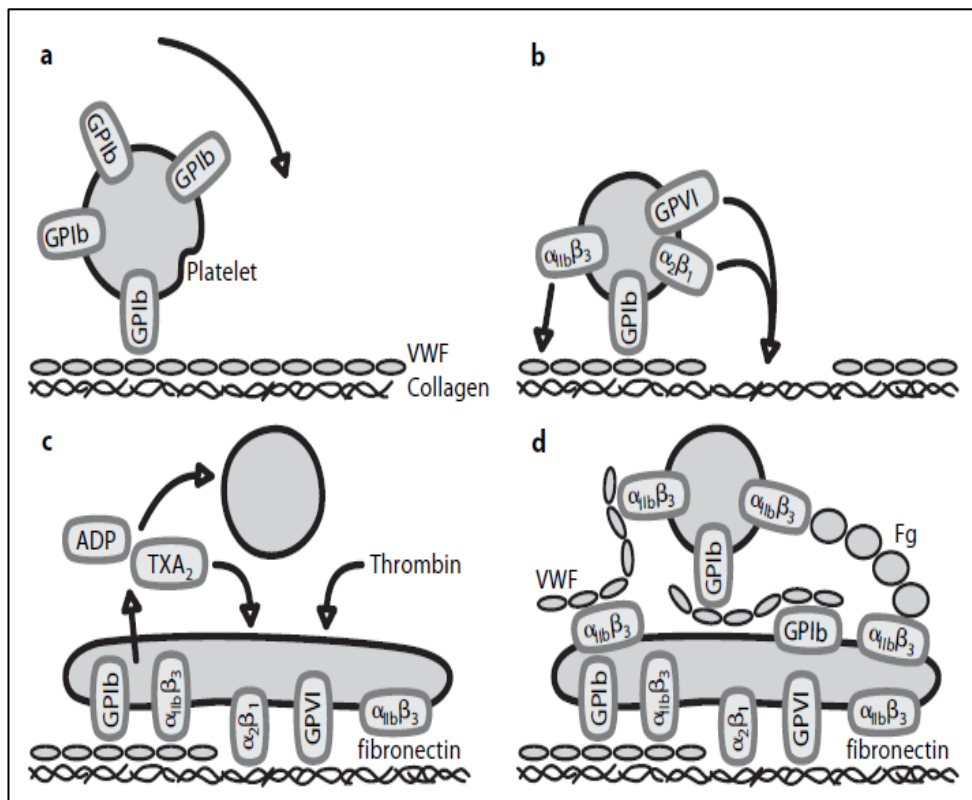
### 2.3.2 Fase Plaquetaria

El tejido subendotelial rico en fibras de colágeno queda expuesto mediante la disrupción del endotelio. Este colágeno subendotelial, también es correcto denominarlo endotelial, activa las plaquetas y el proceso de coagulación. Esto conlleva, que se “peguen” las plaquetas, es decir, que se adhieran al tejido subendotelial y por consiguiente se lleve a cabo su activación. Este proceso es llevado a cabo por un compuesto químico orgánico como es el ADP y por la tromboplastina tisular liberada de las células endoteliales activando así la cascada de coagulación (Jackson, 2007; McNicol & Israels, 2008).

Transcurriendo la activación plaquetaria, la COX es clave para que los TX que son mediadores proinflamatorios promuevan la agregación de plaquetas. Finalmente, el “tapón plaquetario” es a continuación reforzado con fibrinógeno, que a posterior es convertido en fibrina, todo mediante un proceso complejo como es el de coagulación (McNicol & Israels, 2008).

Además, gránulos  $\alpha$  y gránulos lisosomales en esta fase, son liberados por las plaquetas mediante un proceso de exocitosis (Mingarro-de-León et al., 2014). Los gránulos  $\alpha$  poseen en su composición altos niveles de aminoácidos complejos, incluyendo proteínas de adhesión, quimiocinas, factores de coagulación, citoquinas, inhibidores de proteasas y factores de crecimiento (Coppinger et al., 2004; Harrison & Cramer, 1993). (Ver Fig.1)

Fig. 1. Representación esquemática de la agregación y adhesión plaquetaria. a. Después del daño vascular, el colágeno junto a proteínas extracelulares queda expuesto, actuando como atrayente de las plaquetas. b. A continuación se forma el complejo GPIB-FvW que une a posteriori a otros receptores como  $\alpha$ IIb $\beta$ 3,  $\alpha$ 2 $\beta$ 1 y GPVI al colágeno subendotelial estimulando la producción de fibronectina. c. Las plaquetas son activadas por la trombina en la cascada de coagulación, generando más uniones a los receptores  $\alpha$ IIb $\beta$ 3. Así la interacción entre plaquetas es mediada por el FvW y el d. fibrinógeno unido al receptor  $\alpha$ IIb $\beta$ 3.



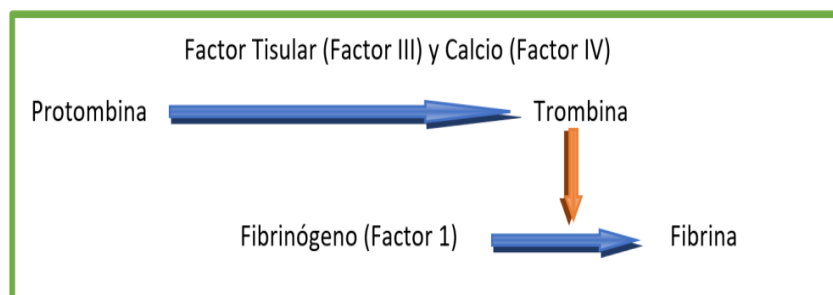
(Mingarro-de-León et al., 2014)

### 2.3.3 Fase de Coagulación

Lo que se conoce hoy como “modelo clásico”, descrito por Morawitz en 1905, fue la primera teoría que describió el proceso de coagulación. Se basó en un esquema muy simple 4 factores de coagulación y teorizó que el fibrinógeno o F1 era convertido en fibrina por la trombina. (Ver Fig. 2)



Fig. 2. Modelo clásico del proceso de coagulación de Morawitz



(Morawitz & Dietschy, 1905)

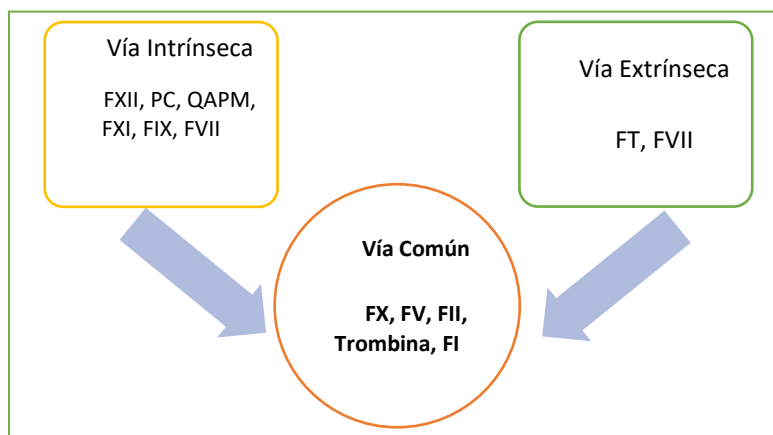
En 1964, fue desarrollado el modelo de “cascada de coagulación” gracias a que fueron descubiertos factores de coagulación adicionales, siendo hasta entonces la teoría propuesta por Morawitz la que estuvo presente hasta la fecha. Este modelo de cascada está obtenido a partir de pruebas *in vitro*, donde proenzimas eran convertidas a enzimas activas haciendo que la coagulación consistiese en una secuencia que activaba y desencadenaba otras respuestas a su vez. Es una respuesta exponencial y cíclica que se va autorreproduciendo así misma, hasta que produzca la suficiente trombina para transformar el fibrinógeno en fibrina (Romney & Glick, 2009).

De esta manera, se pasó de un modelo de coagulación “clásico”, a una coagulación en “cascada”, la cual a través de esa activación secuencial de factores no podía describir el proceso de coagulación *in vivo* (Romney & Glick, 2009).

Debido a lo anteriormente expuesto, existen problemas con el modelo de cascada de la coagulación, ya que no responde fielmente al proceso fisiológico natural de la hemostasia en los seres vivos. Este modelo *in vitro*, con un esquema de Y (Ver Fig.3), se compone de las vías intrínseca y extrínseca que finalmente confluyen en una sola vía. Los factores FXII y el FT/FVIIa, desencadenan de manera simultáneamente las vías intrínseca y extrínseca. Estas vías convergen en una vía común que es activada por el FXa/FVa. Debido a la falta pruebas que esclarezcan el verdadero mecanismo de la

coagulación, actualmente muchos investigadores aceptan el modelo de cascada como un auténtico proceso fisiológico (Romney &Glick, 2009).

Fig. 3. Modelo de Cascada de Coagulación en Y



(Romney &Glick, 2009)

Una de las pruebas irrefutables del que el modelo de cascada no es real, es decir, que no es realmente el verdadero proceso de coagulación, es que un déficit en un factor superior puede traducirse en tendencias de sangrado en comparación si existe deficiencia en un factor bajo de la cascada (Romney &Glick, 2009).

Aunque el FXII, PC y QAPM pueden no ser importantes en la cascada de coagulación, la vía intrínseca es esencialmente importante, ya que pacientes con deficiencias en otros factores asociados en dicha vía como el FXIII y FIX tienen tendencia al sangrado, aunque la vía extrínseca tenga un funcionamiento correcto (Romney &Glick, 2009).

Sin embargo, pacientes con deficiencias de FVII, correspondiente a la vía extrínseca, también presentan aumentos en el riesgo hemorrágico, incluso cuando la vía intrínseca funciona de manera adecuada. Este análisis sugiere que realmente las vías extrínseca e intrínseca son independientes una de la otra en procesos de coagulación *in vivo* (Romney & Glick, 2009).

Así llegamos a la propuesta del “modelo basado en células de la coagulación” que actualmente se propone. Este modelo se basa en una secuencia de activación de factores de coagulación basado en los resultados de investigaciones *in vitro*. Sin embargo, existen limitaciones tales como que algunas activaciones y reacciones de los factores de coagulación que ocurren en la superficie de las plaquetas, no pueden ser imitados en suspensiones plaquetarias alternativas, por lo que este modelo aún no está completamente definido (Romney & Glick, 2009).

El modelo basado en células de la coagulación tendría 3 fases. Iniciación, amplificación y propagación (Romney & Glick, 2009):

#### *FASE 1. INICIACIÓN*

En la a fase de iniciación, el FT, es el mayor atrayente de células en la superficie de la membrana. Este factor, a su vez, activa el FVII, formando el complejo FT/FVII activado. Los Factores IX y X, son activados por este complejo. Después, el FIX viaja a la superficie celular, sin embargo, el FX, permanece en la célula activando el factor FV. Esto da lugar al complejo FXa/FVa que activa una pequeña cantidad de trombina, siendo esencial en la siguiente fase.

#### *FASE 2. AMPLIFICACIÓN*

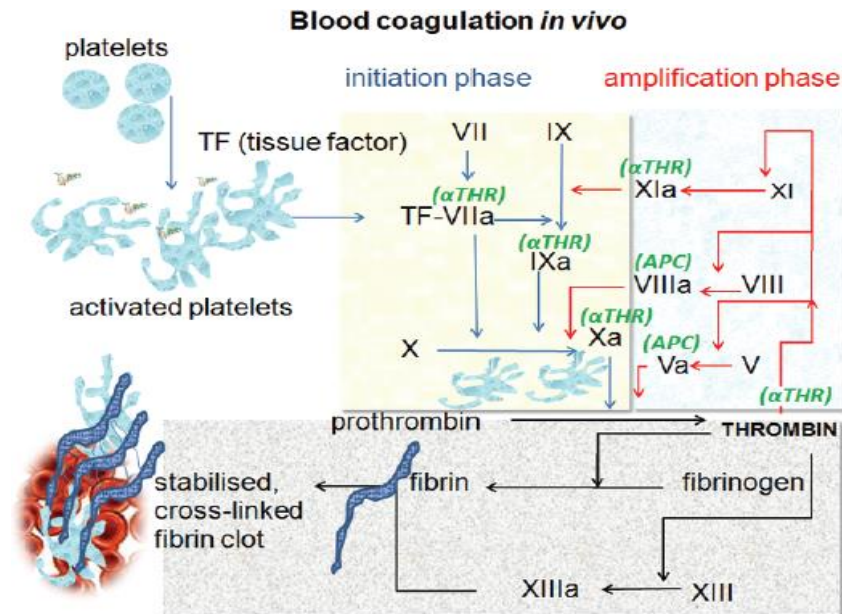
Durante la fase de amplificación, mediante la activación de plaquetas y los factores V, VIII y XI, la trombina amplifica el proceso de coagulación. Este proceso de amplificación finaliza cuando los factores V, VIII y XI aparecen en la superficie de las plaquetas activadas.

#### *FASE 3. PROPAGACIÓN*

Esta fase comienza, cuando en la membrana de las plaquetas, los factores activados VIII y IX pueden ser localizados, formando el complejo FVIIIa/FIX que activa a su vez el FX. Este FX activado (FXa) sumado al FV activado (FVa), constituye el complejo protrombinasa (FXa/FVa). La trombina es convertida a protrombina a través de este complejo. En esta fase final se obtiene mucha más trombina que la fase de iniciación.

Finalmente, como ya hemos mencionado anteriormente, el fibrinógeno torna a fibrina a través de la trombina activa. (Ver Fig. 4)

Fig. 4. Coagulación sanguínea *In Vivo*.



(Buga-Corbu & Arion, 2014)

### 2.3.4 Fase Fibrinolítica

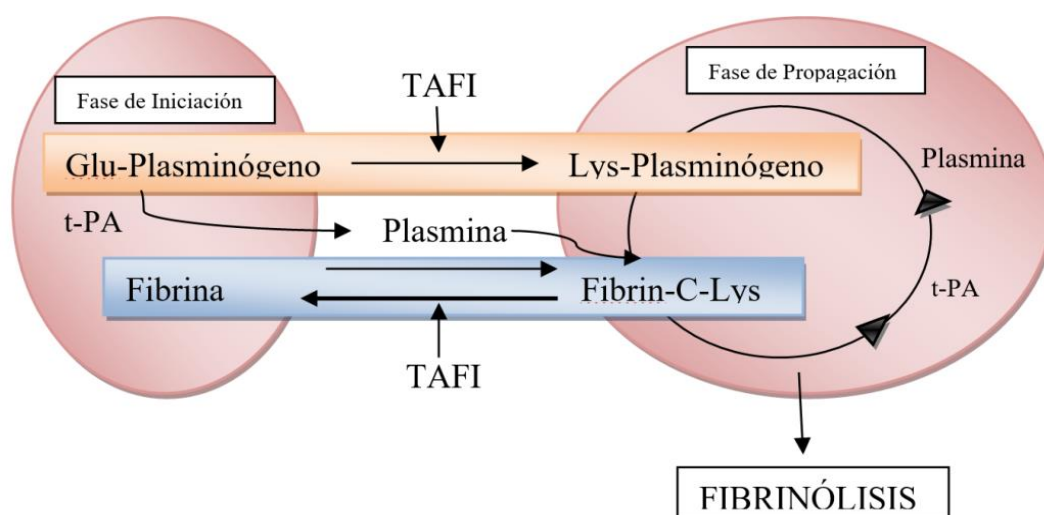
La coagulación y los sistemas fibrinolíticos protegen y conservan la permeabilidad de la vascularidad y del tejido periférico. El sistema de regulación entre coagulación y fibrinólisis es vital en el complejo proceso de la coagulación. Para entender perfectamente esta relación, es preciso conocer el Inhibidor de la Fibrinólisis activable por Trombina (Thrombin Activatable Fibrinolysis Inhibitor – TAFI). El TAFI es el resultado de una enzima que es activada a su vez por la trombina generada por el sistema de coagulación (Mosnier & Bouma, 2006).

Una cantidad pequeña de plasmina se produce durante el inicio de la fase de fibrinólisis. Estas pequeñas cantidades limitadas de plasmina son escasas para degradar el coágulo, pero si promueven la activación de la fase de fibrinólisis. El Glu-plasminógeno es transformando en Lys-plasminógeno gracias a la plasmina iniciando así la fibrinólisis en la fase de propagación y por una proteólisis limitada de la fibrina.

Además, se producen restos de fibrina con lisina C-terminal. Ambos productos resultantes realizan la activación mutua mediante un mecanismo de retroalimentación positivo, con acciones contrarias al TAFI activado (TAFIa). (Mosnier & Bouma, 2006).

“Los residuos de lisina C-terminal de fibrina son eliminados por el TAFIa, que actúan como llave activando a su vez el Activador de Plasminógeno Tipo- Tisular (Tissue-Type Plasminogen Activator – t-PA) y el plasminógeno, que elevan la capacidad catalítica al formar más plasmina” (Mosnier & Bouma, 2006). (Ver Fig.5)

Fig. 5. Esquema del sistema fibrinolítico mediado por el TAFI. (14)



(Mosnier & Bouma, 2006)

## 2.4 HEMOSTÁTICOS TÓPICOS

### 2.4.1 Concepto de hemostático tópico

Un hemostático tópico es un dispositivo diseñado con el fin de controlar una hemorragia o sangrado en diferentes especialidades o disciplinas médico-quirúrgicas aplicado a una zona concreta. El mecanismo de acción de los hemostáticos tópicos para

la mayoría de los tipos existentes, no han sido completamente comprendidos (Broekema et al. 2016).

Cuando el mecanismo natural de coagulación en un paciente es insuficiente y por tanto hay un proceso de hemostasia escaso que pueda aumentar el riesgo de hemorragia, se ha demostrado que los hemostáticos tópicos son productos sanitarios seguros y muy eficaces para el control del sangrado, otorgando una correcta hemostasia en diferentes tipos de procedimientos (Broekema et al. 2016).

A continuación, se enumera una serie de elementos a tener en cuenta por un profesional a la hora de elegir un hemostático:

- Tamaño y severidad de la herida
- Severidad del sangrado
- Características propias del agente hemostático:
  - Eficacia
  - Posibles efectos adversos
  - Método de aplicación
  - Facilidad de uso
  - Tiempo requerido para su uso
  - Especificaciones del fabricante

Dado la gran variedad de agentes hemostáticos existentes, es importante que los profesionales que lo vayan a utilizar conozcan apropiadamente sus usos y entiendan como debe aplicarse de una manera segura y efectiva (Schreiber, M. A., & Neveleff, D. J., 2011).

#### 2.4.2 Tipos de hemostáticos tópicos

Los agentes hemostáticos tópicos se pueden clasificar en seis categorías basándose en sus principales componentes (Gabay & Boucher, 2013; Romero Crespo et al., 2021; Schreiber & Neveleff, 2011; Tomizawa, 2005):

- Agentes hemostáticos mecánicos
- Agentes hemostáticos activos
- Agentes hemostáticos fluidos
- Sellantes de fibrina
- Agentes hemostáticos sintéticos
- Otros hemostáticos tópicos

En la actualidad, existe una nueva séptima categoría, que son los vendajes hemostáticos. A continuación, vamos a ver en profundidad cada una de estas categorías, viendo su mecanismo de acción y los diferentes tipos que existen.

##### *Agentes hemostáticos mecánicos*

Estos agentes forman una matriz en el foco del sangrado activando al mismo tiempo la vía extrínseca de la cascada de coagulación. Estos agentes productores de fibrina realmente mejoran la hemostasia, por ello estos agentes hemostáticos son adecuados para pacientes que tienen intacta su hemostasia. Por ejemplo, pacientes con una hemorragia secundaria a una coagulopatía, no sería buenos candidatos para este tratamiento hemostático.

También es cierto, que la eficacia de los hemostáticos mecánicos varía dependiendo de su composición. Normalmente, el colágeno de origen bovino y las esferas de

polisacáridos son mayormente efectivos, sin embargo, la gelatina de origen porcino funciona muy bien en combinación con trombina tópica.

Los agentes hemostáticos mecánicos son usados normalmente como tratamientos hemostáticos de primera línea, dada su disponibilidad inmediata y bajo coste.

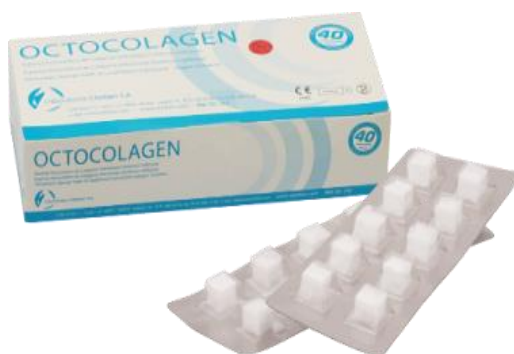Estos son algunos ejemplos del mercado y sus características principales:

- Gelatina porcina (Octocolagen<sup>®</sup>, Gelita-Spon<sup>®</sup>, Gelfoam<sup>®</sup>, Gelfoam<sup>®</sup> Plus, Surgifoam<sup>®</sup>)

Disponible como esponja o polvo. Se puede almacenar a temperatura ambiente. No precisa de preparación para su aplicación. Un sólo uso. No esterilizable. Se puede usar solo o en combinación con suero fisiológico o trombina tópica.

Su mecanismo de acción se define por la formación de matriz para la formación del coágulo. Actúa como una barrera ante el sangrado. Debe ser retirado una vez la hemostasia se ha conseguido. Normalmente se usa para casos de sangrado mínimo. Se adapta bien a heridas irregulares. No usar en heridas infectadas o próximos a nervios ya que al aumentar de tamaño por absorción de la sangre puede provocar lesión por compresión.

Fig. 6. Esponja de gelatina hemostática liofilizada (Octocolagen<sup>®</sup>)



Octocolagen<sup>®</sup>. (2021, 17 septiembre). [Fotografía].URL:  
<https://www.clarben.com/biomateriales>



- Celulosa oxidada (Surgicel<sup>®</sup>, Surgicel Nu-Knit<sup>®</sup>)

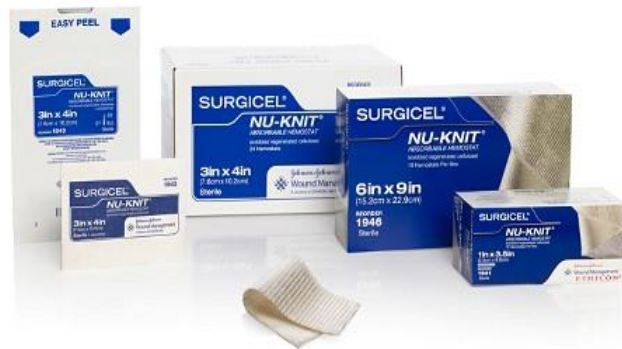Disponible en láminas. Se puede almacenar a temperatura ambiente. No precisa preparación para su aplicación. Un sólo uso. No esterilizable. Uso en seco, no se puede combinar con trombina tópica. Retirar el exceso previa irrigación.

Su mecanismo de acción se define por la formación de matriz para la formación del coágulo.

Cuando sea posible es recomendable su retirada una vez se ha establecido la hemostasia, particularmente en cirugía neurológica y urológica.

Adecuado control del sangrado de capilares, venas y pequeñas arterias. Se puede cortar en pequeñas piezas o tiras para una mejor aplicación. No se recomienda aplicar en espacios cerrados por riesgo de edema ni tampoco en fracturas de huesos.

Fig. 7. Láminas de Celulosa (Surgicel<sup>®</sup>Nu-Knit<sup>®</sup>)



Surgicel<sup>®</sup> NU-KNIT<sup>®</sup>. (2021, 17 septiembre). [Fotografía]. URL: <https://www.ethicon.com/latam/es/epc/code/1946?lang=es-default>.

- Colágeno bovino (Avitene<sup>®</sup>, Ultrafoam<sup>™</sup> Esponjas de Colágeno)

Disponible en láminas, polvo y esponjas. Se puede almacenar a temperatura ambiente. No precisa preparación para su aplicación. Un sólo uso. No esterilizable. Uso en seco, no se puede combinar con trombina tópica ni suero salino. Retirar el exceso previa irrigación.

Sirve como matriz para la formación y el refuerzo del coágulo. Promueve la agregación plaquetaria, desgranulación y liberación de factores de la coagulación.

Adecuado control del sangrado de capilares, venas y pequeñas arterias. Las láminas es recomendable usarlas mejor en superficies grasas, cierre de vasos sanguíneos y anastomosis.

No se recomienda usar en cavidades cerradas o en áreas donde pueda existir un conflicto en la cicatrización de la piel. Las esponjas solo se recomiendan en cirugía oftálmica o urológica. No debería usarse en combinación con sistemas de transfusión sanguínea.

Fig. 8. Colágeno Bovino en polvo (Avitene<sup>®</sup>)



Avitene<sup>®</sup>. (2021, 17 septiembre). [Fotografía]. URL:

<https://www.sasrx.com/avitene-microfibrillar-collagen-hemostat-flour-1gm-101002-ea.html>

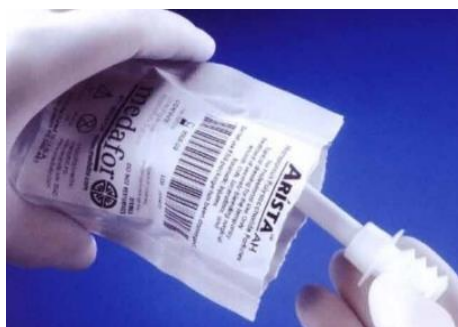- Esferas de polisacáridos (Arista<sup>®</sup>)

Disponible como polvo mediante aplicador. Su temperatura de conservación es muy amplia desde los -40.6 ° C hasta los 60° C. No esterilizable. Retirar el exceso previa irrigación.

Produce efecto hidrofílico, es decir, capta fácilmente el agua; produciendo a su vez una deshidratación de la sangre. Así pues, produce una concentración de los componentes sólidos de la sangre aumentando la formación de barrera.

Adecuado control del sangrado de capilares, venas y pequeñas arterias. No usar en espacios cerrados por riesgo de edema. No se recomienda su uso en cirugía neurológica, urológica u oftalmológica. Tampoco se debe usar más de 50 gramos en pacientes con diabetes ya que las esferas están compuestas por azúcares.

Fig. 9. Esferas de polisacáridos (Arista<sup>®</sup>)



Arista<sup>®</sup>. (2021, 17 septiembre). [Fotografía]. URL: <http://www.scientificspine.com/spinal-materials/arista.html>

#### *Agentes hemostáticos activos*

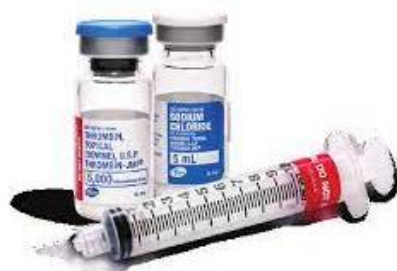- Trombina bovina (Thrombin-JMI<sup>®</sup>)

Disponible como polvo en formato vial. Se puede almacenar a temperatura ambiente. Uso en seco o reconstituido con suero salino. Si el uso es reconstituido, el tiempo no debe ser superior a las 3 horas. Aplicar mediante jeringa, pulverizador o en combinación con esponja de gelatina de forma saturada hasta obtener una masa.

Convierte de manera activa el fibrinógeno en fibrina, dando lugar a la formación del coágulo.

Dispone de un amplio uso quirúrgico para hemorragias menores procedentes de capilares y pequeñas venas. La presencia de fibrinógeno circulante es necesario. Contraindicado en pacientes con alergias bovinas. No debe usarse en pacientes que tengan coagulopatías por exposiciones previas a trombina bovina.

Fig. 10. Kit de dos viales para reconstituir trombina bovina (Thrombin-JMI ®)



*Thrombin-JMI* ®. (2021, 17septiembre). [Fotografía]. URL: [https://www.pfizerpro.com/sites/default/files/ordering\\_information\\_one\\_pager.pdf?advert=advert](https://www.pfizerpro.com/sites/default/files/ordering_information_one_pager.pdf?advert=advert)

- Trombina recombinante (Recothrom ®)

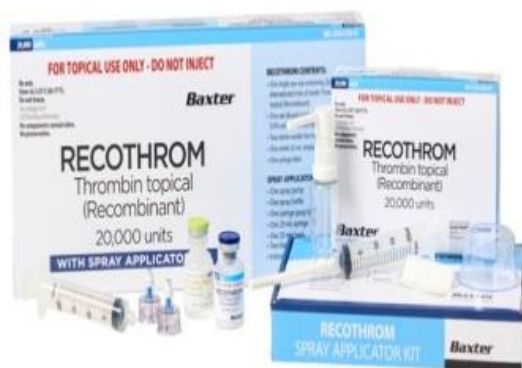Disponible como polvo liofilizado en formato vial. Se puede almacenar en temperatura ambiente. Deber ser reconstituido con suero salino, siendo el tiempo no superior a 24 horas después de su preparación. Aplicar mediante jeringa, pulverizador o en combinación con esponja de gelatina saturada hasta obtener una masa.

Convierte de manera activa el fibrinógeno en fibrina, dando lugar a la formación del coágulo.

Dispone de un amplio uso quirúrgico para hemorragias menores procedentes de capilares y pequeñas venas. La presencia de fibrinógeno circulante es necesario. Debe ser usado cuando el control estándar del sangrado en cirugía es inefectivo o impracticable. Contraindicado en pacientes con hipersensibilidad a proteínas de

hámster o serpientes. No se recomienda su uso con sistemas de transfusión o en pacientes con bypass.

Fig. 11. Kit de dos viales para reconstituir trombina recombinante (Recothrom<sup>®</sup>)



Recothrom<sup>®</sup>. (2021, 17septiembre). [Fotografía]. URL: <https://advancedsurgery.baxter.com/recothrom>

- Trombina concentrada de plasma humano (Evithrom<sup>®</sup>)

Disponible en líquido congelado en formato vial. Diferentes opciones de almacenaje: congelado a -2° C durante 2 años, refrigerado de 2° C a 8° C durante 30 días, a temperatura ambiente de 20° C a 25 °C durante 24 horas y a 37° C durante 1 hora. El tiempo no debe ser superior a 24 horas después de su reconstitución. Aplicar en combinación con esponja de gelatina saturada hasta obtener una masa.

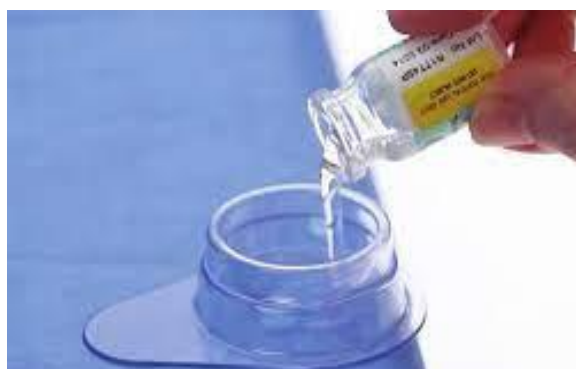Convierte de manera activa el fibrinógeno en fibrina, dando lugar a la formación del coágulo.

Dispone de un amplio uso quirúrgico para hemorragias menores procedentes de capilares y pequeñas venas. La presencia de fibrinógeno circulante es necesario. Debe ser usado cuando el control estándar del sangrado en cirugía es inefectivo o

impracticable. Contraindicado en pacientes con alergias a productos procedentes de sangre humana.

No se recomienda su uso con sistemas de transfusión o en pacientes con bypass.

Fig. 12. Vial de trombina concentrada de plasma humano (Evithrom®)



*Evithrom*®. (2021, 17septiembre). [Fotografía]. URL: [https://www.jnjmedicaldevices.com/sites/default/files/user\\_uploaded\\_assets/pdf\\_assets/2019-10/SURGIFLO-with-Frozen-EVITHROM-Thrombin-Product-Fact-Sheet-053818-180529.pdf](https://www.jnjmedicaldevices.com/sites/default/files/user_uploaded_assets/pdf_assets/2019-10/SURGIFLO-with-Frozen-EVITHROM-Thrombin-Product-Fact-Sheet-053818-180529.pdf)

#### *Agentes hemostáticos fluidos*

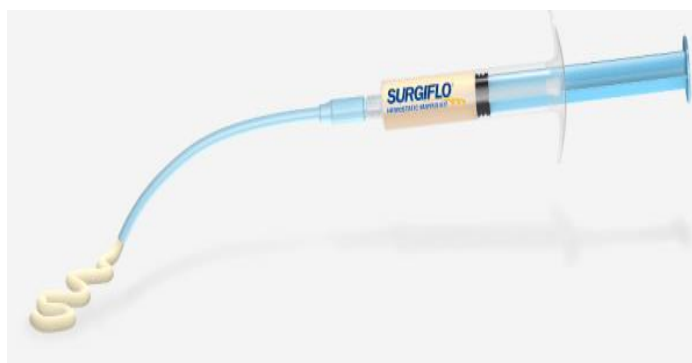- Gelatina porcina fluida (Surgiflo®)

Disponible en polvo en una jeringa que sirve como conector para poder mezclarlo con suero salino o trombina. Se puede almacenar a temperatura ambiente. El fin es obtener una gelatina porcina fluida mezclada con trombina. Su uso debe ser posterior a su reconstitución en un plazo máximo de 8 horas.

Usa los mecanismos de la trombina humana y la gelatina de origen porcino. De esa manera, incorpora tanto componentes mecánicos como activos para favorecer y mejorar la hemostasia. El exceso debe ser retirado porque existe riesgo de edema.

Está indicado para todos los usos quirúrgicos excepto en cirugía oftálmica y urológica. No debe usarse en pacientes con alergias porcinas. Es ideal para el uso en heridas irregulares y cavidades sangrantes.

Fig. 13. Jeringa mezcladora/aplicadora (Surgiflo®)



Surgiflo ®. (2021, 17septiembre). [Fotografía]. URL:

<https://www.injmedicaldevices.com/es-419/product/matriz-hemostatica-surgiflo>

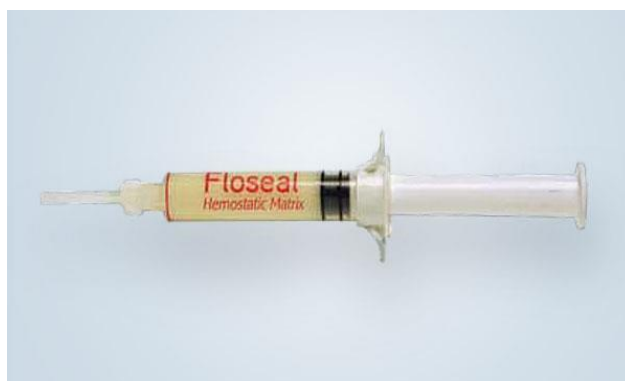- Gelatina bovina fluida (FloSeal ®)

Hemostático granulado. Guardar a temperatura ambiente. Su reconstitución tarda entorno a unos 3 minutos obteniendo trombina reconstituida debiendo usarse en un plazo máximo de 4 horas después de su obtención. Finalmente se mezcla con una matriz de gelatina, debiendo usarse en un plazo máximo de 2 horas tras combinar ambos elementos. Posteriormente se aplica la pasta obtenida mediante jeringa.

Usa los mecanismos de la trombina humana y la gelatina de origen porcino. De esa manera, incorpora tanto componentes mecánicos como activos para favorecer y mejorar la hemostasia. El exceso debe ser retirado porque existe riesgo de edema.

Está indicado para todos los usos quirúrgicos excepto en cirugía oftálmica. No debe usarse en transfusiones ni en sistema de bypass cardiopulmonares. Es ideal para el uso en heridas irregulares y cavidades sangrantes.

Fig. 14. Jeringa mezcladora/aplicadora (Floreal®)



Floreal®. (2021, 17septiembre). [Fotografía]. URL:

<https://www.baxter.es/es/media/1151>

### *Sellantes de fibrina*

- Fibrinógeno humano + Trombina humana (Tisseel®)

Producto disponible congelado o almacenado en hielo seco. El producto congelado está premezclado y puede guardarse tanto congelado como a temperatura ambiente en un máximo de 48 horas. El producto disponible en hielo seco puede guardarse en un refrigerador o temperatura ambiente.

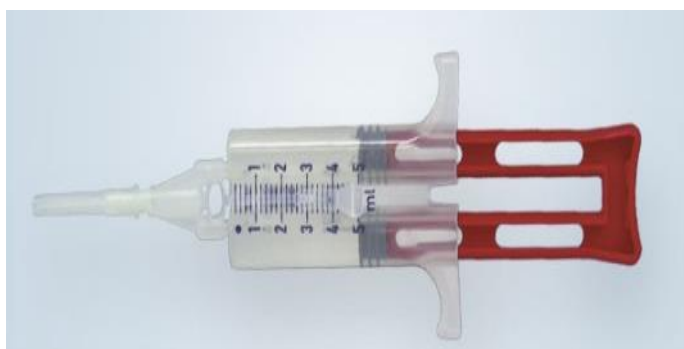Para su uso, el producto debe descongelarse con una incubadora o al baño maría. Después de su descongelación y su reconstitución, debe usarse en un plazo máximo de 4 horas.

Proporciona una fuente de fibrinógeno en el sitio de la lesión. No precisa de un sangrado activo para su polimerización.



Está indicado su uso hemostático en cirugía cardíaca, reparadora del bazo y del colon (colostomía). No debe usarse en transfusiones y en sistemas de bypass cardiopulmonares. Su tardía disponibilidad (se tarda en preparar de 5 a 105 minutos) hace que su uso no sea muy atractivo para situaciones de emergencias.

Fig. 15. Jeringa mezcladora/aplicadora (Tisseel®)



Tisseel®. (2021, 17 septiembre). [Fotografía]. URL:

<https://www.baxter.es/es/media/1156>

- Fibrinógeno humano activo + Trombina humana (Evicel®)

Componentes mezclados y congelados (fibrinógeno activo y trombina). Existen diferentes opciones de almacenamiento: congelación a  $-18^{\circ}\text{C}$  durante dos años, refrigeración a  $2^{\circ}$  a  $8^{\circ}\text{C}$  durante 30 días y a temperatura ambiente ( $20^{\circ}$  a  $25^{\circ}\text{C}$ ) durante 24 horas. La descongelación requiere de 1 día con una temperatura que oscile entre  $2^{\circ}$  y  $8^{\circ}\text{C}$ , de una hora a temperatura ambiente ( $20^{\circ}$  a  $25^{\circ}\text{C}$ ) y no más de 10 minutos en baño de agua que no supere los  $37^{\circ}\text{C}$ . No precisa de mezclado. Cada componente se coloca en su dispositivo de entrega y se mezclan en la misma aplicación. Dicha aplicación se realiza mediante un dispositivo con o sin una fuente de gas y la punta puede ser recortada para evitar obstrucciones.

Proporciona una fuente de fibrinógeno en el lugar de la herida y no precisa de un sangrado activo para su polimerización.

Está indicado en todas las especialidades quirúrgicas, particularmente en las de hígado y vascular. No debe usarse en transfusiones sanguíneas y en sistemas de bypass cardiopulmonares. No está indicado para el tratamiento de sangrado arterial severo o descontrolado. No indicado su uso en humanos con reacciones alérgicas conocidas a productos de sangre humana. Se puede aplicar en una superficie amplia de sangrado.

Fig. 16. Jeringa mezcladora/aplicadora (EviceI®)



EviceI®. (2021, 17 septiembre). [Fotografía]. URL:

<https://www.medicalexpo.es/prod/ethicon/product-74984-729643.html>

### *Agentes hemostáticos sintéticos*

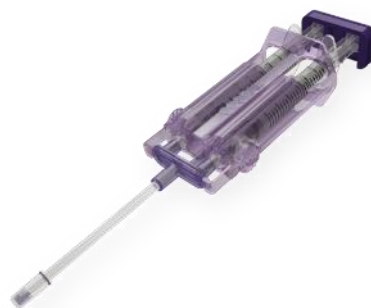En este grupo de hemostáticos, se pueden diferenciar en varios subgrupos en función de su composición (Bernabé et al., 2020) :

- Hidrogel de polietilenglicol (Coseal®)

Compuesto por dos polímeros diferentes de polietilenglicol que se entrecruzan para formar una estructura sellante en el lugar de la herida. Al mezclar los dos componentes, se forma un sellado quirúrgico de aplicación en líneas de sutura. Está

indicado para ejercer esta acción sellante alrededor de zonas de sutura en cirugía torácica y cardiovascular y para prevenir o reducir la incidencia, gravedad y extensión de la formación de adherencias posquirúrgicas en pacientes sometidos a cirugía cardíaca o abdomino-pélvica. Puede llegar a alcanzar cuatro veces su volumen inicial tras 24 horas desde su aplicación.

Fig. 17. Jeringa mezcladora/aplicadora (Coseal®)



Coseal ®. (2022, 27 junio). [Fotografía]. URL: <https://artimedica.com.mx/product/sellador-quirurgico-coseal/>

#### *Otros hemostáticos tópicos*

- Chitosan (HemCon®)

Se presenta en apósitos de varios tamaños. Su almacenaje se realiza a temperatura ambiente y por lo tanto su uso está disponible de forma inmediata.

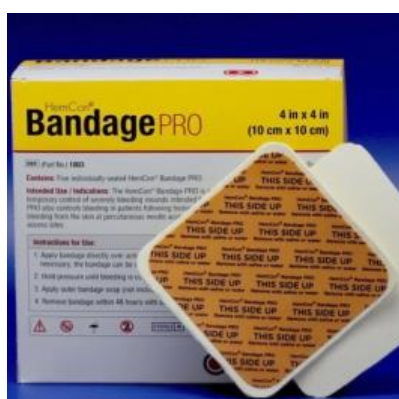Su aplicación se realiza directamente sobre el sitio del sangrado de manera firme incluso presionando. El dispositivo puede ser recubierto posteriormente por gasas y un vendaje para asegurar una presión uniforme y de esta manera incrementar su rendimiento. El dispositivo debe ser retirado en un plazo máximo de 48 horas.

Se adhiere en contacto con la sangre gracias sus propiedades mucoadhesivas, de forma genera un sellado de la herida consiguiendo un control del sangrado. Fabricado

con quitosán el cual atrae los glóbulos rojos de la sangre para crear un tapón sobre la herida. El dispositivo se puede retirar fácilmente con agua o suero salino.

Está indicado para el control temporal de sangrados severos en heridas externas y entornos de emergencia.

Fig. 18 – Apósito de quitosán (HemCon® Bandage Pro)



HemCon®. (2022, 15 enero). [Fotografía]. URL: <https://www.medicaexpo.es/prod/tricol-biomedical/product-107382-820444.html>

- Caolina (QuikClot Combat Gauze®)

Apósito no tejido con caolín. Se puede almacenar a temperatura ambiente de manera que está disponible para su uso de forma inmediata. Vendajes adicionales pueden ser necesarios, sin embargo, el vendaje inicial nunca debe ser retirado ya que si se retira puede disrumpir la formación del coágulo. El dispositivo puede permanecer en lugar del sangrado durante 24 horas.

La formación del coágulo se inicia gracias a que cuando entra en contacto con la sangre se activa el factor XII. Fabricado con quitosán el cual atrae los glóbulos rojos de la sangre para crear un tapón sobre la herida. El dispositivo se puede retirar fácilmente con agua o suero salino.

Está indicado para el control temporal de sangrados severos en heridas externas y entornos de emergencia.

Fig. 19 – Apósito de quitosan (HemCon® Bandage Pro)

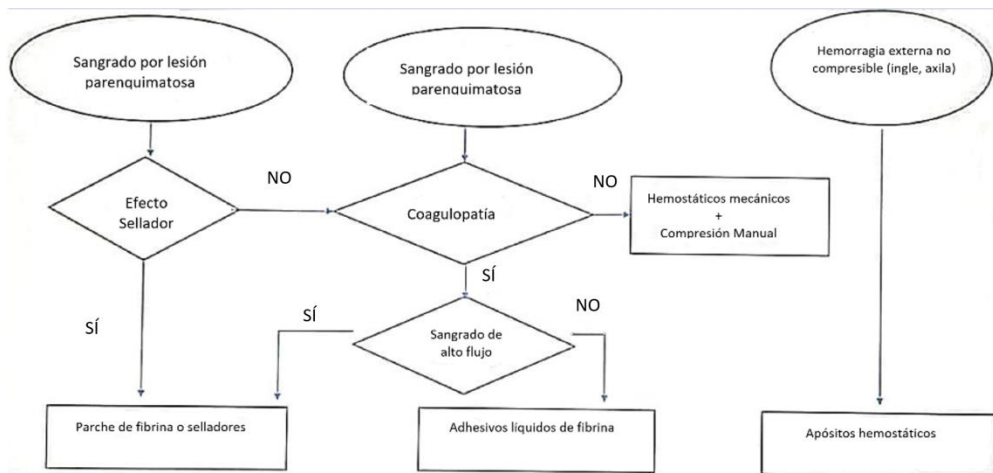


QuikClot Combat Gauze®. (2022, 15 enero). [Fotografía]. URL: [https://www.researchgate.net/figure/QuikClot-Combat-Gauze\\_fig2\\_332319349](https://www.researchgate.net/figure/QuikClot-Combat-Gauze_fig2_332319349)

En una revisión sistemática realizada en 2018, se revisaron un total de 66 artículos dando como resultados que los adhesivos de fibrina en forma líquida (pegamentos de fibrina) o de tipo rígido (parche de fibrina) son eficaces en presencia de trastornos de coagulación espontánea o inducida por fármacos. Los hemostáticos mecánicos deben elegirse por sistema en pacientes que tienen una coagulación intacta.

Los selladores son efectivos, independientemente del estado de coagulación del paciente, para mejorar el control de exudación residual. Los apósitos hemostáticos representan una valiosa opción en caso de problemas externos de hemorragia en sitios de unión (ingles o axilas) o cuando los torniquetes son poco prácticos o ineficaces (Chiara et al., 2018). (Ver Fig.20)

Fig. 20. Esquema para la elección de hemostáticos tópicos (traducido)



(Chiara et al., 2018)

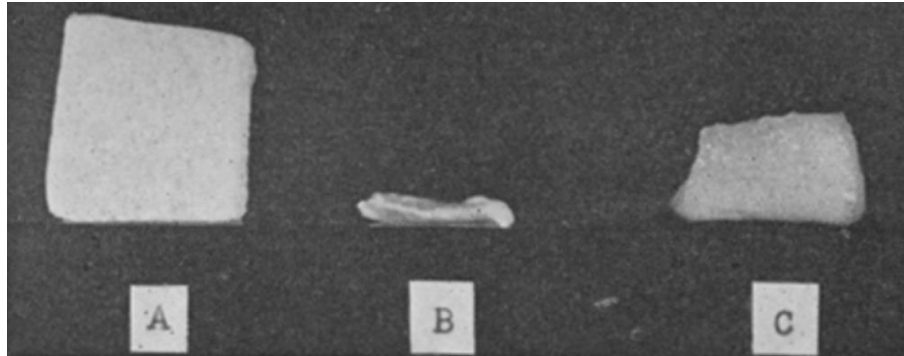
### 2.4.3 Esponjas de gelatina

En nuestra investigación hemos usado 2 tipos de esponjas de gelatina de colágeno hemostático liofilizada. Es por ello que analizaremos más detenidamente este producto y abordaremos de una manera más amplia sus características, cualidades, ventajas y desventajas.

#### *Antecedentes*

Fue en el año 1945 cuando se introduce por primera vez la gelatina como agente hemostático proveniente de gelatina animal purificada. Proporcionaba matriz física que se hinchaba permaneciendo en tejidos blandos entre 4-6 semanas, presentando como complicación interferencia con la curación ósea. Posteriormente en 1970, se introdujo el colágeno microfibrilar, proveniente de dermis bovina purificada. Este tenía una acción directa sobre la estimulación plaquetaria y no aumentaba de tamaño, pero en cuanto a sus complicaciones interfería en la cicatrización ósea, producía reacciones alérgicas e infecciones (Light & Prentice, 1945; Schonauer et al., 2004). (Ver Fig. 21)

Fig.21 - Foto obtenida en 1945 donde podemos ver una pieza de gelatina de 15x15mm en 3 estados: (A) material seco. (B) Reducción de volumen cuando se humedece con agua y se exprime. (C) Expansión después de volver a humedecer (cuando se sumerge completamente en agua, retoma la forma de A).



(Light & Prentice, 1945)

### *Composición*

Para empezar, debemos primero conocer dos conceptos básicos como son: colágeno y gelatina.

El colágeno es el principal componente de la matriz extracelular. Hasta ahora se han identificado 29 tipos, pero es el tipo I el más abundante y fácil de extraer tanto de animales mamíferos (pieles, tendones y huesos mayormente) como de animales marinos, principalmente peces (piel, aletas, escamas, vejigas natatorias y huesos). La extracción de colágeno en sus formas insoluble, soluble en ácido o soluble en sal neutra se realiza mediante un proceso de hidrólisis químico o enzimático (Gaspar-Pintilieșcu et al., 2019; Goncalves et al., 2014).

Las proteínas de la matriz extracelular normalmente son producidas y secretadas por los fibroblastos y otros tipos como las células epiteliales. Por ejemplo, varios tipos de colágeno proporcionan una enorme resistencia a la tracción e integridad estructural en los tejidos conectivos, los tendones y la piel (Bello et al., 2020).

Por lo tanto, en estudios de rutina donde se necesita mucha cantidad de proteína, el uso de proteínas de matriz extracelular puras podría ser una opción costosa (Frantz et al., 2010).

La gelatina se obtiene a través de un proceso de desnaturalización del colágeno mediante procesos físicos o químicos. Concretamente, lo que sucede es una ruptura de la triple hélice (natural del colágeno) en cadenas de aminoácidos dispuestas al azar. De esta forma se obtiene un producto biodegradable, biocompatible y no inmunogénico, características apropiadas para su uso médico (Bigi et al., 2001).

El polímero de gelatina es bien conocido como un material biocompatible y biodegradable que contiene entre un 85-92% de proteínas, sales minerales y agua (Bello et al., 2020).

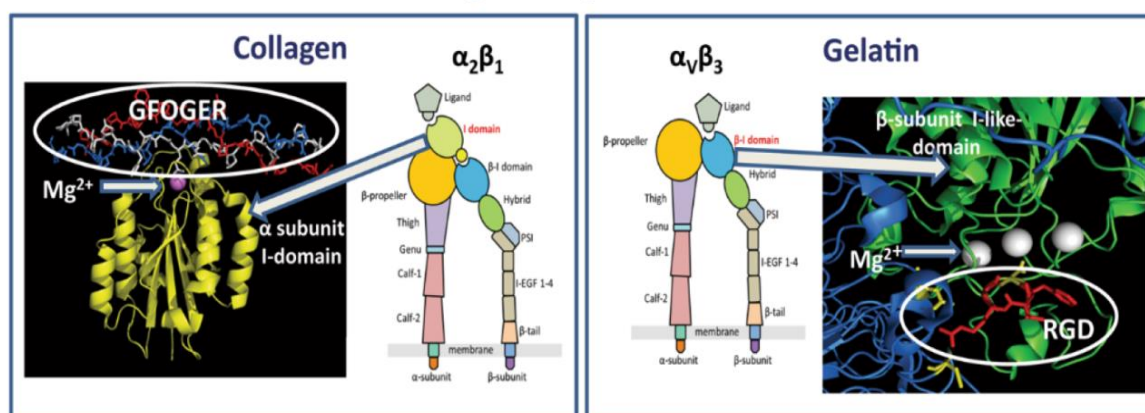
Así pues, la gelatina es un polímero natural heterogéneo consistente en un conjunto de polipéptidos simples o en cadenas, altamente soluble y que puede absorber agua hasta 10 veces a su peso equivalente (Wang et al., 2020). La gelatina es un derivado molecular del colágeno tipo I y tiene una amplia gama de aplicaciones alimentarias, estéticas y farmacéuticas (Bello et al., 2020).

El colágeno tipo I (el más abundante) exhibe una triple cadena helicoidal (2 cadenas  $\alpha 1$  y 1 cadena  $\alpha 2$ ). Dichas cadenas están constituidas por glicina -X-Y, donde -X es principalmente prolina y, por otra parte, -Y es principalmente hidroxiprolina (Gaspar-Pintilieșcu et al., 2019).

Generalmente se produce por hidrolización irreversible de la estructura helicoidal triple del colágeno a través de procesos como la desnaturalización por calor y enzimática, produciendo dominios en espiral aleatorios. Como tal, la gelatina está menos organizada, pero tiene una composición muy similar al colágeno (Bello et al., 2020; Davidenko et al., 2016). (Ver Fig.22)



Fig. 22. Estructura molecular del colágeno (izquierda) y de la gelatina (derecha)



(Davidenko et al., 2016)

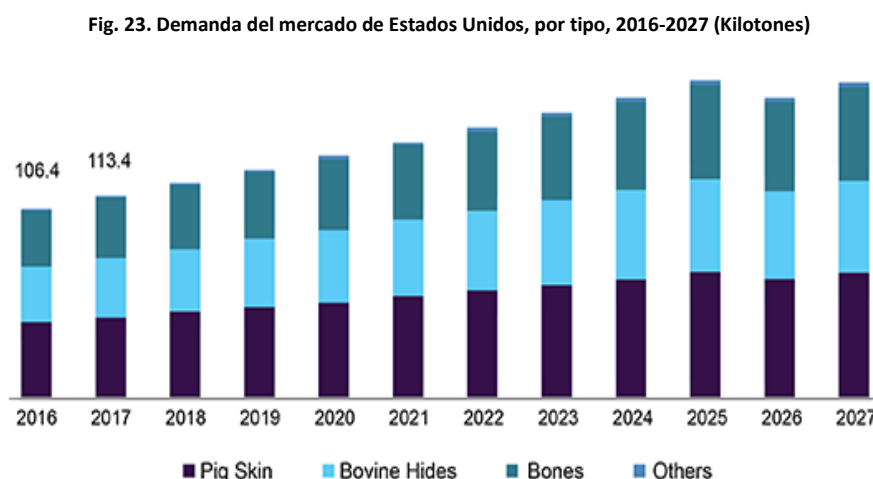
### *Microestructura*

El colágeno es la proteína más abundante y supone un tercio de la concentración total de proteínas del cuerpo humano. Es una proteína estructural esencial para aportar rigidez. Es una triple hélice proteica, compuesta por tres hélices zurdas retorcidas que se entrelazan para formar una estructura cuaternaria diestra. En términos de composición molecular, la gelatina contiene casi la misma secuencia de aminoácidos que el colágeno. Sin embargo, cuando el colágeno es desnaturalizado, la gelatina es una proteína lineal con pesos moleculares que van desde los 15 a los 250 kDa. Es una composición de aminoácidos que sin embargo depende del colágeno como materia prima para su extracción y que principalmente está compuesto por una secuencia repetida [Gli-X-Y], donde Gli es glicina y por otro lado donde X e Y son normalmente prolina e hidroxiprolina respectivamente. Investigaciones han cuantificado la composición de aminoácidos determinando que hay un 21% de glicina, un 12% de prolina y otro 12% de hidroxiprolina y otros aminoácidos como alanina, arginina, ácido aspártico, lisina, serina, leucina y valina (Bello et al., 2020; Eastoe, 1955; FJ Francis, 1999). Otra similitud importante del colágeno y la gelatina es la falta de muy baja presencia de aminoácidos aromáticos como triptófano, tirosina y fenilalanina. La

falta de estos aminoácidos es uno de los principales factores que contribuyen a la baja antigenicidad y toxicidad tanto de la gelatina como del colágeno nativo (Gorgieva & Kokol, 2011; WA Starin, 1918).

*Fuentes generales y métodos de extracción de gelatina*

La demanda de gelatina se ha incrementado drásticamente desde la pasada década. Solo en 2019, el mercado mundial de gelatina alcanzó 620,6 kilotones. Se prevé que la creciente demanda de productos de alimentos y bebidas funcionales y de conveniencia, junto con su uso aumentado en la aplicación farmacéutica, impulse la demanda del mercado durante el período de pronóstico hasta 2027 (Global Gelatin Market Size | Industry Report, 2020-2027, n.d.). (Ver Fig. 23)

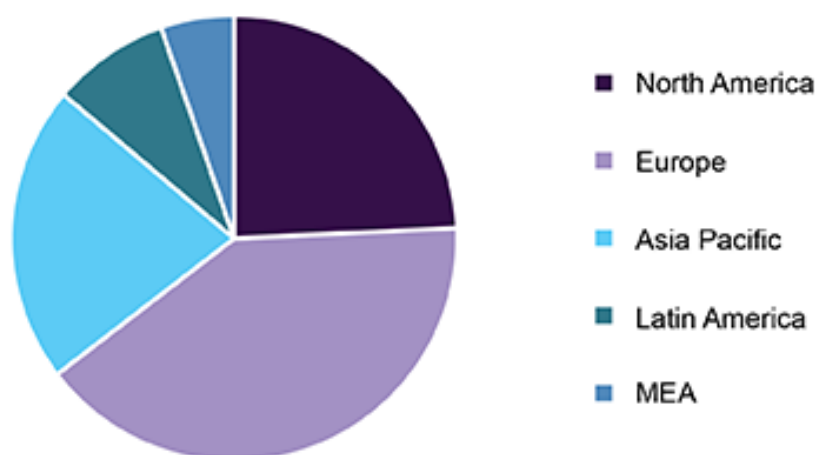


*(Global Gelatin Market Size | Industry Report, 2020-2027, n.d.)*

Se prevé que Europa sea la región más grande para el mercado de gelatina, representando aproximadamente el 40% de los ingresos globales en 2019. El mercado en Europa se caracteriza por la presencia de estrictas regulaciones establecidas por la Comisión Europea. Se espera que el uso de colágeno de primera calidad para la

producción de parches de reconstrucción ósea y tisular impulse el crecimiento del mercado durante el período pronosticado. La demanda regional está impulsada por el consumo de productos a base de gelatina como cosméticos, productos alimenticios, bebidas de rejuvenecimiento y productos farmacéuticos (Global Gelatin Market Size | Industry Report, 2020-2027, n.d.). (Ver Fig. 24)

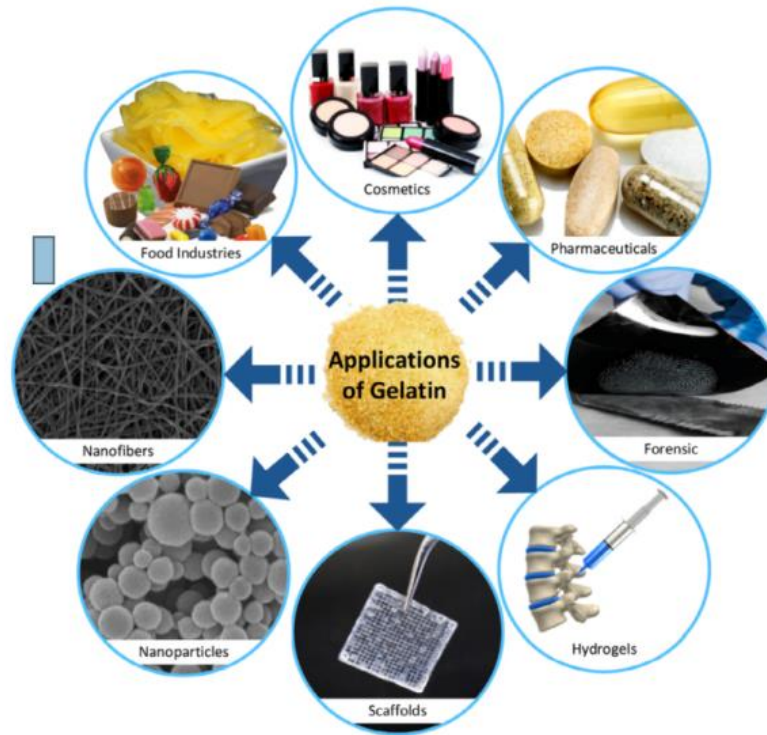
Fig. 24. Cuota de volumen del mercado mundial de gelatina en 2019 (%)



(Global Gelatin Market Size | Industry Report, 2020-2027, n.d.)

La facilidad de extracción y los innumerables usos de la gelatina la han convertido en un material muy buscado. Tiene una amplia gama de aplicaciones en la industria alimentaria (emulsionante, agente gelificante), cosméticos (componentes de productos cosméticos), farmacéutica (cápsulas, ungüentos) e industrias especializadas como el cultivo celular (recubrimientos superficiales, hidrogeles) y la medicina regenerativa (Alipal et al., 2021; Bello et al., 2020). (Ver Fig. 25)

Fig. 25. Aplicaciones de la gelatina



(Alipal et al., 2021)

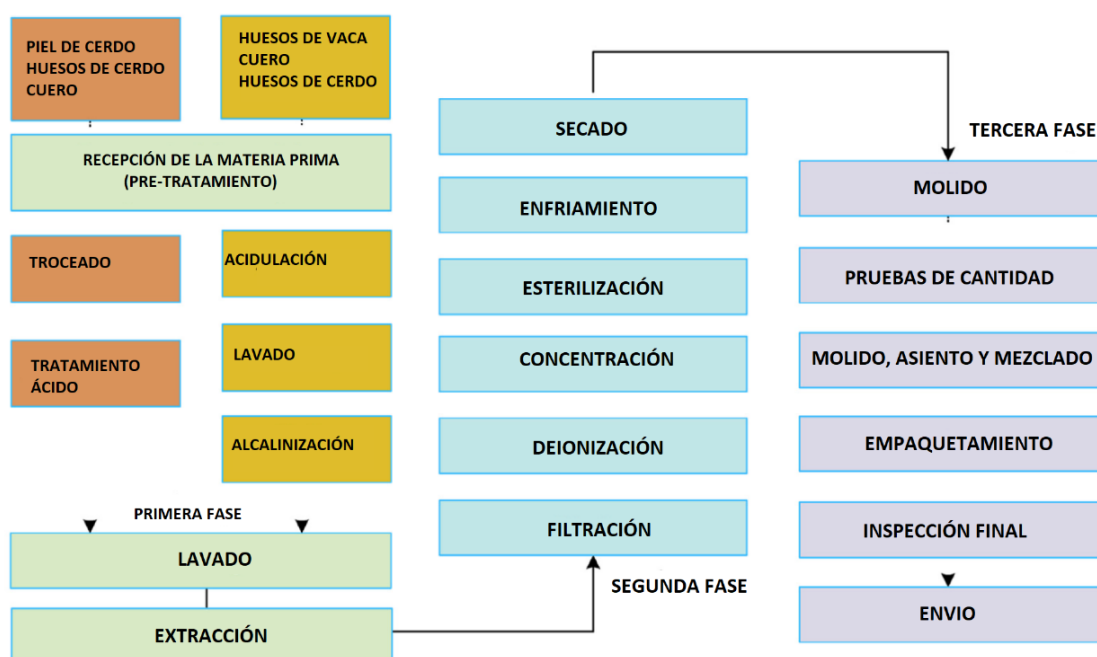
La gelatina se extrae normalmente de materias primas altamente colagenosas como la piel de cerdo, que representó aproximadamente el 40% del mercado mundial en 2015. Los huesos de ganado y las pieles bovinas también son fuentes confiables de gelatina (Bello et al., 2020; Global Gelatin Market Size | Industry Report, 2020-2027, n.d.).

Hay dos procesos generales para la extracción de gelatina: a través de hidrólisis alcalina o hidrólisis ácida (Ver Fig. 26). Dependiendo del método de extracción, la gelatina tendrá diferentes propiedades. La gelatina tipo A (a base de ácido) y la gelatina tipo B (a base de álcalis) tienen  $pI$  de 8.0 y 4.9, respectivamente (Smith et al., 2016). Esta propiedad afecta la carga neta total de las partículas de gelatina en solución y debe considerarse en gran medida cuando se usa gelatina para cualquier propósito de

biomaterial. Otro factor a considerar es el peso molecular relativo de la gelatina extraída, comúnmente conocido como "bloom" y que depende principalmente de la etapa en la que se extrajo la gelatina. La gelatina obtenida en las etapas iniciales de extracción tiene mayor bloom en comparación con las que se someten a hidrólisis. Las gelatinas disponibles comercialmente tienen blooms que van desde 50-300. El bloom es directamente proporcional a la capacidad de gelificación y, por lo tanto, a la fuerza del gel de la gelatina (Mad-Ali et al., 2016).

En resumen, con el fin de usar gelatina como biomaterial, se debe considerar lo siguiente: materia prima, tipo de gelatina, bloom (fuerza gelificante), propósito de uso y método de reticulación (Bello et al., 2020).

Fig. 26. Configuración industrial para la fabricación y producción de gelatina porcina/bovina



(Alipal et al., 2021)

### *Métodos de reticulación de la gelatina (Crosslink)*

El método por el cual la gelatina se reticula es uno de los factores más cruciales en la generación de biomateriales a base de gelatina. Al igual que otras proteínas, las fracciones de gelatina se pueden unir entre sí para formar una red de cadenas de polímeros bajo condición estable en solución acuosa. Los cambios en los parámetros ambientales y el tipo de reticulantes utilizados determinan las propiedades biofísicas de los biomateriales, como las propiedades de hinchazón, absorción de agua, elasticidad y transporte de moléculas (Bello et al., 2020; Kuo & Ma, 2001).

Existen varios métodos de reticulación (*crosslink*) para diferentes propósitos:

#### **1. Gelificación física de gelatina (calor/pH)**

Se supone que la solución de gelatina tiene una conformación en espiral aleatoria cuando la temperatura es de alrededor de 50 °C. A medida que la solución de gelatina se enfría por debajo de 30 °C, se produce una transición de bobina inversa a triple hélice y los enlaces de hidrógeno estabilizan la conformación. Este método de gelificación física puede entrecruzar el hidrogel en un proceso simple y reversible, modulado únicamente por la concentración y la temperatura ambiente, sin la ayuda de enzimas y productos químicos (Bello et al., 2020; Boedtke & Doty, 2002; Djabourov et al., 1988; Harrington & Rao, 2002).

#### **2. Gelificación química (glutaraldehído)**

Dado que la gelificación física es un método transitorio que no logra mantener un sistema de red polimérico, incluso con los más mínimos cambios ambientales, se han desarrollado métodos alternativos. Entre ellos, el uso de reticulantes químicos. El formaldehído, los compuestos epoxi y el dialdehído son ejemplos de productos químicos usados como reticulantes (Denizli et al., 2004; Ramamurthi & Vesely, 2003; Zhu, 2010). Entre ellos, el glutaraldehído es uno de los compuestos más populares utilizados para la reticulación de gelatina. Une las moléculas de gelatina formando un

enlace entre los grupos amino, libres de los residuos de aminoácidos lisina o hidroxilisina en gelatina y los grupos aldehído en glutaraldehído (OldeDamink et al., 1995). El uso de glutaraldehído es muy común ya que es un compuesto de fácil acceso y de bajo costo. Además, el glutaraldehído es eficaz ya que aumenta la fuerza de la red polimérica reticulada durante un corto período de tiempo (Azami et al., 2010). Debido a que el glutaraldehído representa una amenaza potencial debido a su citotoxicidad e inmunogenicidad (OldeDamink et al., 1995; Speer et al., 1980), se han llevado a cabo muchos estudios para minimizar su toxicidad optimizando su concentración (Bigi et al., 2001b) o sustituyéndolo por otros reactivos (Bello et al., 2020; Kuijpers et al., 1999).

### **3. Gelación de compuestos naturales (genipina/fenoles)**

Los reticulantes químicos son sustancias tóxicas, lo que hace que los investigadores cambien su atención a las sustancias de origen natural. Los compuestos químicos derivados de la naturaleza incluyen, entre otros, genipina, proantocianidina de semilla de uva, galato de epigallocatequina, ácido cafeico y ácido tánico. La genipina es un derivado de la aglicona, un glucósido iridoide llamado genipósido de los frutos de gardenia *jasminoidesellis*, que se utiliza para reticular la gelatina y otras proteínas reaccionando con grupos amina (Cheng et al., 2012; Pinheiro et al., 2016; Rose et al., 2014). El proceso de reticulación de genipina es mucho menos tóxico que el del glutaraldehído, pero las propiedades mecánicas de reticulación son comparables (Cheng et al., 2012; Pinheiro et al., 2016). El uso de genipin como reticulante, sin embargo, puede ser muy costoso. Además, la reticulación genipina-proteína a menudo conduce a la formación de pigmento azul oscuro, lo que limita sus aplicaciones para fines de biomateriales. Otro compuesto natural que se puede utilizar como un reticulador de gelatina es el fenol. El ácido fenólico, junto con su efecto antiinflamatorio, ha demostrado la capacidad de reticular la gelatina y otras proteínas similares al colágeno (Strauss & Gibson, 2004).

#### 4. Gelificación enzimática (transglutaminasa)

Los reticulantes enzimáticos, como la tirosinasa o la transglutaminasa, han surgido como otra solución para sintetizar estructuras de gelatina altamente estables y biocompatibles (Bello et al., 2020; Spurlin et al., 2009; Taddei et al., 2013; Yung et al., 2007). Los estudios sobre reticulantes enzimáticos se realizan principalmente con transglutaminasa porque es abundante en la naturaleza, desde plantas hasta animales, y es mecánicamente más fuerte y estable que otras enzimas (Bello et al., 2020; Chen et al., 2003).

Es importante tener en cuenta, sin embargo, que la elección adecuada de un reticulador depende de varios factores, como la disponibilidad de reactivos, la naturaleza de la investigación, la biofísica, requisitos del material sintetizado y el propósito general del experimento (Bello et al., 2020).

##### *Mecanismo de Acción*

Para el cultivo *in vitro* de células y tejidos, el uso de biomateriales proporciona varios beneficios para el correcto crecimiento y desarrollo de las células. Los biomateriales no solo funcionan como un accesorio físico para las células, sino que también proporcionan señales bioquímicas y activan los mecanismos de señalización molecular. Cuando se utiliza como biomateriales *in vitro*, el colágeno no sólo proporciona integridad estructural, sino que también regula la capacidad de proliferación y diferenciación de las células (Bello et al., 2020).

##### *Bioseguridad: Biocompatibilidad e Inmunogenicidad*

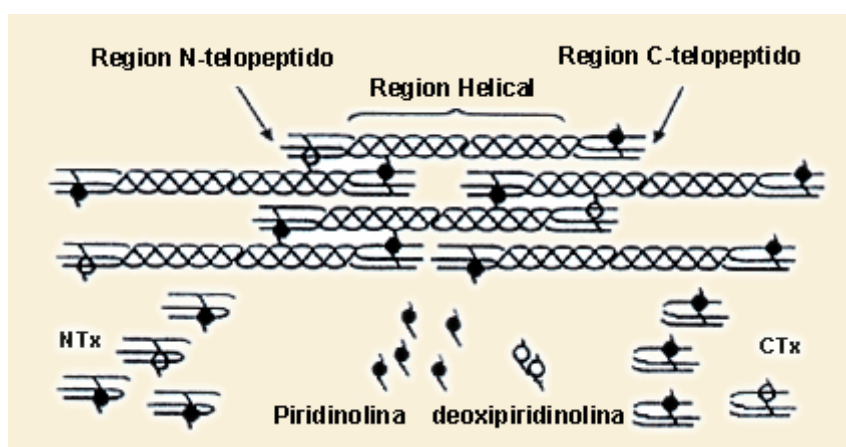
La gelatina está fácilmente disponible y se puede extraer de varias fuentes, como huesos de ganado, peces, pieles de cerdo y algunos insectos. Varios estudios sobre la biocompatibilidad de la gelatina derivada de diversas fuentes mostraron que la gelatina, en general, no induce toxicidad, antigenicidad y otros efectos adversos en las



células humanas. La toxicidad, sin embargo, puede surgir dependiendo del reactivo enzimático utilizado para reticular las soluciones (Bello et al., 2020; Lai, 2010; Stevens et al., 2002; Yang et al., 2018).

En lo que se refiere a biocompatibilidad del colágeno, existen algunas preocupaciones por posible respuesta antigénica/inmunogénica relacionada a la presencia de los terminales de telopeptidos. Los telopeptidos son fragmentos que están unidos a enlaces cruzados específicos del colágeno tipo I, existen dos tipos de regiones en el colágeno tipo I, el cual forma el 90% de la matriz orgánica del hueso: N-telopeptidos y C-telopeptidos (Gaspar-Pintiliescu et al., 2019; Test, n.d.). (Ver Fig. 27)

Fig. 27: Esquema gráfico de una molécula de colágeno Tipo I



(Test, n.d.)

Una de las ventajas de la gelatina no es sólo que es un material biocompatible y no inmunogénico, sino que además es absorbible, lo que hace que no se requiera una retirada del material de manera postquirúrgica y aumentando además en el paciente el confort. ya que dispone de un mejor control de la hemostasia durante su periodo de recuperación (Kim et al., 2018).

En un estudio, se compararon dos tipos de gelatinas, Gelfoam® y Gelita-Spon® demostrando de manera *in vitro* que la degradación del primero ocurría a los 14 días mientras que el segundo lo hacía a los 3 días. Por otro lado, en un análisis *in vivo*, se comprobó que el primero generaba mayor respuesta inflamatoria y que podía ser reducida con impregnación previa de ácido bórico al 3% dando resultados similares al segundo impregnado en solución salina (Goncalves et al., 2014).

#### *Indicaciones*

El uso de la gelatina ha ido ganando popularidad por sus numerosas ventajas frente a proteínas de matriz extracelular intacta por las siguientes razones:


1. La gelatina tiene mejor disponibilidad y es mucho más barata su obtención que las proteínas de matriz extracelular.
2. La gelatina es altamente soluble comparada a otras proteínas de la matriz extracelular.
1. La gelatina posee una estructura altamente similar al colágeno y contiene importantes partes vinculantes para la unión celular
2. Las diferentes fuentes de gelatina son biocompatibles, biodegradables y no inducen antigenicidad y toxicidad en las células.

Aunque también la gelatina tiene algunas desventajas. El principal inconveniente de usar gelatina es que los materiales a base de gelatina tienen propiedades mecánicas deficientes, carecen de estabilidad térmica y tienen una tasa de degradación relativamente más corta. Estas desventajas sin embargo pueden ser fácilmente resueltas modificando la gelatina y haciendo composiciones de gelatina que mejoren su estabilidad, biocompatibilidad y biodegradación (Bello et al., 2020).

#### *Conceptos de porosidad e Implicaciones en la hemostasia*

Aunque se han utilizado varios materiales hemostáticos a base de gelatina, existen diferencias entre unos y otros en la composición química, la porosidad y el tamaño de los poros (K. S. Cho et al., 2013; K.-S. Cho et al., 2014; Kim et al., 2018).


Fig. 28. Microestructuras de gel de gelatina de piel de cabra pretratadas con NaOH a diferentes concentraciones durante varios momentos. Ampliación: 3.000×. A, B, C: gelatina de piel de cabra pretratada con 0,5 M de NaOH durante 2, 3 y 4 días, respectivamente y D, E: gelatina de piel de cabra pretratada con 0,75 M de NaOH durante 1 y 2 días, respectivamente. (M=mol)



(Mad-Ali et al., 2016)

Un estudio que consistía en un análisis *in vitro* se observó que la esponja de gelatina presentaba una estructura porosa reducida, menos capacidad de absorción, más resistencia a la degradación mientras que al aumentar la proporción de matriz extracelular dichos parámetros eran mejores ya que aumentaba la porosidad estructural (Wang et al., 2020).

Fig. 29. (a) Vista macroscópica (b) Escaneo por microscopía electrónica. Esponjas de gelatina pura (primera fila) y gelatina enriquecida con diferentes concentraciones de gelatina y matriz extracelular hepática purificada. En la segunda fila la esponja contiene mayores concentraciones de gelatina (G) que de matriz extracelular (E) y en la tercera, al contrario. La esponja (3E-1G%) presenta mejor estructura porosa.




(Wang et al., 2020)

Esto *a priori* nos indica que la estructura porosa es de vital importancia en efecto hemostático, entendiendo que una estructura con mayor porosidad tiene mayor capacidad de absorción aumentando por tanto captación de los hematíes, formación de trombo y una mejor degradación.

Estudios previos también han mostrado las ventajas de materiales con alta porosidad. Un estudio *in vitro e ex vivo*, compararon una esponja de gelatina convencional frente a una nueva esponja (esponja X) con características microestructurales diferentes a otras esponjas convencionales. A continuación, como se puede observar en la figura, en las fotos A y B, mediante el uso microscopio de barrido electrónico (100  $\mu\text{m}$ ), la esponja X mostró laminillas más estrechas y una porosidad algo mayor que la esponja de control. (Ver Fig. 30)

**Fig. 30. Micrografías electrónicas de barrido de esponjas de gelatina hemostáticas de una muestra de control (imagen A) y esponja X (imagen B), como la empleada en nuestro grupo experimental B. (Escala: 100 $\mu\text{m}$ ).**



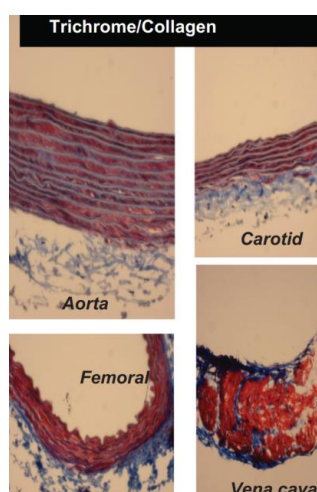
(Hajosch et al., 2010)

Los resultados mostraron que la esponja X debido a su mayor porosidad y una extendida estructura laminar interconectada más compacta, tanto en las pruebas *in vitro* como *ex vivo*, fueron superiores a la esponja convencional. Referente a las pruebas realizadas en laboratorio, la esponja X mostró tener una porosidad 1.3 veces superior a la esponja convencional ofreciendo una mayor capacidad de absorción, captación y hemostasia en los experimentos *in vitro* un mayor y un mayor control hemorrágico en los experimentos *ex vivo* (Hajosch et al., 2010).

### *Actividad hemostática de la esponja de gelatina*

Como hemos mencionado previamente, a partir de un proceso de desnaturalización del colágeno se obtiene la gelatina. En los vasos sanguíneos el colágeno está presente, tanto en los de tipo venoso como en los de tipo arterial. Análisis histopatológicos permiten observar como el colágeno está presente en la red vascular, gracias a tinciones que permiten analizar de manera exhaustiva el tejido conjuntivo. Concretamente para observar la presencia de colágeno en paredes vasculares, la tinción tricrómica de Masson permite distinguir en color azul la presencia de colágeno, concretamente el de tipo I (Basu et al., 2010). (Ver Fig.31)

**Fig. 31.** Estudio histológico con tinción tricrómica de Masson en diferentes paredes vasculares. En el color azul podemos observar la presencia de colágeno tipo I.



(Basu et al., 2010)

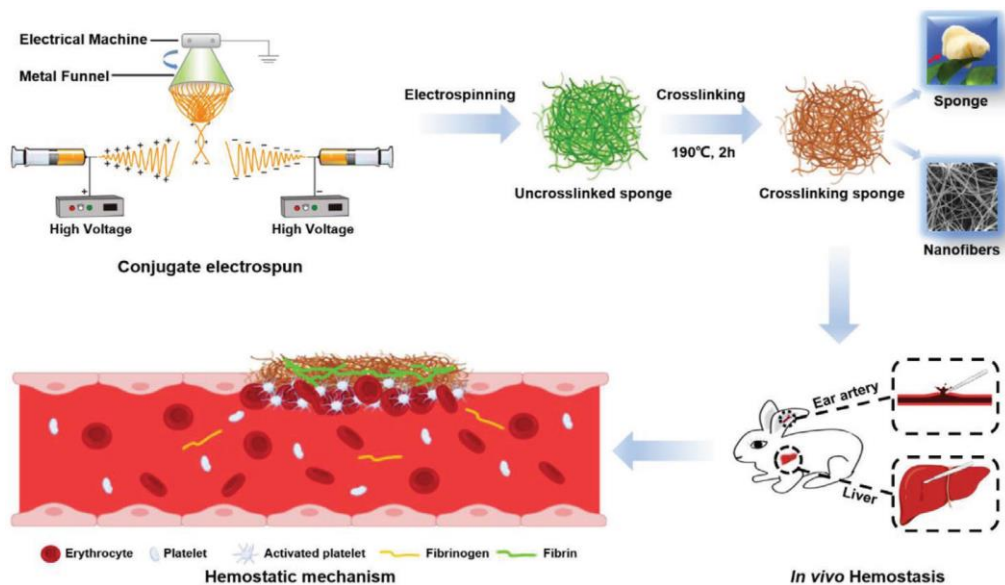
La activación plaquetaria y la coagulación normalmente no ocurren en un vaso sanguíneo intacto. Después de la lesión de la pared del vaso sanguíneo, la formación del tapón de plaquetas se inicia por la adherencia de las plaquetas al colágeno subendotelial. En la sangre arterial, primero las plaquetas ralentizan su velocidad de flujo sanguíneo al interactuar con el FvW unido al colágeno y, posteriormente, se detienen al unirse directamente al colágeno por su complejo receptor de GP. La activación de estos receptores de colágeno en las plaquetas después de su unión al colágeno activa cascadas mediadas por fosfolipasa C. Esto da como resultado la

movilización de calcio desde el sistema tubular denso que a su vez se asocia con la activación de varias quinasas necesarias para el cambio morfológico, la presentación de la superficie procoagulante y la secreción de contenido granular plaquetario, la activación de GP y la activación de la fosfolipasa A2 (Sangkuhl et al., 2011).

En resumen, cuando las plaquetas entran en contacto con el colágeno presente en los vasos sanguíneos, estas se van a activar iniciando la formación de un tapón, es decir, de un coágulo. Por lo tanto, cuando en una herida donde existe una solución de continuidad y usamos EG, es decir, colágeno desnaturalizado añadido artificialmente, puede activar y sobre todo potenciar aún más la respuesta de hemostasia fisiológica.

En un estudio donde se obtiene esponja de gelatina ultraligera compuesta por nanofibras 3D en pruebas *in vitro*, demostraron que este tipo de gelatina tiene capacidad por sí sola de iniciar la cascada de coagulación, tanto en la vía intrínseca como extrínseca, contribuyendo de manera colectiva a una mejor hemostasia (Xie et al., 2021). (Ver Fig. 32)

Fig. 32. Ilustración esquemática que muestra una esponja de gelatina de nanofibras 3D obteniendo una repuesta hemostática en vaso sanguíneo dañado.



(Xie et al., 2021)

Gracias a esto, podemos concluir, que los dispositivos hemostáticos hechos a partir de gelatina no sólo van a impedir un menor sangrado de manera mecánica, ya que producen por sí solos un efecto tapón sobre las heridas, sino que además el colágeno presente en su composición estructural va a hacer que las plaquetas se activen otorgando una mejor y más rápida respuesta en el control del sangrado, debido a que potencia la respuesta plaquetaria y por ende la cascada de coagulación.

## 2.5 CIRUGÍA UNGUEAL

### 2.5.1 Concepto de Onicocriptosis

La uña enterrada o uña incarnada, más comúnmente denominada onicocriptosis (*onico*-uña, *kryptos*-escondido), es una patología común de la uña. Se caracteriza por la penetración de la lámina ungueal en la dermis dando como resultado una reacción a cuerpo extraño conllevando a un proceso inflamatorio, infeccioso y de cicatrización tisular de manera que puede llegar a ser crónico y cíclico (Geizhals et al., 2019; Khunger & Kandhari, 2012).

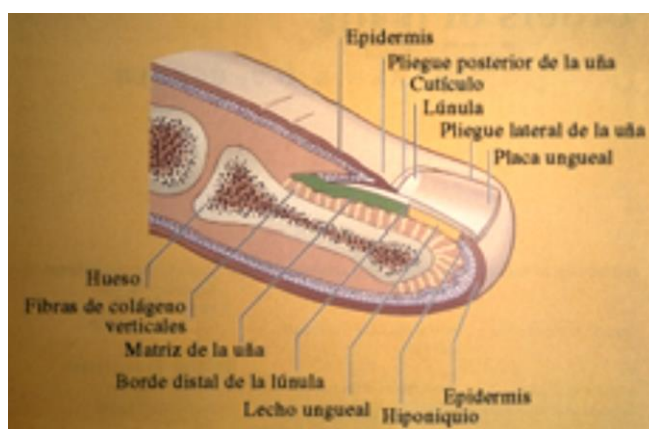
### 2.5.2 Anatomía de la Unidad Ungueal

Las primeras descripciones sobre anatomía ungueal empezaron con Lewis y Zaias en Alemania en el siglo XIX. El término unidad ungueal se utiliza para describir la uña y sus componentes circundantes (Fleckman & Allan, 2001).

La unidad ungueal podemos decir que se compone de matriz (centro germinativo), lámina ungueal (uña), lecho, pliegue ungueal proximal o eponiquio y pliegue ungueal distal o hiponiquio (Fernández & Ochaita, 2002; Fleckman & Allan, 2001). (Ver Fig. 33)



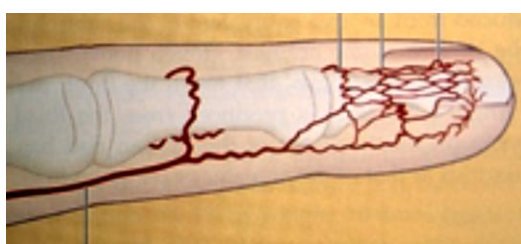
Fig.33. Componentes básicos de la unidad ungueal



(Fernández &Ochaita, 2002)

La vascularización viene determinada por anastomosis arteriales que confluyen a nivel de las articulaciones metatarsofalángicas, desde las cuáles se inician las arterias laterales realizando su recorrido principalmente por la cara plantar de los dedos, formando arcos arteriales a nivel de las articulaciones interfalángicas proximal y distal (Fernández &Ochaita, 2002). (Ver Fig.34)

Fig. 34. Vascularización arterial digital.



Fernández & Ochaita, 2002)

### 2.5.3 Morfología Ungueal

La clasificación para describir las diferentes morfologías ungueales se describió por primera vez por el Colegio Americano de Cirujanos del Pie (Dykyj, 1989) y categoriza



los tipos más comunes de presentación clínica de la morfología ungueal según el aspecto. Carmona en 2003 traduce y a partir de ahí se describe una “clasificación adaptada”(Carmona & Morato, 2003):

***a) Morfología ungueal normal***

La lámina ungueal es firme, rígida, translúcida y su espesor varía desde 0.3 mm a 0.65 mm, siendo más gruesa en su extremo distal. Esta se curva gradualmente en el plano frontal aplicando presión por igual al lecho ungueal, con un ligero acanalamiento y firmemente anclada. No hay presencia de hipertrofia de tejidos blandos ni de patología ósea subyacente.

***b) Morfología ungueal congénita tipo I***

La lámina ungueal se encuentra ensanchada, es flexible y delgada, con presencia de inflamación periungueal. Suele presentarse en pacientes menores de dos años. En la mayoría de las ocasiones la afección es reversible con tratamientos conservadores, sin necesidad de revisiones frecuentes de los pliegues ungueales.

***c) Morfología ungueal congénita tipo II***

La lámina ungueal es delgada y curvada, produciéndose un solapamiento de la piel sobre el extremo distal de la uña, inclusive una hipertrofia de tejidos blandos. La piel del extremo distal podría encontrarse hipertrófica y/o hiperqueratósica.

***d) Morfología ungueal adquirida tipo I***

La lámina ungueal presenta una morfología normal con inflamación de los tejidos blandos periungueales y/o supuración en el borde distal del surco o surcos ungueales. La inflamación de los tejidos blandos es secundaria al traumatismo que causa el extremo de la uña, el cual produce la tumefacción del tejido periungueal, incrustándose en la piel. A menudo es reversible con tratamientos conservadores sin necesidad de matricectomía, ni de técnicas quirúrgicas sobre los tejidos blandos periungueales.

#### ***e) Morfología adquirida tipo II***

La lámina ungueal se encuentra incurvada o angulada a nivel del surco ungueal en el plano frontal, formando a veces un ángulo de 90°. Esta angulación produce una presión máxima sobre los pliegues ungueales, siendo necesaria una matricectomía para revertir dicha situación.

#### ***f) Morfología adquirida tipo III***

Onicocriptosis secundaria a hipertrofia de los pliegues ungueales con solapamiento sobre la lámina ungueal. La patología se produce primariamente en los tejidos periungueales, aunque también puede existir patología de la lámina ungueal. El tratamiento necesariamente pasa por la realización de matricectomías ungueales con resección de los pliegues o labios hipertrofiados.

#### ***g) Morfología adquirida tipo IV***

La lámina ungueal se encuentra severamente incurvada en el plano frontal. A menudo se denomina *uña en pinza o en tenaza*. Clínicamente se puede presentar de dos formas:

- Sin patología ósea subyacente.
- Con patología ósea subyacente (exóstosis subungueal).

La evaluación radiológica es esencial para el diagnóstico y tratamiento de esta afección. Esta patología no es reversible sin matricectomía mecánica. También debería realizarse una adecuada corrección ósea (exostectomía) cuando esté indicada. Una resección de los pliegues ungueales podría ser necesaria en determinados casos.

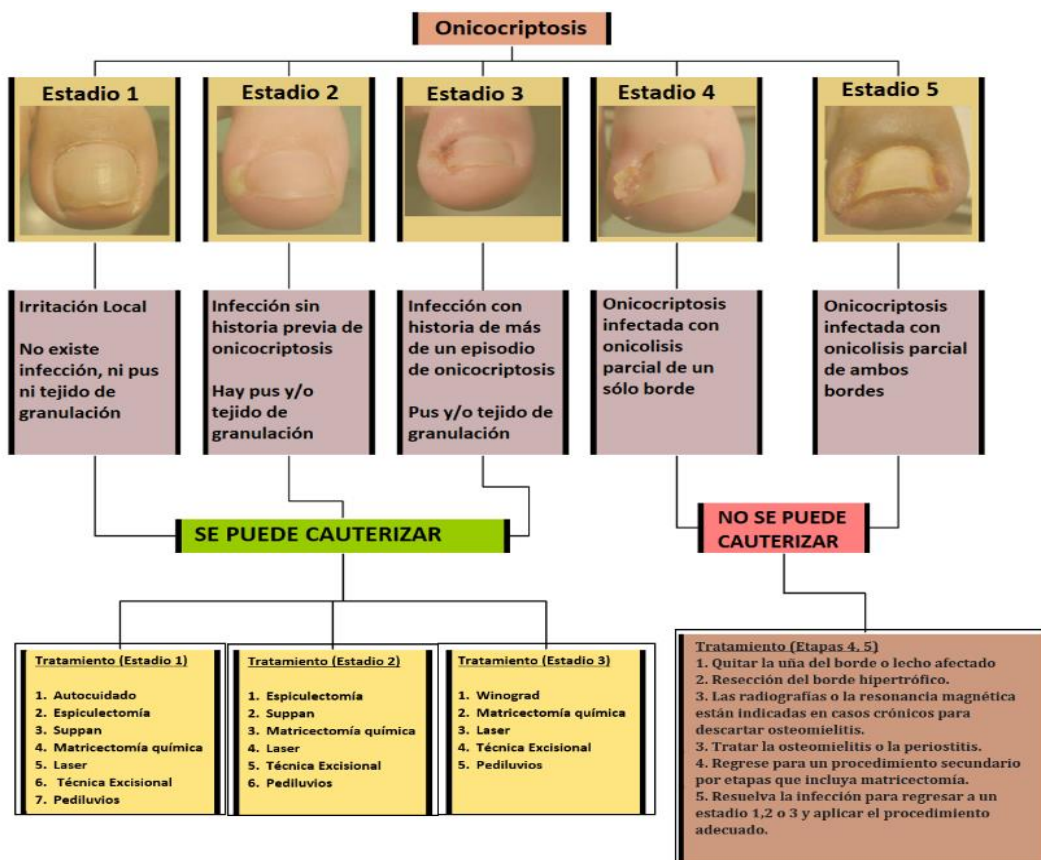
#### **2.5.4 Clasificación de la onicocriptosis**

El abordaje de la onicocriptosis se puede definir en dos variantes terapéuticas de manera primordial, como son el tratamiento conservador y el tratamiento quirúrgico. Normalmente y en la mayoría de los casos, el profesional debe primero intentar optar por aquellos tratamientos más conservadores y sobre todo en estadios iniciales.

En este sentido, el tratamiento conservador es de primera línea, donde podemos definir desde el corte correcto de la lámina ungueal por parte del paciente para prevenir su aparición, así como el corte y fresado por parte del podólogo, reeducación ungueal mediante ortonixias, taping (vendaje de descarga), cánulas o la retirada de la espícula en otros (Stewart et al., 2020).

Por otra parte, debemos considerar que, en la mayoría de los casos, para resolución definitiva de la onicocriptosis la cirugía es la mejor opción de tratamiento. En este sentido, existen numerosas clasificaciones de la onicocriptosis, pero es Kline quién propone por primera vez una clasificación de la onicocriptosis orientada desde su abordaje terapéutico, es decir, atendiendo al estadio de onicocriptosis y a su cronicidad, es decir, a la presencia de episodios previos (Kline, 2008). (Ver Fig.35)

Fig.35. Algoritmo de tratamiento de la onicocriptosis de Kline (traducido).



(Kline, 2008)

Esta clasificación a nuestro criterio es hasta la fecha actual, la más completa, ya que orienta de manera precisa al profesional que vía o línea terapéutica debe elegir en base a la gravedad (estadio) de la onicocriptosis. De esta manera, esta clasificación ayuda a protocolizar las actuaciones que se realizan a diario en las consultas mediante el establecimiento de unos criterios normalizados.

#### 2.5.5 Procedimiento quirúrgico

La onicocriptosis fue definida en 1845 por Lewis Durlacher como *“uña que crece hacia el interior de la carne”* (Perelló & Gómez, 2018) . La uña incarnada o onicocriptosis, se considera de manera común una condición quirúrgica menor, que afecta principalmente a adultos jóvenes particularmente en el *Hallux* (Murray & Bedi, 1975). Provoca gran malestar, invalidez y morbilidad, lo que se traduce en ausentismo escolar, laboral y de ocio. La afección a menudo es manejada por una variedad de profesionales de la salud, como podólogos, médicos generales y dermatólogos. Varios factores etiológicos que incluyen la estructura anormal de la lámina ungueal, uñas recortadas inadecuadamente, hiperhidrosis, presiones e irritación por zapatos mal ajustados y la mala higiene de los pies se han atribuido a esta patología (Lloyd-Davies & Brill, 2005).

Los métodos de tratamiento varían desde la simple extracción de la espícula del lateral afectado a tratamientos quirúrgicos que conllevan la eliminación de la matriz de manera parcial o completa (Fulton et al., 1994).

El tratamiento quirúrgico de la onicocriptosis ha evolucionado a lo largo de las décadas de una manera exponencial. Son numerosos los procedimientos que han sido descritos para el tratamiento de la onicocriptosis, pero es sin duda el tratamiento mediante la técnica de fenol-alcohol la más extendida debido a sus grandes ventajas, fácil aplicabilidad y unos requisitos técnicos de fácil acceso para el profesional (Shaikh et al., 2008).

### 2.5.6 Técnica Fenol-Alcohol

La técnica de fenol-alcohol fue propuesta por Otto Boll en 1945. Actualmente es la técnica más extendida y popularizada en el tratamiento de la onicocriptosis, considerándose para esta patología como el procedimiento quirúrgico “gold standard” (Boll, 1945).

Si bien en un principio se describieron aplicaciones no superiores a los 90 segundos, en 1962 Suppan y Ritchlin describieron la aplicación de 5 minutos totales de fenol 88% separados en dos aplicaciones consecutivas de 2 y 3 minutos respectivamente finalizadas ambas con alcohol a presión mediante jeringa. publicaron un interesante estudio en el que sometieron muestras de matriz ungueal obtenidas de pacientes con onicocriptosis a diferentes tiempos de exposición al fenol (Sanz et al., 2019; Suppan & Ritchlin, 1962). En otro estudio más actual, liderado por Becerro en 2012, realizaron aplicaciones desde 1 a 6 minutos en 30 piezas de cadáver fresco, concluyendo que a los 4 minutos es cuando se obtiene una necrosis total del tejido matricial (Becerro De Bengoa Vallejo et al., 2012). Este estudio nos demuestra que la mayoría de protocolos establecidos sobre los tiempos de aplicación según otros autores, pueden ser insuficientes para conseguir una destrucción completa del tejido germinativo de la lámina ungueal aunque si bien hemos de recordar que este estudio ha sido realizado en piezas cadavéricas y que por tanto sería de interés, evaluar el efecto producido de este tiempo de 4 minutos de aplicación de fenol en pacientes reales, no sólo para evaluar el índice de recidiva y establecer comparaciones a otras propuestas con tiempos diferentes sino que además lo más preciso y conveniente sería analizar y evaluar los riesgos y posibles complicaciones de aumentar los tiempos de aplicación.

En cuanto a la aplicación del fenol, esta ha sufrido numerosas variables y cambios, pero podemos destacar principalmente dos. La primera propuesta por Boll en 1945, el cual a través de cuentagotas aplicaba en sendos canales ungueales el ácido fénico para que este llegase y se perfundiese por toda la matriz y lecho que se pretendía cauterizar para eliminar el crecimiento lámina ungueal que producía onicocriptosis (Boll, 1945).

Aunque esta técnica es efectiva, al mismo tiempo es arriesgada, pues el fenol líquido puede perfundir a zonas donde no es de interés por parte del profesional, con la posible consecuencia de producir quemaduras en zonas próximas de la piel circundante o incluso dañar matriz y lámina que no eran necesarios, pudiendo producir lesiones secundarias y resultados poco estéticos. Es por ello que otros autores proponen aplicar el fenol impregnado en un apósito de gasa con ayuda de un instrumental romo. De esta manera, el fenol actúa solo en aquella zona donde la gasa impregnada entra en contacto con el tejido a tratar, pero sin riesgos de que se produzca una extravasación del mismo (Gottlieb & Gottlieb, 1953; Sanz et al., 2019).

Se ha entendido que el alcohol actuaba como una herramienta capaz de neutralizar el efecto del ácido fénico (Díaz et al., 1999) , aunque a día de hoy se considera que el alcohol tiene el mismo efecto que el suero fisiológico, es decir, actúa meramente como un aclarador o diluyente (Becerro de Bengoa Vallejo et al., 2013; Córdoba Diaz et al., 2011, 2012).

En 2014 en un estudio *in vitro* en matriz humana con la intención después de realizar una fenolización y posteriormente irrigar en un grupo con polihexanida al 0.1% y en el otro con alcohol isopropílico, se evaluó en qué grupo se podía recuperar más cantidad de fenol que previamente había sido usado para cauterizar la matriz. Los resultados mostraron que la solución de polihexanida al 0.1% otorgaba una mayor capacidad de eliminación del fenol ya que los autores gracias a este componente fueron capaces de recuperar más cantidad de fenol con respecto al grupo donde se usó alcohol isopropílico (Córdoba Diaz et al., 2014).

Con todo ello podemos concluir, que la irrigación posterior a la aplicación de fenol es meramente con una intención de dilución, eliminando el exceso de ácido fenólico y autolimitar la quemadura química producida por este. Comparando los resultados de todos los estudios analizados, tanto el alcohol isopropílico, como el suero, la solución de polihexanida o la clorhexidina en solución alcohólica, todos son buenos disolventes del fenol.

En cuanto a modificaciones, han surgido muchas acortando o ampliando los tiempos de fenol; pero podemos considerar un antes y un después la modificación propuesta por Ogalla como la más interesante (Rodríguez et al., 1998). Este autor proponía que una vez realizada la matricectomía química con fenol y posteriormente este era eliminado con alcohol, el tejido cauterizado debía ser retirado de tal manera que al eliminar la quemadura química que necesita un tiempo prolongado de curación, esto acortaba los tiempos de cicatrización. Aunque este autor fue quién propuso dicha modificación bien es cierto que no es hasta el año 2012 en un ensayo clínico aleatorizado, donde se comprueba la eficacia de dicha modificación. Este estudio fue el primero en comparar la fenolización segmentaria aislada frente a la técnica combinada propuesta por Ogalla, es decir, tras la fenolización se realizaba un curetaje del tejido cauterizado. Los resultados demostraron que los pacientes del grupo control, aquellos que eran tratados sólo con la técnica química, tardaban en cicatrizar un periodo aproximadamente de unos 12 días frente a los 7 días que tardaban los del grupo de fenol con posterior curetaje (Álvarez-Jiménez et al., 2012).

En una revisión realizada en 2009, el uso de antibióticos orales usados de manera sistemática en cirugía de onicocriptosis no se recomendaba de manera sistemática. Las bacterias presentes en la mayoría de las ocasiones correspondían a *Staphylococcus aureus*. El uso de antibióticos tanto antes como después de la cirugía para el tratamiento de la onicocriptosis es una práctica más “histórica” que basada en la propia evidencia científica (Heidelbaugh & Lee, 2009). Un ECA en el año 2000 donde se analizaron intervenciones de onicocriptosis mediante técnica fenol-alcohol, se dividieron en tres grupos de estudio, al primer grupo no se le administró antibióticos orales ni antes ni después de la cirugía, al segundo grupo sólo se le administró antibióticos una semana antes y al tercer grupo una semana antes y otra después de la matricectomía. Los resultados mostraron que no hubo diferencias significativas entre los tres grupos ni en tasa de infección postquirúrgica ni en tiempo de recuperación concluyendo por tanto que el uso sistemático de antibióticos orales está injustificado (Reyzelman et al., 2000). Bien es cierto que, en el año 2008, Kline propone

en su clasificación que aquellos pacientes que presenten onicocriptosis con celulitis en uno de los bordes (estadio IV) o en ambos bordes (estadio V) debían ser tratados con antibioterapia oral para hacer un regreso a estadio III o inferior antes de ser intervenido (Kline, 2008). También ha sido estudiado el uso de antibióticos tópicos de manera posterior a intervenciones parciales ungueales, con y sin fenol. Ambas técnicas eran a su vez combinadas con la aplicación o no de gentamicina tópica. Los resultados mostraron que aquellos pacientes donde se usó antibioterapia local postquirúrgica no mostraron mejores tasas de infección o recurrencia frente a aquellos pacientes donde no se usó ningún tratamiento antibacteriano. Esto también demuestra que el uso de antibióticos tópicos en cirugía de onicocriptosis no está justificado (Bos et al., 2007).

Gracias a estos estudios podemos concluir, que el uso de antibioterapia ya sea local o sistémica en el tratamiento de la onicocriptosis de forma sistemática no está justificado, salvo en aquellos pacientes que presenten estadios compatibles con celulitis y que deben ser revertidos para la realización segura de tratamientos quirúrgicos con intención de resolución definitiva de la onicocriptosis.

#### 2.5.7 Técnica de Winograd

En 1929 Alvin Winograd propuso una técnica que difiere bastante de lo que hoy entendemos como técnica de Winograd. Y es que lo que actualmente hoy denominamos técnica de Winograd que consiste en una resección en cuña eliminando el tejido hipertrofiado del borde ungueal y a su vez la matriz justo en la zona del pliegue proximal, esto no es más que una evolución de la técnica original (Winograd, 1929).


La técnica original de Winograd, describe sólo la eliminación mediante bisturí del lecho y matriz sin realizar incisión en la piel. Además, no realiza cierre primario de la herida, sino que permitía que ésta cicatrizara por segunda intención.

Posteriormente Hauser en 1939 propone suturar la herida en su parte más proximal (Hauser, 1939), pero es finalmente, Lewin quien unos años después, en 1947, propone lo que hoy conocemos como excisión en cuña y que ha quedado hasta nuestros días como técnica de Winograd (Lewin, 1947).



Podemos también mencionar debido a esto, si analizamos la técnica de Winograd original y la técnica de Suppan descrita en el año 1958 (Suppan RJ, 1973), ambas técnicas son iguales, con el matiz diferencial de que la técnica de Winograd original se usa cuando existe tejido de granulación y la técnica de Suppan se realiza sin tejido de granulación. Winograd además eliminaba la matriz ungueal mediante curetaje mientras que Suppan retiraba la matriz sólo con bisturí, aunque ambas son resecciones en cuña. Independientemente de las variantes reportadas y los epónimos utilizados en la literatura, en adelante vamos a hablar de resección en cuña sabiendo que su autoría original corresponde a la descrita por Winograd ya en el año 1929. (Ver Fig. 36)

**Fig.36. Diferencias entre la técnica original de Winograd de 1929 (imagen izquierda) y la técnica modificada del mismo autor (imagen derecha).**



#### 2.5.8 Combinación de técnicas: FS y REC.

Actualmente, la FS es el estándar de oro en el tratamiento quirúrgico de la onicocriptosis debido a su baja tasa de recurrencia con un perfil de efectos adversos favorable. Esta técnica tiene un periodo de cicatrización entre 2 y 4 semanas (Bostanci,2001) y un porcentaje de recidiva entorno al 5% (Vinay, 2021). Así pues, en onicocriptosis estadio II y III, el tratamiento mediante FS ofrece escasos inconvenientes como un bajo dolor postquirúrgico, y bajas tasas de hemorragia y recurrencia.

Pero no todas son ventajas en una técnica donde se realiza una matricectomía mediante una quemadura química del tejido germinativo. El tejido cauterizado químicamente, va a necesitar un periodo más prolongado de cicatrización, mayor edema y mayor probabilidad de infección postquirúrgica; complicaciones asociadas a cualquier quemadura donde la necrosis por coagulación va a originar una cicatrización tórpida. En una cirugía con resección de tejido, el sangrado va a favorecer la activación de la cascada de coagulación, atrayendo al foco de la lesión elementos esenciales como las plaquetas con la consiguiente liberación de factores de crecimiento en el foco. Esto implica por tanto una mejor y más favorable respuesta tisular que cuando se produce una quemadura y no existe sangrado.

Si bien, en cirugía ungueal las técnicas incisionales muestran una óptima y rápida cicatrización, también es cierto que estas han mostrado mayor tasa de recurrencia de la patología, mayor dolor postquirúrgico y mayor riesgo de hemorragia (Gerritsma-Bleeker et al., 2002).

Numerosos estudios han comparado FS frente a REC. Morkane comparó FS versus REC, siendo el grupo FS el que mostró menor tasa de recurrencias (Morkane, 1984). Otro estudio que hizo la misma comparativa, FS mostró menos dolor postquirúrgico, menos recurrencia, así como menos reintervenciones (Vander Ham, 1990). Un estudio prospectivo, en su análisis obtuvieron resultados similares, donde el grupo FS, no mostró recurrencias frente a un 5.5% en el grupo REC. En el grupo FS la intensidad dolor postquirúrgico fue más bajo, el tiempo del dolor más corto, la vuelta a la actividad más temprana y la satisfacción más alta tanto en la mejora de los síntomas como en el aspecto estético (Herold, 2001). Esto nos muestra que, si analizamos de manera aislada FS y REC, la matricectomía química mediante FS, esta parece mostrar más ventajas frente a una matricectomía mecánica aislada, aunque algún estudio similar, no encuentra diferencias significativas entre procedimientos en cuanto a recurrencia, cicatrización, dolor postquirúrgico y tiempo de recuperación (Gerritsma-Bleeker et al., 2002).

Algunos estudios que han evaluado la matricectomía por REC combinada con FS posterior muestran que ambos tratamientos son efectivos con significativamente menos recurrencias que los procedimientos utilizados FS o REC utilizados de forma aislada. La combinación REC/FS, consiste en retirar primero de manera mecánica el tejido germinativo y posteriormente aplicar el fenol; de esta manera se garantiza una eliminación adecuada del tejido matricial de la uña. Em 1988 fue publicado el primer estudio con dicha combinación que comparaba REC/FS frente a FS y REC aislados. Los resultados obtuvieron que el grupo de técnicas combinadas es el que mejor tasa de recurrencias había mostrado (Isaa, 1988). También en otro estudio se comparó REC/FS versus avulsión total mediante técnica de matricectomía química con fenol. Una vez más el grupo REC/FS es el que mejor tasa de recurrencia mostró (Greig, 1991). Dos décadas después, un estudio como el de Shaikh mostró las ventajas de combinar ambas técnicas con una tasa de recurrencia del 0.6% (Shaikh, 2008).

Algunos estudios han mostrado que tanto FS o el procedimiento combinado REC/FS parece aumentar el riesgo de inflamación y secreción postoperatoria con el consiguiente aumento del tiempo de curación y el riesgo de infección relación. En un estudio donde se comparó la combinación de REC/FS frente a FS aislada, el grupo REC/FS mostró dos veces mayor edema y secreción frente al grupo FS (Arista,2006).

En cuanto al dolor postoperatorio, parece que la técnica combinada ha mostrado buenos resultados muy similares a la técnica química con fenol aislada, donde se observa mayor dolor postoperatorio que en aquellas técnicas puramente mecánicas. Este efecto de neurolisis producido por la matricectomía química parece influir no sólo en la duración del dolor postquirúrgico sino además en su duración (Issa & Tanner, 2005; Morkane et al., 2005).

Debemos tener en cuenta por lo tanto que realizar una quemadura química después de una herida incisional, va a hacer que se produzca en el foco una necrosis por coagulación a nivel tisular, ya que, si previamente se ha realizado un legrado de la zona y a continuación se aplica una sustancia como el fenol, el periostio que queda expuesto

puede ser lesionado. De esta manera aumenta considerablemente el riesgo de complicaciones como periostitis, edema y posible necrosis parcial o completa del dedo.

El legrado o REC del tejido cauterizado después de FS, es decir FS/REC, ha demostrado que es una modificación efectiva para la mejora del tiempo de cicatrización. Sólo un estudio en esta línea ha estudiado el efecto del legrado posteriormente a la fenolización (FS/REC). En un ensayo clínico se evaluó el efecto del curetaje tras la fenolización (grupo experimental) frente al grupo sólo con aplicación de fenol (grupo control), es decir, se comparó FS/REC versus FS. Un total de 137 Halluces fueron intervenidos, 66 en el grupo control (FS) y 71 en el grupo experimental (FS/REC). El tiempo de cicatrización en el grupo experimental fue 7.49 días frente a los 12.38 días del grupo control. Esto se debe a que, en el grupo experimental, el hecho de retirar de forma mecánica posterior a la quemadura química hace que una herida que iba a curar por segunda intención pase a curar por primera intención, reduciendo de manera notoria el tiempo de cicatrización (Álvarez, 2012). Concretamente en este estudio se analizó además la influencia del tabaco en dos grupos estudio, FS y FS/REC, mostrando no sólo que el grupo FS/REC cicatrizaba antes que el grupo FS, sino que además el tiempo de cicatrización era superior en los pacientes fumadores intervenidos bien mediante FS/REC o FS (Álvarez, 2014).

El sangrado postoperatorio menor después de la matricectomía ungueal parcial ha sido un elemento mal analizado como resultado primario en los ensayos clínicos informados. Los estudios experimentales que han comparado FS o REC solo versus REC combinado con FS posterior han demostrado que el sangrado postoperatorio fue menor después de FS solo o en combinación con REC(Álvarez-Jiménez et al., 2012; Arista & Merino, 2006; Morkane et al., 2005). Es sólo el estudio de Álvarez en 2008, el que analiza el sangrado postoperatorio después de FS frente a FS/REC, manifestando de forma clara, que una retirada mecánica después de una cauterización química (FS/REC – grupo experimental), aumentaba de manera considerable el sangrado, ya que al hacerlo de esta manera se consigue retirar el tejido cauterizado pasando de una

quemadura, lesión tisular no sangrante, a una herida sangrante; debido a que este gesto “refresca” la lesión. En el estudio de Arista, donde compararon REC/FS frente a FS, analizaron la variable sangrado, describieron que ambos grupos tuvieron un sangrado similar (Arista, 2006). En este caso es lógico pensar, que la cauterización a posteriori del legrado (REC/FS), produce la cauterización de los vasos sanguíneos, dando como resultado en cuanto al sangrado, resultados similares a FS.

En un ensayo clínico aleatorizado en el cual se usó gel de plaquetas para control del sangrado tras REC. Un total de 35 pacientes fueron intervenidos de forma bilateral (70 Halluces). En un dedo era aplicado gel de plaquetas y en el contralateral nitrofurazona. El sangrado fue evaluado como una variable cualitativa en 3 categorías (leve moderado y severo). Los resultados mostraron que el 93.9% de los pacientes pertenecientes al grupo control mostraron sangrado abundante frente a sólo un 18.2% de los que pertenecían al grupo experimental (Córdoba, 2008).

En un estudio similar, el mismo autor evaluó la misma técnica quirúrgica empleada en este estudio, es decir FS/REC, empleando anestésico local con vasoconstrictor y en ausencia de torniquete. El estudio concluye que la técnica resulta eficaz para reducir el sangrado, proporcionando una mayor duración del efecto anestésico y sin incrementar el riesgo de recidivas (Córdoba-Fernández & Rodríguez-Delgado, 2015).

Con estos datos, podemos afirmar que la combinación FS/REC es una técnica ya contrastada que ofrece numerosas ventajas como un corto periodo de cicatrización bajo índice de recidivas y escasa tasa de infección, aunque con un leve aumento del dolor y sobre todo un mayor sangrado en comparación a FS aislado.

# HIPÓTESIS DE TRABAJO Y OBJETIVOS

### 3. HIPÓTESIS DE TRABAJO Y OBJETIVOS

Aunque en la actualidad el uso de EG está muy extendido y su eficacia ha sido contrastada por numerosos estudios, a la fecha, su uso en cirugía ungueal no ha sido descrito ni evaluado. Debido a los resultados favorables obtenidos con el empleo de EG en otras disciplinas, especialmente en odontología para en el control del sangrado tras exodoncia, hemos considerado de interés evaluar su eficacia y seguridad en cirugía ungueal, concretamente en la técnica de FS con posterior REC, que si bien presenta ventajas asociadas, el principal inconveniente es el riesgo de sangrado postoperatorio menor, con la consiguiente incomodidad para el paciente y un mayor requerimiento de monitorización postoperatoria por parte del podólogo.

#### 3.1 OBJETIVO PRINCIPAL

- Analizar la eficacia hemostática de las EG tras la realización combinada de FS/REC.

#### 3.2 OBJETIVOS SECUNDARIOS

- Comprobar de qué forma el empleo de EG interfiere en el proceso inflamatorio y en el dolor postquirúrgico.
- Analizar la influencia que el empleo de EG puede tener en la tasa de infección postoperatoria.
- Evaluar el tiempo de recuperación, la tasa de recidivas y satisfacción de los pacientes en función de los grupos de tratamiento asignado tras un periodo de seguimiento adecuado.

### 3.3 HIPÓTESIS

Nuestra hipótesis de investigación se basa en que la aplicación de EG en los surcos ungueales y espacios sub-eponiquiales tras FS/REC puede favorecer la puesta en marcha de mecanismos de hemostasia y por tanto reducir el sangrado postoperatorio.

En nuestro ECA por tanto, se barajan dos hipótesis o teorías preconcebidas:

#### **Hipótesis alternativa (H<sub>1</sub>)**

Cuando manipulamos la variable independiente con la aplicación local de EG tras cirugía combinada FS/REC se va a producir una variación sobre la variable dependiente, que se traduce en una reducción significativa de la misma.

#### **Hipótesis nula (H<sub>0</sub>)**

Viene definida por la negación de la hipótesis anterior. La adición de EG tras cirugía combinada FS/REC no va a producir una modificación sobre la variable dependiente que se traduciría en una reducción significativa de la misma.

El objetivo de nuestro estudio es poder rechazar H<sub>0</sub>, para ello vamos a calcular estadísticamente el valor de  $p$  (riesgo de rechazar la H<sub>0</sub> siendo cierta). Para ello, hemos establecido un nivel de significación estadística  $\alpha = 0,05$ .





# MATERIAL Y MÉTODO

## 4. MATERIAL Y MÉTODO

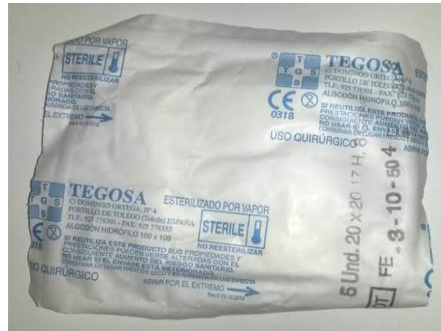### 4.1 MATERIAL

#### 4.1.1 Material fungible de la investigación

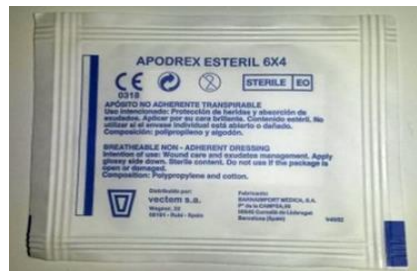- Bloques de gelatina de Colágeno Liofilizado Hemostático (OCTOCOLAGEN<sup>®</sup>) y (GELITASPON<sup>®</sup>STANDARD) (Ver fichas técnicas en ANEXOS)

<b>TABLA COMPARATIVA</b> GC (OCTOCOLAGEN <sup>®</sup> ) <b>VS</b> GAP (GELITASPON <sup>®</sup> STANDARD)	<b>OCTOCOLAGEN (GC)</b> 	<b>GELITA (GAP)</b> 
<b>Material</b>	Gelatina porcina 100% purificada	Gelatina porcina 100% purificada
<b>Dimensiones cubo</b>	10x10x10 mm	10x10x10 mm
<b>Tamaño Poro (µm)</b>	60-200	150
<b>Capacidad de absorción de agua</b>	35 veces su peso	40 veces su peso
<b>Color</b>	Blanquecino	Blanquecino
<b>Olor</b>	Inodoro	Inodoro
<b>Solubilidad en agua</b>	No	No
<b>Esterilidad</b>	Sí	Sí
<b>Volumen en seco (mm<sup>3</sup>)</b>	1000	No disponible
<b>Densidad (mg/ml)</b>	20-25	No disponible
<b>Digestibilidad (min)</b>	75 máx.	No disponible
<b>Biodegradación in vitro (Horas)</b>	<72	No Disponible
<b>Biodegradación in vivo (Días)</b>	15	5-28

- Gasas estériles TEGOSA<sup>®</sup> de algodón hidrófilo 100%. Medidas 10 x 10 cm (Laboratorio TGS)



- Apósito no adherente transpirable APODREX<sup>®</sup> de algodón y polipropileno 6x4 cm (Laboratorios Vectem S.A)



#### 4.1.2 Equipo de Instrumental Quirúrgico

##### Set de cirugía Ungueal

- Mango Bisturí n<sup>º</sup>3
- Mosquito Curvo
- Pinza Adson
- Alicates de corte inglés
- Cucharilla de Martin

### 4.1.3 Material de medición

Balanza electrónica de precisión (NAHITA® serie 5152 [300 g/0.01g])



## 4.2 MÉTODO

### 4.2.1 Tipo de diseño

Ensayo clínico aleatorizado doble ciego control (1 grupo control y 2 grupos experimentales)

### 4.2.2 Ámbito de la intervención y descripción de la muestra

La investigación se ha llevado en el Área Clínica Podológica de la Facultad de Enfermería, Fisioterapia y Podología de la Universidad de Sevilla.

Los sujetos participantes en la investigación fueron sujetos sanos de ambos sexos, intervenidos por un mismo podólogo (investigador principal del estudio). Todos los

pacientes previamente a la cirugía, además de permitir la intervención quirúrgica mediante consentimiento informado, fueron informados de su participación voluntaria en esta investigación, siendo preciso la firma y el consentimiento del paciente o del padre/madre o tutor legal en el caso de menores de edad (Anexo VIII).

La muestra fue seleccionada mediante muestreo no probabilístico por conveniencia de entre los pacientes atendidos en ambos centros de onicocriptosis. Los pacientes fueron asignados aleatoriamente a uno de los grupos en función del orden en el que fueron atendidos.

#### 4.2.3 Asignación de los grupos

Se han establecido tres grupos, con el fin de comparar el comportamiento del sangrado tras cirugía ungueal. La asignación a cada grupo se ha realizado de manera aleatoria mediante una aplicación web que permite establecer el número de grupo, así como el número de participantes por cada uno (*Research Randomizer*, n.d.). Así pues, se han establecido los siguientes grupos:

- Grupo Control: No se aplica hemostático
- Grupo Experimental 1: Se aplica Gelatina Convencional (GC)
- Grupo Experimental 2: Se aplica Gelatina de Alta Porosidad (GAP)

#### 4.2.4 Criterios de selección de la muestra

Para realizar un estudio comparativo, se ha procedido a establecer criterios de inclusión y exclusión, de tal forma, que ningún paciente presentase alteración en cuanto a su capacidad de coagulación, ya fuese por alteración sistémica o farmacológicamente inducida, evitando así sesgos en este aspecto.

### Criterios de inclusión

Onicocriptosis ESTADIO I, II o III según la clasificación Kline sin infección en ambos bordes del Hallux.

### Criterios de exclusión

- Pacientes bajo terapia con antiagregante Plaquetario.
- Pacientes bajo terapia con anticoagulante Oral.
- Pacientes con antecedente de Síndrome Hemorrágico congénito o adquirido.
- Pacientes con alteración en los siguientes parámetros (recuento plaquetario, tiempo de protombina, tiempo de tromboplastina activada y fibrinógeno plasmático).

#### 4.2.5 Método de recogida de datos

Los datos han sido recogidos mediante una Hoja de Recogida de Datos (Anexo IX) en la que se recogerán los siguientes apartados:

- Apellidos y Nombre del paciente
- Número de Historia Clínica
- Edad
- Sexo
- Morfología Ungueal
- Localización de la onicocriptosis
- Estadio de Kline
- Marca de Gasas
- Marca de Apósito no Adherente
- Perímetro Ungueal inicial
- Perímetro Ungueal a las 48 horas

- Datos de la pesada
- Presencia de infección postquirúrgica

Además, así mismo, para la evaluación del dolor postquirúrgico, se facilitó una hoja de registro del dolor postoperatorio (Anexo VII) con el fin de valorar si hay o no diferencia en cuánto al dolor postquirúrgico entre todos los grupos analizados. El dolor fue valorado de forma subjetiva por el mismo paciente en diferentes intervalos de tiempo (12, 24 y 48 horas), anotando el dolor de 0-10 con la hora correspondiente, si ha precisado de analgesia y en caso afirmativo, que tipo de analgesia ha usado.

Finalmente, los todos los datos extraídos fueron ingresados en una tabla Excel (Microsoft Office ® 2007).

#### 4.2.6 Variables del estudio

##### *Variable Principal del estudio*

**Sangrado:** Es una variable cuantitativa continua. Su medición nos va a permitir establecer una comparación entre el grupo control (sin gelatina) y los grupos experimentales, grupo B (GC) y grupo C (GAP).

##### *Variables Secundarias*

**Dolor:** Tipo de variable ordinal. Mediante el empleo de la escala EVA de 10 puntos la convertimos en una variable cuantitativa discreta para su tratamiento estadístico. Nos va a permitir determinar si el uso de EG influye en la presencia de mayor o menor dolor con respecto al grupo control, así como establecer comparaciones entre los grupos experimentales.

**Inflamación:** Tipo de variable cuantitativa discreta. Se ha determinado mediante la comparación del perímetro digital pre y postquirúrgico a las 48 horas. Esta variable se ha medido mediante una cinta métrica calibrada en milímetros a nivel (tangente) del pliegue ungueal proximal.

**Infeción:** Tipo de variable cualitativa nominal. Viene determinada por presencia o ausencia de infección postquirúrgica a las 48 horas.

**Recidiva:** Tipo de variable cualitativa nominal. Tras un periodo mínimo de 8 meses, los pacientes son encuestados sobre la presencia o ausencia de regresión de la patología.

**Número de Curas:** Tipo de variable cuantitativa discreta. Se establece esta variable por el número de curas necesarias que se le realiza a cada paciente en el periodo postquirúrgico.

**Tiempo de recuperación (días):** Tipo de variable cuantitativa discreta. Viene definido por el periodo de días que ha necesitado un paciente en recuperarse. Para ello este periodo de tiempo, se ha establecido desde la intervención quirúrgica hasta la última cura donde el paciente recibe el alta, ya que presenta una costra, no hay exudado, ni dolor, ni inflamación (cicatrización temprana) y puede volver a su vida cotidiana y actividad laboral de manera normal.

**Satisfacción:** Tipo de variable cuantitativa discreta. Tras un periodo de al menos 8 meses, los pacientes son encuestados empleando una escala de satisfacción de 0 a 10.

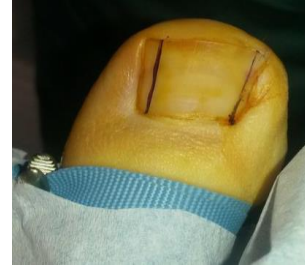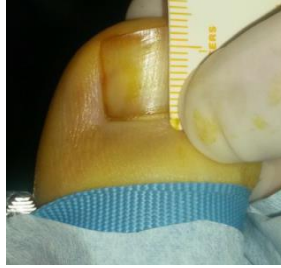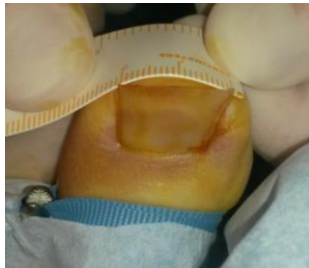#### 4.2.7 Descripción del procedimiento

Todos los pacientes que fueron intervenidos, se les realizó en ambos bordes del Hallux, técnica fenol-alcohol con modificación de Ogalla (Rodríguez et al., 1998). Dicha técnica podemos decir, que se trata de la conjunción de dos técnicas, técnica fenol-alcohol más técnica Winograd original (FS/REC).

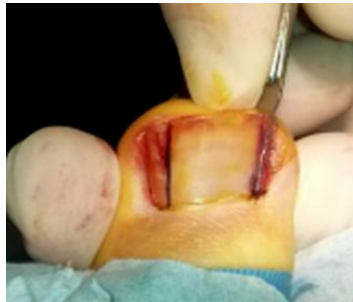

A continuación, se procede a la descripción secuencial del procedimiento.

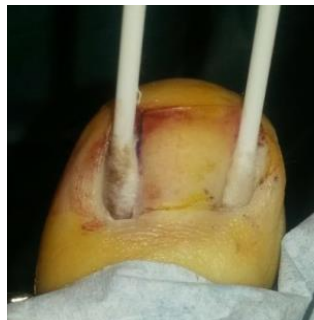1. Medición de los ejes transverso y longitudinal, para el cálculo del ancho ungueal. El eje transverso debe ser igual al longitudinal.



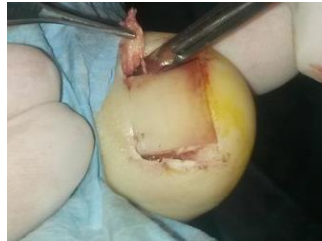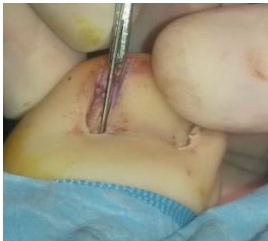2. Separación y posterior corte de los bordes ungueales.



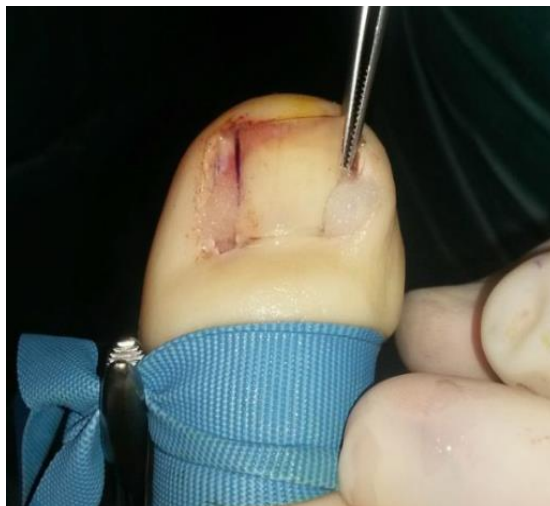3. Tras retirada de los bordes laterales con ayuda de mosquito curvo, se procede a la cauterización de ambos canales con fenol 100% durante 1 minuto.



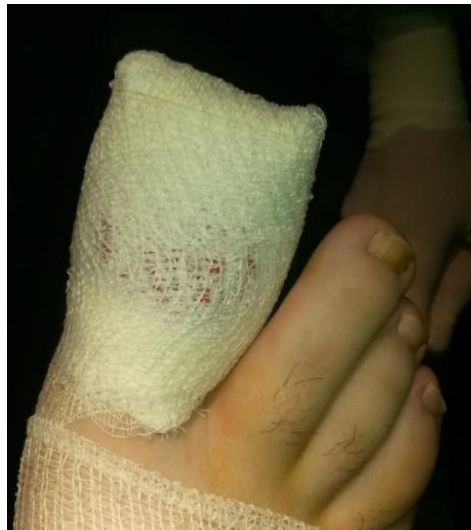4. Extracción en bloque y posterior legrado de la matriz y lecho ungueales correspondientes en ambos lados, previamente cauterizados.



5. En los sujetos correspondientes los grupos experimentales, se les aplicó en cada canal ungueal, una esponja de colágeno hemostático liofilizado (GC o GAP) de forma cúbica con medidas de 10x10x10 mm previamente humedecido con suero fisiológico. Dicha aplicación se realiza de forma estéril con ayuda de pinzas Adson-Brown, siendo debajo del eponiquio, el lugar correspondiente a la matriz ungueal extraída, su ubicación exacta en cada lado.



6. Finalmente se coloca un apósito absorbente no adherente (Apodrex®), 5 gasas 10x10cm (Tegosa®) y vendaje semicompresivo con venda cohesiva. No se colocan tiras de aproximación ni se aplica crema antibiótica.



Para justificar que el hecho de no aplicar antiséptico o crema antibiótica después de la cirugía, estudios (uno de ellos experimental) que han demostrado que el empleo de antisépticos como la povidona yodada o aplicación tópica de gentamicina no reducen significativamente la tasa de infecciones postquirúrgicas tras cirugía ungueal (Bos et al., 2007).

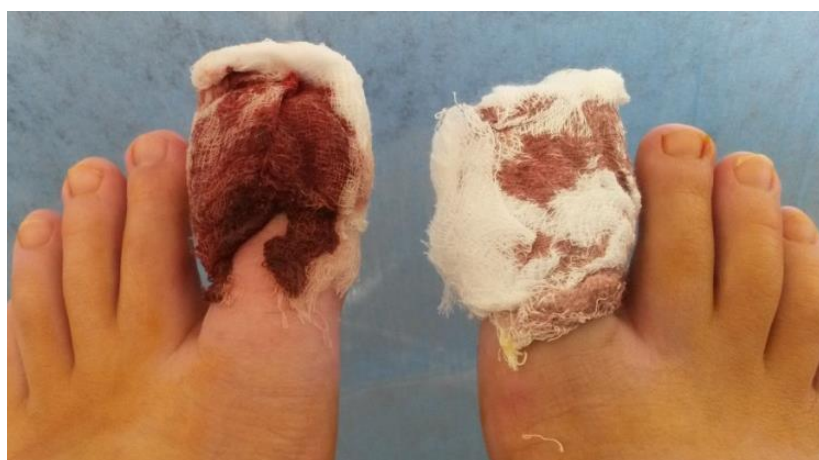Finalmente, el vendaje postoperatorio se llevó a cabo con venda cohesiva elástica y fue realizado en todos lo por el investigador principal del estudio y en las mismas circunstancias.

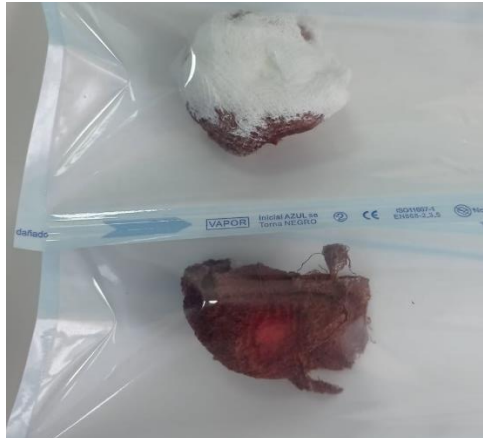La medición del sangrado se realizó mediante pesada en ambos grupos, previamente procedimos a determinar de forma cuantitativa cuánto pesaban 5 gasas (TEGOSA®) y 1 apósito adherente absorbible (APODREX®). Para ello, realizamos la

pesada de 10 grupos de 5 gasas, obteniendo finalmente una media. En el caso del apósito, se procedió a la pesada de 10 unidades, obteniendo también su media.

	Peso Expresado en Gramos
Peso Referente 5 Gasas	3.68
Peso Referente Apósito no adherente	0.61
Peso Referente Conjunto (Gasas +Apósito)	4.29

Para evitar sesgos, en cuanto a la pesada del sangrado, el apósito y gasas en cada paciente se procedieron a su retirada sin humedecerlo a las 48 horas post-intervención.





Para obtener la cantidad de sangrado postquirúrgico en cada caso, se procedió a la pesada de las 5 gasas más el apósito del paciente, restando el peso referente del conjunto. La diferencia resultante, correspondió en cada caso con la cantidad neta de sangrado postquirúrgico, como se puede observar en el siguiente ejemplo:

$$15.10 \text{ g (gasas + apósito a las 48h)} - 4.29 \text{ g (peso referente del conjunto)} = \mathbf{10.81 \text{ g}}$$



### 4.3 CONSIDERACIONES ÉTICAS

Hemos llevado a cabo un ECA con dispositivos hemostáticos catalogados por la AEMPS como producto sanitario clase III, definido en el anexo IX del Real Decreto 1591/2009, el cual define a esta clase como “alto riesgo”. Debido a que estos dispositivos penetran parcial o completamente en el cuerpo humano y son usados mediante procedimientos quirúrgicos, se denominan “Productos Sanitarios Invasivos de Tipo Quirúrgico”.

Para nuestra investigación hemos utilizado productos sanitarios registrados y aprobados por la AEMPS como son OCTOLAGEN® y GELITASPON® STANDARD (Anexos X y XI). Por otro lado, se han solicitado los permisos pertinentes para llevar a cabo una investigación en el Área Clínica de Podología de la Universidad de Sevilla (Anexo I), que el investigador principal y sus colaboradores reuniesen los requisitos de formación y experiencia necesarios para llevar a cabo esta investigación (Anexo II) así como que estos se han comprometido a realizar los protocolos necesarios que permitiesen respetar las normas éticas aplicables a este tipo de estudios (Anexo III). También se ha documentado que, tras evaluar los procedimientos necesarios para la realización del estudio de investigación, se han considerado idóneas las instalaciones donde se ha llevado a cabo (Anexo IV).

Como en todo ensayo clínico en humanos, se ha solicitado el correspondiente permiso a un Comité de Ética de Investigación obteniendo el correspondiente informe con dictamen favorable para proyectos de investigaciones biomédicas (Anexo V). Por último, nuestro ECA fue registrado de forma que ha cumplido con los requisitos y estándares necesarios para investigaciones médicas en seres humanos garantizando así el máximo cumplimiento de las normas internacionales en investigaciones biomédicas (Anexo VI) y que ha sido desarrollado en consonancia a la declaración CONSORT 2010 (Schulz et al., 2010).

En 1964, en la Declaración de Helsinki, realizada durante la Asamblea Médica Mundial, se elaboraron los documentos que han sido hasta día de hoy, elegidos una

norma imperativa en el marco de la bioética. Los documentos que establecen estas reglas son actualmente exigidos en cualquier investigación médica como son: el consentimiento informado, evitar hacer daño o producir dolor al sujeto de la investigación, que el individuo tenga la oportunidad de retirarse de la investigación en el momento que lo desee, cumplir con los reglamentos vigentes para la investigación en humanos, conocer que interés en la ciencia y en la sociedad jamás debe privar sobre el interés del individuo así como negarse a participar en un proyecto de investigación, no debe afectar la relación médico-paciente. (Díaz, 2022; Manzini, 2000)

De esta manera, en bioética se establece como cuatro pilares esenciales y fundamentales, lo que se denomina los principios generales de la ética médica: autonomía, beneficencia, no maleficencia y Justicia (Mesa-Trujillo et al., 2022)

**Autonomía:** Respetar la autonomía de un ser humano, es decir, que tenga capacidad de decisión sobre sí mismo, lo convierte en un objeto que va a ser usado, este análisis sobre el principio de autonomía se da sobre todo en el trato con personas mayores. Por tanto, ningún médico tiene el derecho o autoridad de otorgar a otros individuos la capacidad de decisión en pacientes dependientes, sino que deben intentar promover la dependencia de los mismos, ya que es un derecho humano fundamental. Esto se debe a que por ejemplo en personas mayores, se debe tener especial cuidado a que otros individuos puedan ocasionar sobre ello cualquier tipo de discriminación que pueda afectar a su salud o integridad.

**Beneficencia:** El profesional debe poner todos sus sentidos y esfuerzos en dar una buena asistencia a sus pacientes con la intención de alcanzar una salud óptima. Además, debe escoger con buen criterio, sobre todo a la hora de establecer una terapia, un correcto equilibrio entre el beneficio que el paciente puede obtener y el riesgo al que puede ser sometido. Un buen profesional de la salud debe intentar alcanzar esta excelencia profesional.

**No maleficencia:** Nadie tiene derecho a hacer daño de manera intencionada a otro individuo, pues de la misma manera ocurre en la relación médico-paciente. Por tanto,

si un médico es consciente de que una terapia puede dañar o incluso poner en riesgo la vida de un paciente, debe abstenerse o impedir que dicha terapia sea llevada a cabo. Este principio, se relaciona íntimamente con el anterior, ya que si el beneficio supera al posible daño, entonces actúa de manera primordial el principio de beneficencia pero siempre desde la propia decisión del paciente, atendiendo al principio de autonomía.

Además, un buen profesional de la salud también debe evitar hacer daño o lesionar a un paciente, incluso aunque este lo exprese, manifieste o solicite de manera clara.

**Justicia:** La salud debe ser universal e igual para todos los individuos. Ningún ser humano debe recibir una menor atención por parte de un profesional de la salud y menos aún ser discriminado por edad, raza, ideología etc. y que esto suponga en detrimento, de una peor asistencia médica. En atención sanitaria el reparto de actuación médica debe ser equitativo.

El Informe Belmont, es una declaración resumida de principios éticos básicos y directrices con la intención resolver los problemas éticos en investigaciones con seres humanos. Dichas directrices del Informe de Belmont son (Barrow et al., 2022):

**A. Distinción Entre Práctica e Investigación:** La investigación y la práctica se pueden llevar a cabo juntas, cuando la investigación está diseñada para evaluar la seguridad y eficacia de una terapia.

**B. Principios Éticos Básicos:** Se consideran aquellos conceptos generales que sirven como justificación básica para los diversos principios éticos y evaluaciones de las acciones humanas.

1. Respeto a las Personas: los individuos deberán ser tratados como agentes autónomos y segundo, que las personas con autonomía disminuida tienen derecho a ser protegidas.

2. Beneficencia: El concepto de tratar a las personas de una manera ética, implica no sólo respetar sus decisiones y protegerlos de daños, sino también procurar su bienestar



3. Justicia: igualdad entre los seres humanos, recibiendo aquello es merecido de manera individual.

**C. Aplicaciones:** las aplicaciones de los principios generales de la conducta de investigación nos llevan a considerar los siguientes requisitos:

1. Consentimiento Informado: las personas deben tener la oportunidad de saber que les sucederá, así como que se proporcione suficiente información a los sujetos.

2. Evaluación de Riesgos y Beneficios: determinar si los riesgos a los que serán expuestos los sujetos son justificados.

3. Selección de Sujetos: deben existir procedimientos y resultados justos en la selección de sujetos.

Finalmente se han tenido en cuenta a nivel legislativo aquella normativa que intenta proteger la autonomía, así como la protección de datos personales. Estas son:

- Ley 41/2002, de 14 de noviembre, Básica Reguladora de la Autonomía del Paciente y de Derechos y Obligaciones en materia de Información y Documentación Clínica.
- Reglamento (UE) 2016/679 del Parlamento Europeo, 27 de abril 2016, Protección a las personas físicas en el tratamiento de datos personales y a la libre circulación de estos datos.
- Ley Orgánica 3/2018, de 5 de diciembre, de Protección de Datos Personales y garantía de los derechos digitales.

# ANÁLISIS ESTADÍSTICO

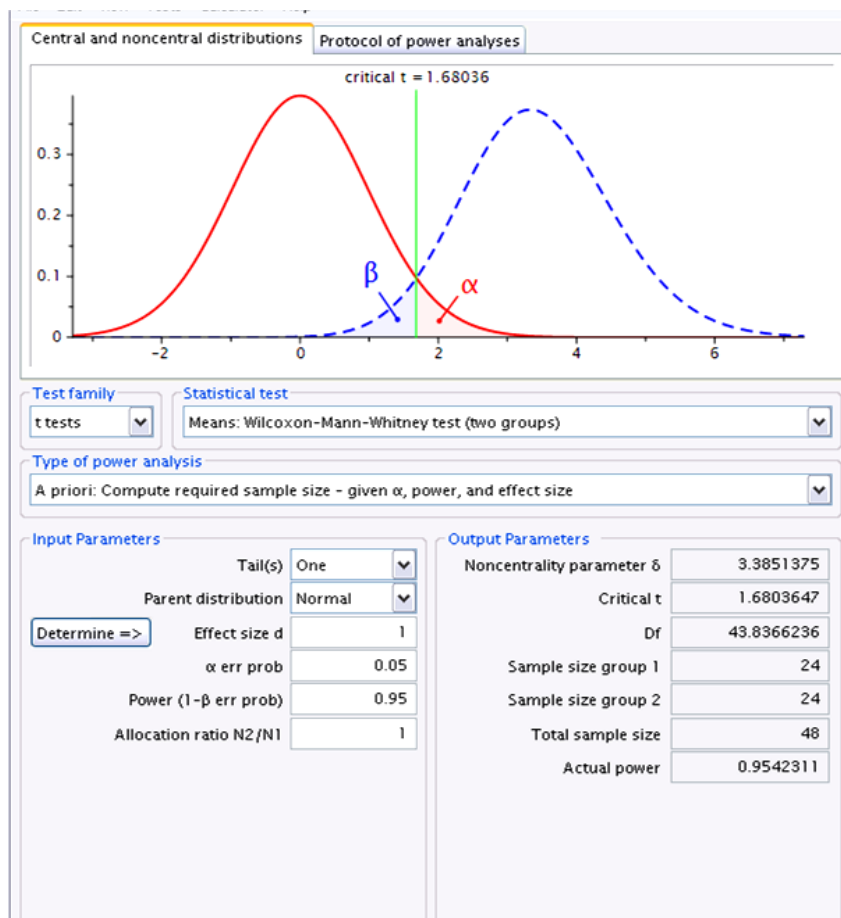
## 5. ANÁLISIS ESTADÍSTICO

### 5.1 CÁLCULO DEL TAMAÑO MUESTRAL

El tamaño de la muestra se ha calculado mediante los resultados obtenidos en un estudio inicial (estudio piloto) con 24 pacientes en el cual había un grupo experimental y un grupo control.

Este estudio preliminar nos sirvió para determinar si existían ciertas diferencias significativas la variable principal sangrado entre ambos grupos.

Así pues, en base a estos resultados preliminares, determinamos realizar que número óptimo de participantes sería necesario en cada grupo de estudio para obtener resultados muchos más significativos.



En nuestro caso usamos el programa GPower versión 3.1.9 (Franz Faul, Universität Kiel, Germany). Para su cálculo empleamos un tamaño del efecto grande 1 (predefinido como grande en el software) con una tasa de error Tipo I 5% ( $\alpha = 0,05$ ) y una potencia estadística del 95% (1- error  $\beta$ ). Con este programa se calculó a priori el tamaño de la muestra, dando un resultado total de 48 casos, que correspondería con 24 por cada uno de los grupos.

Finalmente decidimos con estos datos, añadir un segundo grupo experimental que se tendría que regir por la misma norma, teniendo también al menos 24 participantes para que el estudio comparativo entre los tres grupos fuese lo más equitativo posible y evitar sesgos.

## 5.2 ANÁLISIS DESCRIPTIVO

Para el análisis descriptivo se han calculado la frecuencia absoluta (N), frecuencia relativa (%), los valores medios, desviación típica (D.T.), y percentiles 25, 50 y 75. El análisis inferencial se utiliza para sacar conclusiones una vez planteadas hipótesis estadísticas sobre las variables a estudiar. Para este tipo de análisis se ha tenido en cuenta un nivel de confianza del 95%, por lo que el p-valor experimental se ha comparado con un nivel de significación del 5%.

Para el análisis de las variables cualitativas, hemos utilizado el test Chi-cuadrado para ver si existe algún tipo de relación (dependencia) entre las variables, a través de las tablas cruzadas.

En el caso del análisis entre una variable categórica y otra variable cuantitativa se necesita conocer el tipo de prueba más adecuada a emplear según sea el comportamiento de los datos. Para ello se realizan pruebas de normalidad a través del test de Shapiro-Wilk.

Las pruebas que se llevan a cabo en este estudio son:

- Prueba T para muestras independientes. Compara dos grupos independientes cuando los valores de las variables cumplen normalidad.
- Prueba U de Mann-Whitney de muestras independientes. Compara dos grupos independientes cuando la variable a estudiar NO cumple el criterio de normalidad.
- ANOVA de un factor para muestras independientes. Compara más de dos grupos independientes cuando los valores de las variables cumplen normalidad.
- Prueba de Kruskal-Wallis para muestras independientes. Compara más de dos grupos independientes cuando la variable a estudiar NO cumple el criterio de normalidad.
- Prueba T para muestras relacionadas. Compara dos grupos relacionados cuando los valores de las variables cumplen normalidad.
- Análisis bidimensional de Friedman de varianza por rangos para muestras relacionadas. Compara más de dos grupos relacionados cuando la variable a estudiar NO cumple el criterio de normalidad.

El análisis estadístico se ha realizado utilizando el paquete estadístico IBM SPSS Statistics 25.

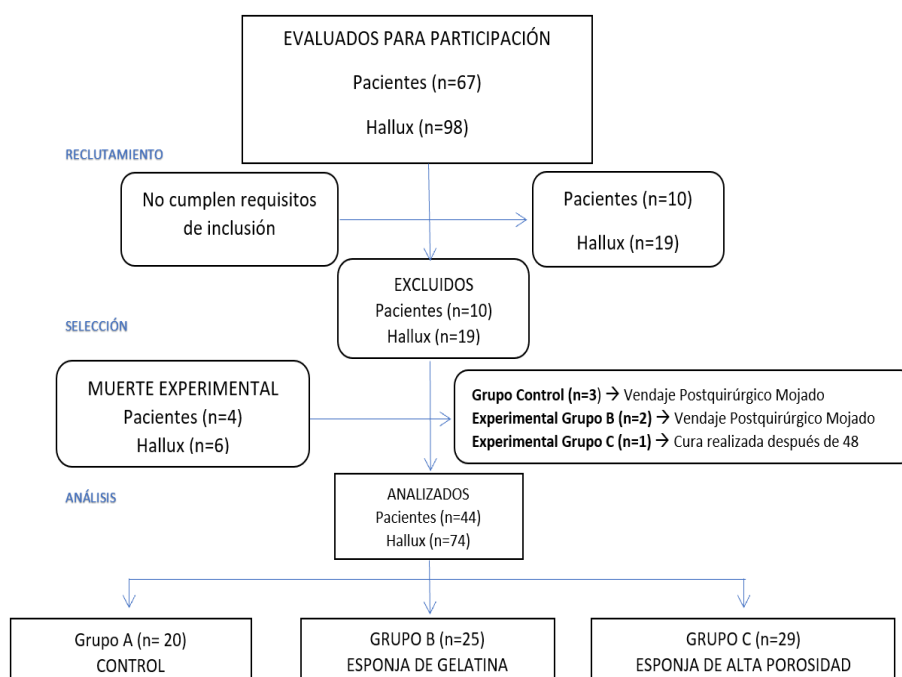
# RESULTADOS

## 6. RESULTADOS

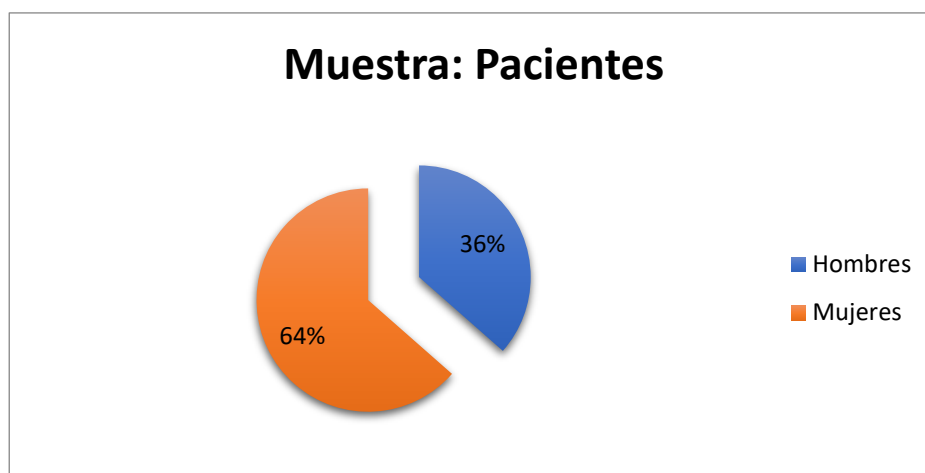
### 6.1 ESTADÍSTICA DESCRIPTIVA

En el estudio participaron 67 pacientes con un total de 98 Halluces. No cumplieron los requisitos 10 pacientes (19 Halluces) por lo que estos fueron excluidos. Además, hubo 6 muertes experimentales de la muestra, 5 por mojarse el vendaje postquirúrgico de manera accidental y 1 paciente al cual se le retiró el vendaje en un periodo de tiempo superior a las 48 horas, de tal manera que para evitar sesgo se invalidó.

Finalmente, la muestra fue analizada con un total 74 Halluces correspondientes a 44 pacientes.



La muestra general estuvo compuesta por 44 individuos haciendo un total de 74 Halluces, 27 correspondientes a hombres y 47 a mujeres, siendo el reparto por grupos de 20 casos en el grupo control, 25 casos en el grupo B y 29 casos en el grupo C.



La distribución por sexo entre los grupos no ha sido homogénea, si bien es cierto que en el grupo control la diferencia fue mayor porque hay un 70% de mujeres frente a un 30% de hombres, aunque no resulte estadísticamente significativa,  $p=0.600$ , ya que es mayor a 0.05.

	Control N=20 (27.0%)		Grupo B N=25 (33.8%)		Grupo C N=29 (39.2%)		p
	N	%	N	%	N	%	
<b>Sexo</b>							
Hombre	6	30.0	11	44.0	10	34.5	0.600
Mujer	14	70.0	14	56.0	19	65.5	

La edad media de los casos analizados fue de  $28.70 \pm 18.2$  años. La dispersión de los datos no resultó ser significativamente diferente por grupos, por lo que se puede decir



que el comportamiento de los tres grupos ha sido homogéneo respecto a la edad (p=0.947).

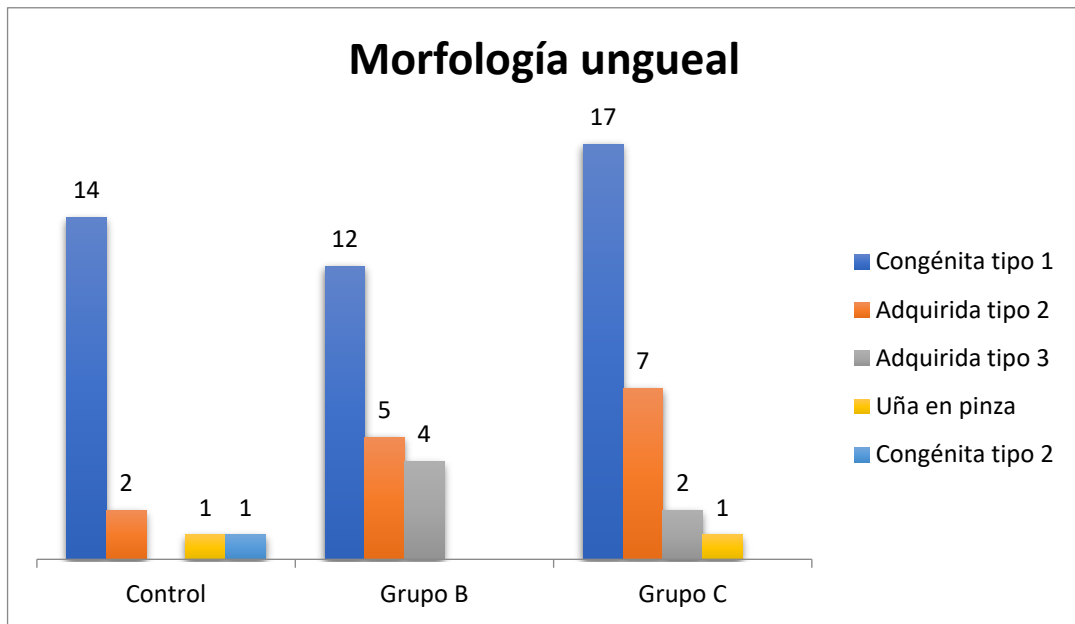
	Control N=20 (27.0%)				Grupo B N=25 (33.8%)				Grupo C N=29 (39.2%)				p
	Media	Desviación	Mediana	RIQ	Media	Desviación	Mediana	RIQ	Media	Desviación	Mediana	RIQ	
Edad	27.4	18.1	19.5	15.0- 36.3	30.3	18.3	22	14- 50	28.2	18.7	20	15- 34	0.947 <sup>1</sup>

<sup>1</sup>Prueba de Kruskal-Wallis para muestras independientes

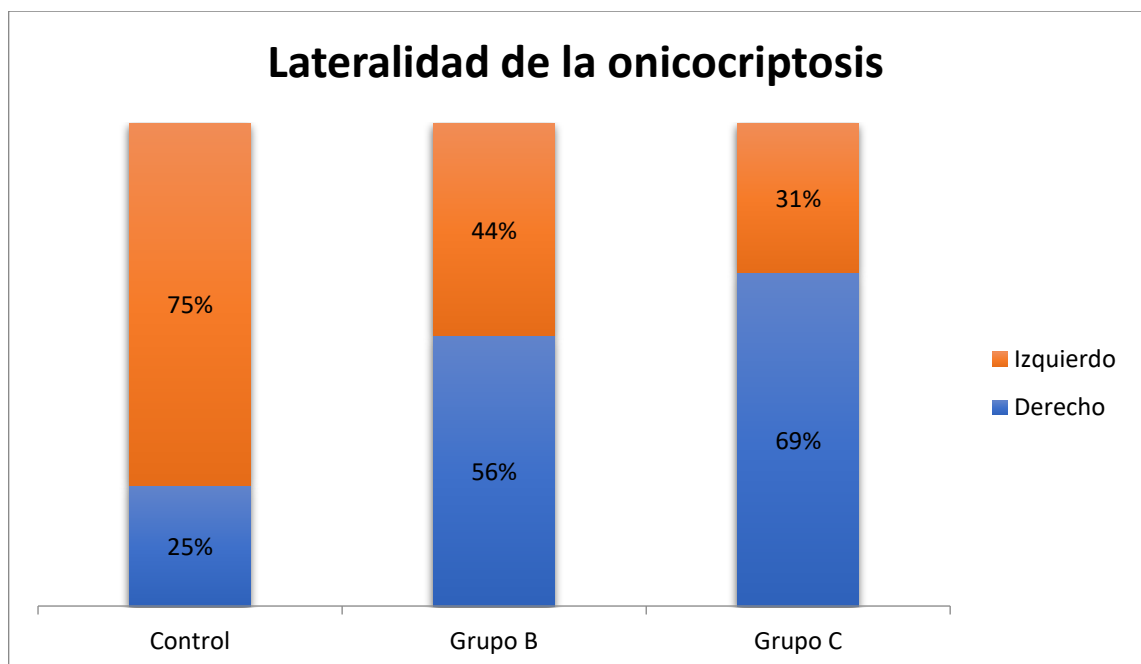
A continuación, se muestran los resultados obtenidos en el análisis descriptivo e inferencial de las variables específicas del estudio dentro de cada grupo, con el objetivo de describir y analizar las características de los grupos.

	Control N=20 (27.0%)		Grupo B N=25 (33.8%)		Grupo C N=29 (39.2%)		P
	N	%	N	%	N	%	
<b>Morfología ungueal</b>							
Normal	2	10.0	4	16.0	2	6.9	0.556
No normal	18	90.0	21	84.0	27	93.1	

Se ha podido observar que no existen diferencias entre grupos por la variable morfología ungueal. Dentro del grupo no normal se encuentran en su mayoría casos de congénita tipo 1, seguidos de adquirida tipo 2, adquirida tipo 3, uña en pinza y congénita tipo 2.



Según la localización OC sí se aprecian diferencias entre los grupos ( $p=0.009$ ), destacando el grupo control con un 75% de casos con localización izquierda y el Grupo C con un 69% de casos con localización derecha.



En el caso de la variable estadio, no se observan diferencias estadísticamente significativas entre los grupos, siendo el estadio 3 el más frecuente en los tres grupos: control, Grupo B y Grupo C.

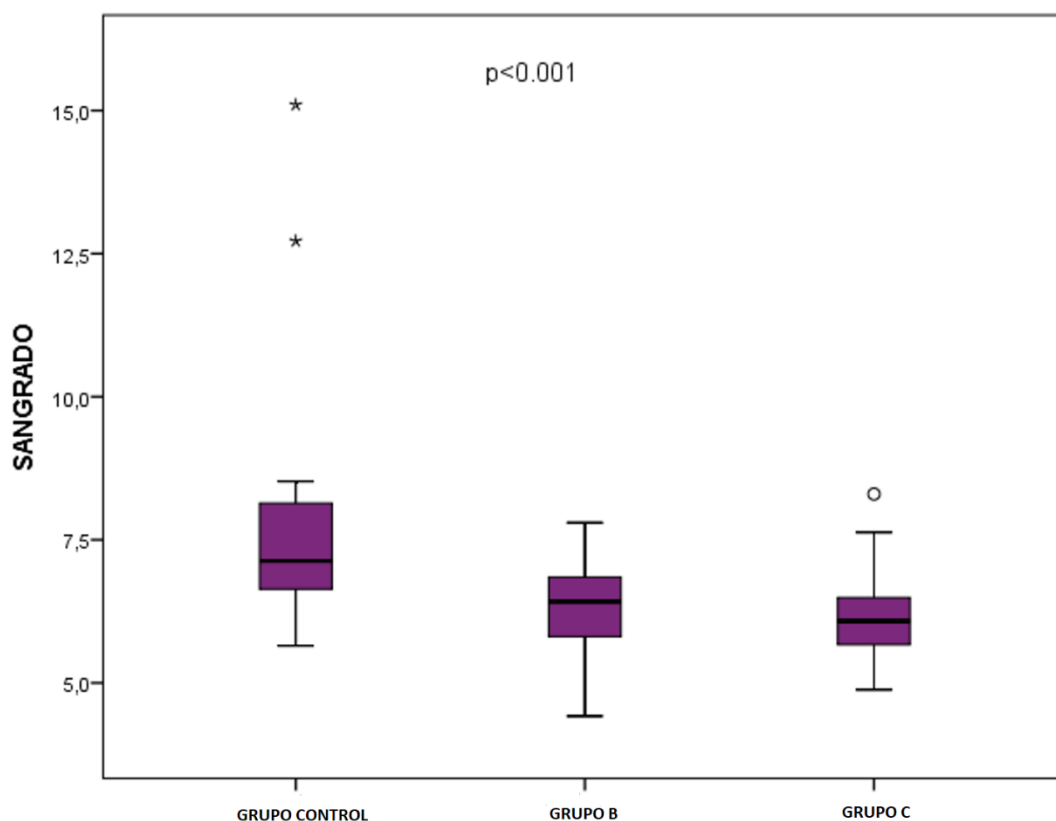
	Control N=20 (27.0%)		Grupo B N=25 (33.8%)		Grupo C N=29 (39.2%)		p
	N	%	N	%	N	%	
<b>Estadio</b>							0.359
1	2	10.0	2	8.0	2	6.9	
2	0	0	0	0	1	3.4	
3	17	85.0	17	68.0	24	82.8	
4	1	5.0	6	24.0	2	6.9	

## 6.2 ESTADÍSTICA INFERENCIAL

### 6.2.1 Variable sangrado

Al analizar la variable sangrado se obtienen valores más altos en el grupo control, con una mediana de 2.8, mientras en el Grupo B y C los valores de la mediana son de 2.1 y 1.8 respectivamente. En este caso, las diferencias de estos dos grupos sí resultan estadísticamente significativas con el grupo control ( $p < 0.001$ ).

	Control N=20 (27.0%)				Grupo B N=25 (33.8%)				Grupo C N=29 (39.2%)			
	Media	Desviación	Mediana	RIQ	Media	Desviación	Mediana	RIQ	Media	Desviación	Mediana	RIQ
<b>Sangrado</b>	3.5	2.3	2.8	2.3- 4.0	1.9	0.8	2.1	1.5- 2.6	1.9	0.8	1.8	1.2- 2.2



Al realizar las comparaciones entre parejas de grupos de los valores de la variable sangrado, se observa como las grandes diferencias se encuentran entre el grupo control y los grupos experimentales (Grupos B y C). No registrándose diferencias significativas entre los grupos experimentales.

	p	Control- Grupo B	Control- Grupo C	Grupo B – Grupo C
Sangrado	<math>< 0.001^1</math>	0.005	<math>< 0.001</math>	>0.999

<sup>1</sup>Prueba de Kruskal-Wallis para muestras independientes

### 6.2.2 Variable inflamación

Respecto a la variable inflamación, se ha analizado las diferencias entre los grupos y tienen un comportamiento homogéneo tanto en las medidas “pre” ( $p=0.860$ ) como en las medidas realizadas a posteriori ( $p=0.970$ ).

	Control N=20 (27.0%)				Grupo B N=25 (33.8%)				Grupo C N=29 (39.2%)				
	Media	Desviación	Mediana	RIQ	Media	Desviación	Mediana	RIQ	Media	Desviación	Mediana	RIQ	p
Perímetro pre	8.3	0.7	8.1	7.9-9.0	8.4	0.7	8.1	8.0-9.1	8.3	0.7	8.1	7.8-8.9	0.860 <sup>2</sup>
Perímetro post	8.8	0.6	8.9	8.3-9.2	8.8	0.7	8.8	8.4-9.4	8.8	0.6	8.7	8.3-9.3	0.970 <sup>2</sup>

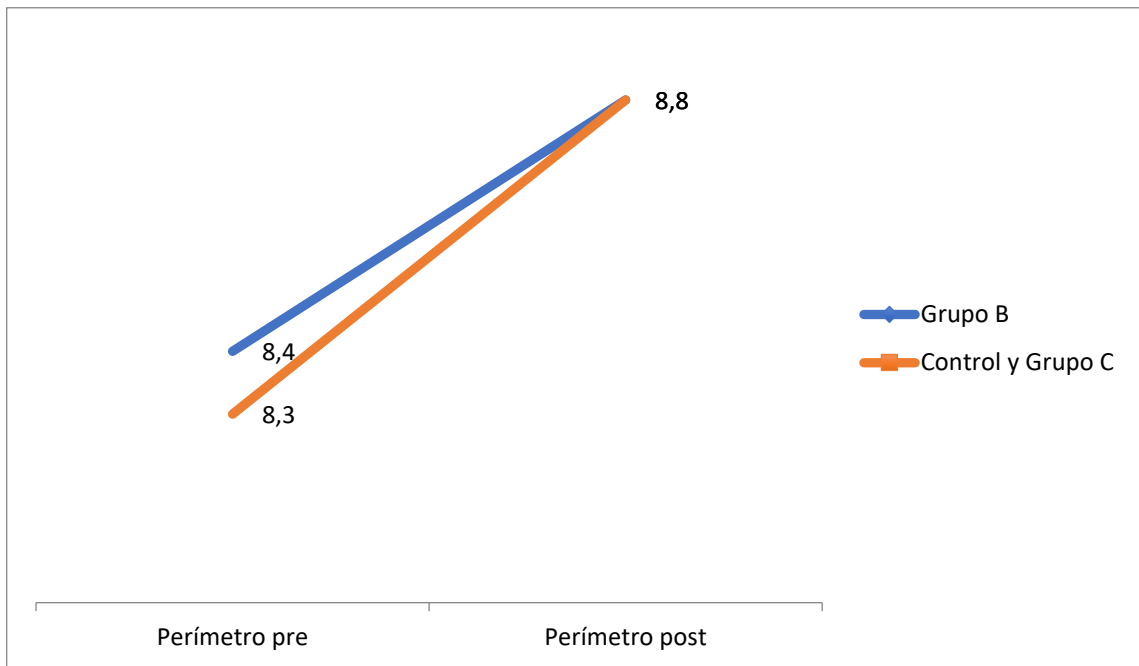
<sup>2</sup>ANOVA de un factor para muestras independientes

Al mismo tiempo, se han realizado los análisis estadísticos para comprobar si el comportamiento de la variable inflamación dentro de los grupos es similar, es decir, si la evolución de las medidas de los perímetros ha sido homogénea.

	Control N=20 (27.0%)				Grupo B N=25 (33.8%)				Grupo C N=29 (39.2%)			
	Media	Desviación	Mediana	RIQ	Media	Desviación	Mediana	RIQ	Media	Desviación	Mediana	RIQ
Perímetro pre	8.3	0.7	8.1	7.9-9.0	8.4	0.7	8.1	8.0-9.1	8.3	0.7	8.1	7.8-8.9
Perímetro post	8.8	0.6	8.9	8.3-9.2	8.8	0.7	8.8	8.4-9.4	8.8	0.6	8.7	8.3-9.3
p <sup>1</sup>	<0.001				<0.001				<0.001			

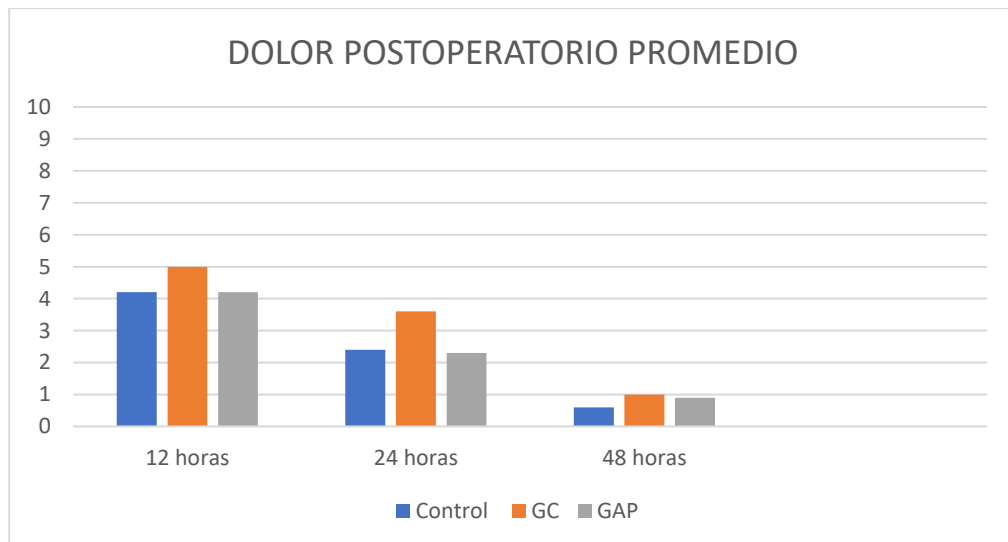
<sup>1</sup>Prueba T para muestras relacionadas

Se puede concluir que en los tres grupos se produce un aumento estadísticamente significativo ( $p < 0.001$ ) en sus valores medios, desde las medidas de perímetro iniciales hasta las que se realizan posteriormente a la intervención.



### 6.2.3 Variable dolor

En el diagrama de barras podemos observar que el dolor fue registrado en 3 momentos distintos posteriores a la intervención.



En el caso de la variable dolor, de los 3 momentos diferentes, en ninguno de ellos se hallaron diferencias entre grupos según el paciente perteneciera a uno o a otro.

	Control N=20 (27.0%)				Grupo B N=25 (33.8%)				Grupo C N=29 (39.2%)				p
	Media	Desviación	Mediana	RIQ	Media	Desviación	Mediana	RIQ	Media	Desviación	Mediana	RIQ	
EVA 1	4.2	1.9	4.1	3.1-5.8	5.0	2.3	5	3.0-7.1	4.2	2.5	4	2-6	0.408 <sup>2</sup>
EVA 2	2.4	2.1	2	0.3-4.0	3.6	2.7	4	1-6	2.3	2.4	2	0-4	0.148 <sup>1</sup>
EVA 3	0.6	1.1	0	0-1	1.0	1.6	0	0-1.5	0.9	2.0	0	0-1	0.498 <sup>1</sup>

<sup>1</sup>Prueba de Kruskal-Wallis para muestras independientes

<sup>2</sup>ANOVA de un factor para muestras independientes

También se ha realizado el estudio estadístico dentro de cada grupo, y en todos ellos existen cambios estadísticamente significativos ( $p < 0.001$ ) entre los momentos de las mediciones.

	Control N=20 (27.0%)				Grupo B N=25 (33.8%)				Grupo C N=29 (39.2%)				
	Media	Desviación	Mediana	RIQ	Media	Desviación	Mediana	RIQ	Media	Desviación	Mediana	RIQ	
EVA 1	4.2	1.9	4.1	3.1-5.8	5.0	2.3	5	3.0-7.1	4.2	2.5	4	2-6	
EVA 2	2.4	2.1	2	0.3-4.0	3.6	2.7	4	1-6	2.3	2.4	2	0-4	
EVA 3	0.6	1.1	0	0-1	1.0	1.6	0	0-1.5	0.9	2.0	0	0-1	
p <sup>2</sup>	<0.001				<0.001				<0.001				
	EVA1-EVA2		EVA1-EVA3	EVA2-EVA3	EVA1-EVA2		EVA1-EVA3	EVA2-EVA3		EVA1-EVA2		EVA1-EVA3	EVA2-EVA3
p	0.053		<0.001	0.098	0.071		<0.001	0.003		<0.001		<0.001	0.107

<sup>2</sup>Análisis bidimensional de Friedman de varianza por rangos para muestras relacionadas

Una vez realizadas las comparaciones entre parejas se observa que en el grupo control, las diferencias en la variable dolor se obtienen entre el momento 1 y el momento 3 ( $p < 0.001$ ). En los pacientes del grupo colágeno, las diferencias además de hallarse entre los momentos 1 y 3 ( $p < 0.001$ ), también se encuentran en los momentos 2 y 3 ( $p = 0.003$ ). Por último, las diferencias en los casos del Grupo C se obtuvieron entre los momentos 1 y 2 y los momentos 1 y 3, siendo en ambos casos el valor de  $p < 0.001$ .

### 6.2.4 Variable tiempo de recuperación

En la variable tiempo de recuperación, el grupo control mostró una media de 15.1 ± 4.2 días, en el grupo experimental GC una media de 16.3 ± 3.6 días y en el grupo GAP una media de 16 ± 4 días. No hubo diferencias significativas siendo el valor de  $p=0.258$ .

	Control N=20 (27.0%)					GC N=25 (33.8%)					GAP N=29 (39.2%)					p
	N	Media	Desviación	Mediana	RIQ	N	Media	Desviación	Mediana	RIQ	N	Media	Desviación	Mediana	RIQ	
T. recuperación	18	15.1	4.2	14	13-15	23	16.3	3.6	15	14-20	26	16.0	4.0	14	14.0-17.3	0.258 <sup>1</sup>

<sup>1</sup>Prueba de Kruskal-Wallis para muestras independientes

<sup>2</sup>ANOVA de un factor para muestras independientes

### 6.2.5 Variable número de curas

Otra variable que también se ha analizado en este estudio es el número de curas que han sido necesarias por paciente, donde los valores de las medianas por grupo toman el valor de 3, por lo que se puede decir que tienen un comportamiento homogéneo independientemente del grupo (Control, Grupo B o Grupo C) al que pertenezca el paciente ( $p=0.094$ ).

	Control N=20 (27.0%)					Grupo B N=25 (33.8%)					Grupo C N=29 (39.2%)					p
	N	Media	Desviación	Mediana	RIQ	N	Media	Desviación	Mediana	RIQ	N	Media	Desviación	Mediana	RIQ	
Curas	18	3.0	1.1	3	2-3	23	3.4	1.0	3	3-4	26	3.5	1.1	3	3-4	0.094 <sup>1</sup>

<sup>1</sup>Prueba de Kruskal-Wallis para muestras independientes

### 6.2.6 Variable recidiva

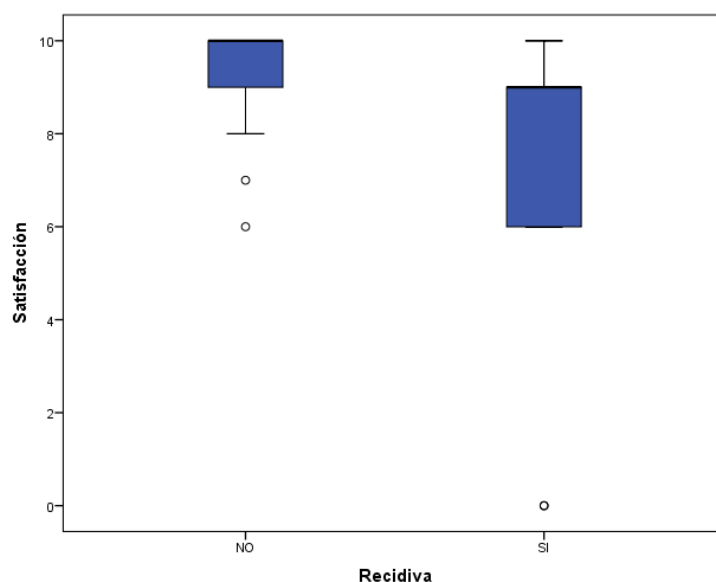
Para completar el capítulo de resultados, se ha realizado el estudio de la variable recidiva analizando el seguimiento y la satisfacción.

	Recidiva										P
	No N=57 (85.1%)					Si N=10 (14.9%)					
	N	Media	DE	Mediana	RIQ	N	Media	DE	Mediana	RIQ	
Seguimiento	55	28.0	20.3	26	8-50	10	40.8	9.5	39	34-51	0.071 <sup>1</sup>
Satisfacción	56	9.4	0.9	10	9-10	10	6.8	3.9	9	4.5-9.3	0.004 <sup>1</sup>

<sup>1</sup>Prueba U de Mann-Whitney para muestras independientes



Se observa como el resultado del seguimiento no ofrece diferencias estadísticamente significativas ( $p=0.071$ ), en cambio, si se encuentran diferencias en la satisfacción del paciente ( $p=0.004$ ), según sea positiva la recidiva o no, siendo mayor en los casos donde no se produce recidiva.



### 6.2.7 Variable infección

En cuanto a la infección, no se reportó ningún caso de infección clínica en ninguno de los grupos. Es por ello que esta variable no ha podido ser analizada de manera estadística mediante pruebas de contraste.

# DISCUSIÓN

## 7. DISCUSIÓN

Los procedimientos de cirugía ungueal para el tratamiento de la onicocriptosis deben reunir dos características esenciales, de un lado, garantizar la eliminación completa del tejido matricial para prevenir recurrencias, y de otro, el procedimiento debe minimizar el daño a las estructuras sanas circundantes.

El fenol es un ácido que actúa como desnaturalizante proteico eficaz, que muestra su efecto cauterizante al producir necrosis por coagulación de las proteínas tisulares con el consiguiente efecto hemostático y baja tasa de recidivas. La destrucción tisular, depende de muchas variables, pero especialmente de la concentración y tiempo de aplicación del cáustico. Su efecto, se asocia con frecuencia a un periodo prolongado de recuperación asociada a cicatrización tórpida de la quemadura y en ocasiones, pudiendo ocasionar en algunos casos, afectación ósea en el área próxima a la matriz y al lecho fenolizados con riesgo de periostitis (Caprioli & Bilotti, 1989). Aun así, y a pesar de estos inconvenientes, la evidencia disponible muestra que la FS es a día de hoy, el procedimiento idóneo para el tratamiento de la onicocriptosis (Vinay et al., 2022).

Para reducir estos inconvenientes, la retirada del tejido cauterizado mediante curetaje y/o escisión quirúrgica ha mostrado ser útil, si bien parece incrementar el riesgo de sangrado postoperatorio menor (Álvarez et al., 2012; Álvarez et al. 2014; Shaikh et al., 2008). Los resultados de nuestro estudio muestran que la combinación de FS con REC posterior utilizando EG pueden reducir este sangrado local, manteniendo las ventajas de los procedimientos combinados. En nuestro estudio, hemos empleado la REC, descrita originalmente por Winograd en 1929, permitiendo que la herida cierre por segunda intención y haciendo innecesario el empleo de suturas.

A diferencia del presente trabajo, en la mayoría de los estudios que han combinado ambos procedimientos con la finalidad de reducir la tasa de recidivas, la REC se realizó antes de la FS y los autores afirman utilizar la técnica descrita por Winograd, pero lo cierto es que, en la mayoría de ellos, los pliegues ungueales se reconstruyeron con la ayuda de suturas realizando un cierre primario (Fulton et al., 1994; Issa & Tanner, 2005;

Arista et al, 2006). En nuestro estudio, la REC se realizó con posterioridad a la FS de tal manera que evitamos la aplicación directa del fenol sobre el periostio subyacente previamente expuesto, al objeto de reducir el riesgo de osteítis o periostitis y manteniendo las ventajas de la combinación de técnicas . La excisión y/o legrado posterior a la FS va a producir un refresco de la lesión, haciendo que la herida sangre y como bien es sabido, la hemorragia es la primera fase de la cicatrización seguida de inflamación reparativa y fibroplasia precoz facilitando que la herida cure por segunda intención de forma más rápida.

Por otro lado, para garantizar el efecto del fenol es conveniente que la cirugía se lleve a cabo en un campo exangüe por lo que con frecuencia la cirugía se realiza empleando un torniquete en la raíz del dedo. La acumulación de sangre en el lecho ungueal además de indeseable, puede dificultar técnicamente la cirugía y puede diluir el fenol por debajo de su concentración óptima.

Las heridas postoperatorias en los dedos de los pies y especialmente en la unidad ungueal se caracterizan por su acondicionamiento hemodinámico tras la retirada del torniquete, este viene condicionado por el efecto corazón periférico en una zona particularmente vascularizada como la matriz y el lecho ungueal. Todo ello, sumado a la hiperemia reactiva que se origina tras la retirada del torniquete y que aumenta con la bipedestación del paciente.

Para lograr una hemostasia postoperatoria en cirugía ungueal adecuada, se han empleado diferentes hemoderivados autólogos como la fibrina rica en plaquetas que ha mostrado ser efectiva para controlar el sangrado postoperatorio, o bloqueos digitales con anestésico con vasoconstrictor al 1:100.000 (Córdoba-Fernandez et al., 2008; Garrido-Castel et al., 2019, Córdoba et al. 2015). Sin embargo, en el primer caso, esto resulta ser poco costo-efectivo comparado con el empleo de otros agentes hemostáticos comercializados especialmente las EG. En el segundo caso, aunque el uso de anestésicos locales con vasoconstrictor a concentraciones adecuadas ha mostrado ser seguro en este tipo de cirugía combinando FS/REC en pacientes sanos,

su empleo puede estar contraindicado en pacientes con arteriopatías orgánicas y funcionales (Córdoba-Fernández et al., 2019).

En nuestra experiencia, el sangrado capilar postoperatorio es el principal inconveniente asociado a la REC sola o combinada con FS. Este puede originar incomodidad en el paciente y en ocasiones requiere una mayor monitorización en el postoperatorio inmediato. Aunque la FS puede reducir el sangrado por su efecto hemostático, cuando se combina con la REC el sangrado capilar originado por este último, puede producir una más rápida eliminación del efecto anestésico al retirar el torniquete, con la consiguiente aparición dolor postoperatorio de forma más rápida de lo habitual, comprometiendo el bienestar del paciente. Para evitarlo, la tendencia es realizar un vendaje más compresivo de lo habitual para alcanzar cuanto antes una hemostasia eficaz del área que puede resultar más incómodo para el paciente. Con frecuencia este sangrado primario contenido en el vendaje tiende a secarse rápidamente lo que hace que se pierda acolchado en la zona vendada. Esta circunstancia se observa con mucha frecuencia en la primera cura como vendaje “acartonado” originado por la deshidratación de la sangre contenida en él.

Es por ello, que consideramos que el control del sangrado posterior a la cirugía resulta crucial para evitar estos inconvenientes y debe ser alcanzado mediante un método seguro, eficaz, costo-efectivo y de aplicación sencilla.

Los resultados de nuestro estudio muestran que tanto GC como GAP son efectivos para reducir el sangrado después de combinar FS/REC. El dispositivo humedecido previamente se adapta con facilidad en los canales ungueales y espacios subponiquiales produciendo un efecto tamponado que facilita la formación del trombo plaquetario. La pérdida promedio de sangre cuantificada mediante la pesada y realizada en las primeras 48 horas en pacientes del grupo control fue significativamente mayor en el grupo control respecto a ambos grupos experimentales.

Cuatro ensayos clínicos han analizado la eficacia combinada de FS/REC frente a FS aislada (Álvarez-Jiménez et al., 2012; Arista & Merino, 2006; Fulton et al., 1994; Issa & Tanner, 2005). En dos de ellos, se observó un mayor sangrado en los grupos donde se combinaron ambas técnicas (Álvarez-Jiménez et al., 2012; Arista & Merino, 2006). Sin embargo, los resultados de estos estudios no pueden compararse objetivamente con los nuestros debido a que nosotros la variable se ha analizado como variable de tipo cuantitativo continuo empleando una prueba paramétrica, y en los estudios previos, la variable sangrado se analizó de forma categórica mediante test no-paramétricos. Por otro lado, a diferencia de nuestro estudio, en los grupos de procedimiento combinado, los autores describen el empleo de suturas para la reconstrucción de los pliegues ungueales intervenidos, lo que lógicamente pudo traducirse en una reducción del sangrado (Issa & Tanner, 2005).

A la fecha no existe ningún estudio en cirugía ungueal que haya analizado la variable sangrado de manera cuantitativa como el empleado aquí, es decir, realizando un pesaje que nos ha permitido establecer de manera precisa comparaciones de los resultados obtenidos empleando para ello pruebas estadísticas paramétricas más exactas. Otros estudios que han analizado la variable sangrado con el uso esponjas de gelatina en otras disciplinas quirúrgicas no podológicas han mostrado igualmente la eficacia de estos dispositivos. En un ECA en pacientes sometidos septoplastia, se comparó la eficacia de las EG frente a gasas de acetato de polivinilo. En cuanto a la variable sangrado, ambos hemostáticos fueron igualmente efectivos, si bien la aplicación de EG resultó más cómoda para el paciente y tras su retirada, la herida mostró un menor sangrado secundario que cuando era retirado el apósito de acetato de vinilo (Kim et al., 2018b). Otro ECA en pacientes sometidos a cirugía lumbar, comparó EG frente a gelatina porcina fluida, en este caso, aunque ambos dispositivos resultaron eficaces, la gelatina porcina fluida mostró una mejor capacidad hemostática que la EG (Ma et al., 2018). En otro ECA realizado en perros sometidos a cirugía hepática, se comparó matriz de gelatina con trombina frente a EG, mostrando que la gelatina asociada a trombina presentaba un mejor efecto hemostático (Polidoro &

Kass, 2013). En otra investigación en pacientes sometidos a cirugía lumbar, se comparó EG frente a EG empapada con ácido tranexámico, según los resultados ambos fueron dispositivos óptimos en el control del sangrado postoperatorio, aunque el grupo experimental de EG asociado a ácido tranexámico mostró mayor control de la hemorragia (Liang et al., 2016). En otro ensayo, llevado a cabo en pacientes sometidos a biopsia transrectal se aplicó EG en el grupo experimental frente a control. Los resultados mostraron que la aplicación de EG como hemostático posterior a la biopsia en el grupo experimental, originó pérdidas hemáticas inferiores medidas mediante análisis sanguíneos (Kobatake et al., 2015). En un ECA realizado en pacientes sometidos a cirugía lumbar, se compararon tres tipos de EG, convencional, EG enriquecida con proteínas y esponja de colágeno. La EG convencional resultó eficaz para la contención del sangrado tras la esponja de colágeno, si bien la primera parece tener un perfil de seguridad mayor dado que con las esponjas de colágeno se han descrito reacciones de histocompatibilidad (Jinno et al., 2016; Xu et al., 2016)

Podemos concluir por tanto, que las EG resultan dispositivos hemostáticos eficaces para contener el sangrado menor y que cuando se combina con otros hemostáticos antifibrinolíticos pueden mejorar aún más sus capacidades hemostáticas.

Algunos estudios *in vivo* recientes han demostrado que las EG pueden actuar como andamios para soportar a corto plazo la supervivencia de los fibroblastos y facilitar la liberación de factores de crecimiento en la zona lesionada facilitando y potenciando el incremento de la reparación tisular (Ye et al. 2021).

Los resultados del presente estudio con respecto al tiempo de curación muestran que el uso de EG después de los procedimientos combinados no dificulta el tiempo de recuperación ni el número de cambios de apósito necesarios entre ninguno de los grupos. El tiempo de recuperación observado de nuestro estudio fue de unas dos semanas sin diferencias significativas entre los grupos, siendo este similar al reportado en otros estudios con REC solo (Córdoba-Fernández et al., 2010, Shaikh et al. 2008, Herold et al. 2001, Van der Ham et al. 1990). El tiempo de recuperación registrado en

nuestro estudio no estuvo condicionado por el uso de esponjas de gelatina. No se observaron diferencias significativas con respecto esta variable entre ninguno de los grupos. El número de curas y el tiempo de recuperación fue similar (aproximadamente dos semanas) al reportado en otros estudios con REC sola (Córdoba-Fernández et al., 2010; Herold et al., 2001; Van der Ham et al., 1990). Consideramos que la realización de FS/REC combinado con esponjas de gelatina puede evitar el retraso en la cicatrización asociado al efecto cauterizado sobre tejidos blandos y hueso de FS solo o REC/FS combinado, manteniendo la eficacia reportada con la combinación de ambos procedimientos. La matriz de gelatina de las esponjas tiene la ventaja adicional de ser biocompatible y se demostró que se reabsorbe completamente en dos semanas. Al igual que en estudios anteriores, la cicatrización por segunda intención observada en nuestro estudio empleando EG se ha asociado con un excelente resultado cosmético y un alto nivel de satisfacción del paciente (Rullan et al., 2011). No se registraron complicaciones en ninguno de los grupos experimentales con respecto a la tasa de infección postoperatoria, el riesgo de encapsulación o la reacción tisular.

El primer estudio que analizó la recuperación tras combinación FS/REC comparándolo con FS aislada, mostró que la combinación FS/REC (grupo experimental) tuvo una recuperación media de 7,49 días en comparación FS aislada (grupo control) con una media de 12,38 días (Álvarez-Jiménez et al., 2012). En otro estudio donde se analizó la influencia del tabaquismo en pacientes intervenidos mediante FS o FS/REC combinadas el tiempo promedio de cicatrización tanto en pacientes no fumadores como fumadores fue más corto en el grupo de pacientes sometidos a FS/REC que en los sometidos sólo a FS (Álvarez-Jiménez & Córdoba-Fernández, 2014). En estos estudios el tiempo de recuperación registrado fue ligeramente menor al empleado en el presente estudio, lo que muy probablemente se deba a los diferentes de criterios de cicatrización temprana empleados. Los autores utilizan lo que definen como criterios de cicatrización temprana que se alcanzan en el momento que se ha formado una costra y la herida ha dejado de exudar, mientras que en nuestro estudio, hemos considerado esta variable más en términos de tiempo de recuperación que de



cicatrización, entendiéndose este como una recuperación no sólo de la herida sino como el momento en el que el paciente ya puede usar calzado cerrado y volver a su vida rutinaria con normalidad. En cualquier caso, como en estudios previos, la cicatrización por segunda intención se alcanzó en los tres grupos en un tiempo promedio aproximado de dos semanas. Sí que hemos observado que en el grupo de GC el volumen observado de gelatina mezclada con fibrina a las 48 horas ha sido mayor que en el grupo de GAP siendo necesaria la retirada de mayor cantidad de gelatina y fibrina sobrantes para evitar el riesgo de encapsulación. De hecho, una paciente inicialmente incluida en el grupo de GC, tuvo que ser excluida por la presencia de encapsulación con posterior hipergranulación al no haberse podido retirar el exceso de gelatina inicialmente previsto a las 48 horas dado que no acudió a la cita fijada. Nosotros consideramos que, si bien la biodegradación de la gelatina se ha producido de forma adecuada en ambos grupos, la GAP ha mostrado una más rápida biodegradación y menor volumen a las 48 horas que la mostrada por la GC. Esta observación concuerda con estudios similares que han comparado EG convencionales con EG de alta porosidad como la empleada en nuestro estudio (Hajosch et al,2010; Goncalves et al. 2015).

La evidencia disponible muestra que la adición de fenol cuando se realiza una avulsión ungueal parcial disminuye drásticamente la recurrencia sintomática a costa de un aumento de la infección postoperatoria (Greig et al., 1991; Rounding & Bloomfield, 2003). En la matricectomía química debido al efecto cauterizante del fenol, se produce a nivel tisular un daño característico propio de una quemadura, con aumento de la permeabilidad capilar y aumento de la presión hidrostática locales, todo ello acompañado de un movimiento de proteínas y líquidos desde el espacio intravascular hacia el espacio intersticial. Esto puede además, acompañarse de una mayor susceptibilidad a la infección en un tipo de cirugía considerada limpia-contaminada, con el consiguiente hipermetabolismo sostenido e inflamación que pueden perjudicar la cicatrización. Según un modelo, la herida por quemadura se puede dividir en tres zonas según la gravedad de la destrucción del tejido y las alteraciones en el flujo sanguíneo. La parte central de la herida, conocida como zona

de coagulación, donde las proteínas son desnaturalizadas, es lo que lleva a la necrosis tisular. Alrededor de la zona central de coagulación se encuentra la zona de estasis, o zona de isquemia, que se caracteriza por una perfusión disminuida y tejido potencialmente recuperable. En las regiones más externas de la herida por quemadura se encuentra la zona de hiperemia que recibe un mayor flujo sanguíneo a través de la vasodilatación inflamatoria (Rowan et al., 2015). Arista mostró en sus resultados una mejor cicatrización del grupo FS sólo, donde el 94% presentó una cicatrización completa a las 3 semanas frente al grupo REC/FS, que presentó una cicatrización del 55% a la cuarta semana y del 45% a la quinta semana. Además, describe dos casos de necrosis en uno de los pliegues en el grupo REC/FS (Arista, 2006). Estos resultados resultan lógicos, ya que la aplicación de fenol después del legrado hace que al estar expuesto el periostio es más probable que entre en contacto con el hueso, produciendo complicaciones asociadas a quemaduras del tejido óseo.

Al igual que en estudios anteriores, hemos observado que la eliminación de tejido cauterizado después de FS reduce el riesgo de infección (Álvarez-Jiménez et al., 2012). En nuestro estudio, no se observaron infecciones postoperatorias en ninguno de los grupos. En los grupos experimentales, ambos tipos de esponjas de gelatina absorbibles mostraron una alta capacidad de absorción y una rápida capacidad hemostática para prevenir la acumulación de exudados, lo que puede haber reducido el riesgo de infección.

En relación con el resto de las variables secundarias analizadas en el postoperatorio, no se han encontrado diferencias significativas entre ninguno de los grupos. El dolor registrado entre los grupos en los tres primeros días postoperatorios fue muy similar, cercano a 5 en la escala en el primer día, leve en el segundo día y mínimo en el tercer día. Issa et al. encontraron que la intensidad y la duración del dolor fueron similares sin diferencias estadísticamente significativas entre los grupos FS y REC/FS, aunque fue significativamente menor en el grupo REC/FS que combinó el tratamiento que en el grupo REC sólo (Issa & Tanner, 2005). De la misma manera, otros estudios muestran

que la intensidad del dolor postoperatorio fue similar con FS sola o con la FS/REC ó REC/FS combinadas (Álvarez-Jiménez et al., 2012; Arista & Merino, 2006; Issa & Tanner, 2005). Esto puede deberse en gran medida al efecto neurolítico de la fenolización. Conviene destacar que si bien en nuestro estudio, las pruebas de contraste estadístico para muestras relacionadas no mostraron diferencias significativas entre los grupos para la variable dolor en los tres días de postoperatorio, lo cierto es que el dolor promedio registrado en el grupo de GC fue más alto al reportado en los otros dos grupos. Esta diferencia aunque no ha sido estadísticamente significativa, lo cierto, es que sí que puede considerarse significativa desde el punto de vista clínico. Creemos que esto puede deberse a la más lenta biodegradación de la esponja de GC frente a la GAP. Consideramos por ello recomendable, la retirada del excedente de gelatina a las 48 horas especialmente cuando se empleen EG convencionales para evitar encapsulación de la herida.

De la misma manera que en estudios similares, no se registraron diferencias significativas entre los grupos respecto a la inflamación postoperatoria registrada a las 48 horas (circunferencia digital promedio) (Córdoba-Fernández et al., 2010). Arista et al. encontraron una mayor inflamación en individuos en el grupo FS y en aquellos que combinaron REC/FS con la aplicación de suturas (Arista & Merino, 2006). En nuestro estudio, el cierre de la herida se produjo por segunda intención sin el uso de suturas o tiras de aproximación, y la inflamación promedio en el grupo control fue muy similar a la registrada en los grupos experimentales.

Nuestros resultados indican una tasa de recurrencia del 7,4% después de un seguimiento medio de 40,8 meses (rango, 34-51), de los cuales solo el 4,4% fueron sintomáticos. Estos resultados son similares a los reportados por Fulton et al. con tratamiento combinado REC/FS y otros estudios con FS sólo (Arista & Merino, 2006; Issa & Tanner, 2005), sin embargo, superiores a los registrados en otros estudios con procedimientos combinados con una tasa de recurrencia entre 0-0,6%, aunque con un

periodo de seguimiento significativamente más corto al de nuestro estudio (Issa & Tanner, 2005; Shaikh et al., 2008).

El procedimiento combinado de REC asociado con FS posterior utilizando EG es una opción segura, eficaz, fácil de emplear y muy costo-efectiva para el tratamiento quirúrgico de la onicocriptosis, con una morbilidad postoperatoria mínima. La satisfacción promedio media reportada en una escala de 0-10 por el 85% de los pacientes sin signos de recurrencia, fue de  $9,4 \pm 0,9$  puntos, indicando un alto nivel de satisfacción del paciente con resultados cosméticos óptimos.

# CONCLUSIONES

## 8. CONCLUSIONES

1. Las esponjas hemostáticas de gelatina han mostrado ser dispositivos eficaces en el control del sangrado postoperatorio menor tras la realización de la técnica de fenolización segmentaria combinada con posterior resección en cuña.

2. La gelatina de alta porosidad (GAP) ha mostrado un mayor control del sangrado postoperatorio con respecto a la gelatina convencional (GC).

3. La aplicación de esponjas hemostáticas puede dar como resultado un ligero aumento de la respuesta inflamatoria aguda local sin diferencias significativas respecto al grupo control. Esto puede ser debido de un lado al aumento de volumen producido por el dispositivo especialmente en el grupo de gelatina convencional en el canal ungueal asociado al aumento de la respuesta celular mediada por el colágeno que puede acrecentar la fase de fibroplasia temprana.

2. El dolor postoperatorio registrado en los tres grupos fue similar. Si bien, el incremento medio del dolor postoperatorio fue sensiblemente mayor en el grupo de esponja de gelatina convencional en el segundo día postoperatorio.

3. El empleo de esponjas de gelatina no incrementa la tasa de infección postoperatoria. No se reportó ningún caso de infección postquirúrgica en ninguno de los grupos experimentales respecto al control, por lo que podemos afirmar que el empleo de gelatina hemostática no incrementa el riesgo de infección postoperatoria.

4. El empleo de esponjas de gelatina no interfiere en el tiempo de recuperación postquirúrgica ni en el número de curas requeridas.

5. La tasa de recidiva y satisfacción fue similar en todos los grupos. Los sujetos sin episodios de recidiva (85.07%) refirieron una satisfacción media en la escala de 0-10 puntos una media de  $9,4 \pm 0,9$ , lo que indica que el procedimiento combinado resulta funcional y estéticamente satisfactorio.

# FORTALEZAS Y LIMITACIONES DEL ESTUDIO

## 9. FORTALEZA Y LIMITACIONES DEL ESTUDIO

En primer lugar, queremos destacar algunas de las fortalezas de nuestro estudio. Podemos mencionar que la variable principal, el sangrado, ha sido evaluado de manera cuantitativa mediante el método de pesaje de gasas. Esta forma de medir el sangrado postquirúrgico aporta una mayor exactitud en el cálculo de esta variable que en numerosos estudios ha sido evaluada de manera categórica. Así pues, podemos afirmar que el sesgo en la medición de esta variable en nuestro estudio es prácticamente inexistente

Otras de las fortalezas de nuestro estudio vienen motivada por el largo periodo de seguimiento postoperatorio relacionado con la variable recidivas con un tiempo medio de de 28 meses en el grupo de “No recidivas”, que según nuestro conocimiento, es uno de los más largos reportados en la literatura. Esto nos ha permitido evaluar de forma más precisa variables secundarias tales como tasa de recidiva e índice de satisfacción de manera conjunta.

Como cualquier investigación, este estudio no está exento de ciertas limitaciones. La muestra ha sido obtenida de pacientes con unos criterios de inclusión y exclusión muy concretos para poder evaluar y contrastar la eficacia de los dispositivos empleados. Esto nos ha dificultado alcanzar el tamaño muestral mínimo requerido para cada uno de los grupos de tratamiento a partir de sujetos que cumplieran los requisitos para ser incluidos, teniendo que realizar una captación de nuestra muestra en un periodo de tiempo largo. A ello debemos sumarle, las dificultades originadas para reclutar pacientes durante la pandemia por el COVID-19, impidiendo durante todo un curso académico 2019/20 obtener muestra para nuestro estudio. A pesar de haber conseguido el tamaño muestral mínimo requerido en cada uno de los grupos de nuestro estudio, nos hubiera gustado alcanzar una muestra más amplia.



Por otro lado, somos conscientes de que un estudio de estas características no está exento de un cierto sesgo, ya que los resultados también pueden variar dependiendo de la habilidad del cirujano. Para ello hemos intentado minimizar este sesgo de tal manera que todas las cirugías han sido realizadas por un mismo profesional experimentado o bajo su supervisión directa.

El presente estudio, es actualmente el primero que analiza la aplicación de esponjas hemostáticas de gelatina en cirugía ungueal, por ello, no hemos podido contrastar ninguno de nuestros resultados con ningún estudio similar donde se haya aplicado este tipo de dispositivos para el control del sangrado en cirugía de ungueal.

# PROSPECTIVA

## 10. PROSPECTIVA

En base a los resultados de nuestro estudio, concluyendo que la EG es un producto eficaz en el control del sangrado en cirugía ungueal además de mostrar una seguridad muy alta, nos planteamos la posibilidad de uso en el futuro, así como nuevas líneas de investigación que arrojen más datos y conclusiones sobre la eficacia de este tipo de dispositivos en pacientes con discrasias sanguíneas o en tratamiento con antiagregantes o anticoagulantes.

Los protocolos vigentes recomiendan el mantenimiento de la medicación anticoagulante/antiagregante en pacientes sometidos a procedimientos con bajo riesgo hemorrágico. El manejo podológico ambulatorio de pacientes bajo profilaxis antitrombótica primaria o secundaria y por tanto con mayor riesgo de sangrado postoperatorio es cada vez más frecuente en la consulta. Por otro lado, pacientes afectos de coagulopatías congénitas, como hemofilia, enfermedad de Von Willebrand, o bien por coagulopatías adquiridas, es decir, propias de pacientes que presentan hemofilia adquirida, déficit de vitamina K o hepatopatías crónicas podrían beneficiarse del empleo de estos hemostáticos.

Es por ello, en próximas investigaciones, nos planteamos se estudiar el comportamiento de la EG en pacientes con coagulopatías (congénitas o adquiridas), antiagregados y anticoagulados; pudiendo ser una opción segura en el manejo de este tipo de pacientes otorgando quizás la posibilidad de poder realizar intervenciones quirúrgicas sin la necesidad de retirar o modificar la medicación o aportando simplemente un plus de seguridad en el control del sangrado postquirúrgico en cirugía ungueal.

Por otro lado, dado el pH neutro de estos dispositivos, en futuras investigaciones las EG podrían emplearse en pacientes con diátesis hemorrágica como transportadores de agentes antifibrinolíticos como el ácido tranexámico, la trombina o el fibrinógeno; y comparar así sus efectos hemostáticos asociados.

Creemos que hemos abierto una interesante y prometedora línea de investigación que puede dar lugar a numerosos estudios en el campo de cirugía podológica, aportando al profesional una herramienta útil, segura, de bajo coste y fácil acceso y que reduzca la necesidad de monitorización de los pacientes sometidos a procedimientos quirúrgicos ungueales sometidos a técnicas no incisionales donde no se realice cierre primario o sutura directa.

**Agradecimientos:** Agradecemos a Sylvia Wild Marcos, Becaría del Servicio de Cirugía del Área Clínica de Podología por su ayuda con la recopilación de datos y a Antonia Sáez Díaz por su ayuda con el análisis estadístico. Los autores agradecen especialmente al Área Clínica de Podología de la Universidad de Sevilla su apoyo logístico.

**Conflictos de intereses:** Los autores declaran que no hay conflicto de intereses. Los autores informan que no hay participación en la investigación por parte del patrocinador que podría haber influido en el resultado de este trabajo.

# BIBLIOGRAFÍA

## BIBLIOGRAFIA

Alipal, J., Mohd Puad, N. A. S., Lee, T. C., Nayan, N. H. M., Sahari, N., Basri, H., Idris, M. I., & Abdullah, H. Z. (2021). A review of gelatin: Properties, sources, process, applications, and commercialisation. *Materials Today: Proceedings*, 42, 240–250.

Álvarez-Jiménez, J., Córdoba-Fernández, A., & Munuera, P. v. (2012). Effect of Curettage After Segmental Phenolization in the Treatment of Onychocryptosis: A Randomized Double-Blind Clinical Trial. *Dermatologic Surgery*, 38(3), 454–461.

Arista, G., & Merino, J. (2006). Onicocriptosis: estudio comparativo del periodo posoperatorio de una matricectomía parcial lateral con el de una matricectomía parcial lateral con fenolización. *Dermatología Revista Mexicana*, 50, 87–93.

Azami, M., Rabiee, M., & Moztafzadeh, F. (2010). Glutaraldehyde crosslinked gelatin/hydroxyapatite nanocomposite scaffold, engineered via compound techniques. *Polymer Composites*, 31(12), 2112–2120.

Barrow, J. M., Brannan, G. D., & Khandhar, P. B. (2022). Research Ethics. *StatPearls*.

Basu, P., Sen, U., Tyagi, N., & Tyagi, S. C. (2010). Vascular Health and Risk Management Blood flow interplays with elastin: collagen and MMP: TIMP ratios to maintain healthy vascular structure and function. *Vascular Health and Risk Management*, 6–215.

Becerro de Bengoa Vallejo, R., Cordoba Diaz, D., Cordoba Diaz, M., & Losa Iglesias, M. E. (2013). Alcohol irrigation after phenol chemical matricectomy: An in vivo study. *European Journal of Dermatology*, 23(3), 319–323.

Becerro De Bengoa Vallejo, R., Losa Iglesias, M. E., Viejo Tirado, F., & Serrano Pardo, R. (2012). Cauterization of the germinal nail matrix using phenol applications of differing durations: A histologic study. *Journal of the American Academy of Dermatology*, 67(4), 706–711.

Bello, A. B., Kim, D., Kim, D., Park, H., & Lee, S. H. (2020). Engineering and Functionalization of Gelatin Biomaterials: From Cell Culture to Medical Applications., *26*(2), 164–180.

Bernabé, Á. G. A., Jiménez, J. J., Broto, M. P. L., & Torner, M. Q. G. (2020). Hemostáticos tópicos, revisión y sistematización. *Panorama Actual Del Medicamento*, *44*(435), 860–865.

Bigi, A., Cojazzi, G., Panzavolta, S., Rubini, K., & Roveri, N. (2001). Mechanical and thermal properties of gelatin films at different degrees of glutaraldehyde crosslinking. *Biomaterials*, *22*(8), 763–768.

Boedtker, H., & Doty, P. (2002). A Study of Gelatin Molecules, Aggregates and Gels. *Journal of Physical Chemistry*, *58*(11), 968–983.

Boll, O. F. (1945). Surgical correction of ingrowing nails. *J Am Podiatr Assoc*, *35*, 8–9.

Bos, A. M. C., van Tilburg, M. W. A., van Sorge, A. A., & Klinkenbijl, J. H. G. (2007). Randomized clinical trial of surgical technique and local antibiotics for ingrowing toenail. *British Journal of Surgery*, *94*(3), 292–296.

Buga-Corbu, I., & Arion, C. (2014). Up to date concepts about Von Willebrand disease and the diagnose of this hemostatic disorder. *Journal of Medicine and Life*, *7*(3), 327.

Cañigral, A., Silvestre, F.-J., Cañigral, G., Alós, M., Garcia-Herraiz, A., & Plaza, A. (2010). Evaluation of bleeding risk and measurement methods in dental patients. *Med Oral Patol Oral Cir Bucal*, *15*(6), e863-868.

Carmona, F. J. G., & Morato, D. F. (2003). *Tratamiento quirúrgico de la onicocriptosis*. Grupo Aula Médica.

Chen, T., Embree, H. D., Brown, E. M., Taylor, M. M., & Payne, G. F. (2003). Enzyme-catalyzed gel formation of gelatin and chitosan: potential for in situ applications. *Biomaterials*, *24*(17), 2831–2841.



Cheng, N. C., Estes, B. T., Young, T. H., & Guilak, F. (2012). Genipin-Crosslinked Cartilage-Derived Matrix as a Scaffold for Human Adipose-Derived Stem Cell Chondrogenesis. *Tissue Engineering*, *19*(3–4), 484–496.

Chiara, O., Cimbanassi, S., Bellanova, G., Chiarugi, M., Mingoli, A., Olivero, G. & Miniello, S. (2018). A systematic review on the use of topical hemostats in trauma and emergency surgery. *BMC surgery*, *18*(1), 1-20.

Cho, K. S., Shin, S. K., Lee, J. H., Kim, J. Y., Koo, S. K., Kim, Y. W., Kim, M. J., & Roh, H. J. (2013). The efficacy of cutanplast nasal packing after endoscopic sinus surgery: A prospective, randomized, controlled trial. *The Laryngoscope*, *123*(3), 564–568.

Cho, K. S., Park, C. H., Hong, S. L., Kim, M. J., Kim, J. Y., Kim, Y. W. & Roh, H. J. (2015). Comparative analysis of Cutanplast and Spongostan nasal packing after endoscopic sinus surgery: a prospective, randomized, multicenter study. *European Archives of Oto-Rhino-Laryngology*, *272*(7), 1699-1705.

Coppinger, J. A., Cagney, G., Toomey, S., Kislinger, T., Belton, O., McRedmond, J. P., Cahill, D. J., Emili, A., Fitzgerald, D. J., & Maguire, P. B. (2004). Characterization of the proteins released from activated platelets leads to localization of novel platelet proteins in human atherosclerotic lesions. *Blood*, *103*(6), 2096–2104.

Cordoba Diaz, D., Becerro de Bengoa Vallejo, R., Losa Iglesias, M. E., & Cordoba Diaz, M. (2014). Polihexanide solution is more efficient than alcohol to remove phenol in chemical matricectomy: an in vitro study. *Dermatologic Therapy*, *27*(6), 369–372.

Cordoba Diaz, D., Elena Losa Iglesias, M., Cordoba Diaz, M., & de Bengoa Vallejo, R. B. (2012). Enhanced Removal of Phenol with Saline Solution Over Alcohol: An In Vitro Study. *Dermatologic Surgery*, *38*(8), 1296–1301.

Cordoba Diaz, D., Losa Iglesias, M. E., Cordoba Diaz, M., & Becerro de Bengoa Vallejo, R. (2011). Evidence of the efficacy of alcohol lavage in the phenolization treatment of ingrown toenails. *Journal of the European Academy of Dermatology and Venereology*, *25*(7), 794–798.

Córdoba-Fernández, A., Rayo-Rosado, R., & Juárez-Jiménez, J. M. (2008). Platelet Gel for the Surgical Treatment of Onychocryptosis. *Journal of the American Podiatric Medical Association*, 98(4), 296–301.

Córdoba-Fernández, A., González-Benítez, J., & Lobo-Martín, A. (2019). Onset Time of Local Anesthesia After Single Injection in Toe Nerve Blocks: A Randomized Double-Blind Trial. *Journal of PeriAnesthesia Nursing*, 34(4), 820–828.

Córdoba-Fernández, A., & Rodríguez-Delgado, F. J. (2015). Anaesthetic digital block with epinephrine vs. tourniquet in ingrown toenail surgery: a clinical trial on efficacy. *Journal of the European Academy of Dermatology and Venereology*, 29(5), 985–990.

Davidenko, N., Schuster, C. F., Bax, D. V., Farndale, R. W., Hamaia, S., Best, S. M., & Cameron, R. E. (2016). Evaluation of cell binding to collagen and gelatin: a study of the effect of 2D and 3D architecture and surface chemistry. *Journal of Materials Science: Materials in Medicine*, 27(10), 1-14.

Denizli, B. K., Can, H. K., Rzaev, Z. M. O., & Guner, A. (2004). Preparation conditions and swelling equilibria of dextran hydrogels prepared by some crosslinking agents. *Polymer*, 45(19), 6431–6435.

Díaz, J. C. G., Huerta, J. P., Moreno, J. M. R., de Castro, M. M., & Martínez, J. L. L. (1999). Revisión bibliográfica de la técnica fenol-alcohol en el tratamiento de la onicocriptosis. *Revista Española de Podología*, 10(1), 42–65.

Díaz, L. D. (2022). Apuntes sobre ética médica como baluarte profesional | Díaz Díaz | Anuario Ciencia en la UNAH. *Revista Ciencia Universitaria*, 17(2).

Djabourov, M., Leblond, J., & Papon, P. (1988). Gelation of aqueous gelatin solutions. I. Structural investigation. *Journal de Physique*, 49(2), 319–332.

Dykyj, D. (1989). Anatomy of the nail. *Clinics in Podiatric Medicine and Surgery*, 6(2), 215–228.

Eastoe, J. E. (1955). The amino acid composition of mammalian collagen and gelatin. *The Biochemical Journal*, 61(4), 589–600.

Eekhof, J. A., van Wijk, B., Knuistingh Neven, A., & van der Wouden, J. C. (2012). Interventions for ingrowing toenails. *Cochrane Database of Systematic Reviews*, 4.

Fernández, R. S., & Ochaíta, P. L. (2002). Anatomía quirúrgica de la unidad ungueal. *Piel*, 17(8), 383–385.

FJ Francis. (1999). Gelatin. *Wiley Encyclopedia of Food Science and Technology*.

Fleckman, P., & Allan, C. (2001). Surgical anatomy of the nail unit. *Dermatologic Surgery*, 27(3), 257–260.

Frantz, C., Stewart, K. M., & Weaver, V. M. (2010). The extracellular matrix at a glance. *Journal of Cell Science*, 123(123), 4195–4200.

Fulton, G. J., O'Donohoe, M. K., Reynolds, J. v., Keane, F. B. V., & Tanner, W. A. (1994). Wedge resection alone or combined with segmental phenolization for the treatment of ingrowing toenail. *British Journal of Surgery*, 81(7), 1074–1075.

Gabay, M., & Boucher, B. A. (2013). An Essential Primer for Understanding the Role of Topical Hemostats, Surgical Sealants, and Adhesives for Maintaining Hemostasis. *Pharmacotherapy: The Journal of Human Pharmacology and Drug Therapy*, 33(9), 935–955.

Garrido-Castells, X., Becerro-de-Bengoa-Vallejo, R., Calvo-Lobo, C., Losa-Iglesias, M. E., Palomo-López, P., Navarro-Flores, E., & López-López, D. (2019). Effectiveness of Leukocyte and Platelet-Rich Fibrin versus Nitrofurazone on Nail Post-Surgery Bleeding and Wound Cicatrization Period Reductions: A Randomized Single Blinded Clinical Trial. *Journal of Clinical Medicine* 2019, Vol. 8, Page 1552, 8(10), 1552.

Gaspar-Pintiliescu, A., Stanciuc, A. M., & Craciunescu, O. (2019). Natural composite dressings based on collagen, gelatin and plant bioactive compounds for wound healing: A review. *International Journal of Biological Macromolecules*, 138, 854–865.

Geizhals, A., Lipner, S., Geizhals, S., & Lipner, S. R. (2019). Review of onychocryptosis: epidemiology, pathogenesis, risk factors, diagnosis and treatment. *Dermatology Online Journal*, 25(9).

Gerritsma-Bleeker, C. L. E., Klaase, J. M., Geelkerken, R. H., Hermans, J., & van Det, R. J. (2002). Partial Matrix Excision or Segmental Phenolization for Ingrowing Toenails. *Archives of Surgery*, 137(3), 320–325.

*Global Gelatin Market Size | Industry Report, 2020-2027*. (n.d.). Retrieved January 31, 2022, from <https://www.grandviewresearch.com/industry-analysis/gelatin-market-analysis>

Goncalves, S., Chiossone-Kerdel, J. A., Bianco, A. S., Ercolino, J. M., & Hernandez-Rojas, J. (2014). Effect of absorbable gelatin sponge in the middle ear: in vitro and in vivo animal model., 135(1), 14–25.

Gorgieva, S., & Kokol, V. (2011). Collagen-vs. gelatine-based biomaterials and their biocompatibility: review and perspectives. *Biomaterials applications for nanomedicine*, 2, 17-52

Gottlieb, M. M., & Gottlieb, J. J. (1953). The permanent removal of nails by evulsion and chemical cauterization. *Current Chiropody*, August.

Hajosch, R., Suckfuell, M., Oesser, S., Ahlers, M., Flechsenhar, K., & Schlosshauer, B. (2010). A novel gelatin sponge for accelerated hemostasis. *Journal of Biomedical Materials Research Part B: Applied Biomaterials*, 94(2), 372–379.

Harrington, W. F., & Rao, N. V. (2002). Collagen structure in solution. I. Kinetics of helix regeneration in single-chain gelatins. *Biochemistry*, 9(19), 3714–3724.

Harrison, P., & Cramer, E. M. (1993). Platelet  $\alpha$ -granules. *Blood Reviews*, 7(1), 52–62.

Hauser, E. D. W. (1939). Diseases of the foot. *WB Saunders*.

Heidelbaugh, J. J., & Lee, H. (2009). Management of the ingrown toenail. *American Family Physician, 79*(4).

Hwa, C., Kovich, O. I., & Stein, J. A. (2011). Achieving hemostasis after nail biopsy using absorbable gelatin sponge saturated in aluminum chloride. *Dermatologic Surgery, 37*(3), 368–369.

Issa, M. M., & Tanner, W. A. (2005). Approach to ingrowing toenails: The wedge resection/segmental phenolization combination treatment. *British Journal of Surgery, 75*(2), 181–183.

Jackson, S. P. (2007). The growing complexity of platelet aggregation. *Blood, 109*(12), 5087–5095.

Jinno, C., Morimoto, N., Ito, R., Sakamoto, M., Ogino, S., Taira, T., & Suzuki, S. (2016). A comparison of conventional collagen sponge and collagen-gelatin sponge in wound healing. *BioMed research international, 2016*.

Jover Cerveró, A., Poveda Roda, R., Bagán, J. v, & Jiménez Soriano, Y. (2007). Dental treatment of patients with coagulation factor alterations: An update. *Medicina Oral, Patología Oral y Cirugía Bucal (Internet), 12*(5), 380–387.

Khunger, N., & Kandhari, R. (2012). Ingrown toenails. *Indian Journal of Dermatology, Venereology and Leprology, 78*(3), 279–289.

Kim, S. D., Hong, S. L., Kim, M. J., Kim, J. Y., Kim, Y. W., Koo, S. K., & Cho, K. S. (2018). Effectiveness of hemostatic gelatin sponge as a packing material after septoplasty: A prospective, randomized, multicenter study. *Auris Nasus Larynx, 45*(2), 286–290.

Kline, A. (2008). Onychocryptosis: a simple classification system. *Foot Ank J, 1, 6*.

Kuijpers, A. J., Engbers, G. H. M., Feijen, J., de Smedt, S. C., Meyvis, T. K. L., Demeester, J., Krijgsveld, J., Zaat, S. A. J., & Dankert, J. (1999). Characterization of the Network Structure of Carbodiimide Cross-Linked Gelatin Gels. *Macromolecules, 32*(10), 3325–3333.

Kuo, C. K., & Ma, P. X. (2001). Ionically crosslinked alginate hydrogels as scaffolds for tissue engineering: Part 1. Structure, gelation rate and mechanical properties. *Biomaterials*, 22(6), 511–521.

Lai, J. Y. (2010). Biocompatibility of chemically cross-linked gelatin hydrogels for ophthalmic use. *Journal of Materials Science. Materials in Medicine*, 21(6), 1899–1911.

Lewin, P. (1947). *The Foot and Ankle: Their Injuries, Diseases, Deformities and Disabilities...* Lea & Febiger.

Light, R. U., & Prentice, H. R. (1945). Surgical Investigation of a New Absorbable Sponge Derived from Gelatin for Use in Hemostasis. *Journal of Neurosurgery*, 2(5), 435–455.

Lloyd-Davies, R. W., & Brill, G. C. (2005). The aetiology and out-patient management of ingrowing toe-nails. *British Journal of Surgery*, 50(224), 592–597.

Mad-Ali, S., Benjakul, S., Prodpran, T., & Maqsood, S. (2016). Characteristics and Gel Properties of Gelatin from Goat Skin as Influenced by Alkaline-pretreatment Conditions. *Asian-Australasian Journal of Animal Sciences*, 29(6), 845.

Manzini, J. L. (2000). Declaración de Helsinki: principios éticos para la investigación médica sobre sujetos humanos. *Acta Bioethica*, 6(2), 321–334.

McNicol, A., & Israels, S. J. (1999). Platelet dense granules: structure, function and implications for haemostasis. *Thrombosis Research*, 95(1), 1–18.

McNicol, A., & Israels, S. J. (2008). Beyond hemostasis: the role of platelets in inflammation, malignancy and infection. *Cardiovascular & Haematological Disorders-Drug Targets (Formerly Current Drug Targets-Cardiovascular & Hematological Disorders)*, 8(2), 99–117.

Mesa-Trujillo, D., Espinosa-Ferro, Y., & García-Mesa, I. (2022). Reflexiones sobre bioética médica. *Revista Médica Electrónica*, 44(2), 413–424.

Mingarro-de-León, A., Chaveli-López, B., & Gavaldá-Esteve, C. (2014). Dental management of patients receiving anticoagulant and/or antiplatelet treatment. *Journal of Clinical and Experimental Dentistry*, 6(2), e155.

Morawitz, P., & Dietschy, R. (1905). Über Albumosurie, nebst Bemerkungen über das Vorkommen von Albumosen im Blut. *Archiv Für Experimentelle Pathologie Und Pharmakologie*, 54(1), 88–103.

Morkane, A. J., Robertson, R. W., & Inglis, G. S. (2005). Segmental phenolization of ingrowing toenails: A randomized controlled study. *British Journal of Surgery*, 71(7), 526–527.

Mosnier, L. O., & Bouma, B. N. (2006). Regulation of fibrinolysis by thrombin activatable fibrinolysis inhibitor, an unstable carboxypeptidase B that unites the pathways of coagulation and fibrinolysis. *Arteriosclerosis, Thrombosis, and Vascular Biology*, 26(11), 2445–2453.

Murray, W. R., & Bedi, B. S. (1975). The surgical management of ingrowing toenail. *British Journal of Surgery*, 62(5), 409–412.

Ndlovu, S. P., Ngece, K., Alven, S., & Aderibigbe, B. A. (2021). Gelatin-Based Hybrid Scaffolds: Promising Wound Dressings. *Polymers 2021, Vol. 13, Page 2959, 13(17)*, 2959.

Ogalla, J., Novel, V., Giralt, E., & Zalacain, A. J. (1998). Matricectomías químicas. *El Peu*, 72, 421-3.

Olde Damink, L. H. H., Dijkstra, P. J., van Luyn, M. J. A., van Wachem, P. B., Nieuwenhuis, P., & Feijen, J. (1995). Glutaraldehyde as a crosslinking agent for collagen-based biomaterials. *Journal of Materials Science: Materials in Medicine 1995 6:8*, 6(8), 460–472.

Perelló, G., & Gómez, S. (2018). Revista Internacional de Ciencias Podológicas Revisión bibliográfica sobre la técnica quirúrgica de fenol-alcohol en el tratamiento de la onicocriptosis. *Rev. Int. Cienc. Podol*, 12(2), 99–107.

Pinheiro, A., Cooley, A., Liao, J., Prabhu, R., & Elder, S. (2016). Comparison of natural crosslinking agents for the stabilization of xenogenic articular cartilage. *Journal of Orthopaedic Research*, 34(6), 1037–1046.

Ramamurthi, A., & Vesely, I. (2003). Ultraviolet light-induced modification of crosslinked hyaluronan gels. *Journal of Biomedical Materials Research Part A*, 66(2), 317–329.

*Research Randomizer*. (n.d.). Retrieved July 3, 2022, from <https://www.randomizer.org/>

Reyzelman, A. M., Trombello, K. A., Vayser, D. J., Armstrong, D. G., & Harkless, L. B. (2000). Are antibiotics necessary in the treatment of locally infected ingrown toenails? *Archives of Family Medicine*, 9(9), 930–932.

Romero Crespo, I., Mora Herrera, C., Quirante Cremades, A., López Sánchez, P., Gaspar Carreño, M., & Achau Muñoz, R. (2021). Agentes hemostáticos tópicos de uso quirúrgico. *Revista de La OFIL*, 31, 79–98.

Romney, G., & Glick, M. (2009). An updated concept of coagulation with clinical implications. *The Journal of the American Dental Association*, 140(5), 567–574.

Rose, J. B., Pacelli, S., el Haj, A. J., Dua, H. S., Hopkinson, A., White, L. J., & Rose, F. R. A. J. (2014). Gelatin-Based Materials in Ocular Tissue Engineering. *Materials 2014, Vol. 7, Pages 3106-3135*, 7(4), 3106–3135.

Rounding, C., & Bloomfield, S. (2003). Surgical treatments for ingrowing toenails. *Cochrane Database of Systematic Reviews*, 1.

Rullan, P. P., Vallbona, C., Rullan, J. M., Mansbridge, J. N., & Morhenn, V. B. (2011). Use of gelatin sponges in Mohs micrographic surgery defects and staged melanoma excisions: a novel approach to secondary wound healing. *Journal of Drugs in Dermatology: JDD*, 10(1), 68–73.



Sangkuhl, K., Shuldiner, A. R., Klein, T. E., & Altman, R. B. (2011). Platelet aggregation pathway NIH Public Access. *Pharmacogenet Genomics*, 21(8), 516–521.

Sanz, A., Soria, S., & Manuel, J. (2019). Revisión bibliográfica de la técnica de fenol y sus modificaciones. *Revista Ibero-Americana de Podología*, 1(1), 36–46.

Schonauer, C., Tessitore, E., Barbagallo, G., Albanese, V., & Moraci, A. (2004). The use of local agents: bone wax, gelatin, collagen, oxidized cellulose. *European Spine Journal* 2004 13:1, 13(1), S89–S96.

Schreiber, M. A., & Neveleff, D. J. (2011). Achieving Hemostasis With Topical Hemostats: Making Clinically and Economically Appropriate Decisions in the Surgical and Trauma Settings. *AORN Journal*, 94(5), S1–S20.

Schulz, K. F., Altman, D. G., & Moher, D. (2010). CONSORT 2010 Statement: updated guidelines for reporting parallel group randomized trials. *BMJ*, 340(mar23 1), c332–c332.

Shaikh, F. M., Jafri, M., Giri, S. K., & Keane, R. (2008). Efficacy of wedge resection with phenolization in the treatment of ingrowing toenails. *Journal of the American Podiatric Medical Association*, 98(2), 118–122.

Smith, A. M., Moxon, S., & Morris, G. A. (2016). Biopolymers as wound healing materials. *Wound Healing Biomaterials*, 2, 261–287.

Speer, D. P., Chvapil, M., Eskelson, C. D., & Ulreich, J. (1980). Biological effects of residual glutaraldehyde in glutaraldehyde-tanned collagen biomaterials. *Journal of Biomedical Materials Research*, 14(6), 753–764.

Spurlin, T. A., Bhadriraju, K., Chung, K. H., Tona, A., & Plant, A. L. (2009). The treatment of collagen fibrils by tissue transglutaminase to promote vascular smooth muscle cell contractile signaling. *Biomaterials*, 30(29), 5486–5496.

Stevens, K. R., Einerson, N. J., Burmania, J. A., & Kao, W. J. (2002). In vivo biocompatibility of gelatin-based hydrogels and interpenetrating networks. *Journal of Biomaterials Science. Polymer Edition*, 13(12), 1353–1366.

Stewart, C. R., Algu, L., Kamran, R., Leveille, C. F., Abid, K., Rae, C., & Lipner, S. R. (2020). Patient Satisfaction with Treatment for Onychocryptosis: A Systematic Review. *Skin Appendage Disorders*, 6(5), 272–279.

Strauss, G., & Gibson, S. M. (2004). Plant phenolics as cross-linkers of gelatin gels and gelatin-based coacervates for use as food ingredients. *Food Hydrocolloids*, 18(1), 81–89.

Suppan, R. J., & Ritchlin, J. D. (1962). A Non Debilitating Surgical Procedure for “Ingrown toenail.” *J Am Podiatry Assoc*, 52(11), 900.

Suppan RJ. (1973). *Course lecture notes in surgery. Ohio College of Podiatric Medicine.*

Taddei, P., Chiono, V., Anghileri, A., Vozzi, G., Freddi, G., & Ciardelli, G. (2013). Silk Fibroin/Gelatin Blend Films Crosslinked with Enzymes for Biomedical Applications. *Macromolecular Bioscience*, 13(11), 1492–1510.

Test. (n.d.). Retrieved January 18, 2022, from <https://www.farestaie.com.ar/cd-interpretacion/te/bc/294.htm>

Tomizawa, Y. (2005). Clinical benefits and risk analysis of topical hemostats: a review. *Journal of Artificial Organs*, 8(3), 137–142.

Tompeck, A. J., Gajdhar, A. U. R., Dowling, M., Johnson, S. B., Barie, P. S., Winchell, R. J., King, D., Scalea, T. M., Britt, L. D., & Narayan, M. (2020). A comprehensive review of topical hemostatic agents: The good, the bad, and the novel. *Journal of Trauma and Acute Care Surgery*, 88(1), 1–21.

Vinay, K., Narayan Ravivarma, V., Thakur, V., Choudhary, R., Narang, T., Dogra, S., & Varthya, S. B. (2022). Efficacy and safety of phenol-based partial matricectomy in treatment of onychocryptosis: A systematic review and meta-analysis. *Journal of the European Academy of Dermatology and Venereology*, 36(4), 526–535.

WA Starin. (1918). The antigenic properties of gelatin. *The Journal of Infectious Diseases*, 23(2), 139–158.

Wang, B., Johnson, A., & Li, W. (2020a). Development of an extracellular matrix-enriched gelatin sponge for liver wound dressing. *Journal of Biomedical Materials Research. Part A*, 108(10), 2057–2068.

Wang, B., Johnson, A., & Li, W. (2020b). Development of an extracellular matrix-enriched gelatin sponge for liver wound dressing. *Journal of Biomedical Materials Research. Part A*, 108(10), 2057–2068.

Winograd, A. M. (1929). A modification in the technic of operation for ingrown toenail. *Journal of the American Medical Association*, 92(3), 229–230.

Xie, X., Li, D., Chen, Y., Shen, Y., Yu, F., Wang, W., Yuan, Z., Morsi, Y., Wu, J., & Mo, X. (2021). Conjugate Electrospun 3D Gelatin Nanofiber Sponge for Rapid Hemostasis. *Advanced Healthcare Materials*, 10(20), 1–13.

Xu, D., Ren, Z., Chen, X., Zhuang, Q., Sheng, L., & Li, S. (2016). A randomized controlled trial on effects of different hemostatic sponges in posterior spinal fusion surgeries. *BMC Surgery*, 16(1), 1–5.

Yang, G., Xiao, Z., Long, H., Ma, K., Zhang, J., Ren, X., & Zhang, J. (2018). Assessment of the characteristics and biocompatibility of gelatin sponge scaffolds prepared by various crosslinking methods. *Scientific Reports*, 8.

Yung, C. W., Wu, L. Q., Tullman, J. A., Payne, G. F., Bentley, W. E., & Barbari, T. A. (2007). Transglutaminase crosslinked gelatin as a tissue engineering scaffold. *Journal of Biomedical Materials Research Part A*, 83(4), 1039–1046.

Zhu, J. (2010). Bioactive modification of poly(ethylene glycol) hydrogels for tissue engineering. *Biomaterials*, 31(17), 4639–4656.

# ANEXOS

# ANEXO I. AUTORIZACIÓN DEL ÁREA CLÍNICA DE PODOLOGÍA DE LA UNIVERSIDAD DE SEVILLA PARA PROYECTOS DE INVESTIGACIÓN



**UNIVERSIDAD DE SEVILLA**  
**ÁREA CLÍNICA DE PODOLOGÍA**  
C/ Avicena, s/n 41009-SEVILLA Tfno: 954901750-954486552 Fnx: 954486550

Sevilla, 16 de Noviembre de 2014

Apreciados compañeros:

Por la presente me complace comunicaros que la Dirección del Área Clínica de Podología, una vez revisada la petición, autoriza la realización del proyecto de investigación presentado en fecha 16 de noviembre de 2014, titulado *"Evaluación de la hemostasia tras la aplicación de colágeno liofilizado en cirugía ungueal"*.

En los próximos días el personal del Área Clínica se pondrá en contacto con vosotros para coordinar las necesidades solicitadas en la petición, asimismo cualquier otra que pueda precisar el desarrollo del trabajo.

Además os invitamos, al finalizar el proyecto, a rellenar el cuestionario de satisfacción que nos permite conocer vuestras necesidades y expectativas para mejorar la calidad de los servicios que prestamos.

Por último, os recordamos la normativa existente en el Área Clínica, conforme a la cual debéis hacer constar la contribución del Área Clínica en las publicaciones derivadas del trabajo. Asimismo, remitirnos una separata o copia de las publicaciones.

Es una satisfacción del Área Clínica contribuir a hacer realidad este proyecto. Si surge algún problema, no dudéis en contactar conmigo.

Un saludo afectuoso

Área Clínica de Podología  
Director Técnico

Mod. 00-Rb/10 Cont. Ins.  
(0053-CINV-00)

## ANEXO II. IDONEIDAD DEL INVESTIGADOR PRINCIPAL Y SUS INVESTIGADORES

**JUNTA DE ANDALUCIA**

CONSEJERÍA DE IGUALDAD, SALUD Y POLÍTICAS SOCIALES  
Dirección General de Calidad, Investigación, Desarrollo e Innovación  
Comité Coordinador de Ética de la Investigación Biomédica de Andalucía

**IDONEIDAD DEL/DE LA INVESTIGADOR/A PRINCIPAL Y SUS COLABORADORES**

Centro: **UNIVERSIDAD DE SEVILLA**  
Investigadores/as principales: **ADRIAN LOBO MARTIN**  
Código del protocolo:  
Título del protocolo:


Se hace constar:


- Que el/la investigador/a principal reúne los requisitos de formación y experiencia para llevar a cabo el estudio de investigación arriba referenciado.
- Que el equipo de colaboradores investigador que se necesita para realizar el estudio de investigación es el propuesto a continuación y tras su evaluación será considerado idóneo.


No hay investigadores/as de estas características asociados/as a este estudio

En SEVILLA , a 11/01/2016

Promotor/a y/o Responsable Asistencial del centro

  
Fdo: Prof. Dr. Antonio Cordoba Flores.  
Investigador responsable.

  
Fdo Adrian Lobo Martin  
Investigador Promotor.





## ANEXO III. COMPROMISO DEL INVESTIGADOR PRINCIPAL

**JUNTA DE ANDALUCÍA**

**CONSEJERÍA DE IGUALDAD, SALUD Y POLÍTICAS SOCIALES**  
Dirección General de Calidad, Investigación, Desarrollo e Innovación  
Comité Coordinador de Ética de la Investigación Biomédica de Andalucía

### COMPROMISO DEL/DE LA INVESTIGADOR/A PRINCIPAL

D/D<sup>a</sup>: **ADRIAN LOBO MARTIN** con NIF: 49031636Y  
Centro: **UNIVERSIDAD DE SEVILLA**  
Servicio:

Hace constar:

Que ha evaluado el protocolo del proyecto de investigación, titulado: **EVALUACIÓN DE LA HEMOSTASIA TRAS LA APLICACIÓN DE ESPONJA DE COLÁGENO LIOFILIZADO EN CIRUGÍA UNGUEAL**.

Que el protocolo respeta las normas éticas aplicables a este tipo de estudios.

Que acepta participar como investigador/a principal en este proyecto de investigación.

Que cuenta con los recursos materiales y humanos necesarios para llevar a cabo el proyecto de investigación, sin que ello interfiera en la realización de otro tipo de estudios ni en otras tareas que tiene habitualmente encomendadas.

Que se compromete a que cada sujeto sea tratado y controlado siguiendo lo establecido en el protocolo con dictamen favorable por el Comité Ético de Investigación Clínica.

Que respetará las normas éticas y legales aplicables a este tipo de estudios y seguirá las normas de buena práctica clínica en su realización.

Que los colaboradores que necesita para realizar el proyecto de investigación propuesto son idóneos.

En SEVILLA , a 11/01/2016

Firmado: **ADRIAN LOBO MARTIN**

*Fdo. Adrian Lobo Martin*  
*Investigador Principal*



## ANEXO IV. IDONEIDAD DE LAS INSTALACIONES

**JUNTA DE ANDALUCIA**

**CONSEJERÍA DE IGUALDAD, SALUD Y POLÍTICAS SOCIALES**  
Dirección General de Calidad, Investigación, Desarrollo e Innovación  
Comité Coordinador de Ética de la Investigación Biomédica de Andalucía

**IDONEIDAD DE LAS INSTALACIONES**

Centro: **UNIVERSIDAD DE SEVILLA**  
Investigadores/as principales : **ADRIAN LOBO MARTIN**

Para su participación en el estudio de Investigación:

Código del protocolo: **ALM 15**  
Título del protocolo: **EVALUACIÓN DE LA HEMOSTASIA  
TRAS LA APLICACIÓN DE ESPONJA  
DE COLÁGENO LIOFILIZADO EN  
CIRUGÍA UNGUEAL**

Se hace constar:

Que tras evaluar los procedimientos necesarios para la realización del estudio de investigación se han considerado idóneas las instalaciones del Centro que se detallan a continuación: (texto libre opcional)

(El/La promotor/a deberá relacionar los recursos e instalaciones necesarias para el desarrollo del estudio de investigación)

CONFORME       NO CONFORME

En SEVILLA , a 11/01/2016  
Firmado por:  
PROMOTOR/A

**UNIVERSIDAD DE SEVILLA- Podología**

(El informe deberá ser firmado por el/la Promotor/a y/o en todo caso, por el responsable del Centro en el que se realiza la investigación)







Fdo.: **Prof. Dr. Rafael Rayo Rosado** **ÁREA CLÍNICA DE PODOLOGÍA**  
**DIRECTOR TÉCNICO**  
**ÁREA CLÍNICA DE PODOLOGÍA**



## ANEXO V. PERMISO COMITÉ ÉTICO



### Informe Dictamen Favorable Proyecto Investigación Biomédica

C.P. ALM 15 - C.I. 1206-N-15

25 de abril de 2019

#### CEI de los Hospitales Universitarios Virgen Macarena y Virgen del Rocío

Dr. Víctor Sánchez Margalet  
Presidente del CEI de los Hospitales Universitarios Virgen Macarena y Virgen del Rocío

#### CERTIFICA

**1º.** Que el CEI de los Hospitales Universitarios Virgen Macarena y Virgen del Rocío en su reunión del día 24/01/2019, acta 01/2019 ha evaluado la propuesta del promotor referida al estudio:

**Título:** EVALUACIÓN DE LA HEMOSTASIA TRAS LA APLICACIÓN DE ESPONJA DE COLÁGENO LIOFILIZADO EN CIRUGÍA UNGUEAL

**Código Promotor:** ALM 15 **Código Interno:** 1206-N-15

**Promotor:** Investigador

**1º.** Considera que

- El estudio se plantea siguiendo los requisitos de la Ley 14/2007, de 3 de julio, de Investigación Biomédica y su realización es pertinente.
- Se cumplen los requisitos necesarios de idoneidad del protocolo en relación con los objetivos del estudio y están justificados los riesgos y molestias previsibles para el sujeto.
- Son adecuados tanto el procedimiento para obtener el consentimiento informado como la compensación prevista para los sujetos por daños que pudieran derivarse de su participación en el estudio.
- El alcance de las compensaciones económicas previstas no interfiere con el respeto a los postulados éticos.
- La capacidad de los Investigadores y los medios disponibles son apropiados para llevar a cabo el estudio.

**2º.** Por lo que este CEI emite un **DICTAMEN FAVORABLE**.

**3º.** Este CEI acepta que dicho estudio sea realizado en los siguientes CEI/Centros por los Investigadores:

CEI de los Hospitales Universitarios Virgen Macarena y Virgen del Rocío

Adrian Lobo Martín  
Universidad de Sevilla

Lo que firmo en Sevilla, a 25 de abril de 2019

Fdo: SANCHEZ  
MARGALET  
VICTOR  
MANUEL -  
28691159Q

Firmado digitalmente  
por SANCHEZ  
MARGALET VICTOR  
MANUEL - 28691159Q  
Fecha: 2019.04.25  
09:30:02 +02'00'

Dr. Víctor Sánchez Margalet  
Presidente del CEI de los Hospitales Universitarios Virgen Macarena y Virgen del Rocío

## ANEXO VI. REGISTRO DEL ENSAYO CLÍNICO

**ClinicalTrials.gov PRS**  
Protocol Registration and Results System

ClinicalTrials.gov Protocol Registration and Results System (PRS) Receipt  
Release Date: November 17, 2021

ClinicalTrials.gov ID: NCT05140161

### Study Identification

Unique Protocol ID: 1206-N-15  
Brief Title: Hemostasis Assesment After Application of Lyophilisate Collagen in Nail Surgery  
Official Title: Hemostasis Assesment After Application of Lyophilisate Collagen in Nail Surgery: a Randomized Controlled Trial  
Secondary IDs:

### Study Status

Record Verification: November 2021  
Overall Status: Not yet recruiting  
Study Start: December 20, 2021 [Anticipated]  
Primary Completion: December 29, 2021 [Anticipated]  
Study Completion: February 21, 2022 [Anticipated]

### Sponsor/Collaborators

Sponsor: University of Seville  
Responsible Party: Principal Investigator  
Investigator: Antonio Córdoba-Fernández PhD [afernandez]  
Official Title: PhD, Principal Investigator, Clinical Professor  
Affiliation: University of Seville  
Collaborators:

### Oversight

U.S. FDA-regulated Drug: No  
U.S. FDA-regulated Device: No  
U.S. FDA IND/IDE: No  
Human Subjects Review: Board Status: Approved  
Approval Number: 1206-N-15  
Board Name: Ethical Committee Universitary Hospitals V. Rocio and V. Macarena  
Board Affiliation:  
Phone: (+0034) 600162458  
Email: administracion.eecc.hvm.sspa@untadeandalucia.es  
Address:

- Page 1 of 4 -

### Arms and Interventions

Arms	Assigned Interventions
Experimental: Collagen 1 Medium porosity collagen sponge is used in the operated nail grooves. The hallux is covered with a non-stick dressing, five gauze surrounding it and a cohesive bandage	Device: collagen use of hemostatic device in order to reduce bleeding in nail surgery
Experimental: Collagen 2 High porosity collagen sponge is used in the operated nail grooves. The hallux is covered with a non-stick dressing, five gauze surrounding it and a cohesive bandage	Device: collagen use of hemostatic device in order to reduce bleeding in nail surgery
No Intervention: Control group No hemostatic device is used in the nail grooves. No hemostatic device is used in the nail grooves. Only non-stick dressing, five gauze pads and cohesive bandage are used	

### Outcome Measures

Primary Outcome Measure:

1. Bleeding

The polypropylene non-stick dressing together with 5 gauze pads from the same manufacturer will be weighed using a precision scale. 72 hours after surgery once the cohesive bandage has been removed, the gauze and the non-stick dressing in contact with the wounds will be weighed equally.

[Time Frame: 72 hours after surgery]

Secondary Outcome Measure:

2. Postoperative pain

To measure the postoperative pain, an analog chromatic visual scale for self-evaluation of pain (scale from 0 =absence of pain to 10 =unbearable pain) will be used

[Time Frame: 72 hours after surgery]

3. Postoperative inflammation

The digital circumference (in millimeters) will be measured using a flexible millimeter ruler at the level of the proximal nail fold

[Time Frame: 72 hours after surgery]

Other Pre-specified Outcome Measures:

4. Recovery time

Recovery time clinical indicators will be considered when there is absence of drainage, when granulation tissue is covered by a scab, when there were no signs of erythematous tissue without evidence of infection

[Time Frame: 3 weeks after surgery]

### Eligibility

Minimum Age: 15 Years

Maximum Age: 70 Years

Sex: All

Gender Based:

Accepts Healthy Volunteers: Yes

Criteria: Inclusion Criteria:

- STADIUM I, II, or III (Kline classification) without infective onychocryptosis (cellulitis) on both edges of the Hallux
- Susceptible to phenol-alcohol technique with Suppan I modification

Exclusion Criteria:

- Platelet Antiplatelet Therapy
- Oral Anticoagulant Therapy
- History of congenital or acquired Hemorrhagic Syndrome
- Alteration in the following parameters (platelet count, prothrombin time, activated thromboplastin time, and plasma fibrinogen)

### Contacts/Locations

Central Contact Person: ANTONIO CÓRDOBA FERNÁNDEZ, PHD  
Telephone: +34 685860512  
Email: acordoba@us.es

Central Contact Backup:

Study Officials:

Locations:

### IPDSharing

Plan to Share IPD: No  
participant data will only be available to the principal researcher

### References

Citations:

Links:

Available IPD/Information:

U.S. National Library of Medicine | U.S. National Institutes of Health | U.S. Department of Health & Human Services

## ANEXO VII. REGISTRO DEL DOLOR POSTOPERATORIO

NOMBRE DEL PACIENTE: \_\_\_\_\_

ANTES DE CUMPLIMENTAR LA HOJA, LEA DETENIDAMENTE LAS INSTRUCCIONES:

1. El dolor debe entenderlo en una escala del 0 al 10, siendo 0 la no presencia alguna de dolor y 10 el máximo dolor que usted puede soportar.
2. Anote en la siguiente tabla la intensidad de dolor, la hora cuando usted empieza a percibir ese dolor y marque con una X si es pie derecho o pie izquierdo.

**NOTA: Si no hay dolor (dolor 0) o es leve, no es necesario tomar analgésicos. A partir de dolor intermedio (dolor 4 o 5), se recomienda tomar Paracetamol 500 mg cada 8 horas, si el dolor es intenso (dolor 7 o superior), puede tomar posteriormente a las 4 horas Ibuprofeno 400mg.**

12 PRIMERAS HORAS	NIVEL DE DOLOR	HORA	Pie Derecho	Pie Izquierdo

12-24 HORAS	NIVEL DE DOLOR	HORA	Pie Derecho	Pie Izquierdo

24-48 HORAS	NIVEL DE DOLOR	HORA	Pie Derecho	Pie Izquierdo

## ANEXO VIII. HOJA DE INFORMACIÓN Y CONSENTIMIENTO INFORMADO PARA LOS PARTICIPANTES EN ENSAYO CLÍNICO

### OBJETIVO

Si así lo desea, Ud. va a formar parte de un ensayo clínico con finalidad investigadora, el propósito del mismo es valorar la eficacia de un nuevo tratamiento para reducir el sangrado y acelerar la cicatrización de las heridas tras cirugía ungueal de la uña encarnada.

### METODOLOGÍA

Debe saber que puede ser asignado/a de forma aleatoria (al azar) a uno de los siguientes grupos de tratamiento:

**Grupo A (control):** a los pacientes de este grupo no se les aplicará colágeno hemostático liofilizado.

**Grupo experimental B (gelatina convencional):** Con la finalidad de probar la eficacia del nuevo tratamiento si es asignado al grupo experimental se le aplicará gelatina hemostática convencional. Este producto sanitario ya ha sido probado en otras áreas de la salud como la odontología con resultados excelentes. Es totalmente biocompatible y reabsorbible con muy improbable riesgo de rechazo o alergias. Es un producto sanitario de uso externo, el cual se aplica directamente sobre la herida quirúrgica.

**Grupo Experimental C (gelatina de alta porosidad):** Con la finalidad de probar la eficacia del nuevo tratamiento si es asignado al grupo experimental se le aplicará gelatina hemostática de alta porosidad. Este producto sanitario ya ha sido probado en otras áreas de la salud como la odontología con resultados excelentes. Es totalmente biocompatible y reabsorbible con muy improbable riesgo de rechazo o alergias. Es un

producto sanitario de uso externo, el cual se aplica directamente sobre la herida quirúrgica

**El tipo de vendaje oclusivo es el mismo para todos los grupos, con el fin de proteger la herida quirúrgica.**

#### ¿QUÉ DEBO HACER SI ACEPTO PARTICIPAR EN ESTE PROYECTO DE INVESTIGACIÓN?

Si usted desea participar en este proyecto de investigación lo primero que debe hacer es firmar un consentimiento informado. A continuación, los investigadores evaluarán mediante examen físico y pruebas complementarias (analítica de sangre) si es usted candidato/a para participar.

1. Si usted es admitido para este proyecto de investigación deberá:
2. Seguir las indicaciones de los investigadores
3. Acudir a las visitas que le sean marcadas.
4. Rellenar las hojas de registro aportadas por los investigadores.

#### INCOMODIDADES Y RIESGOS DERIVADOS DEL ESTUDIO

Los riesgos e incomodidades de su participación en el estudio son los habituales de cualquier intervención de estas características como son la infección, dolor, sangrado y recidiva (reaparición del segmento de uña encarnada).

#### BENEFICIOS DE MI PARTICIPACIÓN

Según los hallazgos obtenidos en estudios similares es previsible que si soy asignado al grupo B o C (experimental) la aplicación de colágeno pueda reducir el sangrado y hacer más llevadero el periodo postoperatorio.

#### ¿QUÉ OTRAS OPCIONES TENGO SI NO DECIDO PARTICIPAR EN ESTE ESTUDIO?

Para el tratamiento de la uña encarnada existen alternativamente otros tratamientos conservadores, pero cuando persisten los síntomas y el proceso

evoluciona desfavorablemente en el tiempo, es poco probable que se pueda resolver sin intervención quirúrgica. Los tratamientos quirúrgicos, por el contrario, han demostrado una elevada eficacia en la resolución definitiva del proceso con una tasa de recurrencia baja.

La participación en el ensayo es voluntaria y puede rechazar su participación o abandonar en cualquier momento el ensayo sin penalización o pérdida de los beneficios a los que hubiera tenido derecho de otro modo. En cualquier momento y sin necesidad de dar ninguna explicación, puede revocar su consentimiento. Esta situación en ningún caso supondrá ninguna alteración en la relación podólogo/a – paciente ni producirá perjuicio en su tratamiento.

#### ACCESO A LOS DATOS DE SU HISTORIAL CLÍNICO

Los datos de su historial son confidenciales. Tan sólo podrán acceder a los mismos el/los investigadores que participan en el ensayo para verificar el procedimiento y/o los datos del ensayo, dentro de lo permitido por las leyes y regulaciones pertinentes. En ningún caso se violará la confidencialidad del sujeto. Una vez firmado el formulario de consentimiento informado que se le pasará, tanto usted como su representante legalmente aceptado (familiar o allegado) tendrán autorizado el acceso a los datos contenidos en su historia clínica.

Los documentos, así como las fotografías o imágenes filmadas con fines científicos o didácticos que identifiquen al sujeto serán confidenciales y no estarán a disposición pública. Si se publican los resultados del ensayo, la identidad del sujeto será confidencial.

El sujeto o representante legal serán informados en todo momento, de cualquier incidencia relevante para la decisión del sujeto de continuar participando en el ensayo.

En caso de reacciones adversas (intolerancias o alergias) a cualquiera de los productos sanitarios empleados, así como cualquier otra circunstancia que pueda darse harán que finalice la participación del sujeto en el ensayo.



La duración prevista de su participación es de un mes. En ese tiempo informara al profesional que le trate, de cualquier situación que pueda producirse, así como de los datos que deban ser recogidos por usted y que puedan ser relevantes en el estudio.

#### COMPENSACIÓN ECONÓMICA Y TRATAMIENTO EN CASO DE DAÑO O LESIÓN

Debido a que es un proyecto de investigación sin beneficios económicos y con la única pretensión de avance y mejora de la ciencia médica, ninguno de los participantes será compensado económicamente.

De su participación en el estudio no se derivará ningún costo económico para usted. Para cubrir los daños que se puedan originar como consecuencia de la intervención quirúrgica o de los tratamientos aplicados en el ensayo, los profesionales colegiados que participen en el estudio cuentan con póliza de responsabilidad civil obligatoria que cumple con lo establecido en la legislación vigente.

Este proyecto de investigación ha sido aprobado por el Comité Ético de Experimentación de la Universidad de Sevilla y también por el Área Clínica Podológica de la Universidad de Sevilla. El investigador responsable del estudio es el **Dr. Antonio Córdoba Fernández** Profesor Titular del Departamento de Podología de la Universidad de Sevilla con plena capacidad investigadora con el que puede contactar si tiene dudas en el teléfono: 954 48 65 39.

Yo D<sup>o</sup>/D<sup>a</sup>.....he recibido una explicación satisfactoria sobre el procedimiento del estudio, su finalidad, riesgos, beneficios y alternativas.

He quedado satisfecho/a con la información recibida, la he comprendido, se me han respondido y aclarado todas mis dudas y comprendo que mi participación es voluntaria.

Presto mi consentimiento para el procedimiento propuesto y conozco mi derecho a retirarlo cuando lo desee, con la única obligación de informar mi decisión al investigador responsable del estudio.

#### CONSENTIMIENTO DE PARTICIPACIÓN

En \_\_\_\_\_ a \_\_\_\_\_ de \_\_\_\_\_ de \_\_\_\_\_ .

Firma del Participante

Firma del Investigador Responsable

---

#### REVOCACIÓN DEL CONSENTIMIENTO

Yo D<sup>o</sup>/D<sup>a</sup>..... he  
decidido libremente dejar de participar en este estudio y retirar mi consentimiento  
informado por el/los siguiente/s motivo/s:

.....  
.....  
.....  
.....

En \_\_\_\_\_ a \_\_\_\_\_ de \_\_\_\_\_ de \_\_\_\_\_ .

Firma del Participante

Firma del Investigador Responsable

## ANEXO IX. HOJA DE REGISTRO DE DATOS DEL PACIENTE

Apellidos y Nombre: \_\_\_\_\_

N.º de Historia Clínica: \_\_\_\_\_

Edad: \_\_\_\_\_ Sexo: **Hombre**  **Mujer**

Grupo: **Control**  **Experimental 1**  **Experimental 2**

Morfología Ungueal:

CÓNGENITA		ADQUIRIDA	
Normal		<b>TIPO 1.</b> Inflamación de los rodetes ungueales	
<b>TIPO 1.</b> Ancha		<b>TIPO 2.</b> Curvada en el borde	
<b>TIPO 2.</b> Hipertrofia Distal		<b>TIPO 3.</b> Hipertrofia de pliegues ungueales	
		<b>TIPO 4.</b> Uña en pinza	

Localización de la onicocriptosis: **Hallux Derecho**  **Hallux Izquierdo**

Estadio de Kline: **I**  **II**  **III**  **IV**  **V**  **Crónico**

Marca de Gasas: \_\_\_\_\_ Marca Apósito no Adherente:

\_\_\_\_\_

Perímetro Ungueal inicial: \_\_\_\_\_

Perímetro Ungueal a las 48h: \_\_\_\_\_

Datos de la pesada: \_\_\_\_\_

Presencia de Infección Postquirúrgica **Sí**  **No**

Tiempo de Cicatrización Temprana \_\_\_\_\_ N.º de  
Curas \_\_\_\_\_

## ANEXO X. FICHA TÉCNICA OCTOCOLAGEN<sup>®</sup> (Laboratorios Clarben S.A)

Esponja Hemostática de Colágeno Hidrolizado (Gelatina) Liofilizada

### **Indicación**

Octocolagen está especialmente indicado en cirugías por su alto poder hemostático y cicatrizante. Debe aplicarse Octocolagen en la cavidad donde se quiere obtener hemostasia.

### **Composición**

Gelatina de origen porcina

### **Descripción del producto**

Octocolagen es una esponja de gelatina liofilizada, de forma cúbica, de peso no inferior a 10mg. Octocolagen presenta una acción hemostática, cicatrizante y es completamente reabsorbible por el organismo en un periodo de 15 días. Se presenta listo para su uso, y acondicionado individualmente en un blíster.

### **Mecanismo de acción**

Octocolagen debe aplicarse como un tampón hemostático absorbible, con la finalidad de reducir la hemorragia. Su estructura porosa proporciona una gran capacidad de absorción de fluidos, absorbiendo un mínimo de 35 veces su peso. Se sabe que un coágulo se forma por aglutinación local de las plaquetas sanguíneas en la zona de hemorragia, por la consecuente activación de la cascada de los factores de coagulación. Octocolagen proporciona una matriz que sirve de refuerzo adicional al coágulo formado. Con excepción de este efecto local, el producto no tiene otros efectos farmacodinámicos.

**Modo de empleo**

Aplicar Octocolagen en la cavidad donde se pretende la obtención de la hemostasia. Mantener en el alvéolo hasta su completa absorción, que sucede en un periodo de 15 días.

**Contraindicaciones**

Ninguna

**Advertencias y cuidados especiales**

No utilizar si el envase presenta roturas. Las unidades deben ser manipuladas con pinzas o tijeras esterilizadas.

**Almacenaje**

Mantener alejado de fuentes de calor.

Producto Estéril – Esterilizado por irradiación. Uso único, exclusivo del dentista.

## ANEXO XI. FICHA TÉCNICA GELITA-SPON® STANDARD (Gelita Medical®)

Hemostático en esponja de gelatina absorbible (USP)

### 1. Descripción del producto

El hemostático en esponja de gelatina absorbible GELITA-SPON® STANDARD (USP) está hecho de 100% gelatina purificada. Está destinado para su uso como hemostático tópico. Es insoluble en agua y totalmente biodegradable. Su estructura porosa y sus intersticios permiten que el producto absorba el equivalente en sangre y fluidos a 40 veces su propio peso. La capacidad de absorción de GELITA-SPON® STANDARD va en función de su tamaño, incrementando a medida que aumenta la cantidad de material. Además, gracias a su naturaleza y características neutras, puede utilizarse como portador de cualquier medicamento (deberá consultar la documentación del medicamento aplicable para obtener la información completa de prescripción). Se suministra en diferentes tamaños. Se presenta individualmente en un envase blíster (doble) o en un paquete, esterilizado con irradiación gamma y está previsto para un único uso.

### 2. Indicaciones

Hemostático para uso como complemento hemostático por efecto de taponamiento, en particular en aquellas zonas donde el control de una hemorragia capilar, venosa y arteriolar es ineficaz o imposible en caso de aplicar presión, ligadura u otras intervenciones convencionales.

2.1 En cirugía dental, el cubo GELITA-SPON® STANDARD contribuye a ofrecer hemostasis y rellenar el espacio muerto creado por la extracción dental, amputaciones de raíz y excisión de quistes, tumores y dientes impactados.

2.2 En cirugía ORL, estará disponible la esponja de “alta densidad”. Se ha comprobado que puede ser eficaz en el soporte y mantenimiento de la fascia o pericondrio en el oído medio (aplicación en seco) en su lugar o en el canal auditivo externo tras la timpanoplastia.

2.3 En cirugía rectal, operaciones de hemorroides y ginecología, estará disponible GELITA-SPON® STANDARD en forma de “tampón”.

### **3. Contraindicaciones**

Hipersensibilidad a productos porcinos.

GELITA-SPON® STANDARD no debería utilizarse en el cierre de incisiones cutáneas, ya que puede interferir con la curación de los extremos de la piel.

Esto se debe a la interposición mecánica de la celulosa oxidada y no intrínsecamente a ninguna interferencia con el proceso de curación de la herida.

No debería utilizarse este producto sin antibióticos en las heridas infectadas.

### **4. Efectos secundarios**

Se desconocen reacciones adversas para un uso correcto del producto según estas instrucciones de uso y si el producto no está sobreenvasado. Se ha notificado formación de granulación de tejido en intervenciones en el oído medio en al menos un estudio en animales.

### **5. Indicaciones de uso**

Debería aplicarse técnica estéril al usar GELITA-SPON® STANDARD. Es posible utilizar la esponja de gelatina en seco o saturada con una solución salina fisiológica estéril.

Si se usa en seco, deberá cortar la esponja en el tamaño deseado y comprimirla ligeramente. Deberá aplicar la esponja en la zona de la hemorragia con una ligera presión durante uno o dos minutos hasta que se detenga la hemorragia.

Si se utiliza con la solución salina, deberá empapar GELITA-SPON® STANDARD en la solución, retirarla, apretar a fondo para eliminar las burbujas de aire presentes en los intersticios, volver a colocarla en la solución salina y mantenerla allí hasta que sea necesario.

Cuando se haya controlado la hemorragia, podrá dejar el material en su lugar, aunque tendrá que eliminar el exceso.

Dependiendo del método de uso y del lugar de la operación, GELITA-SPON® STANDARD se biodegrada por completo en menos de 4 semanas. Si se aplica a hemorragias en la mucosa nasal, rectal o vaginal, se licua entre 2 y 5 días.

5.1 Esponja ORL: Deberá cortar la esponja de gelatina según sea necesario, para que encaje en la cavidad oral, nasal u ótica o en el defecto e insertarla para que soporte y separe tejidos y controle la hemorragia mediante un efecto de taponamiento. Deberá eliminar el exceso.

#### **Nota importante!**

En casos en los que se haya comprimido la esponja de gelatina (tanto por el fabricante como por el usuario final), la esponja de gelatina se expande con la absorción del fluido (la esponja se reexpande hasta conseguir su forma original). En cavidades radicales, intervenciones de laminectomía alrededor del foramen en hueso o en su proximidad, zonas de límites óseos, médula espinal, nervio óptico y quiasma, o espacios de cerrados con presencia ósea, debería retirar GELITA-SPON® STANDARD cuando haya finalizado la hemorragia, si es posible. No hacerlo, podría provocar una presión imprevista en las estructuras cercanas, lo que podría causar dolor en el paciente o podría crear lesiones nerviosas potenciales.

Al absorber fluidos, GELITA-SPON® STANDARD puede expandirse y afectar a las estructuras cercanas. Por consiguiente, hay que tomar precauciones para evitar exceso de compactación de material, especialmente dentro de las cavidades óseas, ya que



podría provocar interferencia con el funcionamiento normal y posiblemente, la necrosis por compresión del tejido circundante.

En casos de infección postoperatoria, puede requerirse una reintervención para eliminar el material infectado y permitir el drenaje.

### **Recuperadores de sangre**

No está contraindicado el uso de GELITA-SPON® STANDARD con un recuperador de sangre. Sin embargo, asegúrese de utilizar la técnica adecuada al usar GELITA-SPON® STANDARD junto con un recuperador de sangre. Al igual que con otros agentes hemostáticos, GELITA-SPON® STANDARD no debería aspirarse en los circuitos de recuperación de sangre autóloga. La técnica utilizada en la actualidad para asegurarse de que GELITA-SPON®

STANDARD no se aspira en dichos dispositivos es la siguiente:

1. Antes de iniciar el uso de GELITA-SPON® STANDARD, retire la cánula de aspiración de recuperación de sangre de la herida quirúrgica y cámbiela por un dispositivo de aspiración de pared.

2. Aplique GELITA-SPON® STANDARD según las instrucciones de uso hasta que la hemostasia sea satisfactoria.

3. Irrigue con cuidado el exceso de GELITA-SPON® STANDARD con su solución preferida de irrigación utilizando la aspiración de pared para eliminar todo exceso de material. Todo el material que no se haya eliminado con la irrigación/descarga cuidadosa se incorpora al coágulo.

### **6. Almacenamiento general y manejo**

GELITA-SPON® STANDARD debería almacenarse en un lugar seco con su envase exterior de protección sellado. Mantenga el producto alejado de la radiación solar directa.

Retire el producto del envase estéril al utilizar una técnica estéril. Antes de su apertura, deberá confirmar la integridad de la barrera estéril. Deseche el producto si el envase está dañado.

Deseche el contenido no utilizado.

El envase está sujeto a la legislación internacional, europea y otras normativas aplicables que debe cumplir. El envase protege al producto de influencias externas y garantiza su esterilidad durante el almacenamiento y transporte bajo condiciones normales de uso.

No reesterilice el producto.

## ANEXO XII. ARTÍCULO

Factor de impacto: 4.242; Cuartil: Q1; Categoría: Medicine, General & Internal;  
Puesto: 39/167



Article

### Hemostatic Efficacy of Absorbable Gelatin Sponges for Surgical Nail Matrixectomy after Phenolization—A Blinded Randomized Controlled Trial

Antonio Córdoba-Fernández and Adrián Lobo-Martín

Departamento de Podología, Universidad de Sevilla, C/Avicena s/n, 41009 Sevilla, Spain; adrllobmar@gmail.com  
\* Correspondence: acordoba@us.es

**Abstract:** Background: Some studies have recommended combining germinal matrix excision with phenol ablation in the treatment of onychocryptosis. Matrixectomy after phenolization has been shown to be an effective modification to reduce the drawbacks associated with phenolization alone, although it increases the risk of minor postoperative bleeding. The present study aims to assess the effectiveness and safety of gelatin sponges as hemostatic agents in partial matrixectomy after phenolization. Methods: A comparative clinical trial in parallel groups was designed in 74 halluces (44 patients) with stage I, II, and III onychocryptosis. All participants were randomly assigned to 3 groups: Group A (control group), Group B (conventional gelatin sponge), and Group C (high porosity gelatin sponge). Results: The quantified mean blood loss in the first 48 h after surgery in patients in both experimental groups was significantly lower compared to the control group. The lowest mean blood loss was recorded in Group C ( $p < 0.001$ ) and followed by Group B ( $p = 0.005$ ). No adverse effects were recorded in any of the patients included in the experimental groups. Conclusions: Hemostatic gelatin sponges were demonstrated to be effective and safe devices for the control of minor postoperative bleeding associated with matrixectomy after segmental phenolization.

**Keywords:** ingrown toenail surgery; hemostatic gelatin sponges; bleeding; phenolization



**Citation:** Córdoba-Fernández, A.; Lobo-Martín, A. Hemostatic Efficacy of Absorbable Gelatin Sponges for Surgical Nail Matrixectomy after Phenolization—A Blinded Randomized Controlled Trial. *J. Clin. Med.* **2022**, *11*, 2420. <https://doi.org/10.3390/jcm11092420>

Academic Editor: Masutaka Furue

Received: 28 March 2022

Accepted: 23 April 2022

Published: 26 April 2022

**Publisher's Note:** MDPI stays neutral with regard to jurisdictional claims in published maps and institutional affiliations.



**Copyright:** © 2022 by the authors. Licensee MDPI, Basel, Switzerland. This article is an open access article distributed under the terms and conditions of the Creative Commons Attribution (CC BY) license (<https://creativecommons.org/licenses/by/4.0/>).

#### 1. Introduction

Currently, segmental phenolization (SP) is the gold standard in the surgical treatment of onychocryptosis due to its low recurrence rate with a favorable adverse effect profile [1]. Studies that have evaluated Wedge resection (WR) matrixectomy combined with posterior SP have been demonstrated to be effective treatments with significantly fewer recurrences than the procedures used SP or WR alone [2–4]. However, SP or the combined procedure WR/SP appears to increase the risk of postoperative swelling and discharge with the consequent increased prolonged healing time and risk of infection related to the destruction of cauterized tissue [1,5,6]. The curettage or WR of cauterized tissue after SP has been demonstrated to be an effective modification of combined techniques to reduce the drawbacks associated with SP alone, but with an increased risk of postoperative bleeding and/or pain [7].

Minor postoperative bleeding after partial nail matrixectomy has been an item poorly analyzed as the primary outcome in reported clinical trials. Experimental studies that have compared SP or WR alone versus WR combined with posterior SP have demonstrated that postoperative bleeding was less after SP alone or in combination with WR [7–9]. Postoperative toenail wounds involve hemodynamic conditioning originating from the peripheral effect of the heart in a particularly vascularized zone such as the matrix and nail bed. This condition is exacerbated after surgery by reactive hyperemia produced on the toe after removal of the tourniquet, which increases in the standing position. Thus, achieving postoperative hemostasis after nail surgery is crucial due to the rich vascular supply of the nail bed and matrix. Platelet-rich fibrin has been shown to be effective

in controlling postoperative bleeding and recovery time after SP or partial WR [10,11]. However, this turns out to be less cost-effective than other approved hemostatic agents, as the preparation of autologous blood products is complex and time-consuming with an increase in operative durations.

Most mechanical hemostats are based on animal-derived products, such as collagen and gelatin, especially purified gelatin derived from porcine skin. The advantage of these hemostatic devices is that they act not only by mechanical pressure but also by their physiological action mechanism, i.e., absorb blood cells and activate platelet aggregation, release coagulation factors, and activate endogenous hemostasis [12]. The most commonly used absorbable gelatin hemostatic agents are presented in sponge forms and have been demonstrated to be useful in different surgical specialties. In dermatologic surgery, gelatin sponges have been used to control postoperative hemostasis from capillary, venous, and low-pressure arteriolar bleeding [13].

Most collagen-derived products, such as gelatin sponges (GS), possess remarkable coagulation functions due to their good porous structure and hygroscopic properties. These properties have attracted the attention of most biomedical researchers, and include excellent biocompatibility, good biodegradability, cell interactivity, non-immunogenicity, and excellent processability, availability, and cost-effectiveness. Their high swelling capacity and rapid hemostatic ability make them suitable for preventing exudate accumulation and protecting the wound bed from bacterial invasion [14]. Due to its pH neutrality, GS work as an ideal drug carrier and can be very useful in combination with antifibronolitics or other hemostatic agents [15]. Absorbable GS soaked in tamponed aluminum chloride has been used successfully to achieve hemostasis after nail biopsy [16].

GS are flexible materials with well-interconnected micropore structures, with a pore size between 10 and 100  $\mu\text{m}$  in diameter and interconnected channels. High-porosity gelatin sponges (HPGS) are characterized by high pore density, reduced linking, and high nanoscale with roughness of the lamella surfaces that have shown rapid hemostasis in vitro and in vivo models versus conventional gelatin sponges (CGS) [17]. Some animal model and clinical studies have demonstrated faster re-absorption of HPGS and a less inflammatory response than CGS, which produces less overall mass, resulting in a reduced risk of aberrant fibrosis, in addition, making it unnecessary to remove the dressing due to its rapid biodegradation [18–20].

Currently, there are no studies that have analyzed the efficacy and safety of absorbable GS in nail surgery. We consider that SP and subsequent WR using GS can reduce these drawbacks, maintaining the advantage of combining procedures. Consequently, the objective of this experimental study is to evaluate the clinical efficacy and safety of two different types of GS after combining SP with the posterior WR matrixectomy.

## 2. Materials and Methods

### 2.1. Study Design and Sample

A prospective single-center, parallel groups, randomized, double-blind study was designed. We recruited patients with ingrown toenails in hallux treated in the surgical section of the Podiatric Clinical Area of the University of Sevilla (Spain). The study was developed in accordance with the Consolidated Standards of Reporting Trials (CONSORT) guidelines. The inclusion criteria were hallux nail onychocryptosis stage I, II, or III according to the Kline classification [21] which indicated surgical treatment. Patients with erythema, drainage, and acute pain received conservative treatment prior to enrollment in the study. Patients with severe medical comorbidities (anemia, cardiovascular disease, uncontrolled diabetes, coagulation disorders, or patients with abnormal platelet count or taking antiplatelet aggregates or other oral anticoagulants) were excluded. The participants gave their written consent according to the Declaration of Helsinki and the research protocol was approved by the Research Ethic Committee of the University hospitals Virgen Macarena and Virgen del Rocío (ID: 1206-N-15). The study was registered in the [ClinicalTrials.gov](https://www.clinicaltrials.gov) PRS Registry (ID: NCT05140161).

All participants were randomly assigned to 3 groups using a simple equal-probability randomization scheme: Group A (control group), Group B (CGS group), and Group C (HPGS group). The final sample consisted of 44 participants with hallux-nail onychocryptosis (74 toes; 148 nail folds). The same researcher generated the random allocation sequence, enrolled participants, and assigned interventions. The investigator blinded each patient to the surgical procedure. The flow chart of the patients throughout the course of the study can be observed in Figure 1.

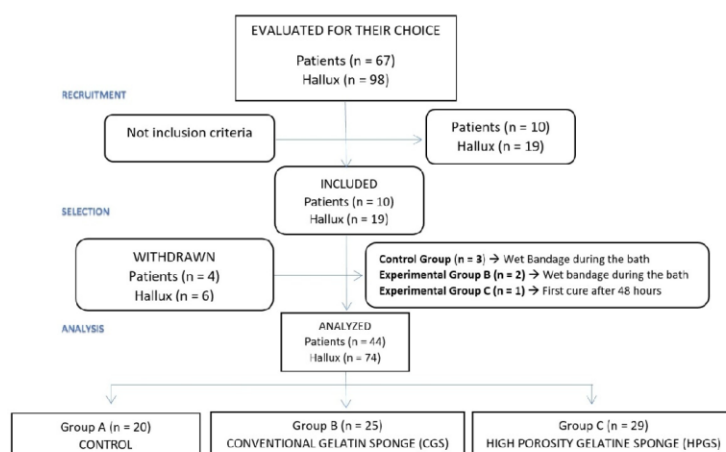
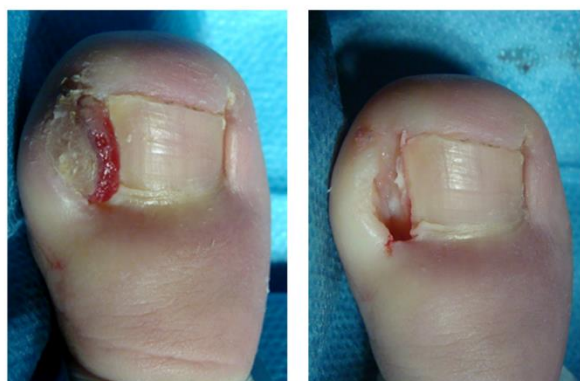

Figure 1. Flow chart of the patients.

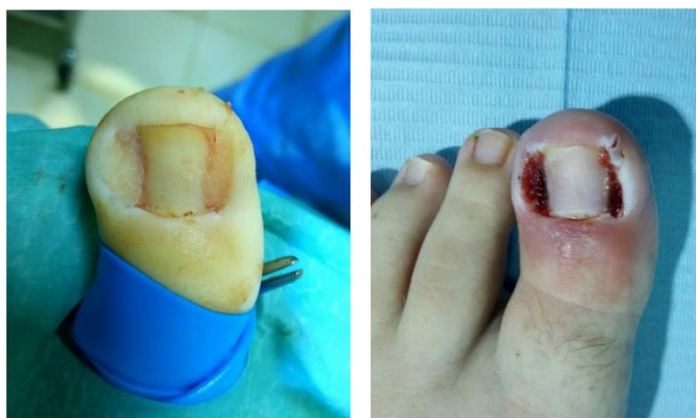## 2.2. Surgical Procedure

For the three groups, the surgical procedure consisted of a partial nail avulsion associated with SP and posterior WR, as described by Winograd [22]. After a hallux nerve block with approximately 3–4 mL of 2% mepivacaine without vasoconstrictor, hallux blood was exsanguinated with a small Esmarch-type bandage and a soft rubber tourniquet was applied at the base of the toe. All procedures were performed on the medial and lateral nail folds of one or both halluces. A partial plate nail avulsion and posterior SP were performed using a 90% phenol solution that was applied for one minute with sterile gauze. After this, remnant phenol was dissolved in the area using 70% alcohol irrigation and then physiological saline solution. Subsequently, the cauterized tissue with a whitish appearance and granulation tissue, if present, was carefully removed using a scalpel and curette. The excised area included approximately 3–4 mm of the adjacent nail and nail bed down to the periosteum (Figure 2). The patients in each group were subjected to three different experimental conditions. The subjects of the control group (Group A) did not receive any treatment, while the patients in the two experimental groups received CGS (Octocolagen<sup>®</sup>, Clarben SA, Madrid, Spain) or HPGS (Gelita-Spon Standard<sup>®</sup>, Gelita Medical, Eberbach, Germany), respectively. Gelatin sponges were previously soaked in saline solution and prepared for their application by a different researcher from the one who performed the procedure. CGS was applied to the subjects of Group B and HPGS was applied to the subjects of Group C. Both types of sponges came in cubes of 10 × 10 × 10 mm size and were easily packed into the operated nail grooves covering the subonychia space and the injured nail bed previously soaked with saline solution (Figure 3). All surgical wounds were covered with a non-adherent 6 × 4 cm sterile polypropylene dressing size (Apodrex<sup>®</sup>, Vectem SA, Barcelona, Spain) and five hydrophilic cotton gauzes (Tegosa SA, Toledo, Spain) were placed around the hallux and partially covered with a cohesive conforming bandage

of size 400 × 4 cm (Peha-haft®, Hartmann, Heidenheim, Germany). The tourniquet was then removed and the bandage was finalized while the patient remained with the foot elevated (tremdelemburg position) for ten minutes before standing up.



**Figure 2.** Stage III onychocryptosis in the lateral fold (**left image**). Aspect of the hallux after the Winograd procedure (**right image**).



**Figure 3.** Immediate postoperative aspect (**left**) and 48 h after (**right**) application of gelatin sponges.

### 2.3. Outcome Measurement

The patients were blinded for the treatment applied and the surgeon for the treatment applied to the patients in the experimental groups. The halluces of the control group received standard treatment with only non-adherent dressing, gauzes, and a compressive bandage while in the toes of the experimental groups in every operated groove a wet cube of the selected gelatin sponge of size 10 × 10 × 10 mm was also applied. Non-adherent dressings and five gauzes were previously weighed using a precision electronic balance (Nahitaserie 5152, d = 0.01 g), obtaining an exact of 4.29 g. For the analysis of postoperative inflammation, digital circumference (in cm) was measured using a flexible rule at the level of the proximal fold of the nail. The healing of the spontaneous wound closure was monitored by clinical evaluations and digital photographs. After 48 h, all participants



returned for regulated and standardized dressing changes. Participants were reviewed 48 h after the surgical procedure patients and the elastic compressive bandage was removed. Non-adherent dressings and five gauzes were carefully removed together and subsequently weighed (Figure 4), and the digital circumference was again measured. In the control and experimental groups, the wounds were cleaned with a saline solution and 10% povidone iodine antiseptic solution was applied. In the experimental groups, when necessary, excess amorphous fibrin and gelatin sponge was partially removed with Adson forceps and the digital circumference (in cm) was measured again. The toe was covered with the same non-adhesive dressing, gauze, and elastic bandage. From the fifth day, patients were seen approximately every 48–72 h until the recovery period was complete. To limit subjectivity in the assessment of complete recovery time, clinical indicators of recovery time were considered when there was no drainage (no exudate evident), when the granulation tissue was covered by a scab (no evidence of granuloma or encapsulation), when there were no signs of erythematous tissue without evidence of infection, and the patient was able to use normal footwear and perform activities/work. All criteria had to be met before recovery time was reached. On day 5, when participants presented for redress, an experienced blinded clinician in nail wound care evaluated the wound. The recovery time was the interval between the application of the first dressing (at the time of surgery) and the clinical indicators were completely achieved. To measure postoperative pain, an analog visual scale for the self-evaluation of pain on a 10 cm scale (0 = absence of pain to 10 = unbearable pain) was used. Postoperative analgesia was administered with 500 mg of acetaminophen per os every 6 to 8 h (no more than 4 g/day) when pain measured with the chromatic scale was less than 5 and 1000 mg when it was more than 5. The same clinician performed all surgical procedures, and all parties involved in the postoperative period were blinded, including resident podiatrists, who collected the pain questionnaires. After a minimum follow-up of 8 months, an attempt was made to contact all patients for a telephone interview to assess satisfaction with the procedure. An independent and blinded evaluator conducted the telephone interviews. Recurrence was based on the presence of recurrent nail spicules or an ingrowing toenail with a minimum follow-up period of 8 months. Satisfaction with the procedure was analyzed on a 0–10-point scale.



**Figure 4.** The image shows one of the weighing performed on a bandage of one of the experimental groups.

#### 2.4. Sample Size Calculation

The sample size calculation was performed with GPower 3.1.9 software (Universität Kiel, Kiel, Germany) based on a previous pilot study that investigated the postsurgical bleeding difference between partial matrixectomy after phenolization with or without the

GS used in Group B. According to this pilot study, the percentage of abundant bleeding observed was 91.2% in the toes of the control group. Taking into account a clinically important reduction of 50% for this percentage, an error of 0.05 with a desired power of 80% ( $\beta = 20\%$ ) and a minimum sample size of 20 halluces per group, was considered. Taking into account potential protocol violations, the research included additional toes in each of the experimental groups (5 in Group B and 9 in Group C).

### 2.5. Statistical Analysis

Quantitative data were described as mean, standard deviation (SD), and 95% confidence interval (CI; lower and upper limits). For the analysis of the qualitative data, the Chi-square test was used to analyze the dependency relationship between the variables through cross tables. For the analysis between a categorical and a quantitative variable, normality tests were performed using the Shapiro–Wilk test to determine the most appropriate test based on the behavior of the data. To compare independent samples when the variables' values met the normality criteria, the T test was used for two groups or ANOVA for three groups. When the variable to be analyzed did not meet the normality criteria, the Mann–Whitney U-test was used for two groups or the Kruskal–Wallis test for three groups. For related samples where the values of the variables were in accordance with normality, the *t*-test was used. To compare more than two related groups when the variable to be studied did not meet the normality criteria, Friedman's two-dimensional analysis of variance by ranges was used. IBM SPSS Statistic software (v25, SPSS Inc., Chicago, IL, USA) was used for the data analysis and statistically significant differences were established at  $p < 0.05$  with 95% CI.

## 3. Results

### 3.1. Descriptive Dates

A total of 52 patients (80 halluces) were included in the study conducted between March 2017 and November 2021. The final study sample consisted of 44 patients (74 halluces), of whom 19 were male and 25 were female. All participants were randomly assigned to three groups. The distribution of the three groups was homogeneous ( $p > 0.05$ ), with respect to age variables ( $p = 0.94$ ), sex ( $p = 0.60$ ), nail morphology ( $p = 0.38$ ), and stage of onychocryptosis ( $p = 0.35$ ). The comparison between the laterality of the affected toes (right and left) used for the comparison between the groups demonstrated statistically significant differences ( $p < 0.05$ ). The descriptive characteristics of the study sample are represented in Table 1.

Table 1. Descriptive characteristics of the study sample.

Characteristics	Group A (Control)	Group B (CGS)	Group C (HPGS)	Total
Average age $\pm$ SD (years)	27.4 $\pm$ 18.1	30.3 $\pm$ 18.3	28.2 $\pm$ 18.7	28.7 $\pm$ 18.2
Halluces of male	6 (30%)	11 (44%)	10 (34.5%)	27
Halluces of female	14 (70%)	14 (56%)	19 (65.5%)	47
Nail morphology:				
Normal	2 (10%)	4 (16%)	2 (6.9%)	8 (10.8%)
Abnormal	17 (90%)	21 (84%)	27 (93.1%)	66 (89.1%)
Laterality:				
Right	5 (25%)	14 (56%)	20 (69%)	39 (52.7%)
Left	15 (75%)	11 (44%)	9 (31%)	35 (47.2%)
ONC Stage:				
Stage 1	2 (10%)	2 (8%)	2 (6.9%)	6 (8.1%)
Stage 2	1 (5%)	6 (24%)	1 (3.4%)	8 (10.8%)
Stage 3	17 (85%)	17 (68%)	26 (89.7%)	60 (81.0%)

Abbreviations: SD, standard deviation; CGS, conventional gelatin sponge; HPGS, high porosity gelatin sponge; ONC, onychocryptosis.



### 3.2. Outcome Measurements

The outcome measures for each of the treatment groups are shown in Table 2. Regarding the main variable (blood loss), the Kruskal–Wallis test for independent samples demonstrated significant differences with respect to mean blood loss 48 h after surgery in patients from both experimental groups with respect to the control group. The most significant difference from the control group was recorded with respect to mean blood loss in Group C ( $p < 0.001$ ) and followed by Group B ( $p < 0.005$ ). No significant differences were found between the experimental groups ( $p > 0.999$ ). The average difference in recovery time and the number of postoperative cures required between the control group and the experimental groups was not significant (Tables 3 and 4). The evolution of pain measurements observed on the VAS scale during the first 3 days after surgery was similar in the three groups (Figure 4). The *t*-test for the related samples did not show significant differences in mean pain at 3 days postoperatively (Figure 5). The two-dimensional Friedman variance estimate by rank for related samples showed that the mean differences in pain at 3 days postoperatively did not differ significantly between groups. The *T*-test for related samples demonstrated that in the three groups there was a significant increase ( $p < 0.001$ ) in their mean values between the mean digital circumference before and after surgery. The ANOVA test for independent samples did not show significant differences between the average digital circumference between the groups for recovery time and the number of postoperative cures required (Tables 3 and 4).

**Table 2.** Outcome measurements in the three treatment groups.

Outcome Measurements	Control ( $n = 20$ )	Group CGS ( $n = 25$ )	Group HPGS ( $n = 29$ )
	Mean $\pm$ SD (95% CI) Median (IR)	Mean $\pm$ SD (95% CI) Median (IR)	Mean $\pm$ SD (95% CI) Median (IR)
Post-surgical blood loss (g)	3.5 $\pm$ 0.8 2.8 (2.3–4.0)	1.9 $\pm$ 0.8 2.1 (1.5–2.6)	1.9 $\pm$ 0.8 1.8 (1.2–2.2)
Digital circumference, pre-operative and at 48 h (cm)	8.3 $\pm$ 0.7 8.8 (7.9–9.0) 8.8 $\pm$ 0.6 8.9 (8.3–9.2)	8.4 $\pm$ 0.7 8.1 (8.0–9.1) 8.8 $\pm$ 0.7 8.8 (8.4–9.4)	8.3 $\pm$ 0.7 8.1 (7.8–8.9) 8.8 $\pm$ 0.6 8.7 (8.3–9.4)
Pain day 1	4.2 $\pm$ 1.9 4.1 (3.1–5.8) 2.4 $\pm$ 2.1	5.0 $\pm$ 2.3 5.0 (3.0–7.1) 3.6 $\pm$ 2.7	4.2 $\pm$ 2.5 4 (2–6) 2.3 $\pm$ 2.4
Pain day 2	2.0 (0.3–4.0) 0.6 $\pm$ 1.1	4 (1–6) 1.0 $\pm$ 1.6	0 (0–1.5) 0.9 $\pm$ 2.0
Pain day 3	0 (0–1.0)	0 (0–1.5)	0 (0–1)
Recovery time (days)	15.1 $\pm$ 4.2 14 (13–15)	15.3 $\pm$ 3.6 15 (14–20)	16.0 $\pm$ 4.0 14 (14–17.3)
Number of cures	3.0 $\pm$ 1.1 3 (2–3)	3.4 $\pm$ 1.0 3 (3–4)	3.5 $\pm$ 1.1 3 (3–4)

Abbreviations: SD, standard deviation; CI, confidence interval; IR, interquartile range; CGS, conventional gelatin sponge; HPGS, high porosity gelatin sponge.

**Table 3.** Comparison of the outcome between the control group and the experimental Group B.

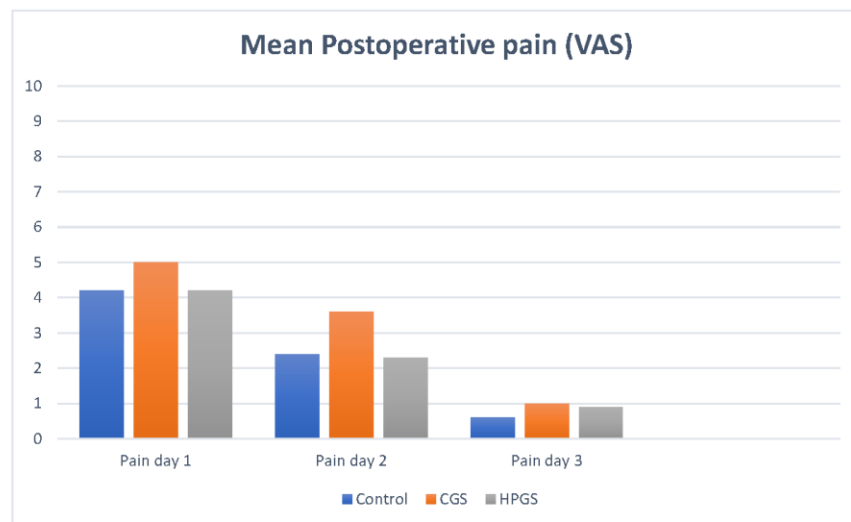
Outcome Measurements	Control ( $n = 20$ )	Group CGS ( $n = 25$ )	<i>p</i> -Value
	Mean $\pm$ SD (95% CI)	Mean $\pm$ SD (95% CI)	
Post-surgical blood loss (g)	3.5 $\pm$ 2.3	1.9 $\pm$ 0.8	0.005 *
Circumference, pre-operative and at 48 h (cm)	8.3 $\pm$ 0.7 8.8 $\pm$ 0.6	8.4 $\pm$ 0.7 8.8 $\pm$ 0.7	0.616 ** 0.979 **
Recovery time (days)	15.1 $\pm$ 4.2	16.3 $\pm$ 3.6	0.144 *
Number of cures	3.0 $\pm$ 1.1	3.4 $\pm$ 1.0	0.051 *

Abbreviations: SD, standard deviation; CI, confidence interval; IR, interquartile range; CGS, conventional gelatin sponge. \* Kruskal–Wallis test for independent samples. \*\* One-way ANOVA for independent samples.

**Table 4.** Comparison of the outcome between the control group and the experimental Group C.

Outcome Measurements	Control (n = 20) Mean ± SD (95% CI)	Group HPGS (n = 29) Mean ± SD (95% CI)	p-Value
Post-surgical blood loss (g)	3.5 ± 2.3	1.9 ± 0.8	0.001 *
Circumference, pre-operative and at 48 h (cm)	8.3 ± 0.7 8.8 ± 0.6	8.3 ± 0.7 8.8 ± 0.6	0.860 ** 0.970 **
Recovery time (days)	15.1 ± 4.2	16.0 ± 4.0	0.258 *
Number of cures	3.0 ± 1.1	3.5 ± 1.1	0.094 *

Abbreviations: SD, standard deviation; CI, confidence interval; IR, interquartile range;HPGS, high porosity gelatin sponge. \* Kruskal–Wallis test for independent samples. \*\* One-way ANOVA for independent samples.



**Figure 5.** Evolution of the mean pain measured in 3 postoperative days for three groups of treatment. Abbreviations: VAS, visual analog scale; GS, conventional gelatin sponge; HPGS, high porosity gelatin sponge.

Out of 44 patients, 38 (86.36%) responded to the telephone interview. One hundred and thirty-four procedures (67 hallux) were analyzed, observing 10 recurrences, 4 asymptomatic (spicules), and 6 symptomatic, of which only three patients required a second operation. The satisfaction rate was 92.10%. The Mann–Whitney U-test for independent samples showed significant differences in the degree of satisfaction measured on a scale of 0–10 between the group of patients with or without recurrence (Table 5).

In any of the groups, complications were recorded with respect to the rate of postoperative infection, hypergranulation, encapsulation, or tissue reaction.

**Table 5.** Recurrence in relation to the number of procedures performed.

	Recurrence: No Median (IR)	Recurrence: Yes Median (IR)	p-Value
Number of nail folds evaluated (%)	114 (85.07%)	10 (7.4%)	
Follow-up (months)	28.0 ± 20.3 26 (8–50)	40.8 ± 9.5 39 (34–51)	0.071 *
Satisfaction scale score (0–10)	9.4 ± 0.9 10 (9–10)	6.8 ± 3.9 9 (4.5–9.3)	0.004 *

\* Mann–Whitney U-test for independent samples. Abbreviations: SD, standard deviation; CI, confidence interval; IR, interquartile range.

#### 4. Discussion

In the standard surgical approach for the management of ingrown toenails, matrix excision should be selective to minimize damage to the surrounding normal structures, but at the same time must be complete and reliable to prevent recurrences. Phenol is an effective protein denaturant that exhibits its cauterizing effect by producing a necrosis of coagulation in soft tissue with a higher incidence of postoperative discharge, hemorrhage, and risk of infection [1]. On the other hand, in chemical matrixectomy, regulation of the level of tissue destruction is uncontrolled and can result in bone injury [23]. The results of our study demonstrate that SP and subsequent WR using GS can reduce these drawbacks, maintaining the advantage of combining procedures.

We used the original WR described by Winograd in 1929, and the wounds were left open for secondary healing. In most studies that have combined both procedures, WR was performed prior to SP and the authors claim to use the technique described by Winograd, but the truth is that in most of them, the nail folds were constructed with the help of sutures [2,3,9]. In the original Winograd procedure, the author describes a small incision in the soft tissue of the nail fold and the eponychium in line with the toenail incision; the nail is cut, the ingrown portion is removed, and the matrix and nail bed are destroyed using a curette to prevent recurrence. The author noted that it was unnecessary to excise hypertrophic folds. The wound is left open for secondary healing and dressing changes are performed until the incision heals [22].

In our experience, the main associated drawback of WR alone or after SP is postoperative bleeding, which causes discomfort to the patient and sometimes requires more postoperative monitoring. Postoperative bleeding after nail surgery has been poorly studied in clinical trials, most often as a categorical variable [7,10,11]. Most nail surgery procedures, including SP, are usually performed with strict surgical ischemia using a tourniquet, as the accumulation of blood pooling in the nail bed is undesirable, makes the excision technically more difficult, and can dilute phenol below its optimal concentration. Although SP can reduce postoperative bleeding, when the tourniquet is removed, reactive hyperemia is produced in the hallux, which increases in the standing position with the consequent risk of postoperative bleeding and rapidly decreases the anesthetic effect, which can compromise patient welfare during the postoperative period.

The results of our study demonstrate that both CGS and HPGS are effective in reducing bleeding after combining SP/WR. Quantified mean blood loss in the first 48 h after surgery in the patients in the control group was significantly higher compared to both experimental groups. Four clinical trials have analyzed the combined efficacy of both techniques versus SP alone [2,3,7,9]. In two of them, greater bleeding was observed in the groups where both techniques were combined [7,9]. However, the results of these studies cannot be objectively compared with ours since bleeding was analyzed as a categorical variable and in the two of them in the combined procedure groups, nail folds were constructed with the help of sutures [3,9].

Some in vivo studies demonstrate that GS can act as a scaffold to support short-term cell survival and high-level growth factor production, exhibiting good clinical potential to improve wound healing [24]. The results of the present study with respect to healing

time demonstrate that the use of GS after the combined procedures does not affect recovery time or the number of dressing changes necessary between any of the groups. The recovery time observed in our study was similar to that reported in other studies with WR alone or combined WR/SP [4,9,25–27]. As in previous studies, secondary intention healing using GS has been associated with excellent cosmetic appearance and a high level of patient satisfaction [13]. In any of the experimental groups, complications were not recorded with respect to postoperative infection rate, risk of encapsulation, or tissue reaction.

The available evidence demonstrates that the addition of phenol when performing a partial nail avulsion dramatically reduces symptomatic recurrence, but at the cost of increased postoperative infection [5,28]. As in previous studies, we have observed that the removal of cauterized tissue after SP reduces the risk of infection [7]. In our study, no postoperative infections were observed in either group. In the experimental groups, both types of absorbable gelatin sponges demonstrated a high swelling capacity and a rapid hemostatic capacity to prevent exudate accumulation, which may have reduced the risk of infection.

In relation to the rest of the secondary outcomes analyzed in the postoperative period, we have not found significant differences between any of the groups. Pain recorded between groups on the first three postoperative days was very similar, close to 5 on the scale on the first day, mild on the second day, and minimal on the third day. Although the pain recorded on the first and second days in experimental Group B was slightly higher than that reported in the control group and in experimental Group C (see Figure 5). Issa et al. found that the intensity and duration of pain was similar, without statistically significant differences between the SP and WR/SP groups, although it was significantly less in the WR/SP group combined treatment than in the WR alone group [3]. In the same way, other studies demonstrate that postoperative pain intensity was similar with SP alone or combined procedures [3,7,9].

With the same HPGS used in our experimental group C, some *in vitro* and *in vivo* studies carried out in the animal model have demonstrated faster re-absorption and a lower inflammatory response than demonstrated by other CGS [18]. However, we have not found significant differences between the experimental groups regarding the average digital circumference before and after the operation, and the same way as in similar studies performed with the same procedure, no significant differences between the groups in postoperative swelling were recorded [25]. Arista et al. found greater inflammation in individuals in the SP group and in those who combined WR/SP with suture application [9]. In our study, wound closure occurred with secondary intention without the use of sutures or approximation strips, and the average inflammation in the control group was very similar to that recorded in the experimental groups.

The recovery time recorded in our study was not conditioned by the use of gelatin sponges. No significant differences were observed with respect to the variable between any of the groups. The number of cures and recovery time was similar (approximately two weeks) to that reported in other studies with WR alone or combined WR/SP [25–28]. We consider that performing combined SP/WR with gelatin sponges can avoid the delayed healing associated with the cauterized effect on soft tissues and bone of SP alone or combined WR/SP, maintaining the efficacy reported with the combination of both procedures. The gelatin matrix of sponges has the additional advantage of being biocompatible and was demonstrated to be completely resorbed within two weeks. The mean satisfaction reported on a scale of 0–10 by 85% of patients without signs of recurrence was  $9.4 \pm 0.9$  with favorable secondary intention healing, excellent cosmesis, and a high level of patient satisfaction.

Our results indicate a recurrence rate of 7.4% after a mean follow-up of 40.8 months (range, 34–51), of which only 4.4% were symptomatic. These results are similar to those reported by Fulton et al. with combined WR/SP treatment and other studies with SP alone [3,8]; however, they are higher than those recorded in other studies with combined

procedures with a recurrence rate of 0.6%, although with a significantly shorter follow-up period than our study [3,4].

In any of the experimental groups, no adverse reactions were reported during the course of the application. Only one patient in experimental group B was excluded because he had a tissue reaction because he did not attend the first treatment appointment at 48 h. Despite its biodegradation, we recommend that when necessary, excess amorphous fibrin and gelatin sponge is partially removed at 48 h, especially when using CGS.

The combined procedure of WR associated with posterior SP using gelatin sponges is a quick and very effective mode of therapy in the surgical treatment of onychocryptosis and is simple, safe, and easy to perform with minimal postoperative morbidity. On the other hand, GS are hemostatic devices that can be of great benefit for patients with acute bleeding, such as that that can occur in nail surgery after the removal of the tourniquet. Gelatin sponges have a neutral pH that makes them suitable for acting as an ideal carrier for drugs and can be very useful combined with antifibronolytic agents in patients undergoing nail surgery with pharmacological drugs that inhibit blood coagulation.

## 5. Conclusions

Absorbable gelatin sponges proved to be effective and safe devices for the control of minor postoperative bleeding associated with combined SP/WR with favorable secondary intention healing, excellent cosmesis, and a high level of patient satisfaction. The local application of gelatin sponges in ingrown nail surgery may result in a slight increase in the acute inflammatory response without significantly affecting healing time, recovery time, or postoperative pain and swelling.

**Author Contributions:** Conceptualization, A.C.-F.; methodology, A.C.-F. and A.L.-M.; investigation, A.C.-F. and A.L.-M.; data curation, A.C.-F. and A.L.-M.; writing—original draft preparation, A.C.-F.; writing—review and editing, A.C.-F. and A.L.-M.; visualization, A.C.-F. and A.L.-M.; supervision, A.C.-F. All authors have read and agreed to the published version of the manuscript.

**Funding:** This research received no external funding.

**Institutional Review Board Statement:** The study was conducted in accordance with the Declaration of Helsinki, and the research protocol was approved by the Research Ethic Committee of the University hospitals Virgen Macarena and Virgen del Rocío (ID: 1206-N-15).

**Informed Consent Statement:** Informed consent was obtained from all subjects involved in the study.

**Data Availability Statement:** Please contact acordoba@us.es with any data requests.

**Acknowledgments:** We thank Sylvia Wild Marcos resident of Área Clínica de Podología for her assistance with the data collection and Antonia Sáez Díaz for her assistance with the statistical analysis. The authors give special thanks to the Área Clínica de Podología of the Universidad de Sevilla for its logistic support.

**Conflicts of Interest:** The authors declare no conflict of interest. The authors report no involvement in the research by the sponsor that could have influenced the outcome of this work.

## References

1. Vinay, K.; Narayan Ravivarma, V.; Thakur, V.; Choudhary, R.; Narang, T.; Dogra, S.; Varthya, S.B. Efficacy and safety of phenol-based partial matricectomy in treatment of onychocryptosis: A systematic review and meta-analysis. *J. Eur. Acad. Dermatol. Venereol.* **2022**, *36*, 526–535. [[CrossRef](#)] [[PubMed](#)]
2. Fulton, G.F.; O'Donohoe, M.K.; Reynolds, J.V.; Keane, F.B.; Tanner, W.A. Wedge resection alone or combined with segmental phenolization for the treatment of ingrowing toenail. *Br. J. Surg.* **1994**, *81*, 1074–1075. [[CrossRef](#)] [[PubMed](#)]
3. Issa, M.M.; Tanner, W.A. Approach to ingrowing toenails: The wedge resection/segmental phenolization combination treatment. *Br. J. Surg.* **1988**, *75*, 181–183. [[CrossRef](#)]
4. Shaikh, F.M.; Jafri, M.; Giri, S.K.; Keane, R. Efficacy of wedge resection with phenolization in the treatment of ingrowing toenails. *J. Am. Podiatr. Med. Assoc.* **2008**, *98*, 118–122. [[CrossRef](#)] [[PubMed](#)]
5. Rounding, C.; Bloomfield, S. Surgical treatments for ingrowing toenails. *Cochrane Database Syst. Rev.* **2005**, *2*, CD001541.
6. Eekhof, J.A.; Van Wijk, B.; Knuistingh Neven, A.; van der Wouden, J.C. Interventions for ingrowing toenails. *Cochrane Database Syst. Rev.* **2012**, *18*, CD001541. [[CrossRef](#)] [[PubMed](#)]



7. Álvarez-Jiménez, J.; Córdoba-Fernández, A.; Munuera, P.V. Effect of curettage after segmental phenolization in the treatment of onychocryptosis: A randomized double-blind clinical trial. *Dermatol. Surg.* **2012**, *38*, 454–461. [[CrossRef](#)]
8. Morkane, A.J.; Robertson, R.W.; Inglis, G.S. Segmental phenolization of ingrowing toenails: A randomized controlled study. *Br. J. Surg.* **1984**, *71*, 526–527. [[CrossRef](#)]
9. Arista, G.F.; Merino, J.E. Onicocriptosis: Estudio comparativo del periodo posoperatorio de una matricectomía parcial lateral con el de una matricectomía parcial lateral con fenolización. *Dermatol. Rev. Mex.* **2006**, *50*, 87–93.
10. Córdoba-Fernández, A.; Rayo-Rosado, R.; Juárez-Jiménez, J.M. Platelet gel for the surgical treatment of onychocryptosis. *J. Am. Podiatr. Med. Assoc.* **2008**, *98*, 296–301. [[CrossRef](#)]
11. Garrido-Castells, X.; Becerro-de-Bengoa-Vallejo, R.; Calvo-Lobo, C.; Losa-Iglesias, M.E.; Palomo-López, P.; Navarro-Flores, E.; López-López, D. Effectiveness of Leukocyte and Platelet-Rich Fibrin versus Nitrofurazone on Nail Post-Surgery Bleeding and Wound Cicatrization Period Reductions: A Randomized Single Blinded Clinical Trial. *J. Clin. Med.* **2019**, *27*, 1552. [[CrossRef](#)]
12. Tompeck, A.J.; Gajdhar, A.U.R.; Dowling, M.; Johnson, S.B.; Barie, P.S.; Winchell, R.J.; King, D.; Scalea, T.M.; Britt, L.D.; Narayan, M. A comprehensive review of topical hemostatic agents: The good, the bad, and the novel. *J. Trauma Acute Care Surg.* **2020**, *88*, e1–e21. [[CrossRef](#)] [[PubMed](#)]
13. Rullan, P.P.; Vallbona, C.; Rullan, J.M.; Mansbridge, J.N.; Morhenn, V.B. Use of gelatin sponges in Mohs micrographic surgery defects and staged melanoma excisions: A novel approach to secondary wound healing. *J. Drugs Dermatol.* **2011**, *10*, 68–73. [[PubMed](#)]
14. Nđlovu, S.P.; Ngece, K.; Alven, S.; Aderibigbe, B.A. Gelatin-Based Hybrid Scaffolds: Promising Wound Dressings. *Polymers* **2021**, *13*, 2959. [[CrossRef](#)] [[PubMed](#)]
15. Liang, J.; Liu, H.; Huang, X.; Xiong, W.; Zhao, H.; Chua, S.; Li, Z. Using tranexamic acidsoaked absorbable gelatin sponge following complex posterior lumbar spine surgery: A randomized control trial. *Clin. Neurol. Neurosurg.* **2016**, *147*, 110–114. [[CrossRef](#)] [[PubMed](#)]
16. Hwa, C.; Kovich, O.I.; Stein, J.A. Achieving hemostasis after nail biopsy using absorbable gelatin sponge saturated in aluminum chloride. *Dermatol. Surg.* **2011**, *37*, 368–369. [[CrossRef](#)] [[PubMed](#)]
17. Hajosch, R.; Suckfuell, M.; Oesser, S.; Ahlers, M.; Flechsenhar, K.; Schlosshauer, B. A novel gelatin sponge for accelerated hemostasis. *J. Biomed. Mater. Res. B Appl. Biomater.* **2010**, *94*, 372–379. [[CrossRef](#)]
18. Goncalves, S.; Chiossone-Kerdel, J.A.; Bianco, A.S.; Ercolino, J.M.; Hernandez-Rojas, J. Effect of absorbable gelatin sponge in the middle ear: In vitro and in vivo animal model. *Acta Otolaryngol.* **2015**, *135*, 14–25. [[CrossRef](#)]
19. Hildenbrand, T. A new gelatine-based hemostat for sinonasal surgery: A clinical survey. *In Vivo* **2013**, *27*, 523–526.
20. Sielaff, M.; Hermanns, M.; Uhlig, R.; Abou-Ghazalé, T.; Steinmüller, T. Early experience with a novel gelatine-based sponge for local haemostasis in thyroid surgery. *In Vivo* **2014**, *28*, 255–258.
21. Kline, A. Onychocryptosis: A simple classification system. *Foot Ankle J.* **2008**, *1*, 6–13.
22. Winograd, A.M. A modification in the technic of operation for ingrown toenail. 1929. *J. Am. Podiatr. Med. Assoc.* **2007**, *97*, 274–277. [[CrossRef](#)] [[PubMed](#)]
23. Caprioli, R.; Bilotti, M.A. Surgical nail procedures. *Clin. Podiatr. Med. Surg.* **1989**, *6*, 431–451. [[PubMed](#)]
24. Ye, D.; Wu, S.; Zhang, B.; Hong, C.; Yang, L. Characteristics and clinical potential of a cellularly modified gelatin sponge. *J. Appl. Biomater. Funct. Mater.* **2021**, *19*, 22808000211035061. [[CrossRef](#)] [[PubMed](#)]
25. Córdoba-Fernández, A.; Rayo-Rosado, R.; Juárez-Jiménez, J.M. The use of autologous platelet gel in toenail surgery: A within-patient clinical trial. *J. Foot Ankle Surg.* **2010**, *49*, 385–389. [[CrossRef](#)] [[PubMed](#)]
26. van der Ham, A.C.; Hackeng, C.A.; Yo, T.I. The treatment of ingrowing toenails. A randomised comparison of wedge excision and phenol cauterisation. *J. Bone Jt. Surg. Br.* **1990**, *72*, 507–509. [[CrossRef](#)]
27. Herold, N.; Houshian, S.; Riegels-Nielsen, P. A prospective comparison of wedge matrix resection with nail matrix phenolization for the treatment of ingrown toenail. *J. Foot Ankle Surg.* **2001**, *40*, 390–395. [[CrossRef](#)]
28. Grieg, J.D.; Anderson, J.H.; Ireland, A.J.; Anderson, J.R. The surgical treatment of ingrowing toenails. *J. Bone Jt. Surg. Br. Vol.* **1991**, *73*, 131–133. [[CrossRef](#)]