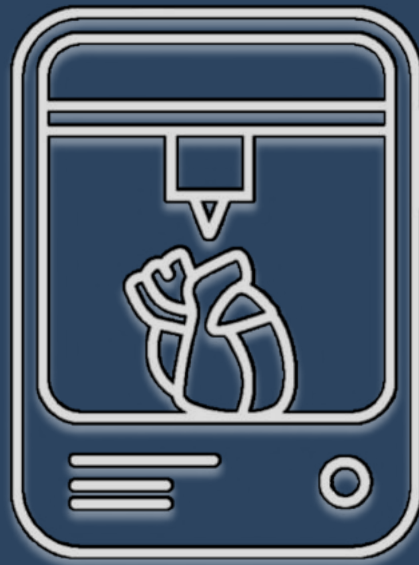


# Evaluación de la Imagen Multimodal para la Impresión 3D en Cardiopatías Congénitas

Docencia, Aplicaciones clínicas y Perspectivas futuras

---









FACULTAD DE MEDICINA  
DEPARTAMENTO DE FISIOLÓGÍA MÉDICA Y BIOFÍSICA

# Impresión 3D en cardiopatías congénitas:

Docencia, Aplicaciones clínicas y Perspectivas futuras

Trabajo de investigación presentado por

ISRAEL VALVERDE PÉREZ

para optar al grado de Doctor por la Universidad de Sevilla

Sevilla, 2022

A mi familia:  
a mi mujer María José  
y a mis hijos Francisco y Manuel.



# AGRADECIMIENTOS

A Antonio Ordóñez, por convertirse en mi mentor, guía, consejero y amigo. No caben en esta tesis palabras de agradecimiento suficientes. Gracias por haberte cruzado en mi camino y haber sabido orientarme como lo has hecho. Has sido el mejor capitán que este grupo de investigación podría jamás desear. Eternamente agradecido querido maestro.

A Tarik Smani, gracias por haber asumido el rol de tutor de tesis. No se me ocurre mejor catedrático para tomar el relevo de este grupo de investigación y liderar esta nueva etapa. Has llegado con elegancia, sin ruido y dando ejemplo con tu trabajo continuo y con esa buena personalidad que te caracteriza. Mucha suerte en tu nueva etapa, profesor.

Al grupo de fisiopatología cardiovascular del Instituto de Biomedicina de Sevilla. ¡Qué equipo! Sois la alegría y el motor de este grupo de investigación. Gracias a Elisa, Isa Mayoral, Isa Galeano, Eva, Raquel, Marta, Débora y Ale. Sois irremplazables y será imposible aglutinar nunca un mejor equipo que todos vosotros.

Y lo mejor, para el final:

A mi compañero y amigo inseparable Gorka. Ha sido un placer hacer esta travesía contigo, empezamos como compañeros y acabamos como grandes amigos. Tú has hecho que todo el proyecto de impresión 3D sea posible. Te estoy tremendamente agradecido amigo.

A mi familia: a mi padre, mi madre y mi hermano. Os debo todo, gracias por estar siempre ahí.

Y por supuesto mi nueva familia. A mi mujer María José, por anteponer mis intereses a los suyos, por dejarlo todo para que yo pueda cumplir mis sueños, y a la vez hacer de faro para recordar que las cosas verdaderamente importantes no están fuera, ni en el trabajo ni en la investigación, sino en los pequeños momentos que se viven en familia y ahí es donde siempre hay que volver. Y a mis hijos Francisco y Manuel, por dar sentido a todo lo anterior. Sin vosotros estaría perdido.





# FINANCIACIÓN

Este trabajo de investigación ha sido posible gracias a la siguiente convocatoria pública competitiva detallada a continuación.

**Nombre del proyecto:**

PI17/01409 - Bioimpresión 3D de implantes aórticos paciente personalizados y biocompatibles (3D-BioPrint)

**Entidad/es financiadora/s:**

Instituto de Salud Carlos III

**Nombre del programa:**

Convocatoria de Proyectos de Investigación en Salud 2014

**Fecha de inicio-fin:**

01/01/2018 - 31/12/2020

**Duración:**

3 años

**Cuantía total:**

123.420 €

**Investigador Principal:** Israel Valverde

**Nº de investigadores/as:** 4

**Modalidad de proyecto:** De investigación y desarrollo

**Ámbito geográfico:** Nacional

**Entidad de realización:** Hospitalario Virgen del Rocío

**Tipo de entidad:** Instituciones Sanitarias

**Ciudad entidad realización:** Sevilla, Andalucía, España





# DIVULGACIÓN CIENTÍFICA

Durante la elaboración de esta Tesis Doctoral, parte de los resultados obtenidos han dado lugar a 2 publicaciones, 1 capítulo de libro y 11 comunicaciones en congresos detalladas a continuación.

## ARTÍCULOS EN REVISTAS PEER REVIEW

**Criss-cross heart three-dimensional printed models in medical education: A multicenter study on their value as a supporting tool to conventional imaging, Anat Sci Educ (2021).**

*I. Valverde, G. Gomez, N. Byrne, S. Anwar, M.A. Silva Cerpa, M. Martin Talavera, K. Pushparajah, M.N. Velasco Forte(Valverde, I.,2021)*

- El artículo presentado se deriva directamente de la tesis doctoral, y guarda relación con la temática de esta, versando sobre la utilidad de los modelos 3D en la docencia clínica y de pregrado.
- El doctorando es primer firmante del capítulo.
- Al existir un total de 8 autores, se aporta informe detallado del director de la tesis con la contribución de los autores, y declaración firmada por los propios autores.
- Artículo aceptado para publicación (Mayo 2021) con fecha posterior a la primera matrícula de tutela académica (Septiembre 2019). Se aporta justificante de la aceptación por parte del editor jefe de la revista.
- Calidad de la Revista
  - Anatomical Sciences Education
  - ISSN: 1935-9772
  - Ranking (Education, Scientific Disciplines): Primer Decil - D1 (3/42)
  - Factor de Impacto: 3.759
  - Citaciones: 2054 (Año 2019)
  - Ver Anexo I.

### 3D hybrid printed models in complex congenital heart disease: 3D echocardiography and cardiovascular magnetic resonance imaging fusion

Eur Heart J 41(43) (2020) 4214.

A. Gomez, G. Gomez, J. Simpson, I. Valverde (Gomez, A.,2020)

- o El artículo presentado se deriva directamente de la tesis doctoral, y guarda relación con la temática de esta, es una prueba de concepto de la aplicación de la imagen multimodal para la impresión de modelos 3D.
- o El doctorando es último firmante del capítulo.
- o Al existir un total de 4 autores, se aporta informe detallado del director de la tesis con la contribución de los autores, y declaración firmada por los propios autores.
- o Artículo aceptado para publicación (Julio 2020) con fecha posterior a la primera matrícula de tutela académica (Septiembre 2019). Se aporta justificante de la aceptación por parte del editor jefe de la revista
  - *Artículo:* "3D hybrid printed models in complex congenital heart disease: 3D echocardiography and cardiovascular magnetic resonance imaging fusion"
  - *Revista:* European Heart Journal
  - *Formato JCR:* Original Article
  - *ISSN:* 1522-9645
  - *Ranking (Cardiac & Cardiovascular systems):* **Primer Decil - D1 (2/142)**
  - *Factor de Impacto:* **29.983**
  - *Posición Doctorando:* Senior autor (4/4), Autor correspondencia
  - *Citaciones:* 5 (WOS)
  - *Ver Anexo-III.*

## CAPITULOS DE LIBRO

### 3D Printing

In: *3D echocardiography*, edited by T. Shiota.

CRC Press, 2020 Third edition.

*I. Valverde. (Valverde, I.,2020)*

- o El capítulo presentado se deriva directamente de la tesis doctoral, y guarda relación con la temática de esta, versando sobre las aplicaciones clínicas de la ecocardiografía en impresión 3D.
- o El doctorando es primer y único firmante del capítulo.
- o El libro “3D echocardiography” consta de 3 ediciones. En la última y reciente 3ª edición, se ha incluido por primera vez el nuevo capítulo “3D Printing”. Este capítulo no había sido publicado con anterioridad, y se publicó con fecha (Diciembre 2020) posterior a la primera matrícula de tutela académica (Septiembre 2019).
- o Calidad editorial:
  - La editorial publicada (Routledge – Taylor & Francis Group - CRC) figura en la base de datos de SPI (Scholarly Publishers Indicators), como la tercera editorial internacional de mayor impacto (ICEEE) de 1.153.000.
- o Impacto de ediciones anteriores del libro: “3D echocardiography”
  - Hasta la fecha, se han publicado 3 ediciones del libro:
    - Primera edición: 20 Septiembre 2007
    - Segunda edición: 18 Noviembre 2013
    - Tercera edición (La presentada): 30 Diciembre 2020
  - En la actualidad (Septiembre 2021), existe al menos una copia de alguna de las ediciones del libro en más de 126 bibliotecas de todo el mundo, incluyendo Europa, América, Asia (ver anexo), según la web WorldCat (<http://www.worldcat.org/oclc/1195053417>). WorldCat es un catálogo en línea gestionado por el OCLC (Online Computer Library Center) y considerado el mayor catálogo en línea del mundo, y alberga datos, registros y fichas de más de 71 000 bibliotecas públicas y privadas de todo el mundo.
  - La primera edición del libro mereció una editorial (Book Review section) en la prestigiosa revista *Circulation* en Febrero de 2008. (Ver Anexo), M. Limacher, 3D Echocardiography, *Circulation* 117(6) (2008) e156-e156..

## PONENCIAS EN CONGRESOS

*Como primer ponente*

- 1 **3D printing clinical applications in Congenital Heart Disease**
  - *Congreso:* III Talleres de Imagen en Cardiopatías Congénitas: Aprendiendo 3D
  - *Sociedad Científica:* Hospital Gregorio Marañón, Sociedad Española Cardiología
  - *Lugar:* Madrid, España
  - *Fecha:* 25 Noviembre 2019
  
- 2 **Coming next in imaging to guide structural heart interventions**
  - *Congreso:* EACVI Best of Imaging
  - *Sociedad Científica:* European Society of Cardiology (ESC)
  - *Lugar:* Virtual (Europa)
  - *Fecha:* 31 Agosto 2020
  
- 3 **3D printing of congenital heart defects: toy or tool for the surgeon?**
  - *Congreso:* European Society of Cardiology
  - *Sociedad Científica:* European Society of Cardiology (ESC)
  - *Lugar:* Virtual (Europa)
  - *Fecha:* 11 Septiembre 2020
  
- 4 **3D printed models of complex DORV**
  - *Congreso:* 24<sup>th</sup> EACTS annual meeting
  - *Sociedad Científica:* European Association for Cardio-Thoracic surgery
  - *Lugar:* Barcelona, España
  - *Fecha:* 8 Octubre 2020
  
- 5 **3D printing clinical applications in Congenital Heart Disease**
  - *Congreso:* SCMR Virtual Scientific Sessions 2021
  - *Sociedad Científica:* Society for Cardiovascular Magnetic Resonance (SCMR)
  - *Lugar:* Virtual (Mundial)
  - *Fecha:* 18 Febrero 2021

**6 What are my display options?**

- *Congreso:* SCMR Virtual Scientific Sessions 2021
- *Sociedad Científica:* Society for Cardiovascular Magnetic Resonance (SCMR)
- *Lugar:* Virtual (Mundial)
- *Fecha:* 18 Febrero 2021

**7 Which patients benefit the most from 3D+ visualization?**

- *Congreso:* SCMR – Advanced 3D+ visualization special interest group
- *Sociedad Científica:* Society for Cardiovascular Magnetic Resonance (SCMR)
- *Lugar:* Virtual (Mundial)
- *Fecha:* 20 Febrero 2021

**8 Utilidad de la bioimpresión 3D en cardiopatía congénita.**

- *Congreso:* II Congreso Internacional Ecocardiografía Neonatal
- *Sociedad Científica:* Instituto Peruano de Ecocardiografía Fetal A.C.
- *Lugar:* Lima, Perú
- *Fecha:* 28 Agosto 2021

**9 Multimodality Imaging fusion for 3D printed models and virtual reality.**

- *Congreso:* BSEcho 2021
- *Sociedad Científica:* British Society of Echocardiography
- *Lugar:* Virtual (Reino Unido)
- *Fecha:* 11 Octubre 2021

**10 Impresión 3D: Aplicaciones clínicas en cardiopatías congénitas**

- *Curso:* 1er Curso de Modelado / Impresión 3D en medicina cardiovascular 2021
- *Sociedad Científica:* Sociedad Española de Cardiología
- *Lugar:* Barcelona, España
- *Fecha:* 31 Marzo 2022

**11 Impresión 3D: Aplicaciones clínicas en cardiopatías congénitas**

- *Curso:* Summer talks in Bologna on Pediatric and Congenital Cardiac Surgery
- *Sociedad Científica:* Società Italiana di Cardiologia Pediatrica
- *Lugar:* Bologna, Italy
- *Fecha:* 10 Junio 2022





# ÍNDICE

<b>ÍNDICE</b>	<b>1</b>
<b>ÍNDICE DE FIGURAS</b>	<b>5</b>
<b>ABREVIATURAS</b>	<b>7</b>
<b>RESUMEN</b>	<b>9</b>
<b>ABSTRACT</b>	<b>11</b>
<b>INTRODUCCIÓN</b>	<b>13</b>
<b>1. IMPORTANCIA DE LAS CARDIOPATÍAS CONGÉNITAS</b>	<b>13</b>
<b>2. INTRODUCCIÓN A LA TECNOLOGÍA DE IMPRESIÓN 3D</b>	<b>17</b>
2.1. ¿QUÉ TIPO DE IMAGEN MÉDICA SE NECESITA?	17
2.2. SEGMENTACIÓN DE IMÁGENES MÉDICAS	18
2.3. IMPRESIÓN 3D	19
<b>3. EDUCACIÓN MÉDICA E IMPRESIÓN 3D</b>	<b>19</b>
<b>4. LIMITACIONES DE LA IMPRESIÓN 3D CONVENCIONAL</b>	<b>21</b>

<b>OBJETIVOS</b>	<b>23</b>
<hr/>	
1. BLOQUE I: IMPRESIÓN 3D CONVENCIONAL Y DOCENCIA EN CARDIOPATÍAS CONGÉNITAS.	23
2. BLOQUE II: IMPRESIÓN 3D BASADA EN ECOCARDIOGRAFÍA	24
3. BLOQUE III: IMPRESIÓN 3D BASADA EN FUSIÓN DE IMAGEN MULTIMODAL	25
<b>METODOLOGÍA</b>	<b>27</b>
<hr/>	
1. BLOQUE I: IMPRESIÓN 3D CONVENCIONAL Y DOCENCIA EN CARDIOPATÍAS CONGÉNITAS.	27
1.1. IMPRESIÓN DE MODELOS 3D	27
1.2. TALLER DE MODELOS 3D	30
1.3. ANÁLISIS ESTADÍSTICO	35
2. BLOQUE II: IMPRESIÓN 3D BASADA EN ECOCARDIOGRAFÍA	36
2.1. CRITERIOS DE INCLUSIÓN	36
2.2. CRITERIOS DE EXCLUSIÓN	36
3. BLOQUE III: IMPRESIÓN 3D BASADA EN FUSIÓN DE IMAGEN MULTIMODAL	37
3.1. SUJETO DE ESTUDIO	37
3.2. ADQUISICIÓN DE IMAGEN	38
3.3. ALINEACIÓN DE IMÁGENES	38
3.4. SEGMENTACIÓN DE IMÁGENES	41
3.5. COMPUTER AIDED DESIGN	44
3.6. IMPRESIÓN 3D	50
<b>RESULTADOS</b>	<b>53</b>
<hr/>	
1. BLOQUE I: IMPRESIÓN 3D CONVENCIONAL Y DOCENCIA EN CARDIOPATÍAS CONGÉNITAS.	53
1.1. PARTICIPANTES	53
1.2. EVALUACIÓN: IMÁGENES CONVENCIONALES FRENTE A MODELOS 3D	53
1.3. FORMULARIO DE SATISFACCIÓN	55
2. BLOQUE II: IMPRESIÓN 3D BASADA EN ECOCARDIOGRAFÍA	57
2.1. ADQUISICIÓN DE ECOCARDIOGRAFÍA 3D	58
2.2. SOFTWARE DE POSTPROCESO	59
2.3. TÉCNICA DE IMPRESIÓN	60
2.4. APLICACIONES CLÍNICAS DE LOS MODELOS 3D BASADOS EN ECOCARDIOGRAFÍA	62
3. BLOQUE III: IMPRESIÓN 3D BASADA EN FUSIÓN DE IMAGEN MULTIMODAL	70

<b>DISCUSIÓN</b>	<b>73</b>
<b>1. BLOQUE I: IMPRESIÓN 3D CONVENCIONAL Y DOCENCIA EN CARDIOPATÍAS CONGÉNITAS.</b>	<b>73</b>
1.1. DOCENCIA BASADA EN IMAGEN CONVENCIONAL	73
1.2. DOCENCIA BASADA EN IMPRESIÓN 3D	73
1.3. LIMITACIONES DE LA IMPRESIÓN 3D PARA LA DOCENCIA EN MEDICINA	76
1.1. LIMITACIONES DE LA IMPRESIÓN 3D PARA LA DOCENCIA EN CARDIOLOGÍA PEDIÁTRICA	77
<b>2. BLOQUE II: IMPRESIÓN 3D BASADA EN ECOCARDIOGRAFÍA</b>	<b>79</b>
<b>3. BLOQUE III: IMPRESIÓN 3D BASADA EN FUSIÓN DE IMAGEN MULTIMODAL</b>	<b>81</b>
<b>CONCLUSIONES</b>	<b>83</b>
<b>1. BLOQUE I: IMPRESIÓN 3D CONVENCIONAL Y DOCENCIA EN CARDIOPATÍAS CONGÉNITAS.</b>	<b>83</b>
<b>2. BLOQUE II: IMPRESIÓN 3D BASADA EN ECOCARDIOGRAFÍA</b>	<b>84</b>
<b>3. BLOQUE III: IMPRESIÓN 3D BASADA EN FUSIÓN DE IMAGEN MULTIMODAL</b>	<b>85</b>
<b>BIBLIOGRAFÍA</b>	<b>87</b>
<b>ANEXOS</b>	<b>97</b>
<b>1. ANEXO-I: PUBLICACIÓN BLOQUE I</b>	<b>98</b>
<b>2. ANEXO-II: PUBLICACIÓN BLOQUE II</b>	<b>99</b>
<b>3. ANEXO-III: PUBLICACIÓN BLOQUE III</b>	<b>100</b>



# ÍNDICE DE FIGURAS

Figura 1. De la imagen 2D al 3D.....	15
Figura 2. Proceso de impresión 3D.....	17
Figura 3. Corazón en criss-cross.....	20
Figura 4. Características clínicas de los casos clínicos de criss-crossheart.....	28
Figura 5. Diseño del protocolo del estudio. ....	31
Figura 6. Modelos impresos 3D en criss-cross.....	33
Figura 7. Resumen modelos 3D en criss-cross.....	34
Figura 8. Adquisición de imágenes clínicas. ....	38
Figura 9. Selección de puntos de referencia.....	39
Figura 10. Fusión de imágenes de RMC y Ecocardiografía .....	40
Figura 11. Fusión de imágenes de RMC y Ecocardiografía. ....	40
Figura 12. Co-registro de imágenes de RMC y Ecocardiografía.....	41
Figura 13. Segmentación de imágenes de RMC en ITK-Snap.....	42
Figura 14. Segmentación semi-automática de válvulas en ITK-Snap.....	43
Figura 15. Segmentación combinada RMC y Ecocardiografía.....	43
Figura 16. Segmentación de las válvulas cardíacas.....	44
Figura 17. Co-registro de imágenes. ....	45
Figura 18. Corrección manual del ángulo de alineación.....	45
Figura 19. Corrección manual de errores de co-registro. ....	46
Figura 20. Co-registro final.....	47
Figura 21. Corrección de artefactos de imagen.....	48
Figura 22. Modelado de la geometría 3D.....	49

Figura 23. Modelo 3D basado en fusión multimodal de imagen I.....	50
Figura 24. Modelo 3D basado en fusión multimodal de imagen II.....	51
Figura 25. Puntuaciones de los tests.....	54
Figura 26. Resultados puntuación satisfacción.....	55
Figura 27. Flujo de trabajo de la impresión 3D basada en ecocardiografía. ....	57
Figura 28. Tipos de impresión 3D.....	61
Figura 29. Impresión 3D válvulas mitrales en silicona.....	62
Figura 30. Fusión de imágenes multimodales .....	64
Figura 31. Impresión tridimensional de defectos intracardiacos.....	65
Figura 32. Impresión 3D de válvulas atrioventriculares pediátricas .....	66
Figura 33. Impresión tridimensional de CIA.....	67
Figura 34. Impresión 3D de aurícula izquierda para cierre de orejuela. ....	69
Figura 35. Modelo 3D basado en imagen multimodal. ....	70
Figura 36. Volumen de adquisición de ecocardiografía 3D transtorácica.....	80

# ABREVIATURAS

2D	<i>Dos dimensiones</i>
3D	<i>Tres dimensiones</i>
AO	<i>Aorta</i>
CIA	<i>Comunicación interauricular</i>
CIV	<i>Comunicación interventricular</i>
DICOM	<i>Digital imaging and communications in medicine</i>
RMC	<i>Resonancia magnética cardíaca</i>
TC	<i>Tomografía computarizada</i>
VD	<i>Ventrículo derecho</i>
VI	<i>Ventrículo izquierdo</i>
VM	<i>Válvula mitral</i>
VT	<i>Válvula tricúspide</i>





# RESUMEN

Las cardiopatías congénitas son las malformaciones presentes al nacimiento más frecuentes, y tienen un impacto muy significativo a nivel clínico de consumo de recursos sanitarios, de estancia y mortalidad hospitalaria (Tabbutt, S., 2012). Ello hace que las cardiopatías congénitas supongan un reto sanitario y, por tanto, su peso en los programas de formación académica en medicina siga cobrando cada vez más importancia.

Sin embargo, debido al amplio espectro de malformaciones cardíacas y su gran variabilidad anatómica, llegar a comprender toda esta complejidad morfológica es una tarea que plantea grandes retos. El aprendizaje de las cardiopatías congénitas se ha basado tradicionalmente en diagramas, especímenes cadavéricos y en las imágenes radiológicas convencionales como la ecocardiografía, angiografía, tomografía computarizada (TC), y resonancia magnética (RM). La disección cadavérica presenta varios inconvenientes como la limitada disponibilidad de cadáveres y el coste de la preservación. Las imágenes radiológicas presentan la limitación de que suelen presentarse como imágenes 2D individuales, o que pese a ser tridimensionales (3D), suelen mostrarse en monitores planos sin permitir una percepción 3D real del órgano.

El objetivo de esta tesis es evaluar si nuevas tecnologías como la impresión 3D puede ayudar a mejorar la educación médica en el campo de las cardiopatías congénitas, comprender las limitaciones actuales, y proponer nuevas implementaciones que ayuden a mejorar esta tecnología.

En el primer bloque de investigación se evaluó el impacto de los modelos 3D convencionales (basados en imágenes médicas tomográficas como la RM) en la docencia de cardiopatías congénitas complejas, utilizando como paradigma los corazones en criss-cross. Concluimos que la impresión 3D es una herramienta prometedora como soporte a las imágenes radiológicas convencionales para la mejora del aprendizaje en cardiopatías congénitas complejas. Sin embargo, encontramos que los modelos 3D aún distan de proporcionar réplicas realistas de la

anatomía cardiovascular, entre otros factores debido a la inherente limitación de utilizar técnicas de imagen convencional como la RM, que es incapaz de delinear válvulas o el aparato subvalvular, que son clave en la mayoría de las cardiopatías congénitas.

En el segundo bloque de investigación se realizó una revisión de la literatura sobre la utilidad de la ecocardiografía 3D como técnica de imagen para imprimir modelos 3D. La ecocardiografía 3D tiene el potencial de poder delinear algunas estructuras cardiovasculares mucho mejor que otras técnicas radiológicas convencionales como la RM. La revisión del estado del arte actual demostró que la impresión 3D basada en ecocardiografía es factible, sin embargo, presenta varios retos en cuanto a los requisitos de adquisición de imagen o incapacidad para delinear ciertas estructuras cardíacas. La conclusión de este bloque y el anterior, fue que la impresión 3D basada en una modalidad única de imagen no es suficiente para delinear todas las estructuras cardiovasculares necesarias para imprimir modelos 3D con un realismo suficiente, ni para la docencia ni para la práctica clínica habitual.

En el tercer bloque de investigación se evaluó como prueba de concepto la posibilidad de fusionar imágenes complementarias como la RM y la Ecocardiografía 3D para obtener modelos híbridos 3D. Se sistematizó un flujo de trabajo novedoso de fusión de imagen multimodal, demostrando que es posible imprimir modelos 3D híbridos que muestren toda la complejidad cardiovascular, incluyendo cavidades cardíacas, miocardio, válvulas, aparato subvalvular y grandes vasos.

Concluimos que la impresión 3D basada en imagen multimodal es una realidad factible capaz de proporcionar modelos 3D muy realistas de la anatomía cardíaca. El futuro de la impresión 3D se basa por tanto en la fusión de imagen multimodal, utilizando las fortalezas de cada técnica de imagen para capturar diferentes estructuras cardiovasculares y supliendo las limitaciones de cada modalidad de imagen con las otras modalidades complementarias.

# ABSTRACT

Congenital heart disease (CHD) is the most common malformation present at birth and is associated with a significant impact in terms of economic costs, hospital stay and mortality (Tabbutt, S., 2012). This makes CHD a challenge at the healthcare level and, therefore, its importance in academic medical training programs continues to gain more and more weight.

However, due to the wide spectrum of cardiac malformations and their great anatomical variability, understanding all this morphological complexity is a challenging task. Learning about CHD has traditionally been based on diagrams, cadaveric specimens, and conventional radiological imaging such as echocardiography, angiography, computed tomography (CT), and magnetic resonance imaging (MRI). Cadaveric dissection has several drawbacks such as the limited availability of cadavers and the cost of preservation, and radiological images have the limitation that despite being three-dimensional (3D), they are usually displayed on monitors as a sequence of 2D planes without allowing a real 3D perception of the organ.

The aim of this thesis is to evaluate whether new technologies such as 3D printing can help to improve medical education in the field of congenital heart disease, to understand the current limitations, and to propose new implementations that help to improve this technology.

In the first block of research, we evaluated the impact of conventional 3D models (based on tomographic medical images such as MRI) in the teaching of complex congenital heart disease, using criss-cross hearts as a paradigm. We conclude that 3D printing is a promising tool to support conventional radiological imaging for enhanced learning in complex CHD. However, we found that 3D models are still far from providing realistic replicas of cardiovascular anatomy among other factors due to the inherent limitation of using conventional imaging techniques such as MRI, which is unable to delineate valves or the subvalvular apparatus that are key in most congenital heart diseases.

In the second block of research, a review of the literature on the usefulness of 3D echocardiography as an imaging technique for printing 3D models was performed. 3D echocardiography has the potential to be able to delineate cardiovascular structures much better than other conventional radiological techniques. The review of the current state of the art showed that 3D printing based on echocardiography is feasible, however it presents several challenges in terms of image acquisition or delineation of certain cardiac structures. The conclusion of this and the previous block was that 3D printing based on a single imaging modality is not sufficient to delineate all the cardiovascular structures necessary to provide 3D models with sufficient realism for either teaching or routine clinical practice.

In the third block of research, the possibility of fusing complementary images such as MRI and 3D Echocardiography to obtain hybrid 3D models was evaluated as a proof of concept. A novel multimodal image fusion workflow was systematized, demonstrating that it is possible to print hybrid 3D models showing the entire cardiovascular complexity including cardiac cavities, myocardium, valves, subvalvular apparatus and great vessels.

We conclude that multimodal image-based 3D printing is a feasible reality capable of providing very realistic 3D models of cardiac anatomy. The future of 3D printing is therefore based on multimodal image fusion, utilizing the strengths of each imaging technique to capture different cardiovascular structures, and making up for the limitations of each imaging modality with the other complementary modalities.

# INTRODUCCIÓN

## 1. Importancia de las cardiopatías congénitas

### Impacto

Los defectos cardiacos son las malformaciones congénitas más frecuentes (incidencia de 8 por 1000 recién nacidos vivos) y constituyen la principal causa de mortalidad durante el primer año de vida (1 por cada 1000 nacidos vivos) (Anderson, R. H., 2009). La importancia radica no solo en la incidencia de recién nacidos con cardiopatías, sino en la prevalencia de pacientes que acaban alcanzando la edad adulta. Gracias a los avances diagnósticos y terapéuticos, la prevalencia de cardiopatías congénitas a nivel global sigue aumentando, con un número superior a 4,09 por cada 1000 adultos (Anderson, R. H., 2009).

Entre todos los defectos congénitos, las cardiopatías congénitas son las que asocian los mayores costes económicos, estancia y mortalidad hospitalaria (Tabbutt, S., 2012). El impacto asistencial es muy elevado dado que se requieren numerosas pruebas diagnósticas complementarias, una o varias intervenciones cardiacas (cirugía y/o cateterismo) y hospitalización prolongada en cuidados intensivos y planta. Los registros de hospitalizaciones en EEUU de pacientes con cardiopatías congénitas reportan que el gasto asociado supera los 5,6 billones de dólares, lo que suponía hasta un 15% de todas las hospitalizaciones en pacientes pediátricos (Simeone, R. M., 2014).

Ello hace que las cardiopatías congénitas supongan un reto a nivel sanitario y por tanto, su peso en los programas de formación académica en medicina tanto en el grado como en la formación especializada siga cobrando cada vez más importancia.

### Docencia y aprendizaje

El aprendizaje de las cardiopatías congénitas, desde los estudiantes de pre-grado hasta la especialización médica, tanto en cardiología pediátrica, cardiopatías congénitas de adulto, como cirugía cardiaca, se basa fundamentalmente en una

adecuada comprensión de la anatomía cardíaca y de la relación espacial de las diferentes estructuras cardiovasculares. Sin embargo, debido al amplio espectro de malformaciones cardíacas y su gran variabilidad anatómica, llegar a comprender toda esta complejidad morfológica es una tarea que plantea grandes retos.

Tradicionalmente, la formación médica ha requerido de la disección cadavérica para comprender las complejas relaciones espaciales de las malformaciones cardíacas. Sin embargo, la utilización de especímenes diseccionados no está exenta de limitaciones. Por un lado, presenta varios inconvenientes como la limitada disponibilidad de cadáveres en algunas facultades, coste de la preservación texturas y colores de los órganos embalsamados diferentes de los del vivo, están de forma aplanada, comprimidos o incluso por implicaciones religiosas o legales.

Es más, una vez superado el periodo de formación de pre-grado, el abordaje de las cardiopatías pasa del estudio de malformaciones genéricas a cardiopatías paciente específicas. En este nuevo entorno clínico, los esquemas, diagramas y especímenes diseccionados no sirven para afrontar una cardiopatía concreta de un determinado paciente. Se pasa de la generalidad académica a la individualidad clínica, y para ello es necesario recurrir a las técnicas de imagen radiológica para comprender la anatomía concreta de cada paciente.

### **Diagnóstico basado en la imagen médica**

La comprensión de la anatomía es fundamental para identificar a priori los problemas estructurales existentes, evaluar la mejor estrategia intervencionista con tiempo adecuado, evitar el hallazgo de imprevistos durante el procedimiento quirúrgico que obliguen a replantear la técnica y reducir el tiempo de la intervención al máximo optimizando el procedimiento. No en pocas ocasiones la falta de precisión en el diagnóstico preoperatorio obliga a replantear la estrategia quirúrgica en el mismo momento de la intervención, privando al cirujano del tiempo suficiente para evaluar la mejor alternativa quirúrgica. Se ha demostrado que estos imprevistos repercuten directamente en los tiempos de quirófano y de circulación extracorpórea, lo que a su vez tiene un impacto sobre la morbi-mortalidad operatoria, tiempos de estancia en cuidados intensivos y finalmente en los costes hospitalarios (Kansy, A.,2010).

El diagnóstico clínico y abordaje de las cardiopatías congénitas se ha basado tradicionalmente en el análisis de las imágenes tradicionales de ecocardiografía, angiografía, tomografía computarizada (TC), y resonancia magnética (RM). Para comprender plenamente la complejidad de las cardiopatías congénitas, los cardiólogos y los cirujanos dependen de su propia capacidad y habilidad personal, adquirida a través de años de experiencia, para ensamblar mentalmente la topología

anatómica del corazón a partir de estas imágenes bidimensionales, como si estuvieran resolviendo un rompecabezas tridimensional (3D). Para hacer su tarea aún más difícil, estas imágenes suelen reproducirse como proyecciones ampliadas en una pantalla plana y, por tanto, no representan las estructuras a su tamaño real (Figura 1).

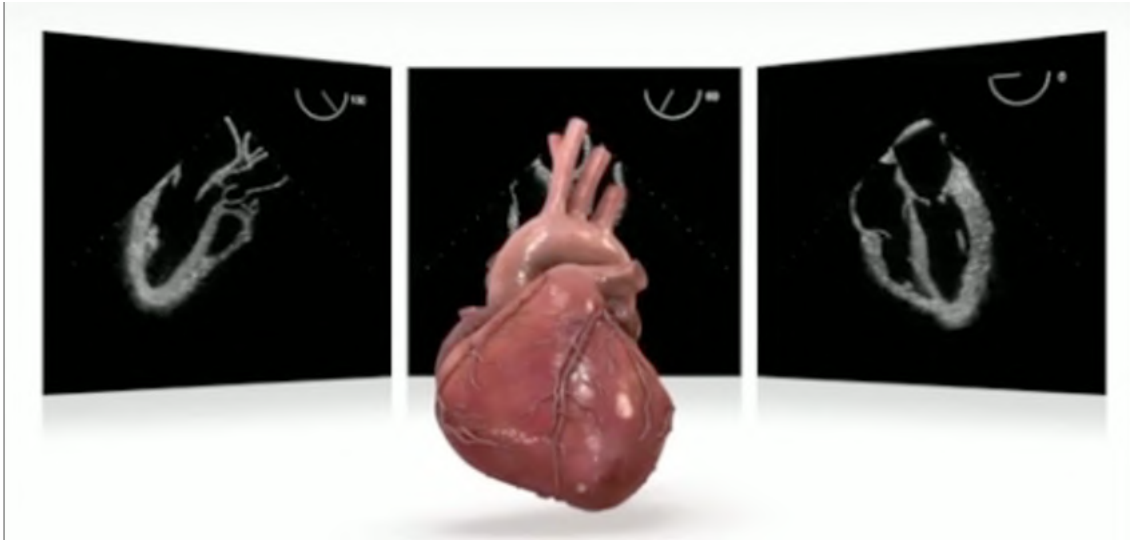


Figura 1. De la imagen 2D al 3D.

Representación en 3D de la reconstrucción anatómica de un corazón basada en múltiples imágenes 2D de ecocardiografía.

Durante los últimos 20 años, se ha producido una revolución en las imágenes médicas, y se han desarrollado las técnicas de imagen 3D como la TC, RM y ecocardiografía 3D. Sin embargo, la presentación clínica de estas imágenes sigue basándose en la exposición secuencial de planos en una pantalla de ordenador, por lo que se sigue necesitando el esfuerzo mental de imaginar y reconstruir una imagen 3D a partir de múltiples planos 2D. Es decir, a pesar del potencial 3D que tienen las nuevas técnicas de imagen, la planificación quirúrgica se sigue basando en una simplificación en la que el volumen 3D de la RM, TC o ecocardiografía se muestra en una pantalla de ordenador en 2D, en la que el cardiólogo trata de demostrar en un plano anatómico bidimensional la mejor representación posible de una estructura tridimensional mucho más compleja (Sorensen, T. S.,2004). Ello imposibilita a los cirujanos la comprensión plena de las relaciones espaciales de las estructuras cardiovasculares más complejas, lo que dificulta su entendimiento para poder hacer una planificación quirúrgica que le permita decidir el mejor abordaje.

Uno de los primeros intentos para utilizar el potencial 3D que tiene la RM para mejorar la planificación quirúrgica virtual en pacientes con cardiopatías congénitas fue realizado a final de la década del 2000 por Sorensen y colaboradores (Sorensen, T. S.,2009, Sorensen, T. S.,2008). Para ello utilizaron reconstrucciones virtuales representadas en ordenador. El desarrollo de la tecnología permitió el renderizado

3D de estas imágenes. Las proyecciones virtuales en 3D ofrecen cierta apreciación de la estructura tridimensional, pero estas imágenes siguen siendo representadas en una pantalla plana 2D de ordenador, dan una sensación imprecisa de la profundidad y de la proximidad de las estructuras en distintos planos espaciales. Lamentablemente esta representación informática tenía la limitación inherente de que al producir una reconstrucción virtual en una pantalla plana, los cirujanos no podían ni definir la textura, ni tener el feedback del tacto durante la disección.

### Impresión 3D

La llegada de la impresión 3D puede por primera vez resolver algunas de las limitaciones anteriormente planteadas. Esta tecnología originada en la ingeniería y la industria aeronáutica ha empezado a encontrar aplicaciones en el mundo de la medicina.

En este sentido, desde la introducción de la impresión 3D en el campo de las cardiopatías congénitas, una de las áreas de mayor potencial de desarrollo ha sido la educación médica.

En la educación médica, tan importante como el contenido es el método con el que se imparte ese contenido. Una formación eficaz promueve un cambio en el comportamiento del alumno y, en última instancia, mejora la atención al paciente (Berrett-Koehler, K. D., 1994). Una de las claves del éxito para los educadores de cualquier profesión es comprender las necesidades de los alumnos y adaptarse a ellas. Mientras que los individuos pueden tener diferentes preferencias y estilos de aprendizaje, las características generacionales proporcionan actitudes compartidas y valores fundamentales que son comunes a un grupo de estudiantes de medicina. Entender estas características generacionales puede ayudar a los educadores a elegir métodos de instrucción adaptados a su público y es aquí donde tal vez la impresión 3D pueda tener un impacto significativo en la educación de cardiopatías congénitas en las nuevas generaciones que tal vez prefieran el uso de modelos 3D a disecciones cadavéricas.

El objetivo de esta tesis es evaluar si nuevas tecnologías como la impresión 3D pueden ayudar a mejorar la educación médica en el campo de las cardiopatías congénitas, comprender cuáles son las limitaciones actuales de esta novedosa metodología, y proponer nuevas implementaciones que ayuden a mejorar esta tecnología.



## 2. Introducción a la tecnología de impresión 3D

Generar un modelo 3D es un proceso complejo que requiere un equipo multidisciplinar de radiólogos, cardiólogos, pediatras e ingenieros. Estos especialistas deben trabajar juntos en cada uno de los siguientes pasos: adquisición de imágenes médicas, segmentación, diseño asistido por ordenador y, por último, impresión en 3D (Figura 2).

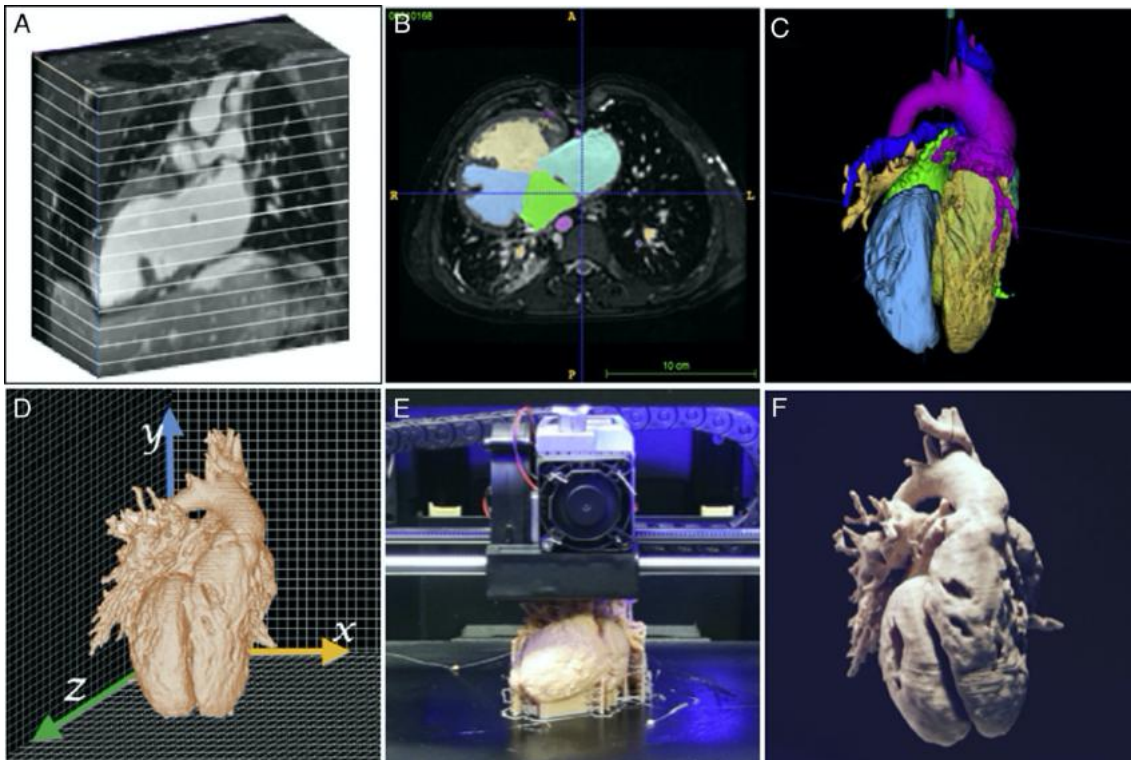


Figura 2. Proceso de impresión 3D.

A: Imágenes radiológicas en 3D. B: Segmentación del tejido cardíaco. C: Representación en 3D de la anatomía cardíaca segmentada. D: Diseño asistido por ordenador. E: Impresión por modelado de deposición fundida. F: Modelo 3D final. Imágenes con permiso de Valverde et al (Valverde, I.,2017).

### 2.1. ¿Qué tipo de imagen médica se necesita?

La impresión 3D se ha basado tradicionalmente en imágenes tomográficas como la RM y la TC. La ventaja de estas técnicas es que poseen una adecuada resolución espacial, son isotrópicas, tienen un adecuado contraste y además tienen un co-registro de la localización espacial de cada punto.

Idealmente, la adquisición de estas imágenes debe ser isotrópica (igual tamaño en las tres direcciones del espacio), y tener una alta resolución espacial de al menos 1,5

mm<sup>3</sup> para proporcionar imágenes de precisión. Ello permite generar volúmenes 3D con control riguroso de la geometría y tamaño.

Cada modalidad de imagen tiene sus ventajas y limitaciones. Para imprimir imágenes en 3D de grandes vasos, cámaras cardíacas y defectos septales ventriculares, las mejores opciones son la TC (Chaowu, Y.,2016, Kiraly, L.,2016, Kurenov, S. N.,2015, Olivieri, L.,2014, Ryan, J. R.,2015, Schmauss, D.,2014, Shiraishi, I.,2010, Yang, D. H.,2015) y la RM (Biglino, G.,2015, Farooqi, K. M.,2016, Valverde, I.,2015). La resolución puede llegar a ser de 0,5 a 1,25 mm<sup>3</sup> para la TC y de 1,5 a 1,8 mm<sup>3</sup> para la RM.

La adquisición adecuada de imágenes es el paso más crítico en el proceso de impresión 3D (Figura 2A). Una calidad de imagen deficiente puede dar lugar a imágenes granuladas y con ruido, lo que puede dar lugar a un modelo 3D con agujeros falsos y sin correspondencia con la anatomía real del paciente. Los errores en los demás pasos de la impresión 3D, como el procesamiento de imágenes o la impresión, pueden ser más fáciles de resolver, pero si la calidad de la imagen adquirida es mala, habrá muy poco margen de mejora.

Una vez adquiridas las imágenes, el siguiente paso es exportar la información del equipo médico (RM, TC) al ordenador. Las imágenes se almacenan en formato DICOM (Digital Imaging and Communications in Medicine), el estándar para la comunicación y gestión de la información de imagen médica. La clave de la integración es que el archivo DICOM agrupa la información en conjuntos de datos o etiquetas y, por tanto, debería permitir la integración universal.

## *2.2. Segmentación de imágenes médicas*

El siguiente paso es la segmentación, que consiste en la delimitación de las estructuras cardiovasculares de interés (miocardio, vasos sanguíneos) y la exclusión de las estructuras no cardíacas irrelevantes, como el hueso y el pulmón (Figura 2B). Existen dos estrategias básicas de segmentación para el modelado del corazón: la segmentación de la sangre (blood pool) y la segmentación de tejidos. Los modelos derivados de la segmentación de la sangre proporcionan una rápida comprensión de la cardiopatía, las relaciones estructurales, las arterias coronarias y los grandes vasos. En cambio, los modelos 3D del miocardio son ideales para delinear los defectos del tabique ventricular, así como de la simulación in-vitro de la cirugía (Mottl-Link, S.,2008).

Los programas informáticos disponibles para la segmentación incluyen paquetes comerciales (Materialise, Lovaina, Bélgica) y programas gratuitos (ITK snap

(Yushkevich, P. A., Yushkevich, P. A.,2006)), siendo este último una opción atractiva para los centros pequeños que dan sus primeros pasos en esta tecnología. Los distintos algoritmos y metodologías de segmentación han sido evaluadas y publicadas por nuestro grupo de investigación (Byrne, N.,2016).

### 2.3. Impresión 3D

La impresión 3D es una forma de fabricación aditiva en la que el objeto 3D se construye mediante la adición de material capa a capa sobre una superficie pre-existente.

Los métodos de impresión más comunes son el modelado por deposición fundida, el sinterizado selectivo por láser y la estereolitografía. Otros métodos de impresión 3D mucho más complejos utilizados para imprimir tejidos vivos quedan fuera del ámbito de esta disertación (Mironov, V.,2008, Orlando, G.,2012).

## 3. Educación médica e impresión 3D

La anatomía humana es una piedra angular del plan de estudios de medicina. La disección cadavérica ha sido un método de aprendizaje indispensable para comprender las complejas relaciones espaciales de la anatomía humana. Una de las subespecialidades en las que la disección cadavérica es esencial es la cardiopatía congénita. Debido al amplio espectro de variabilidad anatómica, una comprensión reflexiva de la relación espacial de las estructuras es clave para el posterior manejo quirúrgico. A pesar de la importancia de visualizar la morfología cardíaca directamente desde el corazón humano, algunas facultades de medicina tienen un acceso limitado a los cadáveres debido a implicaciones financieras, religiosas o legales, o por la escasez de cadáveres.

Estudios previos han demostrado que los modelos 3D tienen utilidad en la educación médica (Jones, D. G.,2019), y se han utilizado tanto en disciplinas como anatomía general (AbouHashem, Y.,2015), como en el estudio específico de algunos órganos y sistemas como el cráneo (Chen, S.,2017) y extremidades (Mogali, S. R.,2018). Pese a que los modelos 3D se habían empleado para enseñanza de la anatomía normal del corazón(Lim, K. H.,2016), su aplicación en cardiopatías extremadamente raras donde no hay abundancia de muestras cadavéricas aún no ha sido explorada.

Uno de los paradigmas de las cardiopatías congénitas extremadamente raras y complejas en los que los modelos 3D podrían suponer un avance son los corazones en criss-cross (Mogali, S. R.,2018) por dos motivos: su extremada complejidad

anatómica y su limitada disponibilidad. Su complejidad anatómica conlleva que para su aprendizaje se requieren algo más que diagramas o dibujos en libros de texto. Es por ello que, para comprender su elevada complejidad espacial, se requieran especímenes anatómicos. Segundo, por su extremada rareza, que hace que no todas las facultades de medicina y hospitales puedan tener especímenes con esta patología, por lo que no hay forma de proveer de muestras a los estudiantes, médicos residentes ni profesionales médicos.

El corazón en criss-cross es una de las formas más complejas y extremadamente raras de cardiopatías, ya que representa menos del 0,1% de todas las cardiopatías congénitas (Oliveira, I. M., 2013). La esencia morfológica es una conexión aurículo-ventricular con flujo cruzado a nivel de las válvulas aurículo-ventriculares. Ello se produce como resultado de la rotación de los ventrículos a lo largo de su eje largo (Anderson, R. H., 1982), ver Figura 3.

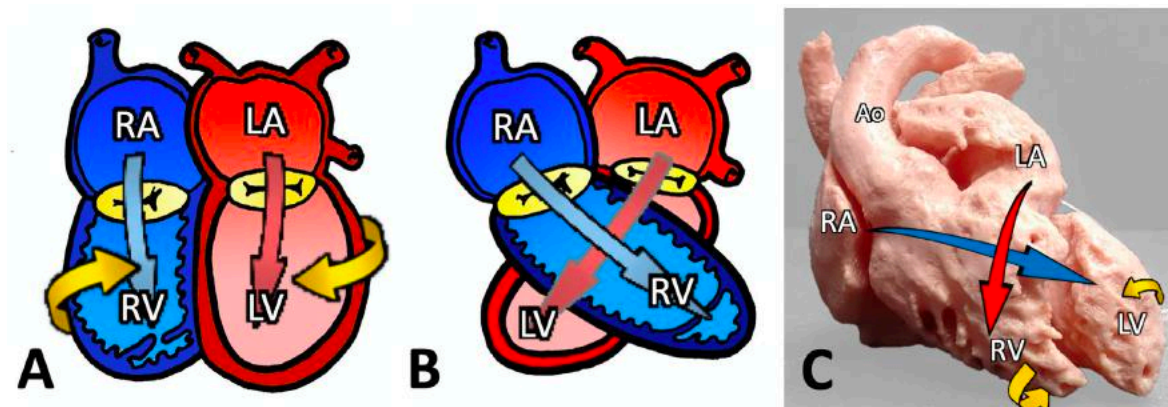


Figura 3. Corazón en criss-cross.

A: Conexiones aurículo-ventriculares concordantes. B: Conexiones aurículo-ventriculares discordantes. C: Modelo impreso en tres dimensiones (3D) de una rotación cardíaca anormal en sentido contrario a las agujas del reloj en conexiones aurículoventriculares discordantes. Las flechas azul y roja representan los flujos de entrada ventriculares cruzados. Las flechas amarillas representan la rotación de los ventrículos a lo largo del eje ventricular. Ao, aorta; LA, aurícula izquierda; LV, ventrículo izquierdo; RA, aurícula derecha; RV, ventrículo derecho. Reproducido con permiso de Valverde et al. (Valverde, I., 2021)

Estudios previos han intentado profundizar en el conocimiento de la fisiopatología que da lugar a esta malformación. Según lo publicado, parece que la mutación del gen de la conexina Cx43 da lugar a un retraso en el establecimiento de la posición del corazón, lo que hace que el ventrículo derecho se mantenga en una posición craneomedial y una rotación de 90° de la masa atrioventricular (Ya, J., 1998). La relación normal de los ventrículos se pierde y se reorganiza de forma superoinferior, con el ventrículo derecho morfológicamente situado en posición superior al ventrículo izquierdo en la mayoría de los casos (Ya, J., 1998).

Esta torsión a nivel ventricular puede asociarse a cualquier otra malformación descrita en los segmentos cardiacos tanto a nivel del situs cardiaco como de los grandes vasos, dando lugar a una amplia variabilidad anatómica. Debido a la compleja geometría anatómica y a la rareza de la enfermedad, es frecuente que esta anomalía no sea adecuadamente diagnosticada de forma prenatal ni post-natal, lo que conlleva un error potencial en la corrección quirúrgica adecuada y en el resultado del paciente (Symons, J. C., 1977).

En conclusión, el impacto de los modelos 3D en el campo de las cardiopatías congénitas complejas no ha sido evaluada con detalle, ni en la educación médica tanto a nivel de pre-grado (estudiantes de medicina) como en la de post-grado (médicos internos residentes y médicos adjuntos). Si los modelos 3D pueden ser una alternativa en este campo, se requiere de un análisis metodológico y científico que pueda demostrar de forma fehaciente su posible impacto.

#### 4. Limitaciones de la Impresión 3D convencional

Una de las mayores limitaciones de la impresión 3D convencional, es que se ha basado tradicionalmente en imágenes médicas de RM y TC. Tanto la RM como la TC adolecen de una limitación marcada: poseen escasa resolución para valorar aspectos muy importantes de la anatomía cardiaca como son las válvulas, el aparato subvalvular y los defectos septales auricular y ventriculares (Acar, P., 2016, Faganello, G., 2016, Farooqi, K. M., 2015, Gosnell, J., 2016, Moore, R. A., 2018, Olivieri, L. J., 2015, Samuel, B. P., 2015).

Ello impide que los modelos cardiacos en 3D puedan mostrar estas características anatómicas de forma fidedigna. Es decir, no muestran con exactitud el tamaño real de las comunicaciones interauriculares, ventriculares, ni la morfología valvular ni las cuerdas tendinosas del aparato subvalvular. En muchas situaciones, estos aspectos pueden no ser claves para la comprensión de la anatomía, pero en otras situaciones puede que se esté perdiendo una información fundamental.

Una posible solución a este problema podría ser la impresión de modelos basados en imágenes de ecocardiografía 3D. La ecocardiografía 3D es la técnica de elección para la valoración de los defectos septales membranosos auriculares y ventriculares, así como la evaluación de las válvulas y aparato subvalvular. Sin embargo, el desarrollo de la tecnología para realizar impresión 3D basada en ecocardiografía no está tan ampliamente desarrollada y plantea muchos retos. Por ejemplo, la ecocardiografía 3D tiene grandes limitaciones como una escasa ventana ecocardiográfica por la presencia de aire en los pulmones. Esto resulta en una limitada resolución para delinear otras estructuras anatómicas como grandes vasos,

lo que resulta en modelos 3D incompletos que solo muestran una cierta área de la anatomía. Según nuestro conocimiento, no existe en la literatura un análisis detallado de cuáles son las limitaciones ni el potencial de la aplicación de la ecocardiografía para impresión 3D.

Una posible estrategia que pudiera dar solución a todo lo anterior sería conseguir modelos 3D basados en imagen multimodal, es decir, en la combinación de diferentes técnicas de imagen, combinando imágenes transversales (RM y TC) con ecocardiografía 3D (Harb, S. C., 2018). Sin embargo, la fusión de imágenes presenta grandes retos como la alineación de imágenes sin co-registro espacial, diferentes resoluciones espaciales y desigual resolución temporal. La obtención de imágenes híbridas fusionadas tendría el riesgo de proporcionar modelos 3D que no tuvieran correlación real con la anatomía del paciente y por tanto inducir a errores.

# OBJETIVOS

Tal y como se ha expuesto en la introducción, los modelos 3D tienen un potencial enorme para la educación y docencia en la práctica médica. Sin embargo, aún existen algunas limitaciones técnicas que podrían impedir imprimir modelos 3D más realistas.

El objetivo de esta tesis es explorar la aplicación, limitaciones actuales y perspectivas futuras de la impresión 3D en la docencia de cardiopatías congénitas complejas.

Durante la realización de esta tesis se evaluaron tres áreas de investigación divididas en tres bloques:

## 1. Bloque I: Impresión 3D convencional y docencia en cardiopatías congénitas.

Evaluar la aplicación de los modelos 3D convencionales para la docencia en cardiopatías congénitas complejas, utilizando como paradigma los corazones en criss-cross.

¿Se pueden utilizar modelos cardiacos 3D para la docencia de pre- y post-grado en cardiopatías congénitas?

En esta área se evaluó si los modelos 3D convencionales tienen aplicación para la docencia en cardiopatías congénitas complejas.

Los resultados de este análisis fueron publicados en (ver Anexo-I).

- *Revista:* Anatomical Sciences Education
- *Formato JCR:* Original Article
- *ISSN:* 1935-9772
- *Ranking* (Education, Scientific Disciplines): **Primer Decil - D1** (3/42)
- *Factor de Impacto:* **3.759**
- *Posición Doctorando:* Primer autor (1/8), Autor correspondencia
- *Citaciones Revista:* 2054 (Año 2019)
- Ver Anexo-I

## 2. Bloque II: Impresión 3D basada en ecocardiografía

Revisión de la literatura sobre la aplicación clínica de los modelos 3D basados en ecocardiografía.

¿Existe impresión 3D de modelos cardiacos basados en ecocardiografía 3D que permita implementar las limitaciones actuales de los modelos 3D convencionales basados en RM y TC?

Se realizó una búsqueda bibliográfica de todos los artículos publicados hasta la fecha que habían empleado ecocardiografía como método de imagen para la impresión 3D. Se realizó un análisis crítico de los artículos, evaluando los puntos fuertes y limitaciones de esta tecnología.

Dicho resumen se estructuró y publicó en formato capítulo de libro, ver Anexo-II.

- *Libro:* 3D echocardiography
- *Editor:* Takahiro, Shiota
- *Capítulo:* 3D printing
- *Editorial:* CRC Press
- *ISBN:* 9780367252885
- *Posición Doctorando:* Primer autor (1/1), Autor correspondencia
- *Ver Anexo-III*



### 3. Bloque III: Impresión 3D basada en fusión de imagen multimodal

Evaluar la fusión de imagen multimodal de Ecocardiografía y Resonancia Magnética cardiaca (RMC) para obtener modelos híbridos 3D.

¿Se pueden imprimir modelos 3D híbridos (fusión de ecocardiografía y RMC) que representen con precisión y detalle la anatomía cardiovascular?

El análisis realizado en el objetivo anterior puso de manifiesto que no existe ninguna técnica de imagen que por sí sola sea capaz de capturar toda la complejidad cardiovascular (cavidades cardiacas, miocardio, válvulas, aparato subvalvular y grandes vasos). Se planteó la posibilidad de sistematizar un proceso novedoso de fusión de imagen de ecocardiografía 3D y RMC.

Los resultados de esta prueba de concepto se publicaron en formato Original Article -Cardiovascular flashlight para permitir la inclusión de videos y material multimedia suplementario y fue portada de la revista European Heart Journal, ver Anexo-II.

- *Artículo:* "3D hybrid printed models in complex congenital heart disease: 3D echocardiography and cardiovascular magnetic resonance imaging fusion"
- *Revista:* European Heart Journal
- *Formato JCR:* Original Article
- *ISSN:* 1522-9645
- *Ranking (Cardiac & Cardiovascular systems):* **Primer Decil - D1 (2/142)**
- *Factor de Impacto:* **29.983**
- *Posición Doctorando:* Senior autor (4/4), Autor correspondencia
- *Citaciones:* 5 (WOS)
- Ver Anexo-II



# METODOLOGÍA

La metodología de cada apartado ha sido publicada de forma independiente en revistas indexadas y libros de editoriales internacionales. En este apartado se explican los métodos usados en cada estudio.

## 1. Bloque I: Impresión 3D convencional y docencia en cardiopatías congénitas.

Se diseñó un estudio prospectivo no randomizado de tipo cross-over para cuantificar la mejora en la comprensión de la cardiopatía compleja "corazón en criss-cross". Para ello se comparó el grado de conocimiento de dicha cardiopatía empleando imágenes radiológicas convencionales frente a modelos impresos en 3D. El nivel de conocimiento se evaluó según puntuación obtenida tras realización de un cuestionario de preguntas. Los participantes del estudio fueron estudiantes de medicina, médicos internos residentes y médicos adjuntos que habían asistido a alguno de los talleres workshop realizados para este propósito.

### 1.1. Impresión de modelos 3D

Se seleccionaron retrospectivamente cuatro casos clínicos de pacientes con corazones en criss-cross de la base de datos del hospital Virgen del Rocío de Sevilla (España) y del Evelina London Children Hospital, Londres (Reino Unido). Los criterios de inclusión fueron el diagnóstico de corazón criss-cross y la disponibilidad de estudios de imagen de ecocardiografía y estudios de imágenes de RMC entre los años 2012 y 2016. Se seleccionaron 4 casos que cumplieran los criterios de inclusión.

El proceso de impresión en 3D requirió tres etapas secuenciales: segmentación de imágenes, diseño asistido por ordenador e impresión 3D tal y como fue publicado y descrito anteriormente por nuestro grupo (Cantinotti, M.,2017, Valverde, I.,2017). Todos los modelos impresos en 3D se basaron en los datos de RM de los 4 pacientes identificados (Figura 4).

La segmentación de imágenes es el proceso de aislar las estructuras cardiovasculares de interés a partir de imágenes médicas 3D como la TC y la RMC. La segmentación se realizó utilizando el software ITK-SNAP versión 3.8.0 (Universidad de Pensilvania, Filadelfia, PA) (Yushkevich, P. A., 2006) por un médico adjunto especialista en cardiología infantil con más de diez años de experiencia (IV). Se utilizó un algoritmo de segmentación de umbral manual para poder incluir las venas sistémicas y pulmonares, las aurículas derecha e izquierda (incluidos los apéndices), los ventrículos y los grandes vasos (arterias pulmonares proximales y aorta ascendente).

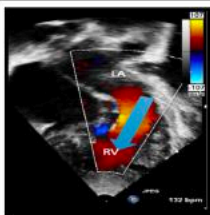


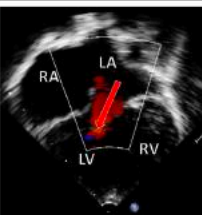
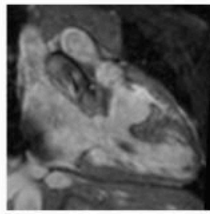
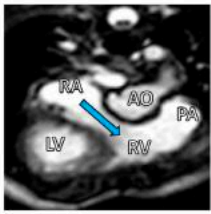
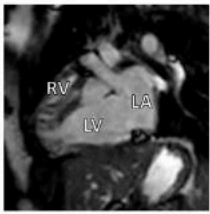
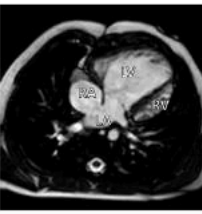
		Case 1	Case 2	Case 3	Case 4
Sex		Female	Male	Male	Male
Age		8 months	2 years	4 months	9 months
Weight		6 kg	10 kg	6 kg	8 kg
Diagnosis	Situs, heart position	Situs solitus, levocardia, levoapex	Situs solitus, dextrocardia, dextroapex	Situs solitus, dextrocardia, dextroapex	Situs solitus, levocardia, levoapex
	VA connection	Discordant	Concordant	Concordant	Concordant
	AV connection	Discordant	Double outlet right ventricle	Pulmonary atresia	Double outlet right ventricle
	Other associations	Ventricular septal defect, subpulmonary stenosis	Ventricular septal defect	Ventricular septal defect, straddling mitral valve	Ventricular septal defect
Conventional Medical Images	Echocardiography				
	Magnetic Resonance Imaging				

Figura 4. Características clínicas de los casos clínicos de criss-crossheart.

Imágenes de resonancia magnética y ecocardiografía convencionales. Todos los casos tenían una posición normal del corazón y de los órganos torácicos y abdominales (situs solitus). Las flechas azul y roja representan los flujos de entrada ventricular cruzados. Ao: aorta; LA: aurícula izquierda; levocardia y levoapex, corazón y vértice del corazón situados y orientados hacia la izquierda; LV: ventrículo izquierdo; RA: aurícula derecha; RV: ventrículo derecho. Reproducido con permiso de Valverde et al. (Valverde, I., 2021)

Una explicación más detallada sobre el software de segmentación de imágenes empleado, las diferentes alternativas comerciales y metodologías puede encontrarse en la introducción y en la revisión bibliográfica publicada por nuestro grupo (Byrne, N.,2016). La geometría cardiovascular segmentada se exportó como un archivo de superficie 3D en Meshmixer, versión 11.0.544 (Autodesk Inc., San Rafael, CA) para el modelado y diseño asistido por ordenador. Se añadió una cubierta exterior de 0,8 mm por fuera de la segmentación de la geometría cardíaca para generar una pared a dicha superficie. La geometría obtenida se procesó con el software Cura, versión 15.02 (Ultimaker BV, Países Bajos) y se envió a la impresora 3D BQ Witbox 1 (Mundo Reader S.L., Madrid, España). La impresora BQ Witbox 1 cuenta con un extrusor directo que facilita la impresión de filamentos blandos. Todos los modelos se fabricaron en Filaflex 82A, un filamento de poliuretano flexible (Recreus, Alicante, España) mediante modelado por deposición fundida. Filaflex 82A es un elastómero termoplástico de poliéter-poliuretano cuyas propiedades mecánicas (dureza 82 Shore A, resistencia a la tracción 45 Mpa, rotura de alargamiento 650%) lo hacen adecuado para imitar las características del músculo cardíaco para la sutura y la escisión quirúrgica utilizando el instrumental quirúrgico convencional como tijeras y hojas de bisturí tal y como se demostró en una publicación anterior de nuestro grupo (Mendez, A.,2018).

Los modelos se imprimieron con una capa de 0,2 mm de altura de capa, una línea de soporte de distancia de 5 mm y ángulo de voladizo de 60°. El tiempo medio de impresión por modelos fue de  $9,0 \pm 1,6$  horas (rango 6,9-10,6 horas) y la cantidad de material utilizado fue de  $42,0 \pm 7,3$  gramos (rango 33-51 gramos). El coste medio del modelo impreso en 3D, el material, el tiempo empleado en la segmentación, el diseño asistido por ordenador y limpieza fue de  $86,7 \pm 6,6$  euros por el primer modelo y de  $11,0 \pm 1,8$  euros por copia. El coste total de la impresión de 42 modelos fue de 716,74 euros.

### *1.2. Taller de modelos 3D*

Durante los años 2016 al 2019, nuestro grupo realizó cinco talleres (workshops) de impresión 3D dedicados a cardiopatías congénitas.

- Workshop on heart disease in 3D and 4D. 18 Marzo 2016 en Leiden University Medical Center in Leiden, The Netherlands
- Taller de imagen cardiovascular avanzada, el 17 de Mayo 2018, durante el XII Congreso de la Sociedad Española de Cardiopatías congénitas en San Sebastián, España.
- II Taller de Cardiopatías Congénitas – Aprendiendo en 3D, Noviembre 2018. Hospital Ramón y Cajal, España.
- 3D printed model workshop in CHD. 22 Mayo 2019 en Evelina London Children Hospital and King's College University London, Reino Unido.
- Taller de Impresión 3D para estudiantes de medicina, 27 Noviembre 2019. Universidad de Sevilla, Hospital Virgen del Rocío, Sevilla.

En estos talleres se invitó a los asistentes a participar en nuestro estudio. Ninguno de los participantes tenía conflictos de interés. Los profesores y examinadores de los talleres eran independientes, estaban ciegos respecto al diseño del estudio y los cuestionarios eran anónimos. El flujo de trabajo del taller se muestra en la Figura 5.

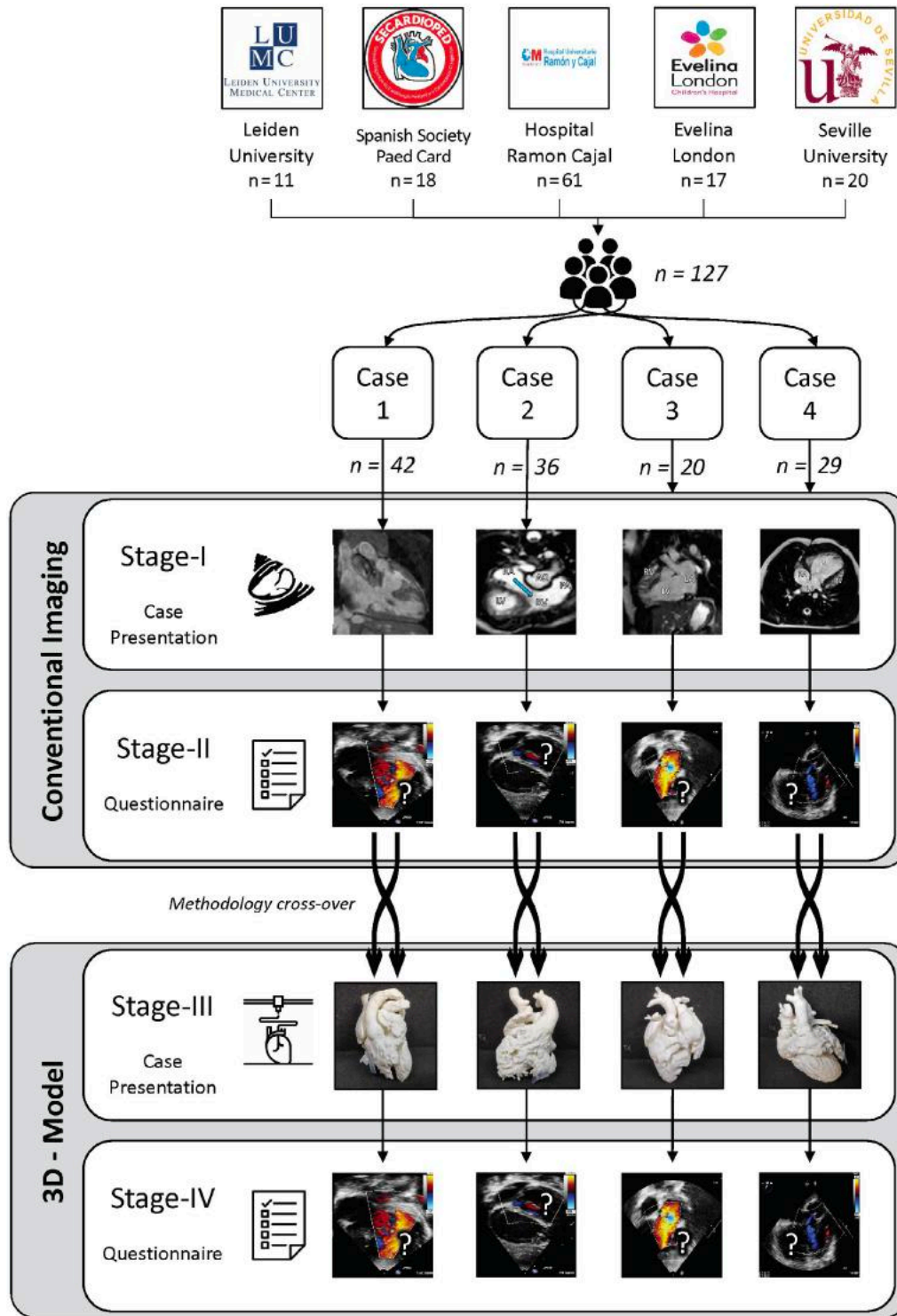


Figura 5. Diseño del protocolo del estudio.

Se reclutó a un total de 127 participantes de cinco talleres (n = número de participantes). Los participantes fueron asignados a cuatro casos clínicos diferentes (casos 1-4). Los participantes en el estudio siguieron cuatro etapas secuenciales: Etapa I (presentación de casos con imágenes convencionales), Etapa II (cuestionario basado en imágenes convencionales), Etapa III (presentación de casos con modelos tridimensionales) y Etapa IV (cuestionario basado en modelos tridimensionales impresos). Ao: aorta; AI: aurícula izquierda; VI: ventrículo izquierdo; AD: aurícula derecha; VD: ventrículo derecho. Reproducido con permiso de Valverde et al. (Valverde, I.,2021)

Los participantes se distribuyeron aleatoriamente en cuatro grupos (grupos 1-4).

Cada grupo estaba formado por tres o cuatro participantes, tenía un ordenador portátil imágenes médicas, un modelo 3D de cada caso (Caso 1-4) y un instructor dedicado. Todos los instructores eran cardiólogos pediátricos con más de cinco años de experiencia clínica y conocimientos de imágenes avanzadas. Previamente a la realización del taller, los instructores se familiarizaron con el caso clínico, el diagnóstico por imagen (ecocardiografía y RMC) y el modelo 3D para comprender su anatomía.

#### **Etapa I: Presentación de casos con imágenes convencionales.**

Se preparó una presentación en formato Power-point para cada caso (Ver ANEXO-I: ). En la Figura 6 se muestra un resumen de los cuatro casos clínicos elegidos. Todas las presentaciones incluyeron una diapositiva en la que se presentaba un diagrama del estado del corazón en criss-cross (véase el vídeo de presentación del taller incluida en la publicación (Valverde, I.,2021)). Tras un breve resumen de las características demográficas, el diagnóstico clínico y los procedimientos previos, se mostraron las imágenes ecocardiográficas. Para cada caso se presentó una vista de cuatro cámaras que incluía un barrido apical que demostraba la anatomía y una vista de eje corto. Una vez mostrados los ecocardiogramas, se presentaron imágenes de cine de RMC seleccionadas y conjuntos de datos en 3D. La revisión de las imágenes se repitió tantas veces como solicitaron los participantes. Todos los vídeos incluían etiquetas que describían las cámaras del corazón para ayudar a la comprensión de los participantes.

#### **Etapa II: Cuestionario sobre las imágenes convencionales.**

Después de la presentación, se realizó un cuestionario estructurado de diez minutos para evaluar la comprensión basada en imágenes clínicas convencionales. Cada test tenía dos vídeos de ecocardiografía y una imagen/vídeo de RMC con un total de 13 preguntas. Los participantes tenían que identificar las estructuras anatómicas en cada imagen (Ver Anexo-I).

#### **Etapa III: Presentación del caso con un modelo impreso en 3D.**

Por último, cada grupo recibió una réplica de un modelo impreso en 3D a escala 1:1 (Figura 6).



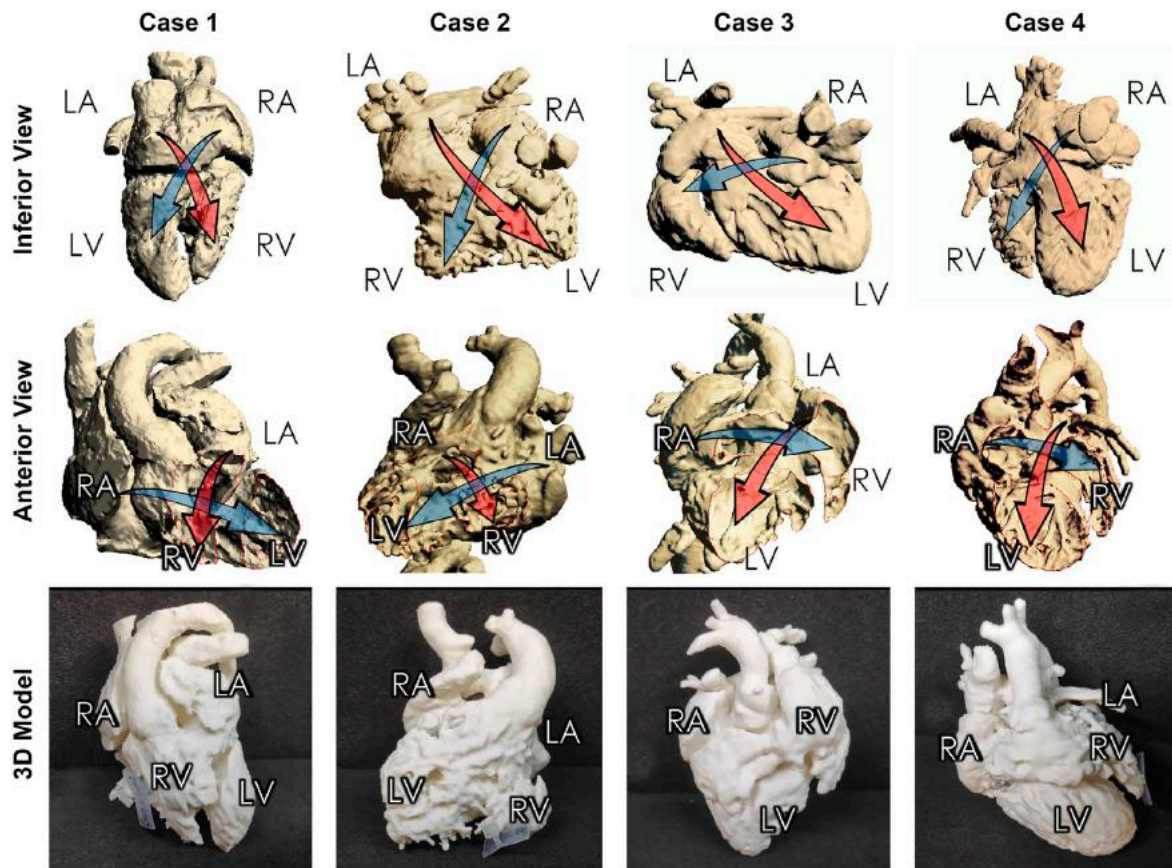


Figura 6. Modelos impresos 3D en criss-cross

Modelos 3D utilizados en los cuatro casos clínicos de corazón en criss-cross. Las flechas azules y rojas representan los flujos de entrada ventriculares cruzados. Ao: aorta; LA: aurícula izquierda; LV: ventrículo izquierdo; RA: aurícula derecha; RV: ventrículo derecho. Reproducido con permiso de Valverde et al. (Valverde, I.,2021)

El instructor repitió las características anatómicas de los corazones en criss-cross y sus relaciones espaciales durante la inspección práctica. Los modelos 3D se proporcionaron como una geometría única que incluía venas, aurículas, ventrículos y segmentos proximales de las grandes arterias. Las conexiones aurículo-ventriculares podían evaluarse desde la vista externa del conjunto sanguíneo. Además, se invitó a los participantes a cortar los modelos flexibles con hojas de bisturí convencionales y tijeras quirúrgicas para inspeccionar las conexiones intracardiacas (Figura 7).

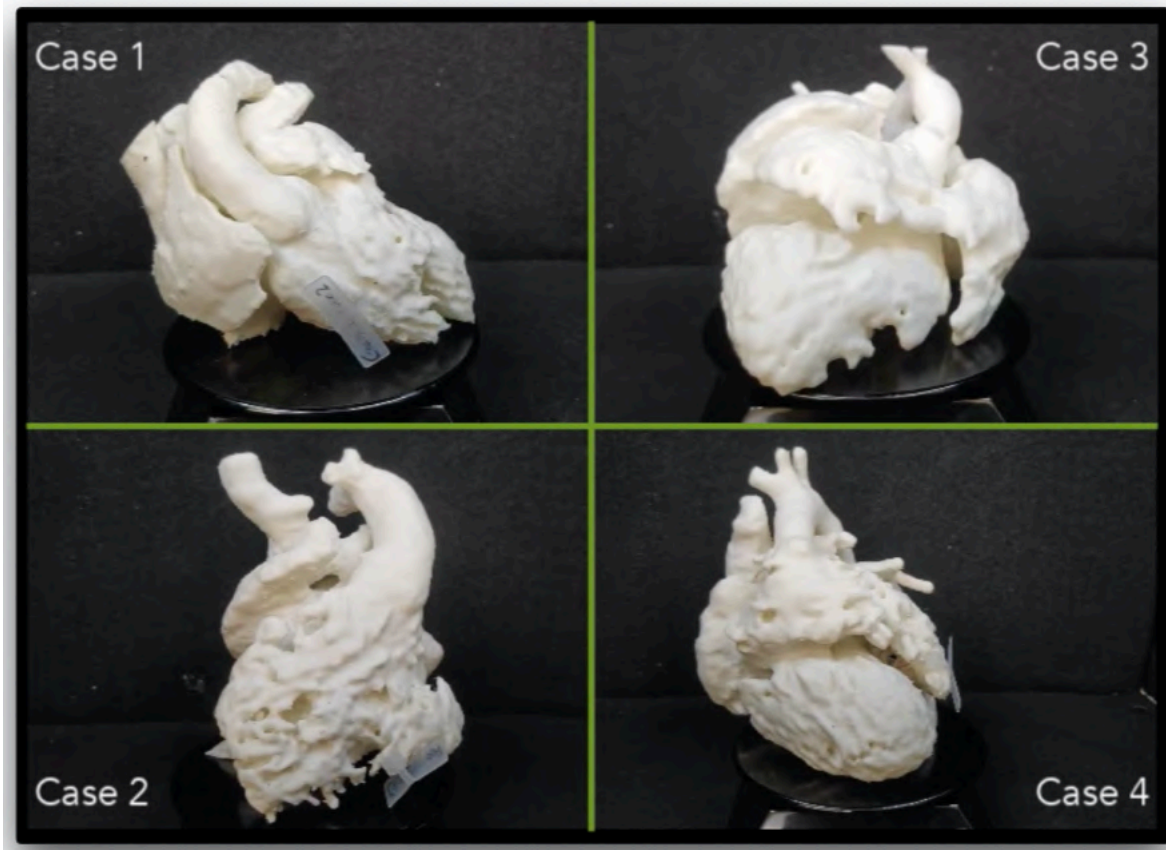


Figura 7. Resumen modelos 3D en criss-cross.

Descripción de los 4 modelos usados. Reproducido con permiso de Valverde et al. (Valverde, I.,2021)

#### **Etapa IV: Modelo tridimensional - Cuestionario del modelo**

Después de la evaluación práctica del modelo impreso en 3D, se repitió el mismo test realizado con anterioridad (test estructurado de 10 minutos incluyendo las mismas imágenes/vídeos y preguntas presentadas en la Etapa II). Véase Anexo-I.

Los participantes tuvieron que volver a identificar las estructuras anatómicas para cada una de las 16 etiquetas, pero esta vez con la ayuda del modelo impreso en 3D en sus manos. Por último, los participantes completaron un formulario de opinión subjetiva para evaluar la utilidad de los modelos 3D para la planificación quirúrgica, la comunicación, la educación y su satisfacción general con los modelos (Ver Anexo-I).

### 1.3. Análisis estadístico

La normalidad de los datos se evaluó mediante el análisis de Kolmogorov-Smirnov. Los resultados se presentan como mediana y rango intercuartil (percentil 25-75) según la distribución de los datos. El grado de relación entre las variables se determinó mediante el coeficiente de correlación tau b de Kendall. El alfa de Cronbach se utilizó para evaluar la consistencia interna de las preguntas de la escala tipo Likert ( $\alpha = 0,821$ ), lo que demuestra que había una alta consistencia interna y fiabilidad de la encuesta. Los examinadores de la prueba y los instructores eran independientes, los examinadores de la prueba estaban cegados al diseño del estudio y los cuestionarios eran anónimos. Dos examinadores revisaron las respuestas y las puntuaron dos veces. Las respuestas correctas se puntuaron con 1 punto. Las diferencias de puntuación entre las pruebas del cuestionario de imágenes convencionales y las pruebas del cuestionario de modelos 3D se evaluaron mediante el texto con signo de Wilcoxon. El tamaño del efecto para la comparación entre dos medias se evaluó mediante la d de Cohen. También se realizó un análisis de subgrupos según los casos clínicos y el nivel clínico-académico. Todas las pruebas se evaluaron con un nivel de significación  $P < 0,05$ . Los análisis estadísticos se realizaron con el paquete estadístico SPSS, versión 27 (IBM Corp., Armonk, NY).

## 2. Bloque II: Impresión 3D basada en ecocardiografía

Se realizó una búsqueda bibliográfica de todos los estudios publicados, que incluyeran impresión 3D cardiovascular basada en ecocardiografía. Se diseñó una estrategia de búsqueda extensiva para recuperar todos los artículos publicados con anterioridad al 1 Junio de 2019, combinando los términos genéricos “3D printing” y “echocardiography” en las principales bases de datos bibliográficas electrónicas (PubMed y Cochrane Library), siguiendo la directriz de presentación de Revisiones Sistemáticas y Meta-análisis de la guía PRISMA (Moher, D.,2009). De acuerdo con las normas de calidad para la presentación de revisiones sistemáticas y metaanálisis de estudios observacionales, se revisaron los artículos recuperados. Se evaluó cada uno de los artículos considerados aptos para su inclusión.

### 2.1. Criterios de inclusión

1. Población: niños (<14 años), adolescentes y adultos. También se incluyeron technical reports en los que, sin necesidad de incluir ni describir la población de estudio, se describe el desarrollo técnico y metodológico.
2. Diseño del estudio: Guías clínicas, documentos de consenso, revisiones, revisiones sistemáticas, estudios retrospectivos y prospectivos (estudios transversales, estudios de casos y controles, series de casos e informes de casos), technical reports.
3. Palabras clave: “3D printing” AND “echocardiography”

### 2.2. Criterios de exclusión

1. Estudios basados en tecnología de Realidad Aumentada, Realidad Virtual y Realidad Mixta que no incluyeran impresión 3D.

Se encontraron un total de 77 artículos, de los cuales se seleccionaron los 28 artículos más relevantes incluidos en la revisión bibliográfica utilizada para el capítulo de libro.

### 3. Bloque III: Impresión 3D basada en fusión de imagen multimodal

Para realizar el objetivo de impresión 3D basada en fusión de imagen multimodal se decidió explorar la combinación de imágenes de ecocardiografía con imágenes de RMC, dada la experiencia clínica y publicaciones relacionadas que tiene nuestro grupo de investigación en ambas técnicas de imagen.

Se decidió utilizar RMC en vez de TC debido a que nuestro grupo tenía mayor experiencia en esta técnica de imagen. En estudios previos habíamos demostrado que se podía hacer impresión 3D basada en RMC (Forte, M. N. V., 2019, Gomez-Ciriza, G., 2021, Valverde, I., 2015, Valverde, I., 2017, Valverde, I., 2017), y sobre todo por su beneficio en pacientes pediátricos, dado que evita la radiación ionizante de la TC.

#### 3.1. Sujeto de estudio

Se seleccionó un caso clínico de una niña de 7 años, con diagnóstico de comunicación interventricular (CIV), cabalgamiento de la válvula mitral sobre el tabique interventricular y cruce de cuerdas tendinosas mitrales anclándose en el ventrículo derecho. La paciente también asociaba transposición de grandes arterias y coartación de aorta. Había sido intervenida a los 10 días de vida de cirugía de switch arterial con maniobra de Lecompte, ampliación quirúrgica del arco aórtico y ligadura del ductus arterioso.

La paciente fue presentada en la Sesión Médico Quirúrgica (Multidisciplinary meeting) del Evelina London Children Hospital, Londres, Reino Unido en Diciembre 2019. En dicha sesión se presentaron las características demográficas, la situación clínica e imágenes clínicas de ecocardiografía y RMC. La paciente se encontraba en clase funcional II de insuficiencia cardíaca, con situación de hiperaflujo pulmonar ( $Q_p:Q_s$  estimado en RMC de 1.3-1.4:1).

Se concluyó que con la información presentada no era posible dilucidar si la paciente podría ser candidata a cirugía de cierre de CIV, al existir muchas dudas de si los anclajes de la válvula mitral que cruzaban la CIV podrían impedir la septación del tabique interauricular.

Se propuso en la sesión intentar crear un modelo 3D fusionando las imágenes de ecocardiografía y RMC.

### 3.2. Adquisición de Imagen

Bajo anestesia general, se realizó en un mismo acto, primero una ecocardiografía 3D transtorácica y después una RMC (Figura 8).

La ecocardiografía fue adquirida en el equipo Philips Epiq Affinity, transductor X8\_2t, en planos apicales y supra-esternales (matriz de adquisición 800x600, resolución temporal 56 frames = 10.1 ms) frecuencia cardiaca paciente 106 lpm.

La RMC para adquisición de geometría 3D se adquirió en el equipo Philips Achieva 1.5T, secuencia 3Dbssfp, matrix 172x174x60, resolución 1.5x1.5x1.62 mm, resolución temporal 2 fases) utilizando el mismo protocolo de adquisición descrito con anterioridad para impresión 3D (Cantinotti, M.,2017, Valverde, I.,2017, Valverde, I.,2017). Frecuencia cardiaca durante la adquisición de 80 lpm, y adquisición durante la diástole.

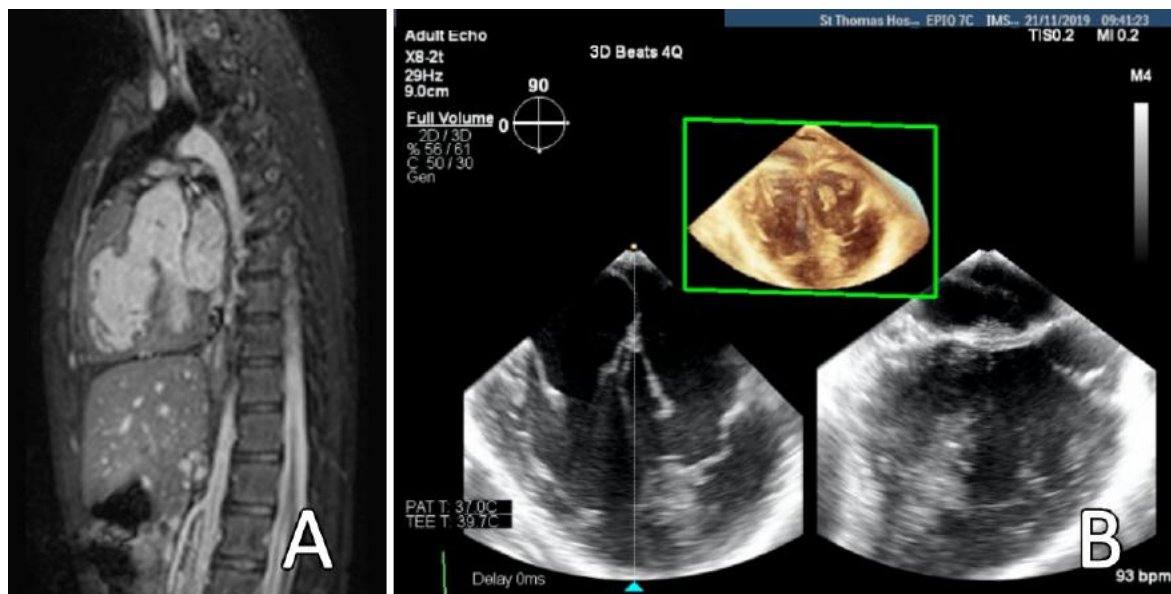


Figura 8. Adquisición de imágenes clínicas.

A. RMC, secuencia 3Dbssfp, B. Ecocardiografía 3D transtorácica apical.

### 3.3. Alineación de imágenes

Para llevar a cabo la alineación de imágenes de ecocardiografía y RMC, se utilizó una metodología desarrollada y publicada por miembros de nuestro grupo (Gomez, A.,2016). El proceso requiere la alineación de las imágenes seleccionando manualmente los puntos de referencia ventriculares correspondientes en ambas

modalidades y calculando la transformación rígida (rotación y traslación) entre los dos conjuntos de puntos de referencia.

La selección de los puntos de referencia se realizó de la siguiente manera: primero se encontró el eje base-ápice (Figura 9 A,B). A lo largo de este eje, se selecciona un punto a media altura del ventrículo (representado en la figura por un punto blanco) para producir un corte de eje corto (Figura 9 C). En esta vista corta, los ejes en el plano se giran y se trasladan de manera que un plano es paralelo al diafragma, y el otro pasa por el músculo papilar más cercano (Figura 9 D), manteniendo los planos de corte ortogonales entre sí. Este proceso se realizó por un cardiólogo infantil (Israel Valverde) y el ingeniero que puso a punto esta metodología (Alberto Gómez).

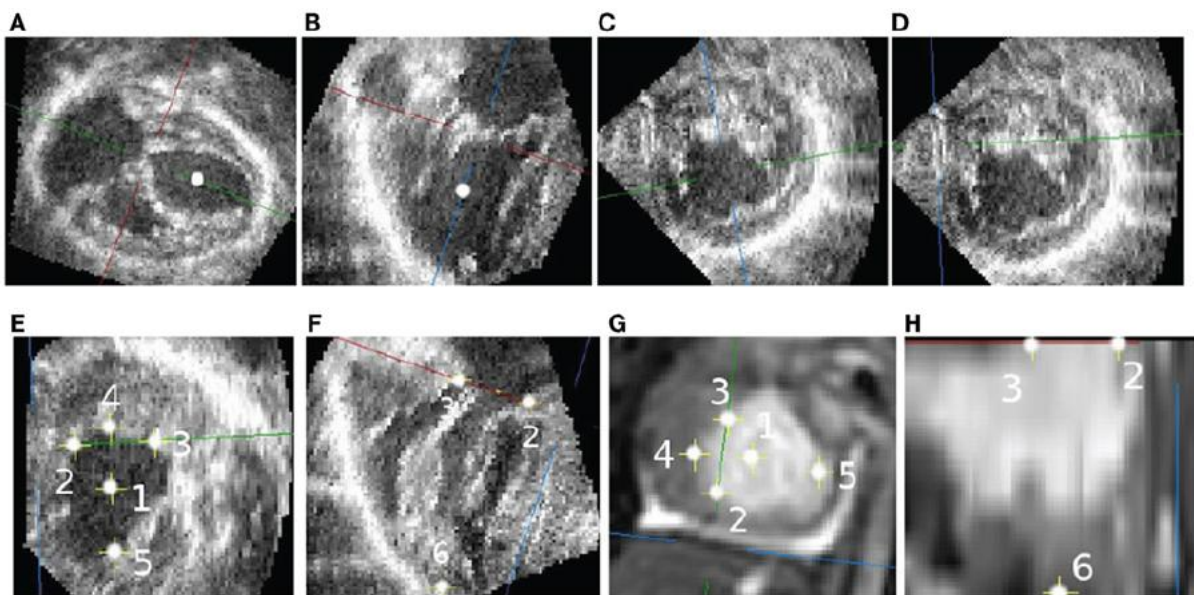


Figura 9. Selección de puntos de referencia

Selección de puntos de referencia en imágenes de ecocardiografía (A-F) y en RMC (G,H). Corte de eje largo. (B) Vista del tracto de salida de VD (C) Vista de eje corto con rotación arbitraria. (D) Vista de eje corto paralela al diafragma. (E) Puntos de referencia del plano valvular. (F) Puntos de referencia de la válvula y el ápice. (G) Puntos de referencia de la RMC. (H) Puntos de referencia de la RMC. Figura adaptada de Gomez et al. (Gomez, A.,2016)

Una vez realizada la alineación, ambas geometrías quedaron co-registradas espacial y temporalmente, ver Figura 10, Figura 11 y Figura 12.

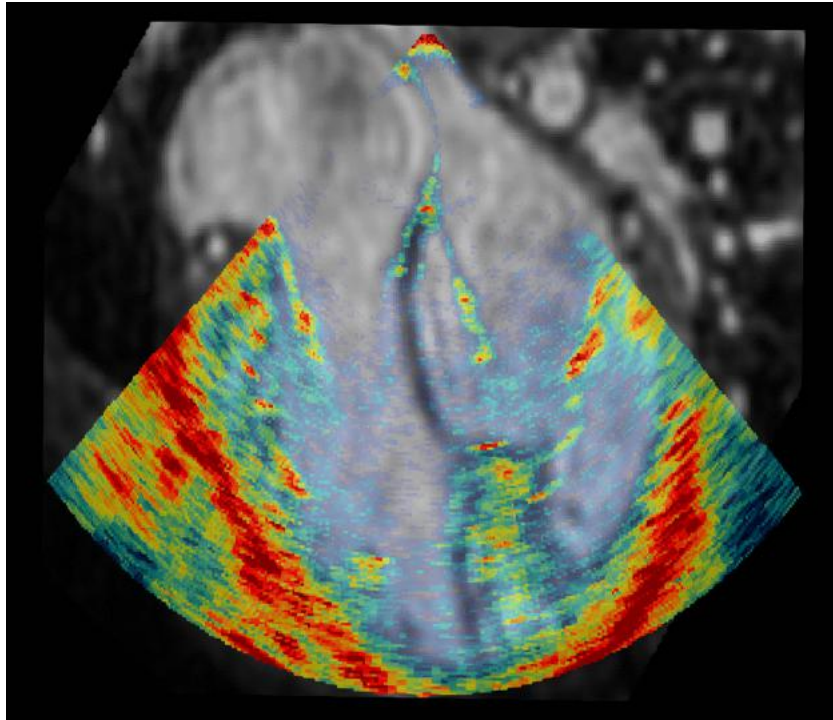


Figura 10. Fusión de imágenes de RMC y Ecocardiografía

Sobre el plano de 4 cámaras de RMC (gama grises) se sobre impone el sector de adquisición de ecocardiografía (gama colores rainbow).

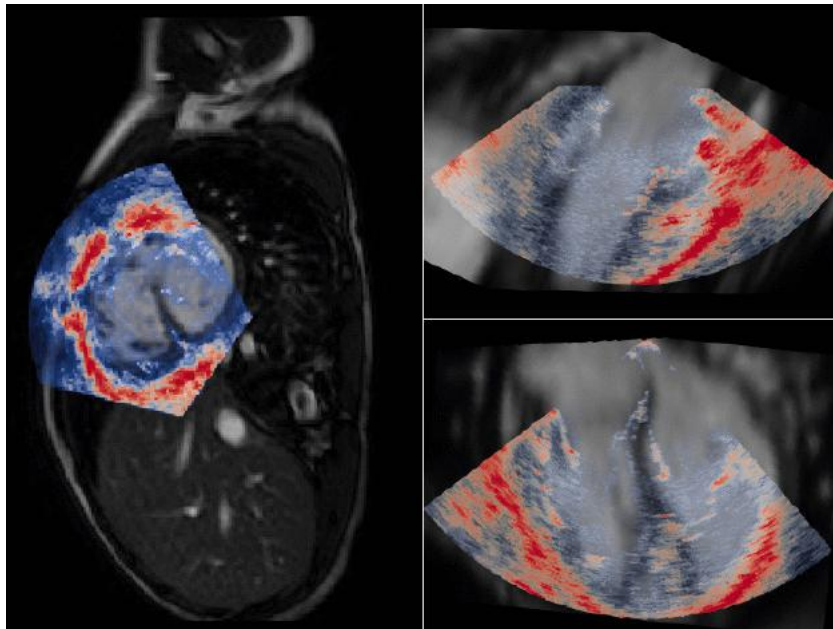


Figura 11. Fusión de imágenes de RMC y Ecocardiografía.

Se muestra un co-registro de imágenes de RMC (escala grises) con ecocardiografía (escala rojo) en tres planos diferentes: Eje corto, eje largo y 4 cámaras.



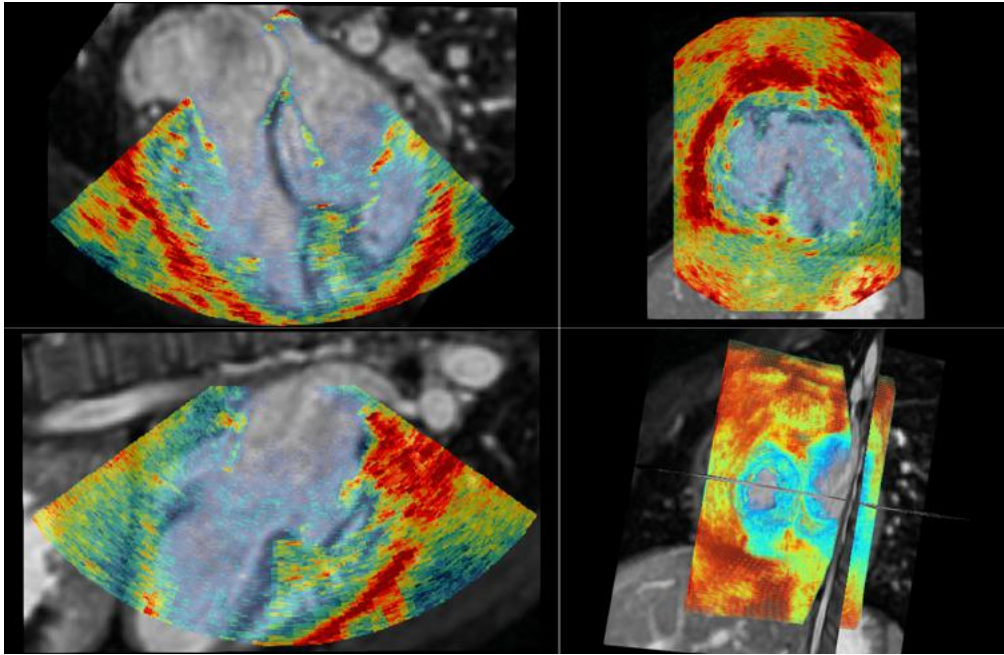


Figura 12. Co-registro de imágenes de RMC y Ecocardiografía.

Se muestra un co-registro de imágenes de RMC (escala grises) con ecocardiografía (escala arco iris) en 4 planos diferentes: Cuatro cámaras, Eje corto, Eje largo e Intersección de los planos anteriores en 3D.

### 3.4. Segmentación de imágenes

Una vez alineadas espacial y temporalmente las imágenes de RMC y de ecocardiografía, se procedió a la segmentación.

La segmentación se realizó utilizando el software ITK-SNAP versión 3.8.0 (Universidad de Pensilvania, Filadelfia, PA) (Yushkevich, P. A., 2006) por un médico adjunto especialista en cardiología infantil con más de diez años de experiencia (Israel Valverde).

Para la RMC, se utilizó un algoritmo de segmentación de umbral manual para poder incluir las venas sistémicas y pulmonares, las aurículas derecha e izquierda (incluidos los apéndices), los ventrículos y los grandes vasos (arterias pulmonares proximales y aorta ascendente), ver Figura 13.

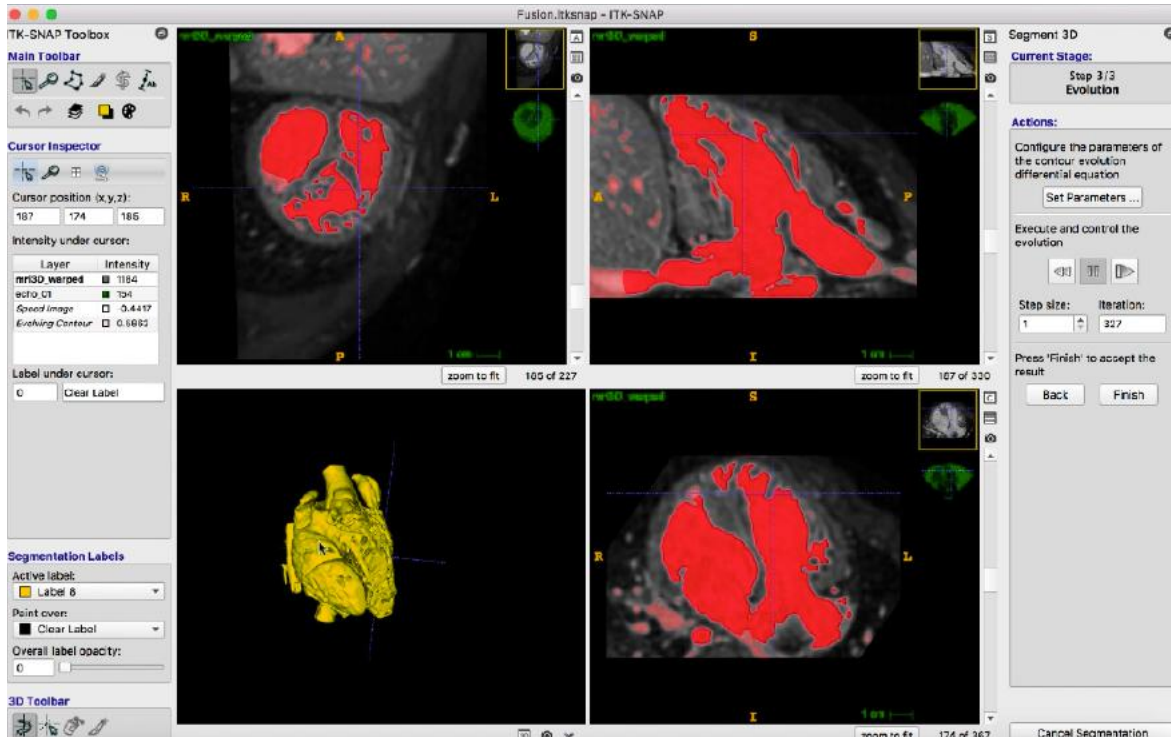


Figura 13. Segmentación de imágenes de RMC en ITK-Snap.

Posteriormente, se seleccionó la geometría de ecocardiografía para proceder a la segmentación de las válvulas cardiacas, aparato subvalvular, septo interauricular, y septo interventricular perimembranoso. Este proceso fue muy cuidadoso para incluir todos los anclajes de la válvula mitral que pudieran ser identificados, especialmente aquellos que cruzaban la comunicación interventricular, ver Figura 14.

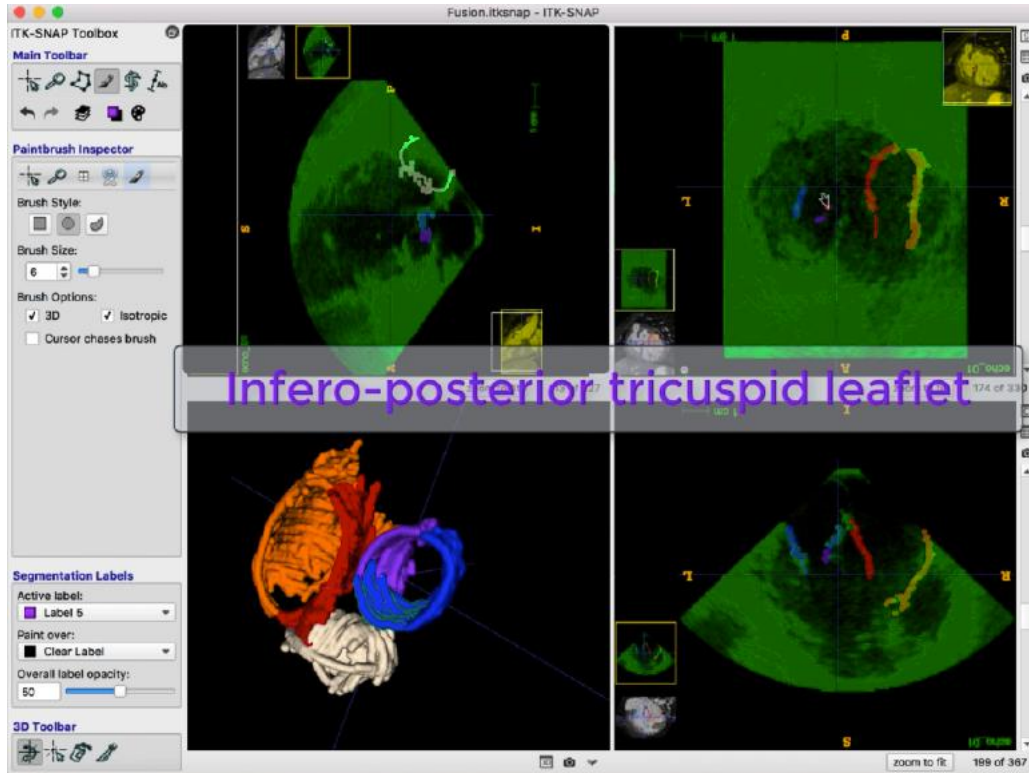


Figura 14. Segmentación semi-automática de válvulas en ITK-Snap.

El resultado final de la segmentación se muestra en la Figura 15.

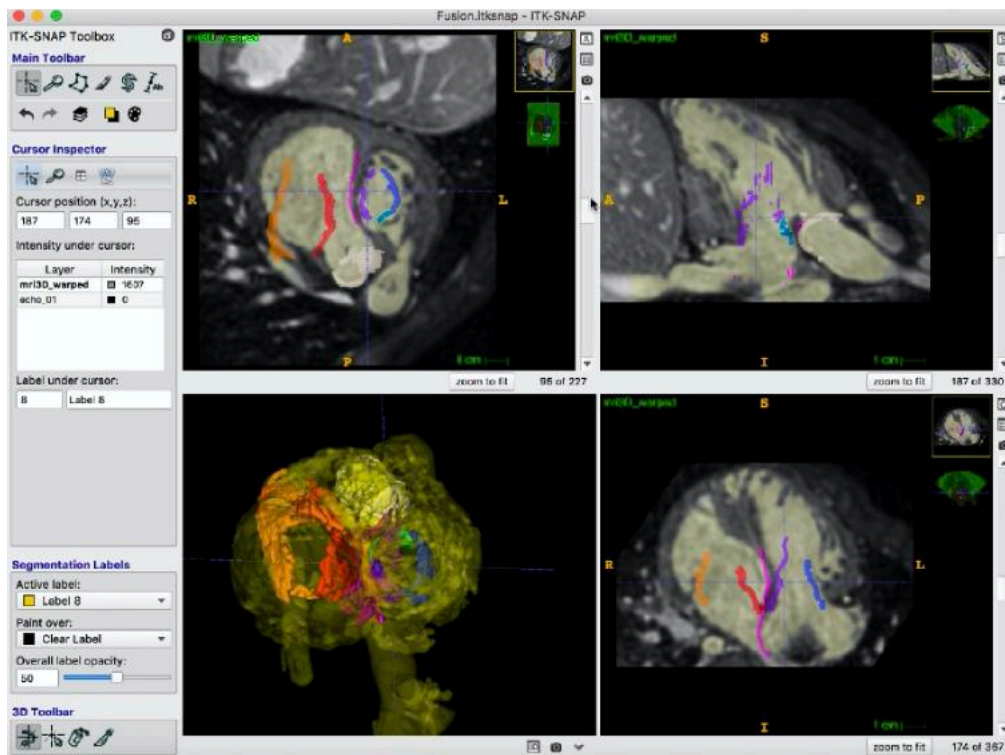


Figura 15. Segmentación combinada RMC y Ecocardiografía

### 3.5. Computer Aided Design

Una vez realizada la segmentación, se procedió a una revisión de la alineación espacial de las geometrías segmentadas por ecocardiografía (válvulas) y RMC (blood pool y miocardio).

Este proceso se realizó de manera manual, entre un ingeniero (Gorka Gómez) con experiencia en software de CAD (GG) y el doctorando (cardiólogo clínico), que revisaba los cambios generados con las imágenes originales de ecocardiografía y RMC.

La segmentación importada de la ecocardiografía se muestra en la Figura 16.

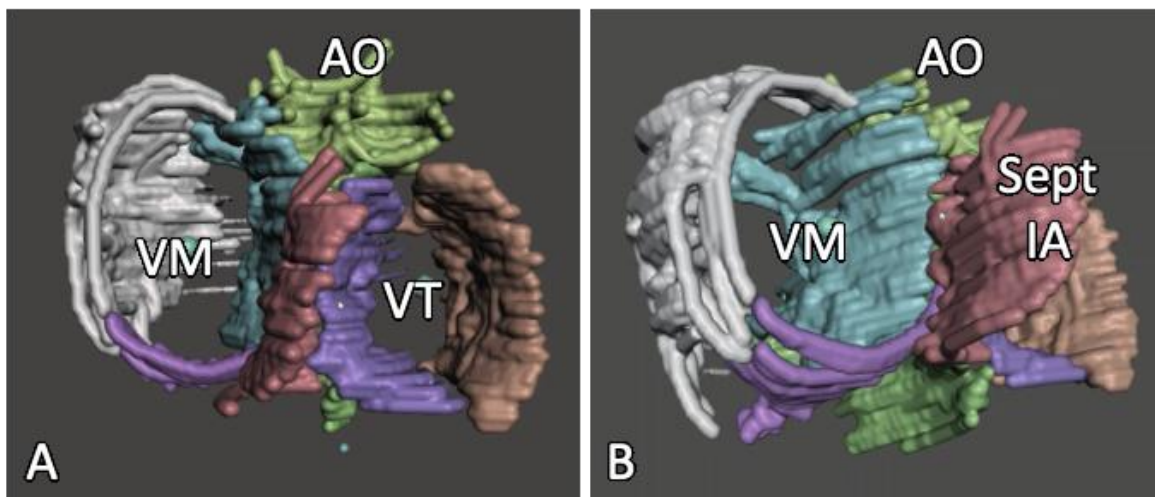


Figura 16. Segmentación de las válvulas cardiacas.

A. Visión posterior desde aurículas, mostrando la válvula tricúspide (VT), válvula mitral (VM) y válvula aórtica (AO). B. Visión sagital desde aurícula izquierda, mostrando el septo interauricular (Sept IA), la válvula mitral, y la aorta.

Una vez importadas las dos geometrías, fue preciso realizar algunas correcciones a nivel de la alineación del septo interventricular perimembranoso (Figura 17).

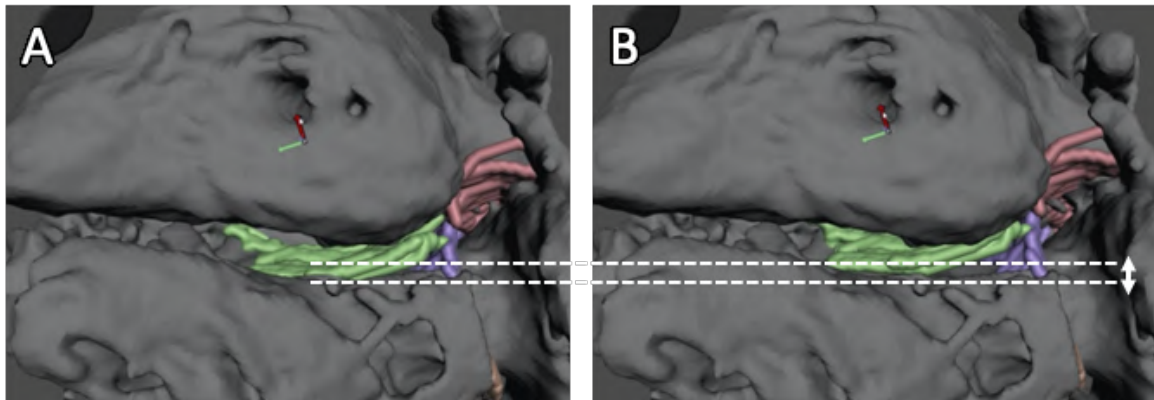


Figura 17. Co-registro de imágenes.

Alineamiento manual de la segmentación de ecocardiografía y la RMC. Visión inferior de ambos ventrículos (izquierdo arriba, derecho abajo). El septo perimembranoso interventricular (verde), se alinea de forma manual con una corrección de 1.8 mm

Así mismo, fue preciso corregir la angulación entre la geometría de la ecocardiografía y la RMC, en ocasiones con cambios sutiles de angulaciones de unos  $4.5^\circ$  (Figura 18)

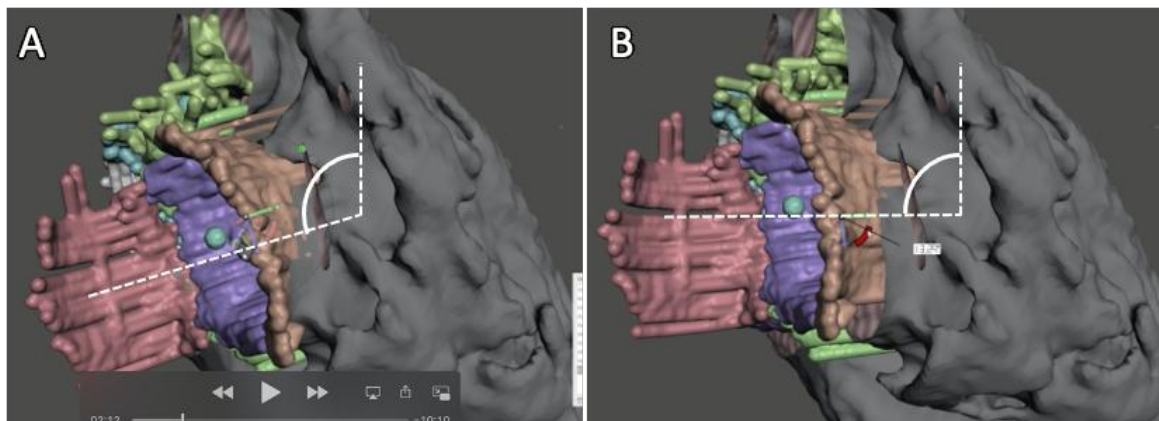


Figura 18. Corrección manual del ángulo de alineación.

Corrección del ángulo de alineación entre la segmentación valvular de ecocardiografía (colores) y la segmentación del volumen ventricular de RMC (gris)

Finalmente, se revisaron las estructuras de mayor interés como la válvula aortica, mitral y tricúspide realizando algunas correcciones relativas entre estructuras (Figura 19).

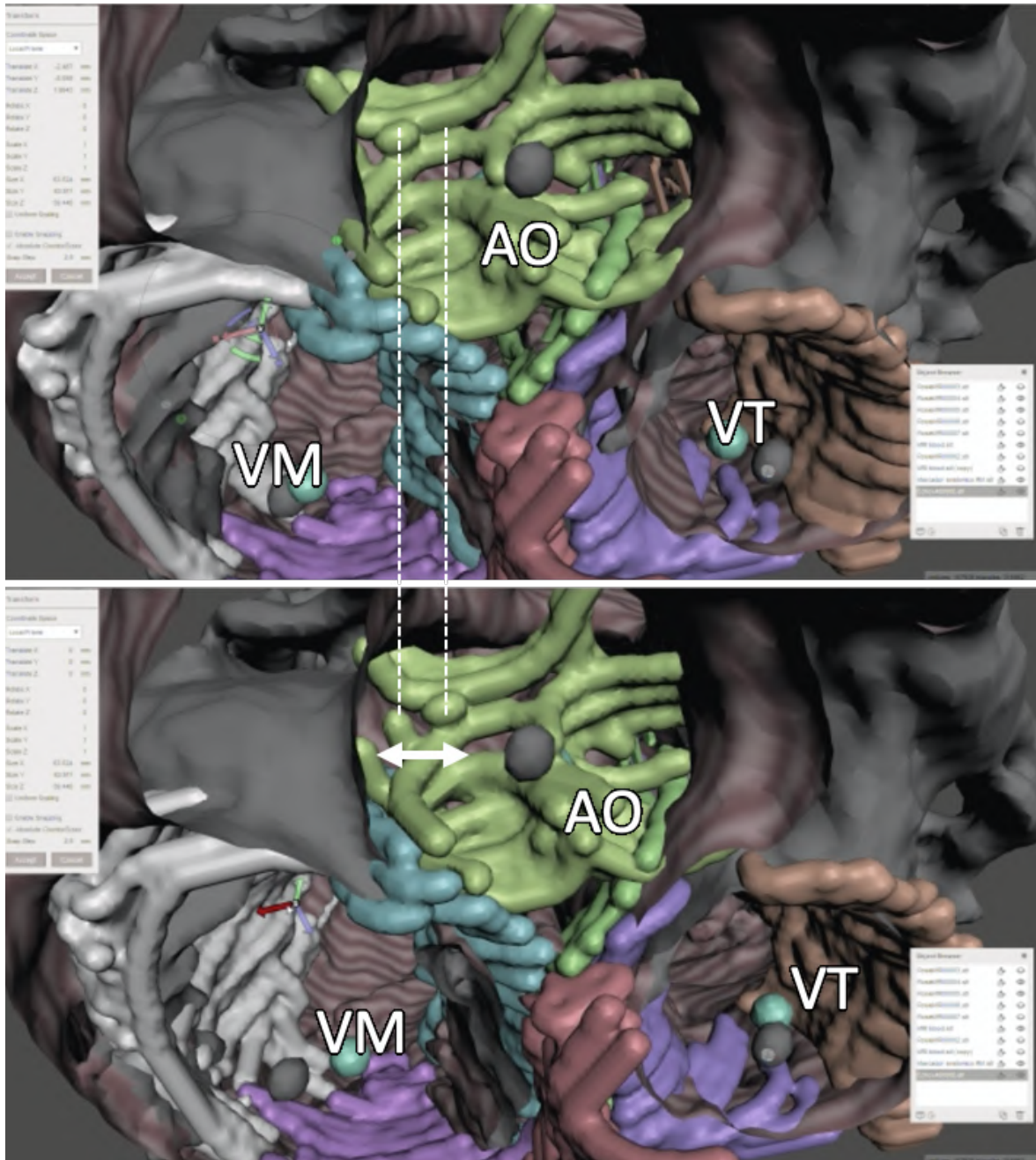


Figura 19. Corrección manual de errores de co-registro.

Detalle del desplazamiento por mala alineación entre las dos segmentaciones. Corrección de 1.76 mm de desalineación entre la segmentación valvular de ecocardiografía (colores) y la segmentación del volumen ventricular de RMC (gris)

Una vez finalizadas las correcciones, se obtuvo un co-registro final (Figura 20).

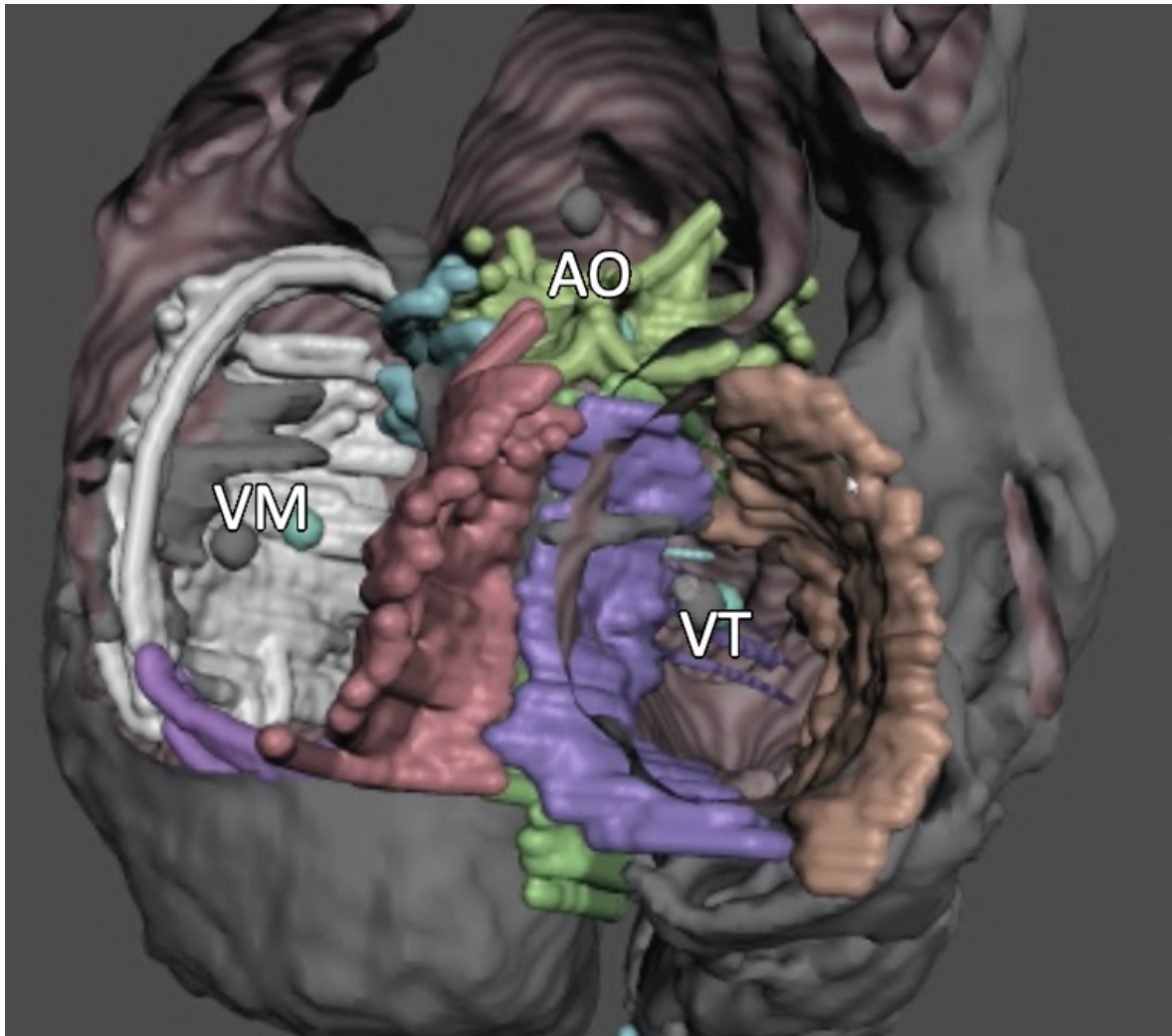


Figura 20. Co-registro final.

Resultado de co-registro final entre segmentación de ecocardiografía y RMC.

El último paso realizado fue la revisión de todas las imágenes, buscando errores debido a artefactos de la imagen como agujeros (Figura 21) y suavizado de algunas estructuras valvulares para conseguir un aspecto más realista (Figura 22).

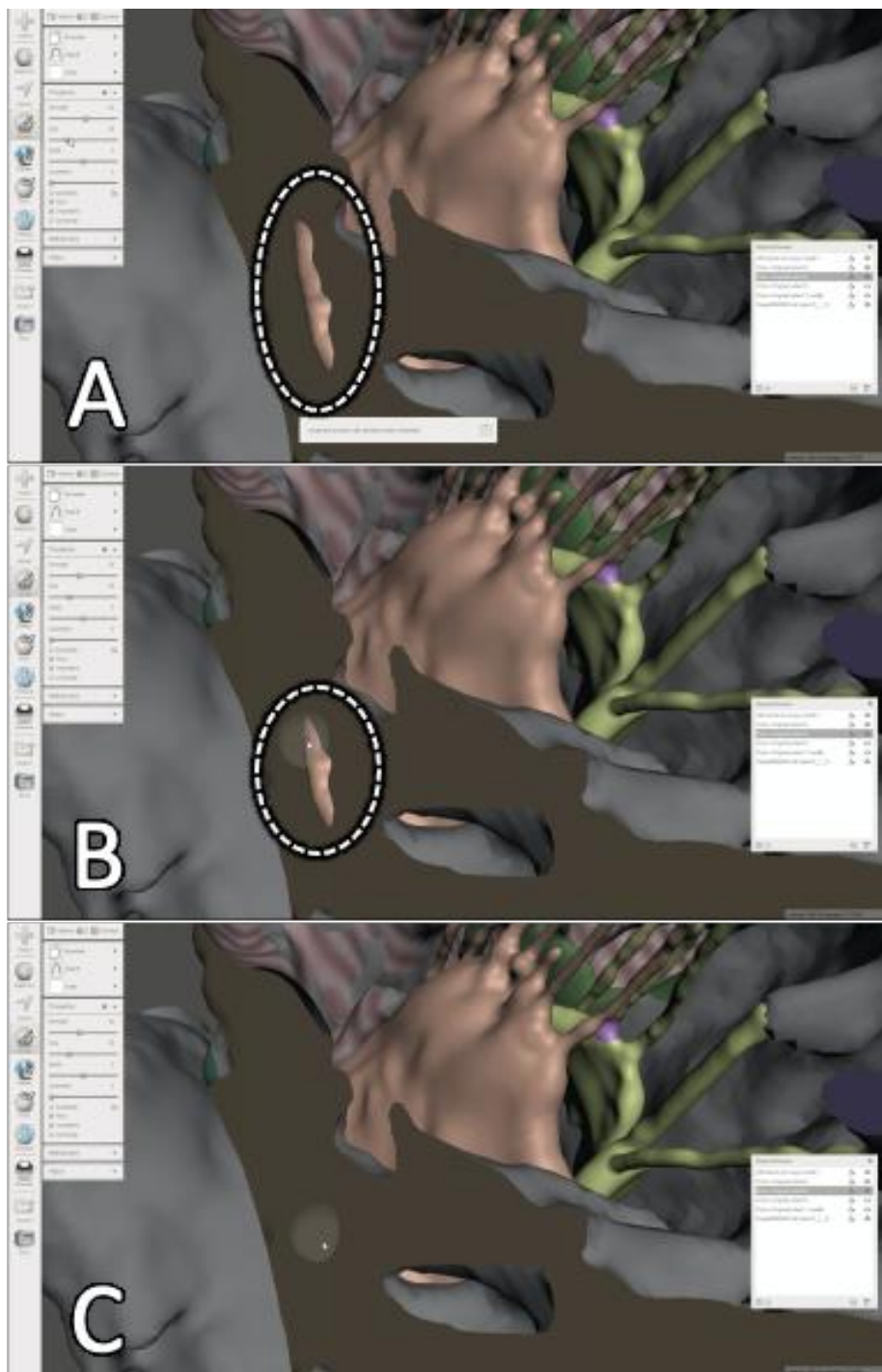


Figura 21. Corrección de artefactos de imagen.

Cierre de artefacto de imagen que producía una continuidad entre la cavidad ventricular y auricular produciendo una falsa imagen de canal auriculo-ventricular. Mediante software de segmentación (3D slicer) se corrige de forma manual la falta de tejido.



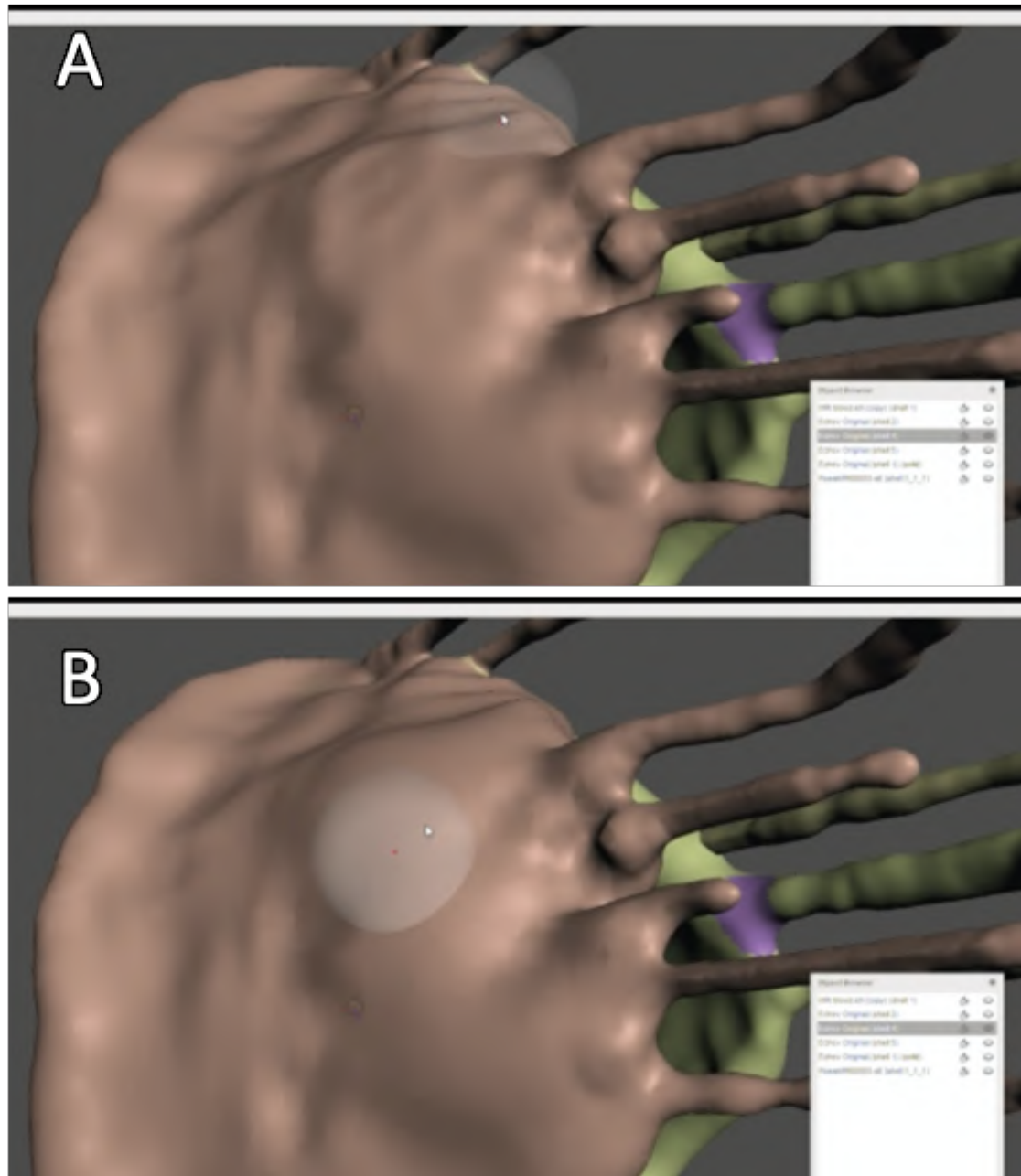


Figura 22. Modelado de la geometría 3D.

Suavizado de la geometría de la valva anterior de la mitral. En segmentación inicial (A) se observa una superficie rugosa. Sin modificar la estructura ni geometría de forma significativa se alisa la superficie para dar un aspecto más anatómico y mejorar el acabado (B).

### 3.6. Impresión 3D

La geometría obtenida se envió a la impresora 3D Stratasys Objet260 Connex 1-2-3. Esta impresora utiliza una tecnología especial para imprimir simultáneamente con varios materiales. La impresión de modelos con combinaciones de materiales básicos (materiales digitales) permite elegir entre una amplia variedad de propiedades mecánicas, desde flexibles hasta rígidas, y colores. También es posible imprimir modelos en diferentes materiales en la misma bandeja durante el mismo trabajo de impresión y alternar rápidamente entre trabajos de impresión utilizando los materiales de modelo cargados. La Stratasys Objet260 Connex 1-2-3 tiene una zona de fabricación de 255 x 252 x 200 mm (10,0 x 9,9 x 7,9 pulgadas).

Se utilizaron dos tipos de materiales, Agilus30 y Vero. Agilus30 es un material PolyJet avanzado, diseñado para su uso en la creación de piezas resistentes y flexibles. Se utilizó el material transparente para reproducir tejido valvular, subvalvular y grandes vasos. El material PolyJet Vero está compuesto por fotopolímeros rígidos y opacos que proporcionan un excelente nivel de detalle visual. Se pueden mezclar con otros fotopolímeros para crear variaciones de dureza, flexibilidad, translucidez o resistencia térmica. Este material se utilizó para reproducir el miocardio, ver Figura 23 y Figura 24.

Las características técnicas de esta impresora, y sus materiales pueden ser ampliadas en su página web <https://support.stratasys.com/>

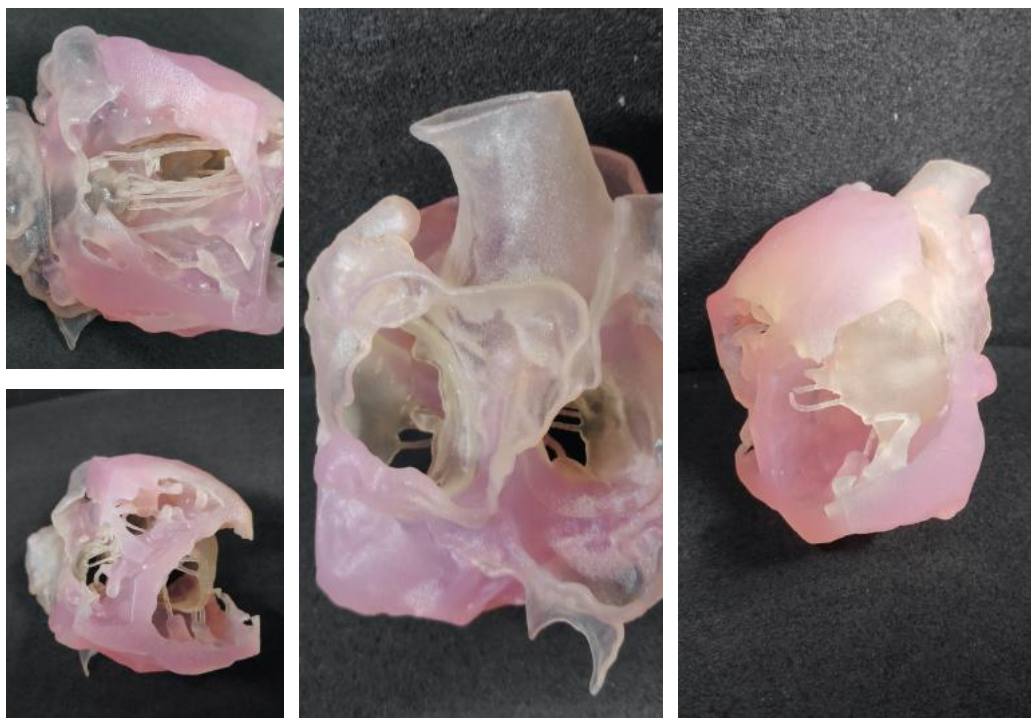


Figura 23. Modelo 3D basado en fusión multimodal de imagen I.

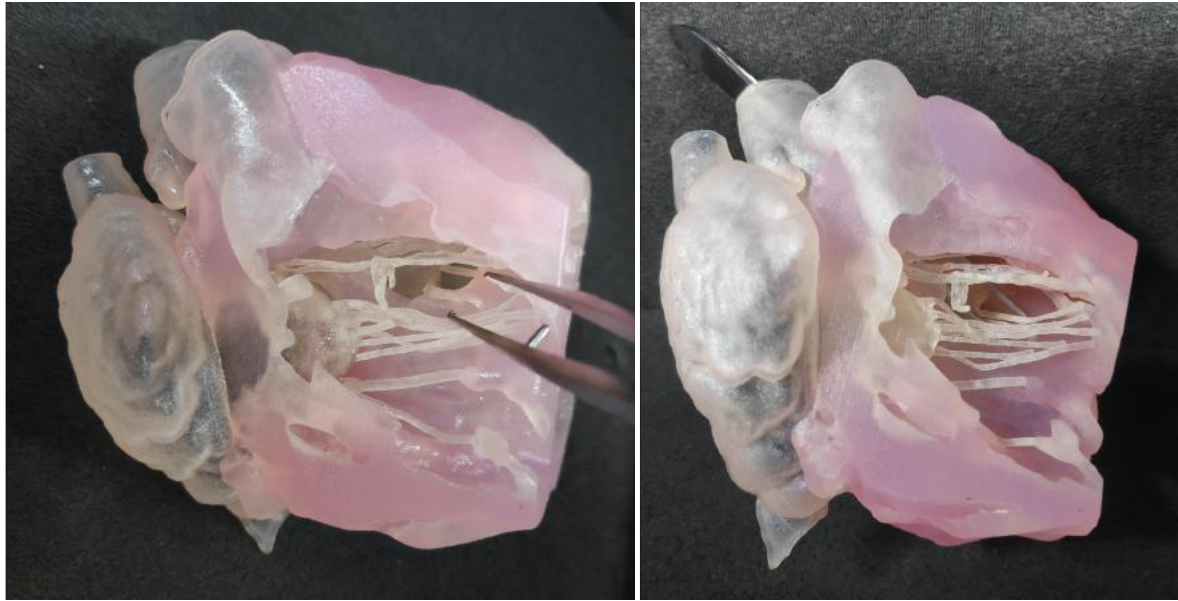


Figura 24. Modelo 3D basado en fusión multimodal de imagen II.



# RESULTADOS

## 1. Bloque I: Impresión 3D convencional y docencia en cardiopatías congénitas.

### *1.1. Participantes*

Se reclutó un total de 127 participantes (n=127), 70 (55%) adjuntos senior en cardiología pediátrica, 35 (28%) médicos residentes en cardiología pediátrica y 22 (17%) estudiantes de medicina de último año (sexto año) de la universidad.

De todos los participantes, el 9% (n = 11) procedía del taller de Leiden (Países Bajos); el 14% (n = 18) del taller de San Sebastián (España); el 48% (n = 61) del taller de Madrid (España); el 13% (n = 17) del taller de Londres (Reino Unido), y el 16% (n = 20) del taller de Sevilla (España), ver Figura 5. Sólo el 26% (n = 34) del total de los participantes había tenido una experiencia previa con modelos impresos en 3D y el 8% (n = 10) eran profesores universitarios. Los médicos adjuntos tenían más de 10 años de experiencia en cardiología pediátrica, los médicos residentes tenían menos de 5 años de experiencia y los estudiantes no tenían experiencia clínica en cardiología pediátrica. El 58% de las participantes en el estudio eran mujeres.

### *1.2. Evaluación: Imágenes convencionales frente a modelos 3D*

El uso del modelo impreso en 3D mejoró significativamente la comprensión de la anatomía del corazón criss-cross en comparación con las imágenes convencionales (Wilcoxon  $P < 0,001$ ). La puntuación total del cuestionario de imagen convencional fue del 76,9% de aciertos (61,5%-87,8%) frente a los cuestionarios del modelo impreso en 3D: 84,6% (76,9%-96,2%), véase la Figura 25A.

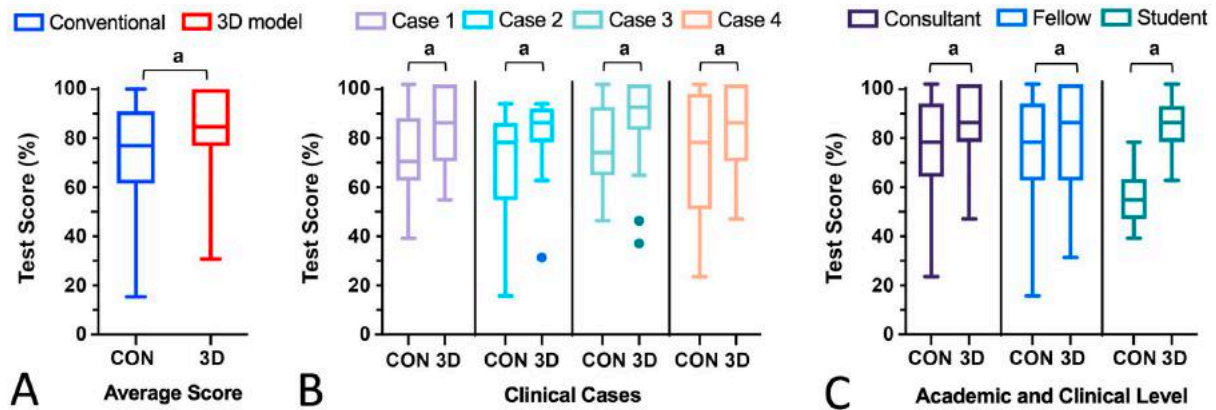


Figura 25. Puntuaciones de los tests.

Puntuación de los cuestionarios basados en la comprensión de la anatomía del corazón en criss-cross utilizando imágenes convencionales y modelos impresos tridimensionales. (A) Puntuación global de la prueba; (B) puntuación media de la prueba representada en los cuatro grupos de casos clínicos; (C) puntuación media de la prueba representada en los tres grupos académicos: adjuntos senior en cardiología pediátrica ( $n = 70$ ), médicos internos residentes ( $n = 35$ ) y estudiantes de medicina ( $n = 22$ ). Los gráficos de caja muestran las puntuaciones porcentuales medias  $\pm$  SD, los valores atípicos se indican con círculos sólidos. Número total de participantes ( $n = 127$ ).  $P < 0,001$ ; CON, imagen convencional; 3D, modelos impresos tridimensionales. Reproducido con permiso de Valverde et al. (Valverde, I., 2021)

Hubo una buena correlación entre las puntuaciones según la tau b de Kendall de 0,357 ( $P < 0,001$ ) y diferencias de tamaño de efecto medio entre los grupos ( $d$  de Cohen = 0,6).

La mejora en la comprensión fue consistente a lo largo de los cuatro casos clínicos individuales, véase la Figura 25B. La puntuación media al comparar las imágenes convencionales con los modelos impresos en 3D en el Caso 1 fue del 69,2% (61,5%-84,6%) frente al 84,6% (69,2%-100%),  $P < 0,001$ ; el Caso 2 fue del 76,9% (53,8%-84,6%) frente a 84,6% (76,9%-86,5%),  $P < 0,001$ ; el Caso 3 fue de 72,7% (63,6%-90,9%) frente a 90,9% (81,8%-100%),  $P < 0,001$ ; el Caso 4 fue de 76,9% (53,8%-92,3%) frente a 84,6% (69,2%-100%), Wilcoxon  $P < 0,05$ . La correlación entre las puntuaciones también fue significativa en todos los casos 1 a 4 (tau b de Kendall de 0,37, 0,31, 0,25 y 0,52, respectivamente,  $P < 0,05$ ). Las diferencias de tamaño del efecto entre los grupos fueron medianas ( $d$  de Cohen = 0,7, 0,7, 0,6 y 0,4 respectivamente).

La mejora en su comprensión de la anatomía también fue uniforme en todos los niveles académicos, desde consultores senior, becarios y estudiantes de medicina, véase la Figura 25C. La puntuación media obtenida en las imágenes convencionales frente a los modelos impresos en 3D en los consultores de cardiología pediátrica fue

del 76,9% (65,0%-92,3%) frente al 84,6% (76,9%-100%),  $p < 0,001$ ; entre los becarios de cardiología pediátrica, las puntuaciones fueron del 76,8% (61,5%-91,6%) frente al 84,5% (65,4%-100%),  $p < 0$ . La correlación entre las puntuaciones también fue significativa en todos los niveles académicos (tau b de Kendall de 0,42, 0,41 y 0,08, respectivamente,  $p < 0,05$ ). Las diferencias en el tamaño del efecto entre los grupos fueron de medianas a grandes (d de Cohen = 0,4, 0,4, 0,6 y 2,5, respectivamente).

### 1.3. Formulario de satisfacción

El grado de satisfacción total de los participantes se resume en la Figura 26.

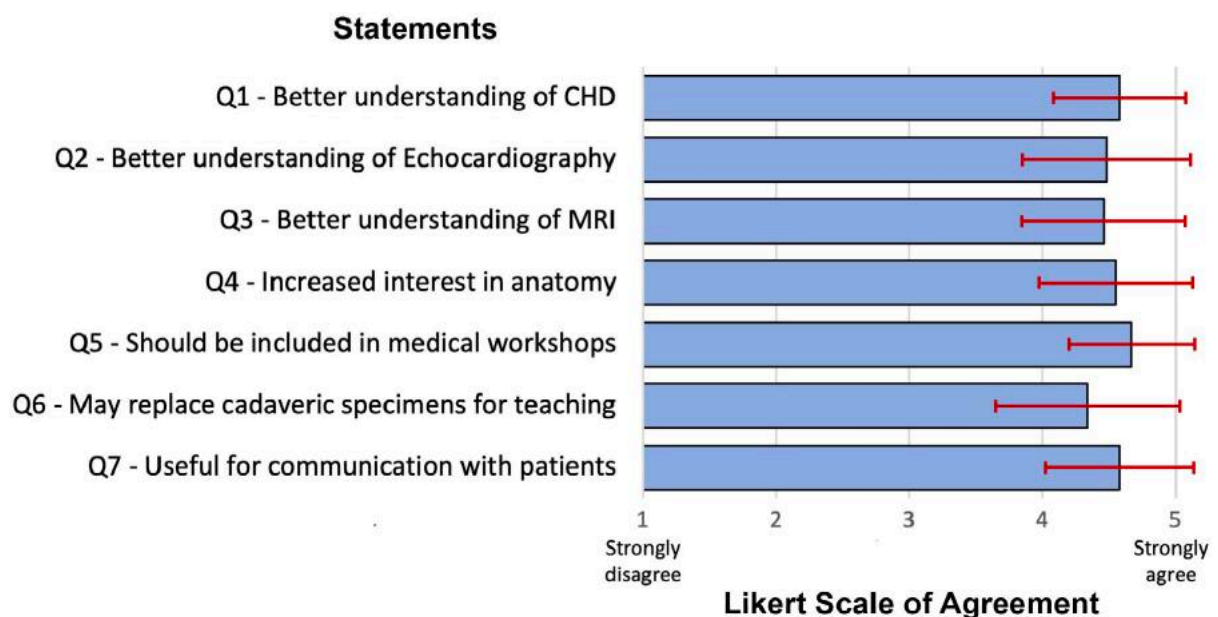


Figura 26. Resultados puntuación satisfacción.

Satisfacción general de los participantes sobre la utilidad de los modelos impresos en tres dimensiones (3D). Se pidió a los participantes que respondieran a siete preguntas (véase el formulario de información complementaria) utilizando una escala de Likert de 5 puntos en la que 1 = totalmente en desacuerdo, 2 = en desacuerdo, 3 = no estoy seguro, 4 = de acuerdo, 5 = totalmente de acuerdo. Los datos se muestran en media  $\pm$  DE. Número total de participantes (n = 127). CHD, cardiopatía congénita; MRI, resonancia magnética. Reproducido con permiso de Valverde et al. (Valverde, I., 2021)

El 58% (n = 74) de los participantes estaba muy de acuerdo y el 42% (n = 53) estaba de acuerdo en que los modelos 3D proporcionaban una mejor comprensión de la enfermedad coronaria presentada en el taller. El 94% (n = 120) y el 95,2% (n = 121) de los participantes estuvieron de acuerdo o muy de acuerdo en que los modelos 3D ayudaron a comprender mejor las imágenes de ecocardiografía y de RMC, respectivamente. Curiosamente, el 37,8% (n=48) estuvo de acuerdo y el 59,0% (n =

75) muy de acuerdo en que los modelos 3D aumentaron su interés por la anatomía cardíaca. Este interés fue mayor en los estudiantes [95,4% (n = 21) muy de acuerdo] en comparación con los médicos residentes [48,5% (n = 17)] y los adjuntos [48,4% (n = 34)].

Aunque el 100% de los participantes estaban de acuerdo o muy de acuerdo en que les gustaría que se incluyeran modelos impresos en 3D como parte de la enseñanza en los talleres, los estudiantes de medicina mostraron un mayor interés [86,3% (n = 19) muy de acuerdo] en comparación con los residentes [57,1% (20)] y adjuntos [64,2% (n = 45)].

Cuando se les preguntó por el posible uso de modelos impresos en 3D para sustituir a las disecciones cadavéricas en la enseñanza, el 0,7% (n = 1) de los participantes no estaba de acuerdo, el 8,6% (n = 11) no estaba seguro, el 44,1% (n = 56) estaba de acuerdo y el 46,4% (n = 59) estaba muy de acuerdo. Sin embargo, hasta un 3,1% (n = 4) no estaba seguro de su utilidad, y todos ellos eran médicos adjuntos de cardiología pediátrica.

Finalmente, los participantes puntuaron la satisfacción general con los modelos impresos en 3D. La puntuación media fue de 9,1 sobre 10 puntos. Los estudiantes proporcionaron las puntuaciones más altas, 9,7 ( $\pm 0,4$ ), en comparación con los médicos residentes, 8,6 ( $\pm 1,1$ ) y los cardiólogos pediatras senior, 9,0 ( $\pm 0,8$ ).



## 2. Bloque II: Impresión 3D basada en ecocardiografía

De los 77 artículos que cumplían los criterios de inclusión para la búsqueda bibliográfica, se seleccionaron los 28 artículos más relevantes que explicaban el flujo de trabajo y aplicaciones clínicas de esta tecnología.

La ecocardiografía 3D tiene varias ventajas en comparación con las otras modalidades como la RMC y la TC, ya que puede evaluar mejor la anatomía valvular y los defectos septales auriculares y ventriculares (Moore, R. A.,2018).

La impresión 3D basada en ecocardiografía requiere un proceso similar al realizado con otras modalidades de imagen: adquisición de ecocardiografía 3D, post-procesamiento de imágenes e impresión (Figura 27).

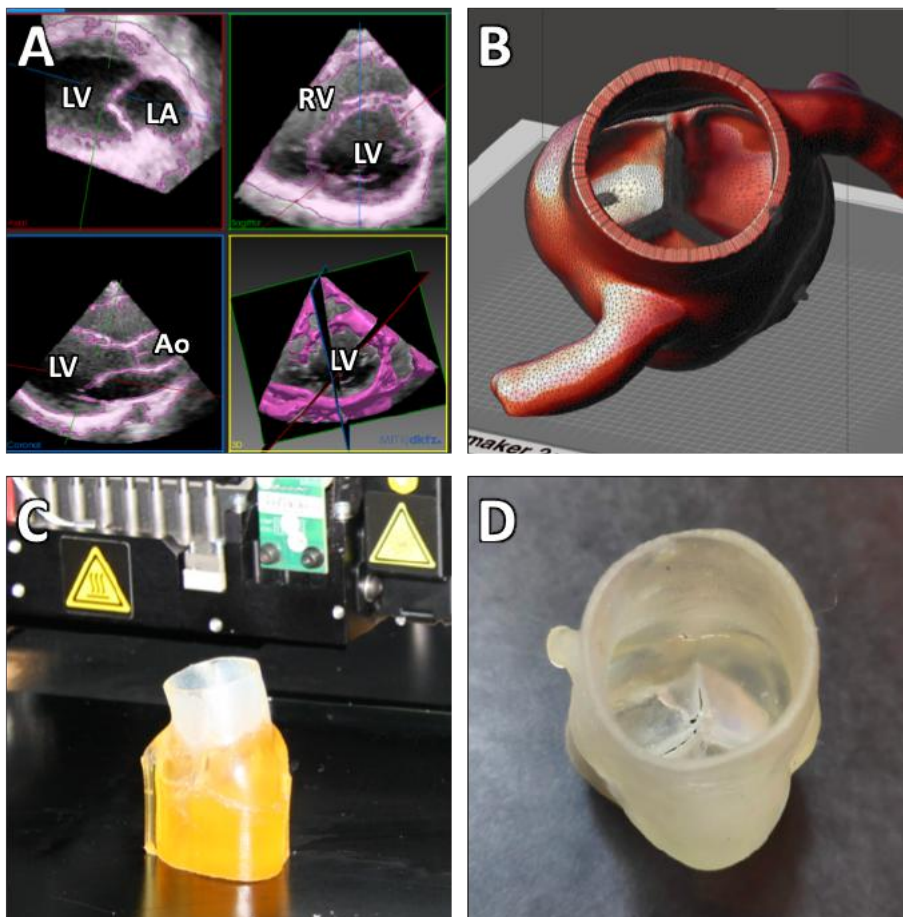


Figura 27. Flujo de trabajo de la impresión 3D basada en ecocardiografía.

A. Segmentación de ecocardiografía 3D B. Postprocesamiento de imágenes (diseño asistido por ordenador) C. Impresión 3D, D. Modelo final de válvula aórtica impreso en 3D. Adaptado con permiso de Valverde et al. (Valverde, I.,2020)

### 2.1. Adquisición de ecocardiografía 3D

La adquisición adecuada de imágenes es el paso más crítico en la impresión 3D. Una calidad de imagen deficiente puede dar lugar a imágenes granuladas y con ruido, lo que puede generar un modelo 3D con agujeros falsos y sin correspondencia con la anatomía real del paciente. Los errores en los demás pasos de la impresión 3D, como el procesamiento de imágenes o la impresión, pueden ser más fáciles de resolver, pero si la calidad de la imagen es mala, habrá muy poco margen de mejora. Las imprecisiones en la segmentación de las imágenes o el colapso en el proceso de impresión 3D pueden solucionarse utilizando un software informático o repitiendo la impresión ensayando diferentes parámetros de impresión.

Los consejos para una adquisición sobresaliente ya han sido discutidos en la introducción de esta tesis. Para la aplicación de impresión en 3D, la resolución espacial de la ecocardiografía 3D es a menudo más importante que la resolución temporal. Como se discutirá más adelante, si se prevé la fusión de imágenes entre la ecocardiografía y la RMC o la TC, la adquisición de un volumen de eco 3D más grande puede ayudar a una mejor alineación y registro entre las dos modalidades de imagen.

Una vez adquiridas las imágenes, el siguiente paso es exportar la información del ecógrafo al ordenador. Al igual que otras modalidades de imagen como la RMC y la TC, las imágenes de ecocardiografía también se almacenan en formato DICOM (Digital Imaging and Communications in Medicine), el estándar para la comunicación y gestión de la información de imagen médica. La clave de la integración es que DICOM agrupa la información en conjuntos de datos o etiquetas y, por tanto, debería permitir la integración universal de las imágenes médicas entre escáneres, servidores, hospitales y software de visualización, independientemente del fabricante. Desgraciadamente, en ecocardiografía, esto no siempre es así y existen dos limitaciones principales: las restricciones del software y la ausencia de interoperabilidad entre los proveedores. La primera limita la accesibilidad de la información almacenada en los conjuntos de datos ecocardiográficos (Hosny, A., 2018). La segunda es la falta de un formato estandarizado para el almacenamiento de datos de ecografía 3D entre los proveedores. Muchos parámetros esenciales se almacenan en "etiquetas privadas" específicas del proveedor (Hosny, A., 2018). Por ejemplo, al exportar un 3D en la estación de trabajo Philips QLab, una información crítica para la reconstrucción 3D, como el espaciado entre cortes (altura Z del píxel), en lugar de almacenarse en la etiqueta estandarizada "Slice Thickness", se almacena en una etiqueta de datos privada. Por lo tanto, el archivo DICOM de ultrasonido 3D solo es analizado correctamente por el mismo software del proveedor, ya que sabe en qué etiquetas ocultas está la información para reconstruir una imagen 3D.

Cualquier intento de analizarlo con otro software resultará en una reconstrucción fallida o inexacta.

Aunque la comunidad internacional está intentando presionar a los proveedores para que estandaricen los datos de las imágenes de ultrasonido 3D de DICOM, esto puede requerir tiempo. En un intento de resolver este problema mientras tanto, Hosny et al. publicaron recientemente un método de flujo de trabajo de código abierto para desbloquear las etiquetas específicas del proveedor y generar modelos 3D a partir de conjuntos de datos ecocardiográficos rutinarios (Hosny, A.,2018). El proceso requiere exportar el conjunto de datos de ecocardiografía 4D a un archivo con formato DICOM. Se elige el intervalo de tiempo de interés y, utilizando su software personalizado, se exporta a un archivo NRRD (formato n-dimensional Nearly Raw Raster Data). Este archivo puede importarse en el software de código abierto 3D Slicer ([www.slicer.org](http://www.slicer.org)) (Fedorov, A.,2012) para el diseño asistido por ordenador. Los autores afirman que el tiempo de procesamiento de los datos fue inferior a 5 minutos. A veces, el grosor derivado de la ecografía 3D puede dar lugar a válvulas con un grosor poco realista, sobre todo en conjuntos de datos pediátricos que pueden requerir una suavidad arbitraria basada en la información quirúrgica y la revisión de la patología (Scanlan, A. B.,2018).

## *2.2. Software de postproceso*

El siguiente paso es la segmentación (Figura 27A), que consiste en delinear las estructuras cardiovasculares de interés y excluir las estructuras no cardíacas irrelevantes. La segmentación de imágenes suele ser laboriosa y dependiente del operador debido a que precisa amplios conocimientos sobre cardiopatía estructural, cardiopatías congénitas y procesamiento de imágenes.

Existen tres tipos principales de segmentación: automática, semiautomática y manual. Aunque algunos programas informáticos afirman tener una segmentación 100% automática, normalmente se requiere una combinación de segmentación automática y manual para lograr una segmentación precisa, pero a costa de un mayor tiempo. La segmentación manual y semiautomática suele incluir el umbral de luminosidad y el crecimiento de la región. La umbralización basada en la intensidad de la imagen es la metodología más utilizada (Byrne, N.,2016). El movimiento dinámico de las valvas y el aparato subvalvular suele complicar el proceso de segmentación, ya que la ecocardiografía 3D actual rara vez proporciona datos de imagen suficientemente buenos para estas estructuras en una sola adquisición de fotogramas (Ginty, O.,2018). La identificación y elección de la fase cardíaca correcta es fundamental para segmentar la anatomía valvular. La fase diastólica se asocia a menudo con la presencia de agujeros y artefactos "fenómeno drop out" a nivel de

las valvas, mientras que en la sístole la separación individual de las valvas puede ser un reto. Comprender la aplicación clínica del modelo 3D es la clave para decidir qué fase cardíaca debe seleccionarse. Por ejemplo, si el modelo 3D se destina al cierre intervencionista de una comunicación interauricular, puede preferirse la fase diastólica para imprimir el mayor diámetro de la comunicación y elegir el dispositivo adecuado. Por otro lado, las fugas peri-valvulares suelen estar mejor definidas en la fase sistólica (Cruz-González, I.,2019).

El software disponible para la segmentación incluye paquetes comerciales (Materialise, Leuven, Bélgica) y alternativas de software gratuito (ITK snap, MITK snap y 3D slicer) (Byrne, N.,2016). Byrne et al. han publicado recientemente una cuidadosa revisión de las metodologías y el software de segmentación de imágenes (Byrne, N.,2016).

Antes de la impresión, la geometría segmentada debe modificarse mediante un software de diseño asistido por ordenador. Debido a un contraste deficiente de la imagen o a un algoritmo de segmentación inexacto, puede haber agujeros o comunicación entre estructuras adyacentes que deben corregirse manualmente. Las imágenes de ecocardiografía suelen dar lugar a superficies irregulares debido a su calidad de imagen inherente, que deben ser suavizadas y remalladas para aumentar la densidad de los polígonos. La segmentación se exporta como archivo STL (lenguaje de teselación estándar) y los defectos se modifican para tener una copia fiel de la anatomía.

### *2.3. Técnica de impresión*

Existen varias categorías de impresión 3D: estereolitografía, sinterización selectiva por láser, Polyjet y modelado por deposición fundida. Cada tecnología tiene sus propias ventajas e inconvenientes. Por ejemplo, la estereolitografía y el Polyjet son las tecnologías más exactas y precisas, siendo esta última a costa de un alto coste. El modelado por deposición fundida es una de las tecnologías más baratas. La impresión tridimensional de válvulas puede realizarse con todas estas tecnologías, sobre todo últimamente, ya que se comercializan nuevos materiales flexibles. Si los modelos tridimensionales van a utilizarse como maniqués para la obtención de imágenes mediante ultrasonidos, esto debe tenerse en cuenta a la hora de elegir el material de impresión. El material de impresión tiene un efecto significativo no sólo en las propiedades mecánicas, sino también en la impedancia acústica.

Para la impresión 3D de ecocardiografía, a menudo se prefieren los modelos "huecos" a los modelos macizos. Los modelos basados en segmentación de sangre

(blood pool) son generalmente modelos sólidos que representan el componente intravascular y proporcionan una excelente visualización de las estructuras vasculares extracardiacas y de las cámaras cardíacas (Figura 28A). Sin embargo, al ser sólidos, no hay visión de la anatomía intracardiaca. En cambio, en los modelos huecos se elimina la cavidad ocupada por la sangre para permitir la inspección de las cavidades intracardiacas y las válvulas en detalle (Figura 28B). El miocardio y las paredes de los vasos se crean e imprimen para permitir también la inspección extracardiaca. Las paredes pueden imprimirse intactas para permitir la simulación de la disección quirúrgica o con un plano de corte predeterminado para permitir una inspección más fácil.

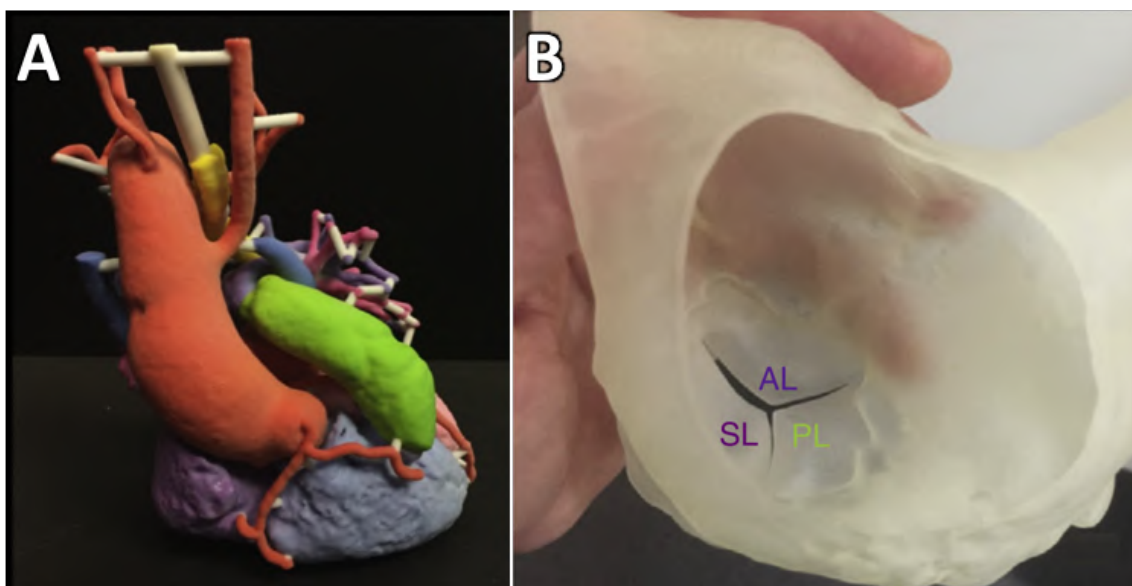


Figura 28. Tipos de impresión 3D.

A: Modelo "blood pool" sólido. B: Modelo hueco. Adaptado de Anwar et al. (Anwar, S.,2018) y Harb et al.(Harb, S. C.,2018) con permiso. Definir AL, SL, PL

Los modelos de silicona pueden reproducir mejor las propiedades mecánicas específicas del tejido de las válvulas y crear una experiencia más realista para el usuario. Para ello, es necesario fabricar un molde negativo para rellenar el molde de silicona. El proceso paso a paso de la impresión de la válvula mitral se explica ampliamente en publicaciones anteriores (Figura 29)(Daemen, J. H. T.,2019).




Figura 29. Impresión 3D válvulas mitrales en silicona.

Visión general del proceso de fabricación de moldes negativos, a partir de los cuales se pueden colar réplicas de válvulas mitrales de silicona. (A) Malla de la válvula mitral procesada y refinada. (B) Plantilla designada para ajustarse al recinto del simulador. (C) Plantilla con válvula mitral incorporada. (D) Molde negativo de tres partes, fabricado a partir del molde positivo de C. (E) Molde de silicona de un paciente. Adaptado de Daemen et al. con autorización. (Daemen, J. H. T., 2019)

#### 2.4. Aplicaciones clínicas de los modelos 3D basados en ecocardiografía

La variedad de técnicas que pueden utilizarse para las intervenciones quirúrgicas y con catéteres está creciendo exponencialmente. La tasa de éxito es una combinación de las habilidades del operador, la curva de aprendizaje y la experiencia, esta última directamente relacionada con el volumen intervencionista del centro. Los modelos impresos en 3D pueden ayudar en varios de estos aspectos, como comprender mejor la anatomía, potenciar la curva de aprendizaje mediante la formación por simulación y ofrecer un espectro completo de la diversidad y variabilidad anatómica que no siempre se garantiza en los centros pequeños.

Los modelos impresos en 3D se han utilizado para la planificación pre-cateterismo y la simulación quirúrgica, principalmente en publicaciones tipo caso clínico. En esas publicaciones se afirma que la planificación pre intervención puede reducir potencialmente el tiempo de operación y, a su vez, esto puede dar lugar a menos complicaciones, estancias postoperatorias más cortas y menores costes sanitarios (Anwar, S., 2018). Aunque estas afirmaciones se han demostrado en otras subespecialidades quirúrgicas como la craneofacial, la evidencia en aplicaciones cardiovasculares se limita aún a unas pocas publicaciones (Valverde, I., 2017), por lo que se requieren estudios de validación más amplios.

## Válvula mitral

Es obligatorio conocer en profundidad la compleja anatomía y patología de la válvula mitral para decidir la mejor opción de reparación, ya sea mediante técnicas percutáneas de la válvula mitral o mediante reparación quirúrgica. Daemen et al. presentaron un flujo de trabajo dirigido paso a paso para modelar e imprimir en 3D la válvula mitral, sin importar la variabilidad ni el espectro de la enfermedad (Daemen, J. H. T.,2019). Se crearon un total de 6 modelos de válvula mitral de plástico rígido y 4 de silicona fundida a partir de adquisiciones de ecocardiografía transesofágica (ETE) 3D específicas de cada paciente. El proceso de modelado físico fue reproducible y ayudó a la toma de decisiones, la planificación del procedimiento y la enseñanza (Daemen, J. H. T.,2019).

La reparación preoperatoria de la válvula en casos complejos de prolapso de la válvula mitral, dilatación anular y restricción de la valva posterior también ha sido publicada. Utilizando un prototipo de cirugía mínimamente invasiva de la válvula mitral, se pudo simular una intervención (Nia, P. S.,2017).

Ginty et al. también exploraron la viabilidad de crear modelos de válvula mitral dinámicos y deformables paciente-específicos para su reparación quirúrgica y percutánea (Ginty, O.,2018). Los autores incorporaron cuerdas que imitan a las cuerdas en la válvula. Los cordones de nailon se colocaron en las valvas para simular cuerdas funcionales y patológicas según la clasificación de Duran modificada. Utilizaron un duplicador de pulso para comparar los 10 modelos con los datos de los pacientes del procedimiento(Ginty, O.,2017). A continuación, los modelos se colocaron en la máquina del maniquí cardíaco para su evaluación mediante imágenes de ETE con Doppler para demostrar la viabilidad de este enfoque. Tal vez la contribución más importante de este artículo es destacar la importancia de los modelos dinámicos impresos en 3D, ya sea para la planificación de procedimientos, los estudios de validación o el dispositivo de formación clínica.

## Válvula tricúspide

Los procedimientos percutáneos para la reparación de la válvula tricúspide son una alternativa atractiva, sobre todo en los casos de alto riesgo de reparación quirúrgica. La experiencia clínica actual con las terapias percutáneas está limitada de forma preliminar a un pequeño número de casos. Además, se han desarrollado numerosos dispositivos percutáneos tricuspídeos que requieren una curva de aprendizaje. Debido a la naturaleza innovadora de estos procedimientos y a la gran variabilidad de la anatomía de cada paciente, la planificación del procedimiento mediante modelos impresos en 3D puede convertirse en un enfoque eficaz. La fusión de

imágenes multimodales que combina la tomografía computarizada y la ecocardiografía puede superar las limitaciones de la visualización subóptima de la anatomía de la válvula tricúspide. Los datos de la ecocardiografía 3D pueden utilizarse para perfeccionar las valvas de la válvula tricúspide con el fin de producir un modelo impreso en 3D útil para la simulación del procedimiento (Figura 30)(Harb, S. C.,2018).

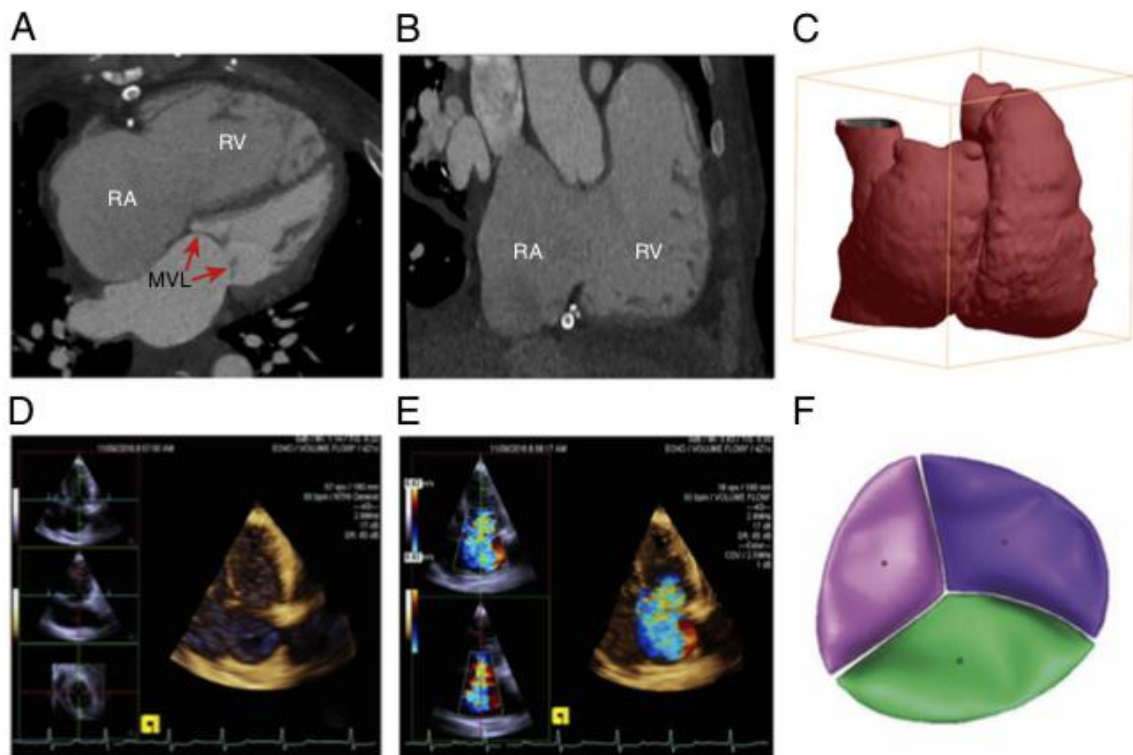


Figura 30. Fusión de imágenes multimodales

Fusión de imágenes combinando tomografía computarizada y ecocardiografía 3D.

La tomografía computarizada suboptimiza el tiempo de contraste para la delineación con opacificación del lado izquierdo en lugar del derecho (A,B), lo que resulta en una mejor delineación de las valvas de la válvula mitral (MVL) en comparación con las valvas de la válvula tricúspide. El ecocardiograma transtorácico tridimensional (D) demostró bien las valvas de la válvula tricúspide. El análisis doppler tridimensional en color muestra una regurgitación tricuspídea grave (E). Se combinaron los datos de la TC y la ecocardiografía 3D. La TC se utilizó para modelar las estructuras del lado derecho (C) y las valvas de la válvula tricúspide se modelaron basándose en la ecocardiografía 3D (F). Adaptado de Harb et al.(Harb, S. C.,2018).



## Cardiopatías congénitas

La planificación quirúrgica e intervencionista en las cardiopatías congénitas complejas es un reto debido a la gran variabilidad entre individuos, las pequeñas estructuras cardíacas de los niños y el amplio espectro de malformaciones (Valverde, I.,2017). Un conocimiento profundo de las complejas relaciones espaciales entre las estructuras anatómicas puede evitar hallazgos inesperados y, por lo tanto, puede reducir el tiempo operatorio y la mortalidad. Ya se ha demostrado el impacto de los modelos 3D en el cambio de decisión quirúrgica en pacientes con cardiopatías complejas (Valverde, I.,2017), aunque la mayoría de los estudios se basan en imágenes de RMC y TC. Olivieri et al. exploraron la viabilidad de crear modelos impresos en 3D a partir de datos ecocardiográficos en 9 pacientes con cardiopatía estructural antes de la reparación intracardiaca (Figura 31)(Olivieri, L. J.,2015). Ocho pacientes tenían comunicación interventricular y uno tenía tres fugas perivalvulares alrededor de una válvula aórtica protésica.

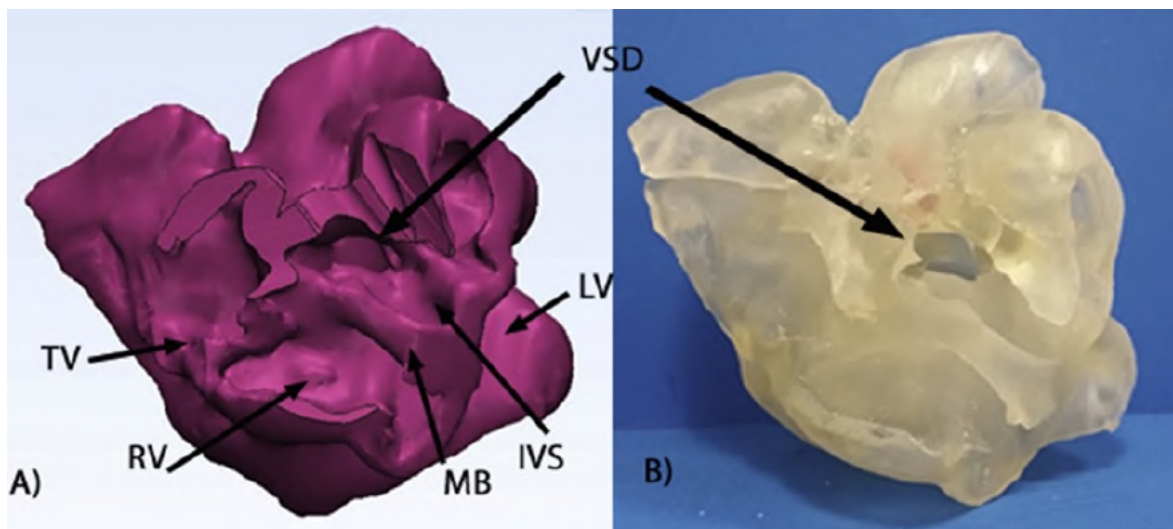


Figura 31. Impresión tridimensional de defectos intracardiacos

Modelos 3D impresos a partir de imágenes ecocardiográficas tridimensionales. Comparación entre los modelos digitales y los impresos en 3D. 3D: tridimensional; IVS: tabique interventricular; LV: ventrículo izquierdo; MB: banda moderadora; RV: ventrículo derecho; TV: válvula tricúspide; VSD: defecto septal ventricular. Adaptado de Olivieri et al. (Olivieri, L. J.,2015).

La ecocardiografía tridimensional también se ha utilizado para la impresión en 3D de válvulas auriculoventriculares pediátricas. Dominar las habilidades técnicas necesarias para realizar una reparación valvular satisfactoria en pediatría es un reto, debido a que las estructuras son muy pequeñas y están en crecimiento, y a las escasas oportunidades de practicar. Por lo tanto, se necesita una formación de simulación basada en modelos de válvulas en pediatría y cardiopatías congénitas. Scanlan et al.

crearon modelos impresos en 3D de válvulas atrioventriculares totalmente dependientes de conjuntos de datos de ecocardiografía en 3D (Figura 32) (Scanlan, A. B.,2018). Incluyeron una serie de niños con cardiopatías normales y congénitas, como el síndrome del corazón izquierdo hipoplásico y los defectos del tabique auriculoventricular.

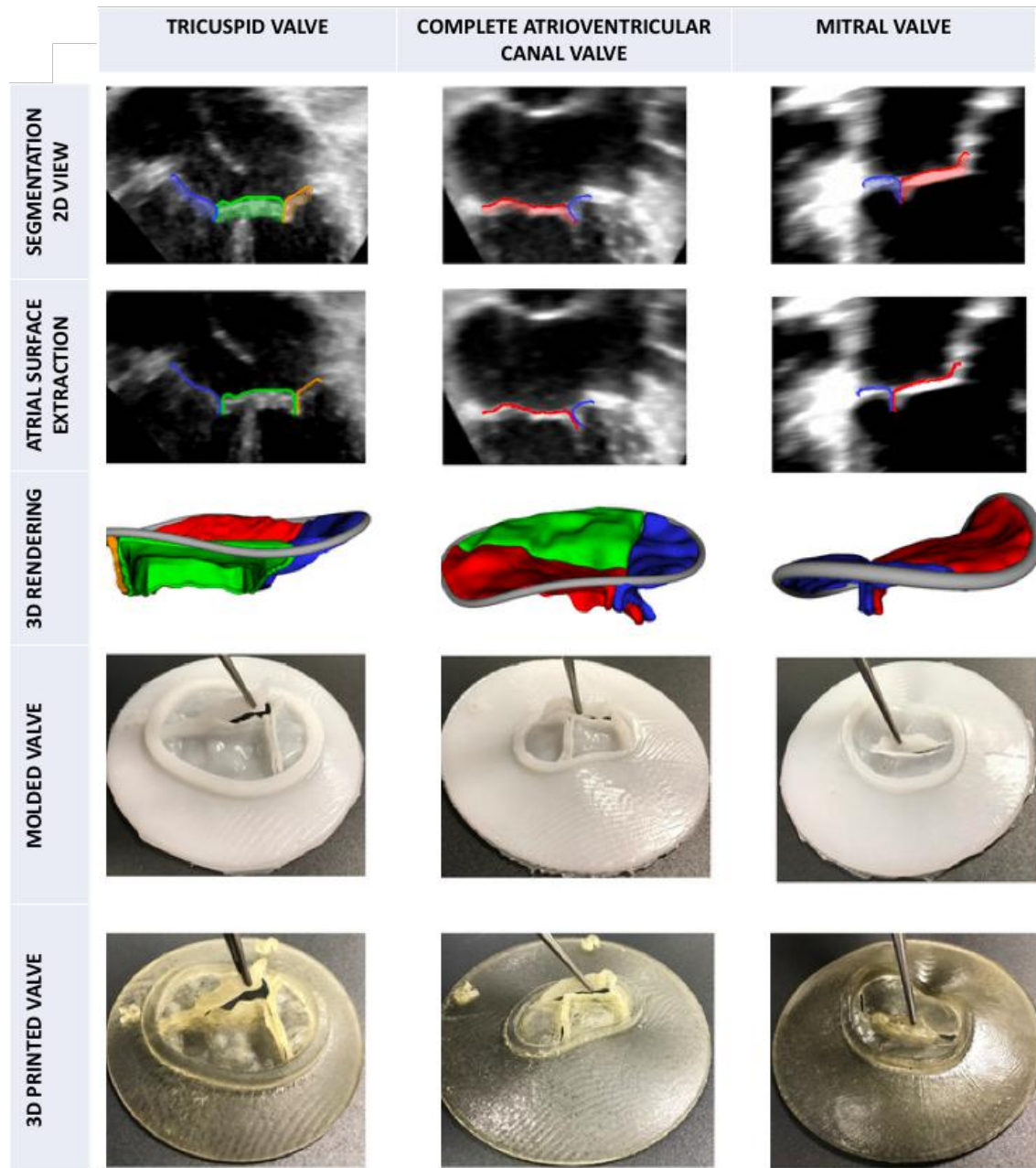


Figura 32. Impresión 3D de válvulas atrioventriculares pediátricas

Modelos 3D obtenidos mediante ecocardiograma 3D. Ejemplos de segmentación de la válvula tricúspide, del canal atrioventricular completo y de la válvula mitral, extracción de la superficie auricular, representación en 3D de la superficie auricular engrosada, modelos de válvula moldeados e impresos en 3D. Adaptado de Scanlan et al. (Scanlan, A. B.,2018).

### Defectos septales auriculares

La indicación del cierre percutáneo de una comunicación interauricular (CIA) requiere la evaluación de la localización y el tamaño del defecto, y de los bordes para determinar si el riesgo de embolización supera la morbilidad del cierre quirúrgico. Los modelos impresos tridimensionales pueden ser una herramienta útil para la toma de decisiones, tanto para la formación de los becarios más jóvenes como para la planificación de la intervención en casos complejos. Bennett et al. demostraron por primera vez la viabilidad de crear modelos impresos tridimensionales de cierre de CIA paciente-específicos a partir de datos de ecocardiografía tridimensional (Figura 33) (Samuel, B. P.,2015).




Figura 33. Impresión tridimensional de CIA.

Modelos 3D de comunicación interauricular obtenida por ultrasonidos. A. Reconstrucción en 3D del tabique auricular con defecto septal auricular visible B. Modelo impreso en 3D de HeartPrint® flex. Adaptado de Bennett et al. con autorización(Samuel, B. P.,2015).

### Cierre percutáneo de la orejuela auricular izquierda

Los abordajes percutáneos para la oclusión de la orejuela de la aurícula izquierda han demostrado ser eficaces en pacientes con riesgo tromboembólico. El tamaño óptimo del dispositivo de cierre de la orejuela izquierda es un factor crucial para el éxito de la implantación. La planificación del procedimiento y el dimensionamiento del dispositivo suelen estar guiados por la ecocardiografía y la fluoroscopia. Fan et al. evaluaron la utilidad de los datos de ecocardiografía en 3D para ayudar a evaluar la anatomía de la orejuela izquierda y probar el dispositivo oclusor, lo que permitió un dimensionamiento más preciso, especialmente en anatomías complejas (Fan, Y., 2019). Incluyeron un total de 107 pacientes consecutivos sometidos a cierre percutáneo de la orejuela izquierda mediante el dispositivo WATCHMAN (Boston Scientific, Marlborough, MA). Compararon dos grupos: el grupo guiado por imágenes convencionales (ecocardiografía 3D y fluoroscopia) y el grupo guiado por modelos impresos 3D. El grupo guiado solo por imágenes fue de 72 pacientes y la cohorte de impresión 3D incluyó a 32 pacientes. En este último grupo (impresión 3D), la selección del dispositivo fue guiada prospectivamente por modelos 3D utilizados como complemento a las imágenes clínicas convencionales (transesofágica 3D y fluoroscopia), ver Figura 34 (Fan, Y., 2019). En comparación con la cohorte de imágenes convencionales, los pacientes guiados por modelos 3D lograron un mayor éxito de implantación y tiempos de procedimiento más cortos ( $p < 0,05$ ) sin existencia de complicaciones. El grupo guiado por modelo 3D tuvo un éxito de implantación del 100%, con una media de 1,1 dispositivos utilizados por procedimiento.

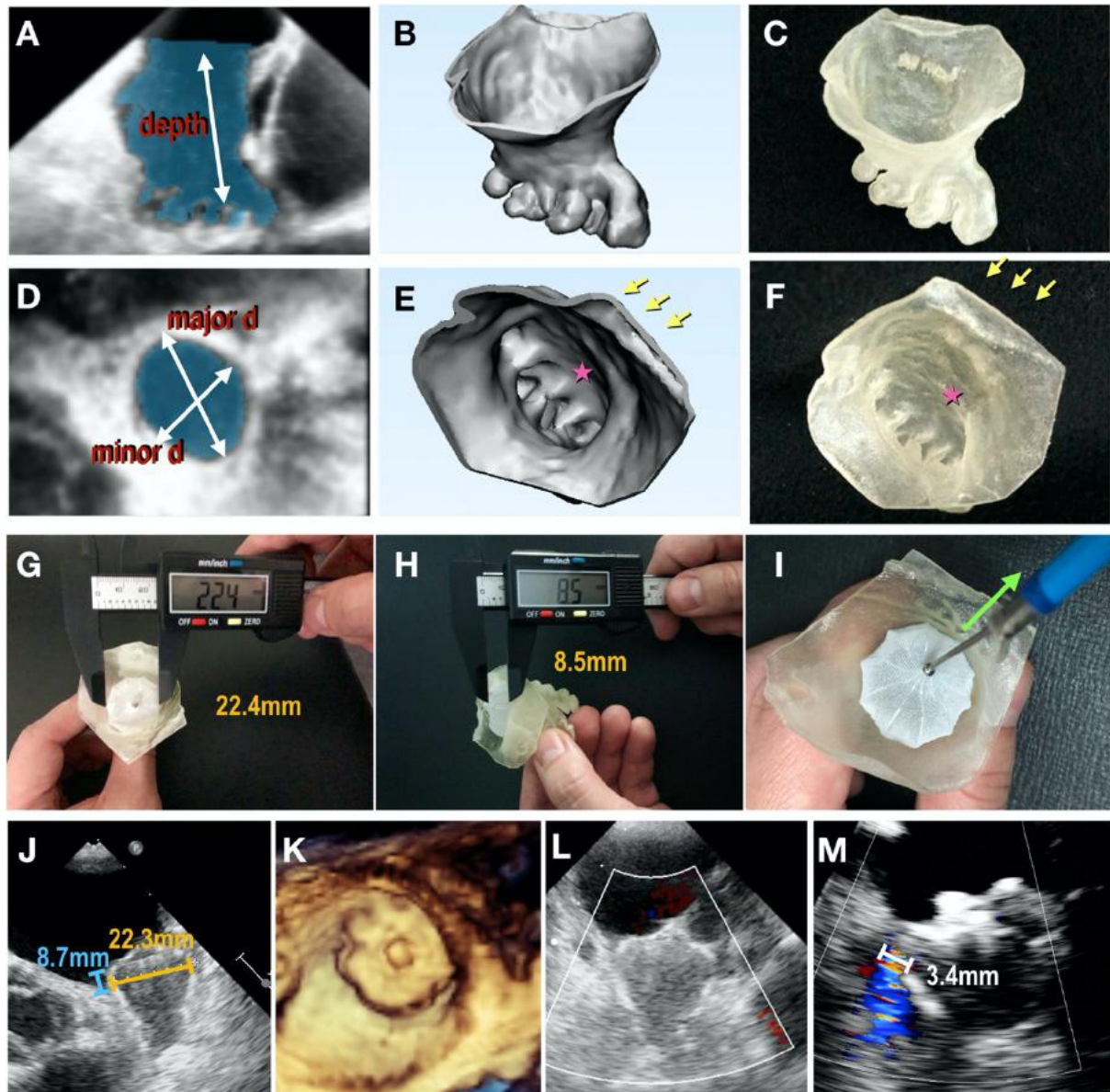


Figura 34. Impresión 3D de aurícula izquierda para cierre de orejuela.

Dimensionamiento del dispositivo guiado por la impresión tridimensional basada en la ecocardiografía. (A-F) De la imagen de ETE 3D al modelo físico 3D. (A, D) Segmentación de la orejuela izquierda (área sombreada) en datos de ETE 3D. Se miden los diámetros ostial mayor y menor y la profundidad de la orejuela izquierda. (B, E) Objeto digital creado. (C, F) Modelo físico impreso tridimensionalmente con material que imita el tejido. (A-C) Vistas de eje largo y (D-F) vistas de eje corto que demuestran la forma ovalada del ostium. Las flechas indican la cresta de la vena pulmonar; las estrellas indican las trabeculaciones apendiculares. (G-I) Dimensionamiento del dispositivo en el modelo 3D. (G) Compresión del dispositivo y (H) protrusión en el modelo 3D medidos con un calibre digital. Obsérvese la deformación relacionada con el dispositivo en los modelos impresos en 3D, en los que el ostium ovalado se redondea tras el despliegue de un dispositivo WATCHMAN redondo. (I) Prueba de tracción para comprobar la estabilidad (vídeo 1; disponible en [www.onlinejase.com](http://www.onlinejase.com), Fan et al.(Fan, Y.,2019)). (J) Compresión y protrusión del dispositivo medidas en el procedimiento clínico. (K) Vista tridimensional de la posición final del dispositivo mediante ETE. (L) Evaluación con Doppler color que no muestra ninguna fuga peri dispositivo. (M) En otro caso, la evaluación con Doppler color reveló una fuga residual con una anchura de jet de 3,4 mm. Reproducido de Fan et al.(Fan, Y.,2019).

### 3. Bloque III: Impresión 3D basada en fusión de imagen multimodal

El modelo 3D se utilizó para volver a presentar el caso en sesión médico-quirúrgica (Multidisciplinary meeting) en las sesiones de Cardiología Pediátrica, del Evelina London Children Hospital, Londres, Reino Unido.

La inspección del modelo mostró con claridad la válvula tricúspide, válvula mitral y comunicación interventricular. Las cuerdas tendinosas de la válvula mitral que cruzaban la CIV y tenían inserción a nivel de la cara de ventrículo derecho del septo interventricular se mostraban con claridad tal y como se demuestra en la Figura 35.

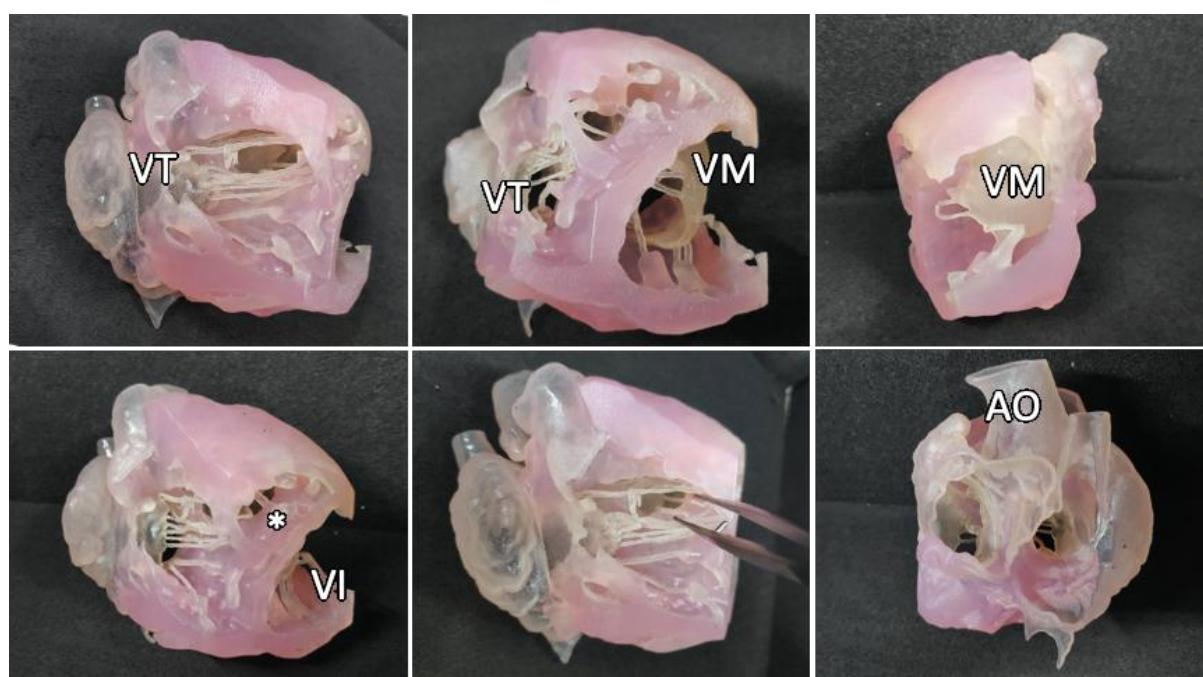


Figura 35. Modelo 3D basado en imagen multimodal.

Se evidencian cuerdas tendinosas de la válvula mitral cruzando la CIV e insertándose en el septo del VD (\*)

De acuerdo al acta de la sesión, el modelo híbrido impreso en 3D proporcionó información diagnóstica superior a las modalidades de imagen individuales y ayudó de forma inequívoca a la decisión quirúrgica. El consenso de la sesión fue que tras la inspección del modelo 3D, se consideró que pese a existir cuerdas tendinosas de la válvula mitral que cruzaban la comunicación interventricular, impresionaba que su función en el mecanismo de cierre de la válvula no era fundamental. Por tanto, podrían ser desinsertadas y reconstruidas en el ventrículo izquierdo, por lo que podría septarse la comunicación interventricular y conseguir una corrección biventricular.

Unas semanas después se realizó con éxito la misma cirugía que fue planificada sobre el modelo 3D. Se pudo reproducir la desinserción de cuerdas y la septación de la comunicación interventricular.





# DISCUSIÓN

## 1. Bloque I: Impresión 3D convencional y docencia en cardiopatías congénitas.

El corazón en criss-cross es una de las formas más raras y difíciles de entender de las cardiopatías congénitas debido a las complejas relaciones espaciales de los ventrículos retorcidos.

### *1.1. Docencia basada en imagen convencional*

En la práctica clínica, durante las reuniones clínicas multidisciplinarias, se presentan imágenes de ecocardiografía, RMC y TC para ilustrar las características anatómicas cardiovasculares de los pacientes. No es raro que los participantes no comprendan bien las características anatómicas. Los bucles de vídeo de la ecocardiografía son difíciles de entender, ya que la disposición de las válvulas atrioventriculares y las entradas ventriculares no puede visualizarse simultáneamente en un único plano bidimensional 2D (Yang, Y. L.,2010). Las imágenes de RMC y la tomografía computarizada ofrecen la posibilidad de mostrar imágenes en 3D, pero su principal limitación es que las imágenes reconstruidas se muestran en una pantalla plana en 2D, lo que dificulta la comprensión completa de la anatomía cardiovascular. La ventaja de los modelos impresos en 3D es que explotan todo el potencial de la RMC y la TC proporcionando una relación espacial 3D real (Farooqi, K. M.,2016, Garekar, S.,2016) que ayuda a comprender su complejidad después de que se hayan exhibido las imágenes convencionales.

### *1.2. Docencia basada en impresión 3D*

Los modelos impresos en 3D ofrecen una herramienta educativa de valor incalculable. Las características morfológicas pueden examinarse desde todos los ángulos y las complejas relaciones en 3D de las estructuras cardíacas ya no tienen que inferirse a partir de imágenes 2D en una pantalla plana, sino que pueden sostenerse en la mano, manipularlas y visualizarlas en 3D.

La gran ventaja de los modelos 3D es que el mismo grupo de alumnos puede ver, experimentar y tocar una misma pieza anatómica al mismo tiempo, lo que implementa y mejora su experiencia educativa (Olivieri, L.,2020). Existen varias publicaciones que han demostrado el valor añadido de los modelos 3D en la educación médica anatómica en varias disciplinas anatómicas como el estudio de los miembros y extremidades (Li, Z.,2015, Mogali, S. R.,2018), huesos (Wu, A.-M.,2018), cráneo (Chen, S.,2017) y vasos sanguíneos (Abla, A. A.,2015, O'Reilly, M. K.,2016) .

Sin embargo, su efecto en la formación y la enseñanza de la medicina, en particular en el ámbito de las cardiopatías congénitas, es limitado y no se han publicado estudios a gran escala hasta la fecha. Lim y colaboradores (Lim, K. H.,2016), publicaron uno de los primeros estudios randomizados donde se comparaban modelos impresos en 3D frente a especímenes de cadáver incluyendo 52 participantes. Sin embargo, este estudio se centró en la evaluación de la anatomía cardíaca normal sin existencia de cardiopatía congénita.

Loke et al. (Loke, Y.-H.,2017) sí evaluaron el impacto que tuvieron los modelos 3D en cardiopatías congénitas, y lo evaluaron con 35 médicos residentes en pediatría para comprender la tetralogía de Fallot. Biglino y colaboradores (Biglino, G.,2017) utilizaron modelos impresos en 3D durante un curso de introducción a las cardiopatías congénitas en 100 enfermeras. En este estudio, se animó a las enfermeras a manipular los modelos durante los descansos, sin que hubiera ningún experto disponible para demostrar la anatomía al mismo tiempo. Los autores concluyeron que es necesario ofrecer una explicación del modelo a los estudiantes, del mismo modo que se presentaría un ecocardiograma o cualquier forma de imagen transversal.

Otro aspecto muy relevante es la evaluación de la motivación durante la docencia mediante el uso de los modelos impresos en 3D (Biglino, G.,2015, Loke, Y. H.,2017, Wu, A. M.,2018). Se sabe que la mejora de la motivación tiene varios efectos positivos en los resultados del aprendizaje y en la experiencia universitaria de los estudiantes (George, D. K.,2008, Zhao, C.-M.,2005). También se ha demostrado que mejora el éxito al aumentar las notas y mejorar las habilidades sociales (George, D. K.,2008, Zhao, C.-M.,2005). Este estudio también corrobora el impacto de los modelos 3D en la satisfacción de la vivencia educativa de los estudiantes. Dado que el aumento de los índices de satisfacción está relacionado con el aumento de los conocimientos a largo plazo (Yamine, K.,2016), este punto no debería pasarse por alto y debería apoyar la incorporación de modelos impresos en 3D en el aprendizaje médico académico.

Los modelos 3D impresos tienen varias ventajas en comparación con las imágenes digitales convencionales. Es bien sabido que el impacto de utilizar un enfoque multisensorial para el aprendizaje de estudiantes tiene un efecto positivo en el refuerzo de la memoria y la motivación de los alumnos (Eddy, J. K., 1981). En comparación con las imágenes digitales convencionales, la impresión 3D tiene una interacción somatosensorial compuesta más rica que incluye la visual (percepción en profundidad) y la táctil (peso, textura) que se procesan e integran en el cerebro para mejorar la percepción estereoscópica del modelo (Mashiko, T., 2015). También se ha demostrado que la codificación en color de la anatomía es valiosa para el aprendizaje de la anatomía por parte de los estudiantes (Lim, K. H., 2016). A medida que la tecnología evoluciona y los costes se reducen, las nuevas impresoras 3D serán capaces de imprimir en varios colores a un precio reducido.

Otro beneficio potencial de los modelos impresos en 3D sobre los especímenes cadavéricos es la limitada disponibilidad de cadáveres, el coste de mantenimiento, de conservación y su degeneración. Estos factores limitan la disponibilidad de muestras cadavéricas, que finalmente repercuten negativamente en el aprendizaje, como han demostrado estudios anteriores (McMenamin, P. G., 2014, Mogali, S. R., 2018). Sin embargo, el examen de los especímenes cadavéricos parece seguir siendo un elemento importante para la enseñanza, y las evidencias actuales sugieren que los modelos impresos en 3D no pueden reemplazar completamente el aprendizaje con cadáveres, al menos por el momento.

La experiencia táctil y las propiedades físicas de los modelos impresos en 3D actuales, como la textura, el peso y la flexibilidad, son diferentes a las de la háptica del cuerpo humano y los especímenes cadavéricos. En un estudio anterior, solo el 47% de los estudiantes confirmó que querría que los modelos impresos en 3D sustituyeran a las muestras plastinadas, ya que el 33% de ellos consideraba que la calidad de los modelos 3D era inferior a la de los especímenes plastinados (Mogali, S. R., 2018). En este estudio de Mogali y colaboradores, solo el 10% de los participantes no estaban de acuerdo o no estaban seguros del potencial de los modelos 3D para sustituir a los especímenes anatómicos para la enseñanza. Parece razonable que hasta que los modelos impresos en 3D mejoren sus propiedades físicas, una combinación de modelos impresos y especímenes plastinados puede resultar útil como alternativa incluso cuando se disponga de especímenes cadavéricos.

Por otra parte, la incorporación de réplicas impresas en 3D a las facultades de medicina con fines educativos puede plantear problemas éticos y puede ser necesario abordar más a fondo el consentimiento informado para distribuir imágenes médicas en 2D y 3D y modelos impresos derivados (Cornwall, J., 2016). Por último,

una ventaja adicional es que los modelos impresos en 3D pueden ser más accesibles para los alumnos que los especímenes cadavéricos. Una vez que se ha generado un archivo electrónico en 3D, la impresión y el envío (si es necesario) son mucho más factibles que el transporte de especímenes cadavéricos. Esta ventaja de la impresión en 3D ofrece un gran potencial para democratizar el conocimiento que tradicionalmente ha estado confinado a un número limitado de instituciones.

### *1.3. Limitaciones de la impresión 3D para la docencia en medicina*

Sin embargo, siguen existiendo varios retos para incorporar los modelos 3D a la práctica clínica estándar y a la educación médica (Vukicevic, M.,2017). Estos retos se presentan en cada paso del proceso de modelado: adquisición de imágenes, software para la segmentación de las imágenes adquiridas y tecnologías de fabricación aditiva.

Las principales limitaciones en la adquisición de imágenes están relacionadas con la variabilidad en la experiencia de cada institución y la necesidad de sedación/anestesia en la población pediátrica. La capacidad de generar modelos 3D depende por completo de una excelente adquisición de imágenes. Se requiere un alto grado de experiencia para obtener imágenes con una resolución espacial y temporal exquisita y un número limitado de artefactos (Cantinotti, M.,2017). En este estudio, la adquisición de imágenes se basó en la secuencia de RMC 3Dbssfp (Figura 4, RMC) porque la RMC no produce radiación ionizante, no requiere contraste, está sincronizada con el ciclo cardíaco, tiene una buena relación señal/ruido y ha demostrado sus ventajas en niños con cardiopatía congénita (Forte, M. N. V.,2017, Velasco Forte, M. N.,2018, Velasco Forte, M. N.,2019).

Por otro lado, no existe una única técnica de segmentación ni un software que sea adecuado para todas las imágenes y aplicaciones médicas (Bucking, T. M.,2017). En publicaciones anteriores ya se han analizado los puntos fuertes y las desventajas de varias técnicas de segmentación de imágenes (Byrne, N.,2016). Se utilizó el software ITK-SNAP (Yushkevich, P. A.,2006) porque es un software versátil y de código abierto que ayuda a reducir el coste de la impresión 3D. El coste de la impresión 3D se considera uno de los obstáculos que impiden la incorporación de esta tecnología en la práctica académica y clínica habitual. En un reciente artículo de revisión sistemática, Lau y colaboradores solo pudieron identificar ocho estudios que informaban de los costes de producción de un modelo impreso en 3D (Lau, I.,2018). Afirman que el coste es muy variable y depende de múltiples factores, como el software, el tipo de impresora/material, el personal, la empresa interna/externa (empresa privada), por lo que la misma réplica puede oscilar entre 60 dólares y más de 1.000 dólares. En este estudio, se utilizó el modelado por deposición fundida

porque es una tecnología barata y, en opinión de los autores, puede ser la opción preferida para el mundo académico.

### *1.1. Limitaciones de la impresión 3D para la docencia en cardiología pediátrica*

Nuestro estudio tiene varias limitaciones. Se utilizó una impresora de deposición fundida de bajo coste con un solo filamento para reducir el coste de impresión. Esta impresora no permite imprimir utilizando diferentes colores. Los modelos impresos en 3D no pudieron incorporar las válvulas auriculares, ya que no pueden identificarse fácilmente en las imágenes de RMC. Estudios futuros que incluyan la fusión de imágenes híbridas combinando ecocardiografía 3D y RMC podrían superar esta limitación.

La evaluación de la curva de aprendizaje no es una tarea fácil y requiere un diseño de estudio bien pensado. Uno de los principales factores limitantes demostrado en estudios anteriores para la evaluación de la utilidad del aprendizaje de la impresión 3D es la aleatorización de los grupos (Yammine, K.,2016) (Loke, Y. H.,2017). Hay varios factores de confusión que pueden dificultar la fiabilidad de los resultados en un estudio aleatorio, como el nivel de formación de los participantes y su exposición previa a una enfermedad rara. Para evitar el conocido sesgo cuando los grupos tienen diferentes conocimientos clínicos y teóricos, diseñamos un estudio cruzado no aleatorio (non-randomized cross over study). Los participantes (estudiantes de medicina, residentes y adjuntos) se intercambian a lo largo de todas las estrategias metodológicas: la metodología estándar (metodología de aprendizaje de imágenes médicas convencionales) y la metodología nueva (metodología de aprendizaje de modelos impresos en 3D).

El estudio actual es un estudio cruzado no aleatorio, ya que los participantes siempre se asignan primero a la metodología estándar (imágenes médicas convencionales) y después a la etapa de modelos 3D (imágenes médicas + modelos 3D). La utilidad de esta metodología ya había sido demostrada por nuestro grupo de investigación en anteriores publicaciones (Valverde, I.,2017).

Tanto la etapa convencional como la de modelos 3D requieren de imágenes médicas para entender la anatomía. La principal diferencia es que durante la etapa de modelos 3D hay una fuente de información adicional para entender mejor las imágenes médicas, que es una réplica de corazón impresa en 3D. Esta es la razón principal por la que en este diseño de estudio no es posible la aleatorización, ya que los participantes no pueden ser evaluados primero con modelos impresos en 3D, porque esta pieza adicional de información dada por el modelo no puede ser lavada de su conocimiento antes de cambiar a la otra metodología de aprendizaje (imágenes

médicas) (Byun, J. I.,2018). La principal ventaja es que todos los participantes pasan de una metodología de aprendizaje a otra y actúan como su propio control.

Esto contrasta con un diseño paralelo en el que los pacientes son asignados al azar a una sola metodología de aprendizaje. El diseño cruzado podría dar lugar a una comparación más eficiente de las acciones que un diseño paralelo, a la vez que se obtiene el mismo nivel de potencia o precisión estadística que un diseño paralelo (Piantadosi, S.,2005). La evaluación de la satisfacción del alumno y la autoeficacia se basó en escalas subjetivas de Likert y no en medidas de evaluación objetivas. Los estudios futuros también deberían explorar el impacto de los modelos en otros tipos de cardiopatía, como el síndrome del corazón izquierdo hipoplásico.

## 2. Bloque II: Impresión 3D basada en ecocardiografía

Los resultados de la revisión de la literatura realizada concluyen que la impresión 3D basada en ecocardiografía es una realidad con un elevado potencial. Pese a que la mayoría de las aplicaciones clínicas presentadas se basan únicamente en ecocardiografía 3D, los estudios ponen de manifiesto que existen varios obstáculos que impiden su traslación a la práctica clínica habitual.

Una de las principales limitaciones es la falta de compatibilidad entre proveedores para la exportación en formato DICOM estandarizado de los datos ecocardiográficos. Aunque se han hecho algunos intentos para desbloquear las etiquetas específicas de los proveedores y establecer un flujo de trabajo de código abierto, la industria debería cooperar en el desarrollo de un estándar DICOM para los datos de ecografía 3D.

En general, la calidad de la imagen es lo que más afecta a la precisión del modelo. Cuestiones como la pérdida de señal, los efectos de volumen parcial y un campo de visión inadecuado afectan a la precisión anatómica. Esto significa que un modelo preciso requiere una adquisición meticulosa de imágenes de ecocardiografía, seleccionando adecuadamente el tipo de sonda, ganancia, anchura del sector, armónicos y profundidad.

Otra limitación son los softwares de segmentación disponibles en el mercado. Con fecha de publicación de esta tesis, aún no permiten una segmentación 100% automatizada. El clínico, aunque tiene un gran conocimiento anatómico, está menos familiarizado con el procesamiento de imágenes que el ingeniero y viceversa, y por ello se requiere trabajar conjuntamente. Ello resulta en que la labor de segmentación sea tediosa y consume gran cantidad de recursos. Las horas que se pueden dedicar a completar una segmentación compleja suelen ser incompatibles con la carga de trabajo del personal clínico. Hasta que no se resuelvan estos problemas, la impresión 3D seguirá limitada a un número selecto de centros de investigación que cuenten con la experiencia y los recursos necesarios para realizar una segmentación compleja de las imágenes.

Tal vez una de las mayores limitaciones con que cuenta la ecocardiografía 3D es su limitado campo de adquisición (Figura 36). Generalmente es difícil que en un único sector se pueda incluir toda la anatomía cardiovascular. Ello requiere de múltiples adquisiciones para intentar delinear todas las estructuras cardiovasculares de interés. Estas múltiples adquisiciones requerirán a posteriori una alineación de las imágenes. Dado que la ecocardiografía 3D no es una técnica tomográfica y por tanto, no registra la posición de los píxeles respecto a un punto fijo de referencia, su alineación

posterior es extremadamente difícil. Al no existir un punto de referencia, hay que buscar marcadores anatómicos que permitan su correlación en aquellos volúmenes que se han adquirido de forma independiente. La mejora de la fusión automática de imágenes multimodales permitirá definitivamente la creación de modelos de todo el corazón, incluidas las valvas y el aparato subvalvular, pero por el momento, esto es un punto difícil de alcanzar.

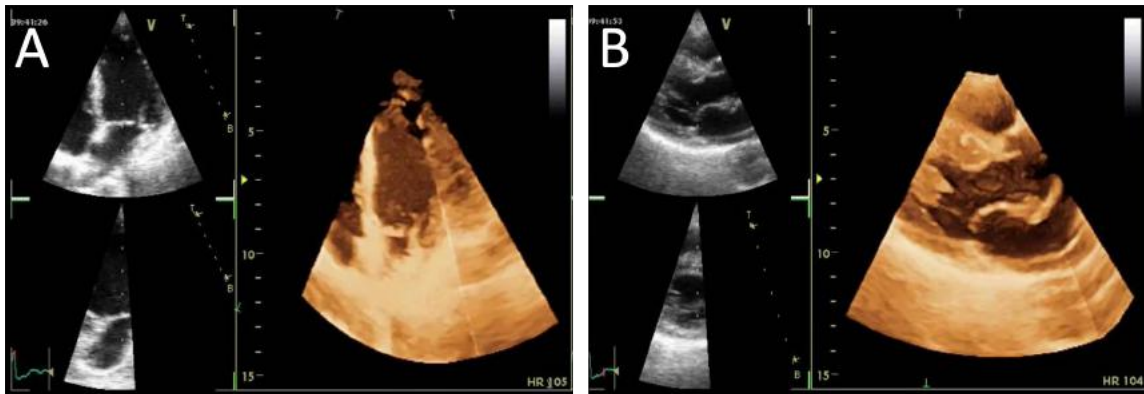


Figura 36. Volumen de adquisición de ecocardiografía 3D transtorácica

A. Adquisición plano 4 cámaras, con insuficiente ancho de sector para adquirir la pared de aurícula y ventrículo derecho ni grandes vasos. B. Adquisición paraesternal eje largo, ideal para visualizar válvula aórtica y mitral, pero con insuficiente campo para delinear completamente el ventrículo izquierdo ni derecho.

Aunque los modelos pulsátiles no siempre son necesarios, las patologías valvulares se comprenden mejor en un entorno dinámico. Replicar un entorno hemodinámico realista, imitando las propiedades del tejido valvular y el aparato subvalvular específicos de cada paciente, es un reto importante para las actuales tecnologías de impresión 3D.

Otra área interesante donde se requieren mejoras es en el campo de los materiales de impresión. La gama de materiales disponibles es aún limitada y el rango de propiedades mecánicas no es suficiente como para simular las propiedades físicas de las válvulas ni tejido cardíaco. Aun así, la tecnología avanza constantemente y pronto estará disponible una gama más amplia de materiales que imiten adecuadamente el tejido dinámico cardíaco y valvular. Además, los nuevos materiales serán más asequibles y también estarán disponibles para tecnologías más baratas, como la FDM.



### 3. Bloque III: Impresión 3D basada en fusión de imagen multimodal

Tal y como se expone en el punto anterior, la impresión 3D basada únicamente en imágenes ecocardiográficas tiene un recorrido limitado y presenta numerosas limitaciones. Ello fue lo que motivó el desarrollo de esta línea de investigación que fue explorar la fusión de imágenes multimodales para poder imprimir modelos 3D híbridos.

Para la puesta a punto de este flujo de trabajo se requirió la combinación de múltiples disciplinas: cardiólogo pediatra con experiencia en ecocardiografía 3D (John Simpson), el doctorando (cardiólogo pediatra con experiencia en RMC), un ingeniero de telecomunicaciones con vasta experiencia en fusión de imágenes (Alberto Gómez) y un ingeniero industrial con amplio conocimiento de impresión 3D (Gorka Gómez). Esto refleja la complejidad de la tarea a realizar, y al mismo tiempo muestra hacia dónde se orienta el trabajo clínico, que es al trabajo colaborativo con disciplinas más allá de la propia medicina.

Nuestro modelo de trabajo se basó en la utilización de software libre por varias razones. La principal es la democratización de la impresión 3D, independientemente de los recursos con los que cuente cada hospital o sistema de salud. La mayor parte de los softwares comerciales son extremadamente caros, lo que dificulta su implantación en sistemas sanitarios públicos, y también dificulta su implantación en centros sanitarios con pequeño volumen. Por otro lado, todas estas herramientas, aunque inicialmente facilitan la aplicabilidad, su diseño y experiencia de uso no son tan depuradas ni intuitivas como algunas de las herramientas comerciales más caras.

Para la impresión de estos modelos también se tuvo que recurrir a impresoras de mayor coste comparadas con las impresoras de FDM de bajo coste que se habían utilizado para la impresión de los modelos 3D en criss-cross. La impresión del aparato subvalvular y cuerdas tendinosas requería de un grado de precisión mucho mayor. Esto elevó el coste de la impresión que puede fácilmente quintuplicar su coste comparado con impresoras FDM.

Respecto al resultado final, el modelo híbrido impreso en 3D (Figura 23) proporcionó información diagnóstica superior a las modalidades de imagen individuales y ayudó a la simulación práctica del procedimiento quirúrgico óptimo. En opinión de los cirujanos cardiovasculares, el tacto y la flexibilidad de este modelo fue bastante mejor que en los modelos de FDM de poliuretano.

Los modelos híbridos impresos en 3D pueden ayudar a conseguir la reparación biventricular mediante la simulación práctica de la reparación de los deflectores, asegurando que no implique el mecanismo de soporte de las válvulas auriculoventriculares, especialmente en niños pequeños.

# CONCLUSIONES

## 1. Bloque I: Impresión 3D convencional y docencia en cardiopatías congénitas.

En este estudio se ha demostrado que, en casos complejos de cardiopatía congénita, como los corazones en criss-cross, disponer de una réplica impresa en 3D de la anatomía del corazón mejora la comprensión y ayuda a seguir la explicación morfológica. Los resultados reflejan que la impresión 3D es una herramienta útil como soporte a las imágenes radiológicas convencionales para la mejora del aprendizaje.

Sin embargo, nuestro estudio refleja que la impresión 3D actual aún dista de proporcionar réplicas realistas y fidedignas de la anatomía cardiovascular y que no puede sustituir, al menos a corto plazo, ni a los especímenes cadavéricos en la enseñanza de la medicina ni a las imágenes médicas convencionales en la práctica clínica. Ello se debe a la inherente limitación de las técnicas de imagen convencional como RMC y TC para delinear tanto las válvulas como el aparato subvalvular que es clave en la mayoría de las cardiopatías congénitas.

## 2. Bloque II: Impresión 3D basada en ecocardiografía

En la revisión del estado de arte publicada como capítulo de libro, se concluye que la impresión 3D de estructuras intracardiacas (defectos septales, válvulas y aparato subvalvular) derivada de la ecocardiografía es una realidad y tiene un gran potencial. En esta revisión se presenta el flujo de trabajo, desde la adquisición de la imagen por ecocardiografía 3D hasta la impresión 3D de modelos flexibles.

También se detallan las actuales limitaciones de esta tecnología de impresión 3D, fundamentalmente la importancia de la adquisición de imágenes ecocardiográficas de alta calidad y el escaso volumen de adquisición que limita la delineación de otras estructuras anatómicas de interés como grandes vasos o cámaras cardiacas. Es por ello por lo que se concluye que el futuro de la impresión 3D requiere de la fusión de imagen multimodal incorporando en un único volumen la información aportada tanto por RMC y TC como por ecocardiografía.

### 3. Bloque III: Impresión 3D basada en fusión de imagen multimodal

Los modelos 3D basados en la fusión de imagen multimodal parece una solución atractiva para solventar las limitaciones inherentes a cada una de las técnicas de imagen individual como ecocardiografía, RMC y TC.

Dado que ninguna técnica radiológica permite evaluar de forma completa todas las estructuras cardiovasculares, al igual que ocurre en la práctica clínica, para la impresión 3D también es necesario integrar la información de diferentes tipos de imágenes radiológicas como la ecocardiografía, la tomografía axial computerizada (TAC) y la resonancia magnética. En nuestro caso, la fusión de imágenes de ecocardiografía 3D y resonancia magnética cardíaca permitió imprimir una réplica exacta de la anatomía del paciente que no solo mostraba el miocardio, ventrículos, aurículas y grandes vasos, sino que también incorporaba un elemento clave como era las válvulas y el aparato subvalvular. El modelo 3D por tanto es una representación combinada de elementos anatómicos individuales adquiridos por diferentes técnicas de imagen. El observador clínico no necesita integrar dichos elementos en su mente, ya que se le muestran todos combinados en una pieza anatómica.

Los resultados presentados son únicamente una prueba de concepto, que pese a ser prometedora, requiere de mucha depuración y automatización de todos los pasos que integran su flujo de trabajo. En un futuro no muy lejano, la fusión de imágenes y la segmentación se podrán realizar de forma casi automática, lo que facilitará que esta tecnología se incorpore a la práctica clínica habitual.



# BIBLIOGRAFÍA

Abla AA, Lawton MT. Three-dimensional hollow intracranial aneurysm models and their potential role for teaching, simulation, and training. 2015. p. 35-6.

AbouHashem Y, Dayal M, Savannah S, Strkalj G. *The application of 3D printing in anatomy education*. Med Educ Online. **2015**;20:29847. doi: 10.3402/meo.v20.29847

Acar P, Hadeed K, Dulac Y. *Advances in 3D echocardiography: From foetus to printing*. Arch Cardiovasc Dis. **2016**;109(2):84-6. doi: 10.1016/j.acvd.2015.09.004

Anderson RH. *Criss-cross hearts revisited*. Pediatr Cardiol. **1982**;3(4):305-13. doi: 10.1007/BF02427032

Anderson RH, J Baker E, Redington A, L Rigby M, Penny D, Wernovsky G. *Paediatric cardiology*: Churchill Livingstone. Elsevier; 2009. 1327 p

Anwar S, Singh GK, Miller J, et al. 3D Printing is a Transformative Technology in Congenital Heart Disease. 2018.

Berrett-Koehler KD, San Francisco C. *Evaluating training programs: The four levels*. [Google Scholar]. **1994**.

Biglino G, Capelli C, Koniordou D, Robertshaw D, Leaver LK, Schievano S, et al. *Use of 3D models of congenital heart disease as an education tool for cardiac nurses*. Congenit Heart Dis. **2017**;12(1):113-8. doi: 10.1111/chd.12414

Biglino G, Capelli C, Wray J, Schievano S, Leaver LK, Khambadkone S, et al. *3D-manufactured patient-specific models of congenital heart defects for communication in clinical practice: feasibility and acceptability*. BMJ Open. **2015**;5(4):e007165. doi: 10.1136/bmjopen-2014-007165

Bucking TM, Hill ER, Robertson JL, Maneas E, Plumb AA, Nikitichev DI. *From medical imaging data to 3D printed anatomical models*. PLoS One. **2017**;12(5):e0178540. doi: 10.1371/journal.pone.0178540

Byrne N, Velasco Forte M, Tandon A, Valverde I, Hussain T. *A systematic review of image segmentation methodology, used in the additive manufacture of patient-specific 3D printed models of the cardiovascular system*. JRSM Cardiovasc Dis. **2016**;5:2048004016645467. doi: 10.1177/2048004016645467

Byrne N, Velasco Forte M, Tandon A, Valverde I, Hussain T. *A systematic review of image segmentation methodology, used in the additive manufacture of patient-specific 3D printed models of the cardiovascular system*. JRSM Cardiovasc Dis. **2016**;5(0):2048004016645467. doi: 10.1177/2048004016645467

Byun JI, Lee BU, Koo YS, Sunwoo JS, Lim JA, Moon J, et al. *Bright light exposure before bedtime impairs response inhibition the following morning: a non-randomized crossover study*. Chronobiol Int. **2018**;35(8):1035-44. doi: 10.1080/07420528.2018.1452030

Cantinotti M, Valverde I, Kutty S. *Three-dimensional printed models in congenital heart disease*. Int J Cardiovasc Imaging. **2017**;33(1):137-44. doi: 10.1007/s10554-016-0981-2

Chaowu Y, Hua L, Xin S. *Three-Dimensional Printing as an Aid in Transcatheter Closure of Secundum Atrial Septal Defect With Rim Deficiency*. Circulation. **2016**;133(17):608-11. doi: 10.1016/j.echo.2003.09.018.3.

Chen S, Pan Z, Wu Y, Gu Z, Li M, Liang Z, et al. *The role of three-dimensional printed models of skull in anatomy education: a randomized controlled trail*. Sci Rep. **2017**;7(1):575. doi: 10.1038/s41598-017-00647-1

Cornwall J, . *The ethics of 3D-printing copies of bodies donated for medical education and research: What is there to worry about?* 2016. p. 8-11.

Cruz-González I, , Barreiro-Pérez M, , Valverde I, . *3D-printing in Preprocedural Planning of Paravalvular Leak Closure: Feasibility/Proof-of-concept*. 2019. p. 342.

Daemen JHT, Heuts S, Olsthoorn JR, Maessen JG, Sardari Nia P. *Mitral valve modelling and three-dimensional printing for planning and simulation of mitral valve repair*. Eur J Cardiothorac Surg. **2019**;55(3):543-51. doi: 10.1093/ejcts/ezy306

Eddy JK, Glass AL. *Reading and listening to high and low imagery sentences*. Journal of Verbal Learning and Verbal Behavior. **1981**;20(3):333-45. doi: 10.1016/s0022-5371(81)90483-7

Faganello G, Campana C, Belgrano M, Russo G, Pozzi M, Cioffi G, et al. *Three dimensional printing of an atrial septal defect: Is it multimodality imaging?* Int J Cardiovasc Imaging. **2016**;32(3):427-8. doi: 10.1007/s10554-015-0801-0

Fan Y, Yang F, Cheung GS, Chan AK, Wang DD, Lam YY, et al. *Device Sizing Guided by Echocardiography-Based Three-Dimensional Printing Is Associated with Superior Outcome after Percutaneous Left Atrial Appendage Occlusion*. J Am Soc Echocardiogr. **2019**;32(6):708-19 e1. doi: 10.1016/j.echo.2019.02.003



Farooqi KM, Gonzalez-Lengua C, Shenoy R, Sanz J, Nguyen K. *Use of a Three Dimensional Printed Cardiac Model to Assess Suitability for Biventricular Repair*. World J Pediatr Congenit Heart Surg. **2016**;7(3):414-6. doi: 10.1177/2150135115610285

Farooqi KM, Sengupta PP. *Echocardiography and three-dimensional printing: sound ideas to touch a heart*. J Am Soc Echocardiogr. **2015**;28(4):398-403. doi: 10.1016/j.echo.2015.02.005

Fedorov A, Beichel R, Kalpathy-Cramer J, Finet J, Fillion-Robin JC, Pujol S, et al. *3D Slicer as an image computing platform for the Quantitative Imaging Network*. Magn Reson Imaging. **2012**;30(9):1323-41. doi: 10.1016/j.mri.2012.05.001

Forte MNV, Byrne N, Perez IV, Bell A, Gomez-Ciriza G, Krasemann T, et al. *3D printed models in patients with coronary artery fistulae: anatomical assessment and interventional planning*. Eurointervention. **2017**;13(9):1080-3.

Forte MNV, Hussain T, Roest A, Gomez G, Jongbloed M, Simpson J, et al. *Living the heart in three dimensions: applications of 3D printing in CHD*. Cardiol Young. **2019**;29(6):733-43. doi: 10.1017/S1047951119000398

Garekar S, Bharati A, Chokhandre M, Mali S, Trivedi B, Changela VP, et al. *Clinical Application and Multidisciplinary Assessment of Three Dimensional Printing in Double Outlet Right Ventricle With Remote Ventricular Septal Defect*. World J Pediatr Congenit Heart Surg. **2016**;7(3):344-50. doi: 10.1177/2150135116645604

George DK, Ty MC, Rick S, Jillian K, Robert MG. *Unmasking the Effects of Student Engagement on First-Year College Grades and Persistence*. The Journal of Higher Education. **2008**;79(5):540-63. doi: 10.1353/jhe.0.0019

Ginty O, Moore J, Peters T, Bainbridge D. *Modeling Patient-Specific Deformable Mitral Valves*. J Cardiothorac Vasc Anesth. **2018**;32(3):1368-73. doi: 10.1053/j.jvca.2017.09.005

Ginty O, Moore J, Xia W, Bainbridge D, Peters T. *Patient-specific indirectly 3D printed mitral valves for pre-operative surgical modelling*. 2017. p. 1013517.

Gomez A, Gomez G, Simpson J, Valverde I. *3D hybrid printed models in complex congenital heart disease: 3D echocardiography and cardiovascular magnetic resonance imaging fusion*. Eur Heart J. **2020**;41(43):4214. doi: 10.1093/eurheartj/ehaa654

Gomez A, Oktay O, Rueckert D, Penney GP, Schnabel JA, Simpson JM, et al. *Regional Differences in End-Diastolic Volumes between 3D Echo and CMR in HLHS Patients*. Frontiers in Pediatrics. **2016**;4.

Gomez-Ciriza G, Gomez-Cia T, Rivas-Gonzalez JA, Velasco Forte MN, Valverde I. *Affordable Three-Dimensional Printed Heart Models*. Front Cardiovasc Med. **2021**;8:642011. doi: 10.3389/fcvm.2021.642011

Gosnell J, Pietila T, Samuel BP, Kurup HK, Haw MP, Vettukattil JJ. *Integration of Computed Tomography and Three-Dimensional Echocardiography for Hybrid Three-Dimensional Printing in Congenital Heart Disease*. J Digit Imaging. **2016**;29(6):665-9. doi: 10.1007/s10278-016-9879-8

Harb SC, Rodriguez LL, Svensson LG, Xu B, Elgharably H, Klatter R, et al. *Pitfalls and Pearls for 3-Dimensional Printing of the Tricuspid Valve in the Procedural Planning of Percutaneous Transcatheter Therapies*. JACC Cardiovascular imaging. **2018**;11(10):1531-4. doi: 10.1016/j.jcmg.2018.05.003

Hosny A, Shen T, Kuo AS, Long D, Andrawes MN, Dilley JD. *Unlocking vendor-specific tags: Three-dimensional printing of echocardiographic data sets*. J Thorac Cardiovasc Surg. **2018**;155(1):143-5 e1. doi: 10.1016/j.jtcvs.2017.08.064

Jones DG. *Three-dimensional Printing in Anatomy Education: Assessing Potential Ethical Dimensions*. Anat Sci Educ. **2019**;12(4):435-43. doi: 10.1002/ase.1851

Kansy A, Tobota Z, Maruszewski P, Maruszewski B. *Analysis of 14,843 neonatal congenital heart surgical procedures in the European Association for Cardiothoracic Surgery Congenital Database*. Ann Thorac Surg. **2010**;89(4):1255-9. doi: 10.1016/j.athoracsur.2010.01.003

Kiraly L, Tofeig M, Jha NK, Talo H. *Three-dimensional printed prototypes refine the anatomy of post-modified Norwood-1 complex aortic arch obstruction and allow presurgical simulation of the repair*. Interact Cardiovasc Thorac Surg. **2016**;22(2):238-40. doi: 10.1093/icvts/ivv320

Kurenov SN, Ionita C, Sammons D, Demmy TL. *Three-dimensional printing to facilitate anatomic study, device development, simulation, and planning in thoracic surgery*. J Thorac Cardiovasc Surg. **2015**;149(4):973-9 e1. doi: 10.1016/j.jtcvs.2014.12.059

Lau I, Sun Z. *Three-dimensional printing in congenital heart disease: A systematic review*. J Med Radiat Sci. **2018**;65(3):226-36. doi: 10.1002/jmrs.268

Li Z, Li Z, Xu R, Li M, Li J, Liu Y, et al. *Three-dimensional printing models improve understanding of spinal fracture-A randomized controlled study in China*. 2015.

Lim KH, Loo ZY, Goldie SJ, Adams JW, McMenamin PG. *Use of 3D printed models in medical education: A randomized control trial comparing 3D prints versus cadaveric materials for learning external cardiac anatomy*. Anat Sci Educ. **2016**;9(3):213-21. doi: 10.1002/ase.1573

Loke Y-H, Harahsheh AS, Krieger A, Olivieri LJ. *Usage of 3D models of tetralogy of Fallot for medical education: impact on learning congenital heart disease*. 2017. p. 54.

Loke YH, Harahsheh AS, Krieger A, Olivieri LJ. *Usage of 3D models of tetralogy of Fallot for medical education: impact on learning congenital heart disease*. BMC Med Educ. **2017**;17(1):54. doi: 10.1186/s12909-017-0889-0

Mashiko T, Otani K, Kawano R, Konno T, Kaneko N, Ito Y, et al. Development of three-dimensional hollow elastic model for cerebral aneurysm clipping simulation enabling rapid and low cost prototyping. 2015.

McMenamin PG, Quayle MR, McHenry CR, Adams JW. *The production of anatomical teaching resources using three-dimensional (3D) printing technology*. *Anat Sci Educ*. **2014**;7(6):479-86. doi: 10.1002/ase.1475

Mendez A, Gomez-Ciriza G, Raboisson MJ, Rivas J, Ordonez A, Poirier N, et al. *Apical Muscular Ventricular Septal Defects: Surgical Strategy Using Three-Dimensional Printed Model*. *Semin Thorac Cardiovasc Surg*. **2018**;30(4):450-3. doi: 10.1053/j.semtcvs.2018.07.002

Mironov V, Kasyanov V, Markwald RR. *Nanotechnology in vascular tissue engineering: from nanoscaffolding towards rapid vessel biofabrication*. *Trends Biotechnol*. **2008**;26(6):338-44. doi: 10.1016/j.tibtech.2008.03.001

Mogali SR, Yeong WY, Tan HKJ, Tan GJS, Abrahams PH, Zary N, et al. *Evaluation by medical students of the educational value of multi-material and multi-colored three-dimensional printed models of the upper limb for anatomical education*. *Anat Sci Educ*. **2018**;11(1):54-64. doi: 10.1002/ase.1703

Moher D, Liberati A, Tetzlaff J, Altman DG, Group P. *Preferred reporting items for systematic reviews and meta-analyses: the PRISMA statement*. *PLoS Med*. **2009**;6(7):e1000097. doi: 10.1371/journal.pmed.1000097

Moore RA, Riggs KW, Kourtidou S, Schneider K, Szugye N, Troja W, et al. *Three-dimensional printing and virtual surgery for congenital heart procedural planning*. *Birth Defects Res*. **2018**;110(13):1082-90. doi: 10.1002/bdr2.1370

Mottl-Link S, Hubler M, Kuhne T, Rietdorf U, Krueger JJ, Schnackenburg B, et al. *Physical models aiding in complex congenital heart surgery*. *Ann Thorac Surg*. **2008**;86(1):273-7. doi: 10.1016/j.athoracsur.2007.06.001

Nia PS, Heuts S, Daemen J, Luyten P, Vainer J, Hoorntje J, et al. Preoperative planning with three-dimensional reconstruction of patient's anatomy, rapid prototyping and simulation for endoscopic mitral valve repair. 2017. p. 163-8.

O'Reilly MK, Reese S, Herlihy T, Geoghegan T, Cantwell CP, Feeney RN, et al. *Fabrication and assessment of 3D printed anatomical models of the lower limb for anatomical teaching and femoral vessel access training in medicine*. *Anat Sci Educ*. **2016**;9(1):71-9. doi: 10.1002/ase.1538

Oliveira IM, Aiello VD, Mindello MM, Martins Yde O, Pinto VC, Jr. *Criss-cross heart: report of two cases, anatomic and surgical description and literature review*. *Rev Bras Cir Cardiovasc*. **2013**;28(1):93-102. doi: 10.5935/1678-9741.20130014

Olivieri L. 3D Modeling as a Medical Education Resource, Simulation, and Communication Tool. In: Zahn EM, editor. *3-Dimensional Modeling in Cardiovascular Disease*: Elsevier; 2020. p. 147-54.9780323653916

Olivieri L, Krieger A, Chen MY, Kim P, Kanter JP. *3D heart model guides complex stent angioplasty of pulmonary venous baffle obstruction in a Mustard repair of D-TGA*. *Int J Cardiol.* **2014**;172(2):e297-8. doi: 10.1016/j.ijcard.2013.12.192

Olivieri LJ, , Krieger A, , Loke YH, , et al. Three-dimensional printing of intracardiac defects from three-dimensional echocardiographic images: Feasibility and relative accuracy. Elsevier Inc; 2015. p. 392-7.

Olivieri LJ, Krieger A, Loke YH, Nath DS, Kim PCW, Sable CA. Three-dimensional printing of intracardiac defects from three-dimensional echocardiographic images: Feasibility and relative accuracy. Elsevier Inc; 2015. p. 392-7.

Orlando G, Wood KJ, De Coppi P, Baptista PM, Binder KW, Bitar KN, et al. Regenerative medicine as applied to general surgery. 2012. p. 867-80.

Piantadosi S. *Clinical Trials: A Methodologic Perspective: Second Edition*. 2005. p. 1-687.

Ryan JR, Moe TG, Richardson R, Frakes DH, Nigro JJ, Pophal S. *A novel approach to neonatal management of tetralogy of Fallot, with pulmonary atresia, and multiple aortopulmonary collaterals*. *JACC Cardiovascular imaging.* **2015**;8(1):103-4. doi: 10.1016/j.jcmg.2014.04.030

Samuel BP, Pinto C, Pietila T, Vettukattil JJ. *Ultrasound-Derived Three-Dimensional Printing in Congenital Heart Disease*. *J Digit Imaging.* **2015**;28(4):459-61. doi: 10.1007/s10278-014-9761-5

Scanlan AB, Nguyen AV, Ilina A, Lasso A, Cripe L, Jegatheeswaran A, et al. *Comparison of 3D Echocardiogram-Derived 3D Printed Valve Models to Molded Models for Simulated Repair of Pediatric Atrioventricular Valves*. *Pediatr Cardiol.* **2018**;39(3):538-47. doi: 10.1007/s00246-017-1785-4

Schmauss D, Juchem G, Weber S, Gerber N, Hagl C, Sodian R. *Three-dimensional printing for perioperative planning of complex aortic arch surgery*. *Ann Thorac Surg.* **2014**;97(6):2160-3. doi: 10.1016/j.athoracsur.2014.02.011

Shiraishi I, Yamagishi M, Hamaoka K, Fukuzawa M, Yagihara T. *Simulative operation on congenital heart disease using rubber-like urethane stereolithographic biomodels based on 3D datasets of multislice computed tomography*. *Eur J Cardiothorac Surg.* **2010**;37(2):302-6. doi: 10.1016/j.ejcts.2009.07.046

- Simeone RM, Oster ME, Cassell CH, Armour BS, Gray DT, Honein MA. *Pediatric inpatient hospital resource use for congenital heart defects*. Birth Defects Research Part A: Clinical and Molecular Teratology. **2014**;100(12):934-43. doi: <https://doi.org/10.1002/bdra.23262>
- Sorensen TS, Beerbaum P, Mosegaard J, Greil GF. *Developing and evaluating virtual cardiotomy for preoperative planning in congenital heart disease*. Stud Health Technol Inform. **2009**;142:340-5.
- Sorensen TS, Beerbaum P, Mosegaard J, Rasmusson A, Schaeffter T, Austin C, et al. *Virtual cardiotomy based on 3-D MRI for preoperative planning in congenital heart disease*. Pediatr Radiol. **2008**;38(12):1314-22. doi: 10.1007/s00247-008-1032-5
- Sorensen TS, Korperich H, Greil GF, Eichhorn J, Barth P, Meyer H, et al. *Operator-independent isotropic three-dimensional magnetic resonance imaging for morphology in congenital heart disease: a validation study*. Circulation. **2004**;110(2):163-9. doi: 10.1161/01.CIR.0000134282.35183.AD
- Symons JC, Shinebourne EA, Joseph MC, Lincoln C, Ho Y, Anderson RH. *Criss-cross heart with congenitally corrected transposition: report of a case with d-transposed aorta and ventricular preexcitation*. Eur J Cardiol. **1977**;5(6):493-505.
- Tabbutt S, Gaynor JW, Newburger JW. Neurodevelopmental outcomes after congenital heart surgery and strategies for improvement. 2012. p. 82-91.
- Valverde I. *Three-dimensional Printed Cardiac Models: Applications in the Field of Medical Education, Cardiovascular Surgery, and Structural Heart Interventions*. Rev Esp Cardiol (Engl Ed). **2017**;70(4):282-91. doi: 10.1016/j.rec.2017.01.012
- Valverde I. 3D Printing. In: Shiota T, editor. 3D echocardiography. Third edition. ed. Boca Raton: CRC Press; 2020. p. 8.9780367252885
- Valverde I, Gomez G, Byrne N, Anwar S, Silva Cerpa MA, Martin Talavera M, et al. *Criss-cross heart three-dimensional printed models in medical education: A multicenter study on their value as a supporting tool to conventional imaging*. Anat Sci Educ. **2021**. doi: 10.1002/ase.2105
- Valverde I, Gomez G, Coserria JF, Suarez-Mejias C, Uribe S, Sotelo J, et al. *3D printed models for planning endovascular stenting in transverse aortic arch hypoplasia*. Catheter Cardiovasc Interv. **2015**;85(6):1006-12. doi: 10.1002/ccd.25810
- Valverde I, Gomez-Ciriza G, Hussain T, Suarez-Mejias C, Velasco-Forte MN, Byrne N, et al. *Three-dimensional printed models for surgical planning of complex congenital heart defects: an international multicentre study*. Eur J Cardiothorac Surg. **2017**;52(6):1139-48. doi: 10.1093/ejcts/ezx208

Valverde I, Sarnago F, Prieto R, Zunzunegui JL. *Three-dimensional printing in vitro simulation of percutaneous pulmonary valve implantation in large right ventricular outflow tract*. Eur Heart J. **2017**;38(16):1262-3. doi: 10.1093/eurheartj/ehw546

Velasco Forte MN, Byrne N, Valverde I, Gomez Ciriza G, Hermuzi A, Prachasilchai P, et al. *Interventional Correction of Sinus Venosus Atrial Septal Defect and Partial Anomalous Pulmonary Venous Drainage: Procedural Planning Using 3D Printed Models*. JACC Cardiovascular imaging. **2018**;11(2 Pt 1):275-8. doi: 10.1016/j.jcmg.2017.07.010

Velasco Forte MN, Valverde I, Prabhu N, Correia T, Narayan SA, Bell A, et al. *Visualization of coronary arteries in paediatric patients using whole-heart coronary magnetic resonance angiography: comparison of image-navigation and the standard approach for respiratory motion compensation*. J Cardiovasc Magn Reson. **2019**;21(1):13. doi: 10.1186/s12968-019-0525-8

Vukicevic M, Mosadegh B, Min JK, Little SH. *Cardiac 3D Printing and its Future Directions*. JACC Cardiovascular imaging. **2017**;10(2):171-84. doi: 10.1016/j.jcmg.2016.12.001

Wu A-M, Wang K, Wang J-S, Chen C-H, Yang X-D, Ni W-F, et al. *The addition of 3D printed models to enhance the teaching and learning of bone spatial anatomy and fractures for undergraduate students: a randomized controlled study*. 2018. p. 403-.

Wu AM, Wang K, Wang JS, Chen CH, Yang XD, Ni WF, et al. *The addition of 3D printed models to enhance the teaching and learning of bone spatial anatomy and fractures for undergraduate students: a randomized controlled study*. Ann Transl Med. **2018**;6(20):403. doi: 10.21037/atm.2018.09.59

Ya J, Erdtsieck-Ernste EB, de Boer PA, van Kempen MJ, Jongsma H, Gros D, et al. *Heart defects in connexin43-deficient mice*. Circ Res. **1998**;82(3):360-6. doi: 10.1161/01.res.82.3.360

Yamine K, Violato C. *The effectiveness of physical models in teaching anatomy: a meta-analysis of comparative studies*. Adv Health Sci Educ Theory Pract. **2016**;21(4):883-95. doi: 10.1007/s10459-015-9644-7

Yang DH, Kang J-W, Kim N, Song J-K, Lee J-W, Lim T-H. *Myocardial 3-Dimensional Printing for Septal Myectomy Guidance in a Patient With Obstructive Hypertrophic Cardiomyopathy*. 2015. p. 300-1.

Yang YL, Wang XF, Cheng TO, Xie MX, Lü Q, He L, et al. *Echocardiographic characteristics of the criss-cross heart*. Elsevier; 2010. p. 133-7.

Yushkevich PA, Gao Y, Gerig G, editors. *ITK-SNAP: An interactive tool for semi-automatic segmentation of multi-modality biomedical images*2016/08//: IEEE.

Yushkevich PA, Piven J, Hazlett HC, Smith RG, Ho S, Gee JC, et al. *User-guided 3D active contour segmentation of anatomical structures: significantly improved efficiency and reliability*. Neuroimage. **2006**;31(3):1116-28. doi: 10.1016/j.neuroimage.2006.01.015

Zhao C-M, Kuh GD, Carini RM. *A Comparison of International Student and American Student Engagement in Effective Educational Practices*. The Journal of Higher Education. **2005**;76(2):209-31. doi: 10.1353/jhe.2005.0018





# ANEXOS

## 1. ANEXO-I: Publicación Bloque I

Como resultado del trabajo de investigación realizado en el Bloque-I "Impresión 3D convencional y docencia en cardiopatías congénitas.", se adjunta el artículo publicado, junto con el siguiente material suplementario. (Valverde, I.,2021).

- **Artículo:**

Criss-cross heart three-dimensional printed models in medical education: A multicenter study on their value as a supporting tool to conventional imaging, *Anat Sci Educ* (2021). I. Valverde, G. Gomez, N. Byrne, S. Anwar, M.A. Silva Cerpa, M. Martin Talavera, K. Pushparajah, M.N. Velasco Forte

- **Material suplementario**

- Presentación de los casos en formato PowerPoint
- Cuestionario de evaluación
- Cuestionario de satisfacción.

# Criss-cross heart three-dimensional printed models in medical education: A multicenter study on their value as a supporting tool to conventional imaging

Israel Valverde<sup>1,2,3,4</sup>  | Gorka Gomez<sup>2</sup> | Nick Byrne<sup>3</sup> | Shafkat Anwar<sup>5</sup> | Miguel Angel Silva Cerpa<sup>1</sup> | Maria Martin Talavera<sup>1</sup>  | Kuberan Pushparajah<sup>3,4</sup> | Maria Nieves Velasco Forte<sup>2,3,6</sup>

<sup>1</sup>Pediatric Cardiology Unit, Hospital Virgen del Rocío, Seville, Spain

<sup>2</sup>Cardiovascular Pathology Unit and Fabrication Laboratory, Institute of Biomedicine of Seville, Seville, Spain

<sup>3</sup>School of Biomedical Engineering and Imaging Sciences, King's College London, London, UK

<sup>4</sup>Department of Congenital Heart Disease, Evelina London Children's Hospital, Guy's and St Thomas' National Health Service Foundation Trust, London, UK

<sup>5</sup>Division of Cardiology, Department of Pediatrics, University of California San Francisco School of Medicine, San Francisco, California, USA

<sup>6</sup>Department of Pediatric Cardiology, University of Bristol, Bristol Royal Hospital for Children, Bristol, UK

## Correspondence

Dr. Maria Martin Talavera, Pediatric Cardiology Unit and Technological Innovation Group, Hospital Virgen del Rocío, Seville. Av Manuel Siurot SN, 41013, Seville, Spain.  
Email: mmtalavera3@gmail.com

## Funding information

The Association for European Pediatric and Congenital Cardiology Junior Research Grant 2015 to support the 3D printing scientific project in the field of pediatric and congenital cardiology in Europe (to Dr. Maria Nieves Velasco Forte), Grant Number: AEPC-IWG-JRG2015

## Abstract

The utility of three-dimensional (3D) printed models for medical education in complex congenital heart disease (CHD) is sparse and limited. The purpose of this study was to evaluate the utility of 3D printed models for medical education in criss-cross hearts covering a wide range of participants with different levels of knowledge and experience, from medical students, clinical fellows up to senior medical personnel. Study participants were enrolled from four dedicated imaging workshops developed between 2016 and 2019. The study design was a non-randomized cross-over study to evaluate 127 participants' level of understanding of the criss-cross heart anatomy. This was evaluated using the scores obtained following teaching with conventional images (echocardiography and magnetic resonance imaging) versus a 3D printed model learning approach. A significant improvement in anatomical knowledge of criss-cross heart anatomy was observed when comparing conventional imaging test scores to 3D printed model tests [76.9% (61.5%–87.8%) vs. 84.6% (76.9%–96.2%),  $P < 0.001$ ]. The increase in the questionnaire marks was statistically significant across all academic groups (consultants in pediatric cardiology, fellows in pediatric cardiology, and medical students). Ninety-four percent (120) and 95.2% (121) of the participants agreed or strongly agreed, respectively, that 3D models helped them to better understand the medical images. Participants scored their overall satisfaction with the 3D printed models as 9.1 out of 10 points. In complex CHD such as criss-cross hearts, 3D printed replicas improve the understanding of cardiovascular anatomy. They enhanced the teaching experience especially when approaching medical students.

## KEYWORDS

3D printing, assessment, congenital heart disease, gross anatomy education, medical education, workshops

## INTRODUCTION

Cadaveric dissection has been an important learning method in congenital heart disease (CHD), as understanding complex anatomical structures relationship is key for surgical outcomes. However, some medical schools may have limited access to cadavers due to financial, religious, and legal implications. This issue is of particular importance when confronting a shortage of specimens in rare conditions such as CHD and particularly in low-prevalence defects such as common arterial trunk, tricuspid atresia, and criss-cross hearts (Mogali et al., 2018).

Criss-cross heart is one of the most complex and extremely rare forms of CHD. The reported incidence is about 8 per 1,000,000 live births and it accounts for less than 0.1% of all CHD (Oliveira et al., 2013). The spatial arrangement of the ventricles is altered early in embryonic development owing to either clockwise rotation or counter-clockwise rotation of the ventricles along the cardiac axis (Anderson, 1982). This results in a twisted atrioventricular connection and crossed ventricular inflow streams, see Figure 1. This conformational change may be associated with any other malformation described in cardiac segments, resulting in a wide anatomical variability. Due to the distorted anatomical geometry and the rarity of the disease, this anomaly is often misdiagnosed bringing inaccurate prenatal counseling and potential error to appropriate surgical correction and patient outcome (Symons et al., 1977). The natural history of patients is unfavorable without surgical treatment with 64% of deaths occurring in childhood (Oliveira et al., 2013).

Three-dimensional (3D) printing has already been used for surgical planning in patients with criss-cross hearts (Kappanayil et al., 2017). Models have demonstrated its utility for the surgical team to better plan complete repair of major limiting malformations such as ventricular septal defect closure or in cases of palliative surgical repair when ventricular hypoplasia is present (Luo et al., 2017;

Smith et al., 2017; Valverde et al., 2017; Lau and Sun, 2018). This evidence suggests that 3D printed models may also be used for medical education (Jones, 2019). Previous studies have suggested that 3D printed models may be helpful for general anatomy education (AbouHashem et al., 2015) and to teach in detail specific organs such as the skull (Chen et al., 2017), limbs (Mogali et al., 2018) and the normal heart anatomy (Lim et al., 2016). However, the utility of 3D printed models for medical education in extremely rare and complex conditions such as criss-cross hearts has not been evaluated before.

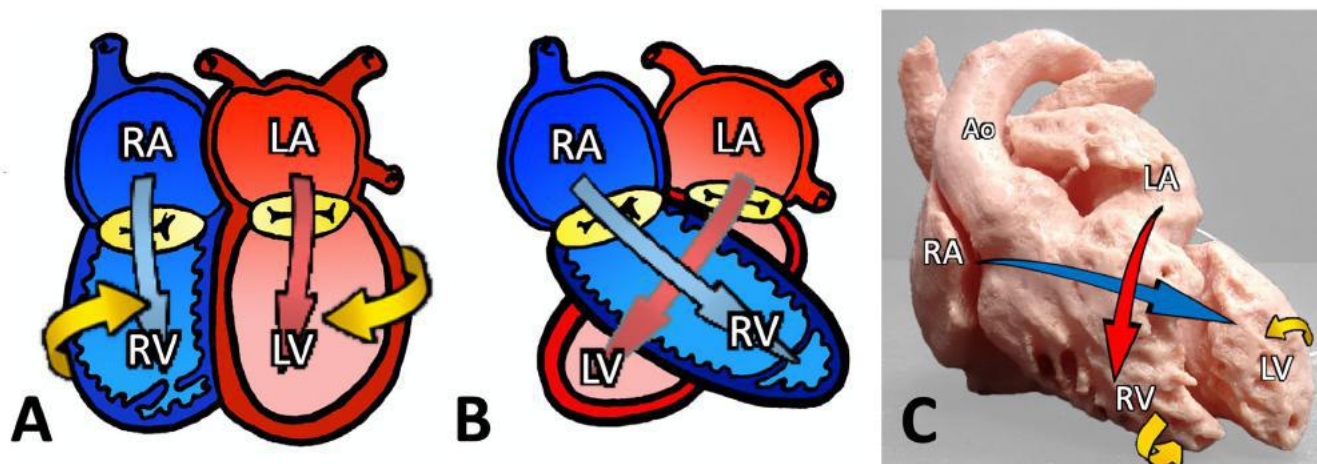
The purpose of this study was to assess the impact of 3D printed models for medical education in criss-cross hearts. The authors' hypothesis was that 3D models used as a supporting tool together with conventional medical images improves anatomical learning and educational engagement across different academic levels, from medical students to senior doctors.

## MATERIALS AND METHODS

A prospective non-randomized cross-over study was designed to evaluate improvement of understanding of the criss-cross heart anatomy when offering 3D printed models to participants after reviewing conventional imaging. The level of understanding was evaluated based on scores from a structured questionnaire. All attendees to the workshops were invited to participate in the study, including medical students, post-graduate trainees, and senior consultants in CHD.

### Creation of the three-dimensional printed models

Four clinical cases of patients with criss-cross hearts were retrospectively selected from the local hospital database. Inclusion criteria were diagnosis of criss-cross heart, availability of echocardiography,



**FIGURE 1** Criss-cross heart diagrams and 3D printed model. (A) Normal atrioventricular concordance with normal rotation; (B) abnormal clockwise cardiac rotation resulting in criss-cross heart in concordant atrioventricular connections; (C) three-dimensional (3D) printed model of an abnormal anticlockwise cardiac rotation in discordant atrioventricular connections. Blue and red arrows represent the crossed ventricular inflow streams. Yellow arrows represent ventricular rotation of the ventricles along ventricular axis. Ao, aorta; LA, left atrium; LV, left ventricle; RA, right atrium; RV, right ventricle

and cardiac magnetic resonance (CMR) imaging studies between years 2012 and 2016.

All 3D printed models were based on the four patient-specific CMR datasets. The 3D printing process required three sequential stages: image segmentation, computer aided design, and printing as described previously (Cantinotti et al., 2017; Valverde, 2017). Image segmentation is the process of isolating the cardiovascular structures of interest from 3D medical images such as CT and CMR. The segmentation was performed using ITK-SNAP software, version 3.8.0 (University of Pennsylvania, Philadelphia, PA) (Yushkevich et al., 2006) by a consultant CHD cardiologist with more than ten years expertise in cardiac imaging. A manual thresholding segmentation algorithm of the blood pool was used for inclusion of systemic and pulmonary veins, right and left atria (including appendages), ventricles, and great vessels (proximal pulmonary arteries and ascending aorta). Although a detailed explanation of the imaging segmentation software and methodologies is not the aim of this study, information on this topic can be found in previous published literature research (Byrne et al., 2016).

The segmented geometry was exported as a 3D surface file into Meshmixer, version 11.0.544 (Autodesk Inc., San Rafael, CA) for computer-aided design. A 0.8-mm outer shell was added outside of the blood pool interface. The geometry was processed by Cura software, version 15.02 (Ultimaker BV, Netherlands) and sent to the 3D printer BQ Witbox 1 (Mundo Reader S.L., Madrid, Spain). The BQ Witbox 1 printer has a direct extruder drive which facilitates printing of soft filaments. All models were fabricated in Filaflex 82A, a flexible polyurethane filament (Recreus, Alicante, Spain) by fused deposition modeling. Filaflex 82A is a thermoplastic polyether-polyurethane elastomer whose mechanical properties (hardness 82 Shore A, tensile strength 45 Mpa, elongation break 650%) make it suitable to mimic the characteristics of the heart muscle for suture and surgical excision with scissors and scalpel blades as demonstrated in previous publication (Mendez et al., 2018). Models were printed with a 0.2-mm layer height, support line distance of 5 mm and overhang angle of 60°. The average printing time per models was  $9.0 \pm 1.6$  hours (range 6.9–10.6 hours) and the amount of material used was  $42.0 \pm 7.3$  grams (range 33–51 grams). The average cost of the 3D printed model, including material, time spent in segmentation, computer aided design, and cleaning, was US\$  $98.0 \pm 7.5$  per first model and US\$  $12.40 \pm 2.0$  per copy. The total cost of printing 42 models was US\$ 808.10.

## Teaching workshops

Participants were approached in five dedicated 3D print workshops in CHD between 2016 and 2019: (1) Workshop on heart disease in 3D and 4D on 18 March 2016 at Leiden University Medical Center in Leiden, The Netherlands; (2) Workshop on advanced cardiovascular imaging on 17 May 2018, during the XII Congress of the Spanish Society of Pediatric Cardiology and CHD in San Sebastian, Spain; (3) the II Workshop on CHD—Learning in 3D on 26–27 November 2018 at Ramon y Cajal Hospital in Madrid, Spain; (4) 3D printed model workshop in CHD on 22 May 2019 at Evelina London Children Hospital and King's College University in London, UK; and (5) 3D print workshop for medical students on 27 November 2019 at the

University of Seville and Hospital Virgen del Rocio in Seville, Spain. None of the participants had any conflicts of interest. Lecturers and examiners were independent, examiners were blinded to the design of the study, and questionnaires were anonymous.

The workshop workflow is shown in Figure 2. Participants were randomly distributed into four groups (Group 1–4). Each group was formed by three to four participants, had a shared laptop for displaying medical images, a specific criss-cross heart case (Case 1–4) per group, and a dedicated instructor. All the instructors were pediatric cardiologists with over five years of clinical experience and expertise in advanced imaging. The instructors familiarized themselves with the clinical case, diagnostic imaging (echocardiography and CMR), and the 3D model to comprehend its anatomy prior to the presentation in the workshop.

## Stage I: Conventional imaging case presentation

A power-point presentation was prepared for each case. A summary of the four clinical cases chosen and the imaging features is shown in Figure 3. All presentations included a slide introducing a criss-cross heart condition diagram (see Supporting Information—Workshop presentation video). After a brief summary of the demographic features, clinical diagnosis, and previous procedures, echocardiographic images were shown. A four-chamber view including an apical sweep demonstrating the anatomy and a short-axis view were presented for each case. Once echocardiograms had been displayed, selected CMR cine images and 3D datasets were presented. Image review was repeated as many times as requested by the participants. All videos included labels describing the heart chambers to help participants' understanding.

## Stage II: Conventional imaging questionnaire

After the presentation, a ten-minute structured questionnaire to evaluate the understanding based on conventional clinical images was conducted. Each test had two echocardiography videos and one CMR image/video with a total of 13 questions. The participants had to identify the anatomical structures in each image (see Supporting Information—Questionnaire).

## Stage III: Three-dimensional model case presentation

Finally, each group received a 3D printed model replica in 1:1 scale (Figure 4). The instructor repeated the anatomical features of criss-cross hearts and their spatial relationships during the hands-on inspection. Participants were given the time to view and handle the model for as long as they wanted. The 3D models were provided as a single geometry including veins, atria, ventricles and proximal segments of great arteries. Atrioventricular connections could be evaluated from the external view of the blood pool. Additionally, participants were also invited to cut the flexible models using conventional scalpel blades and surgical scissors to inspect the intracardiac connections.

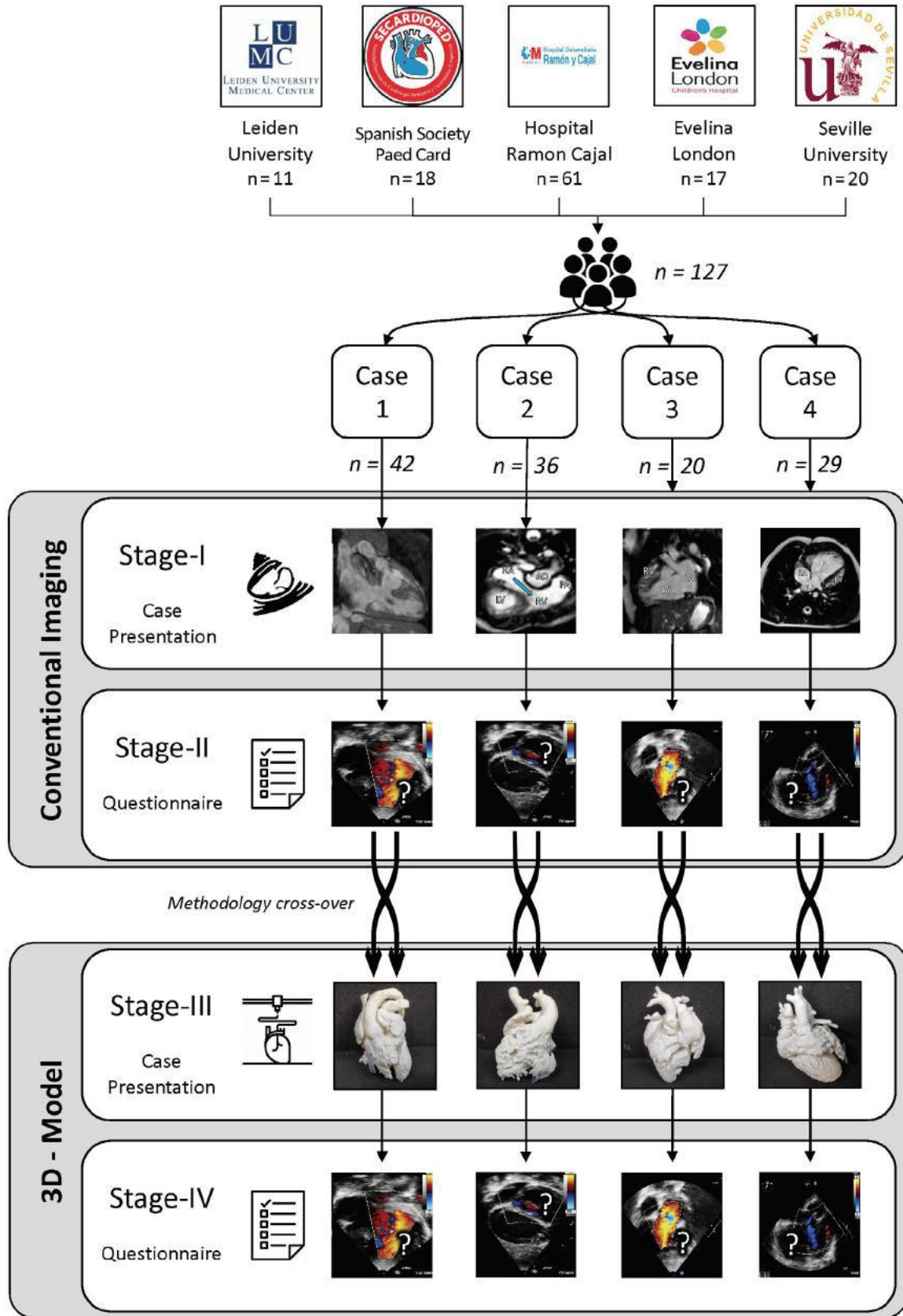
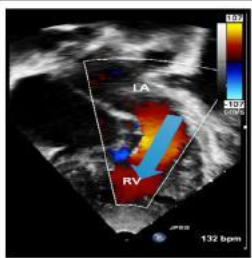

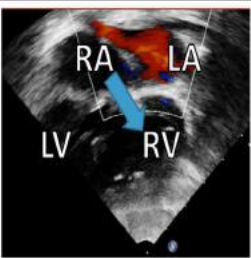
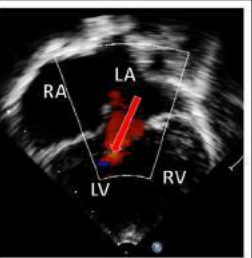
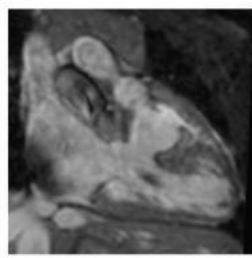
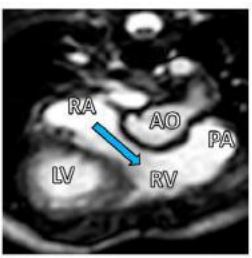
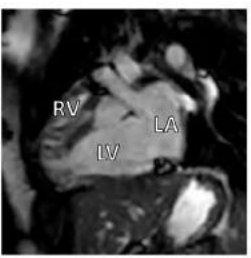
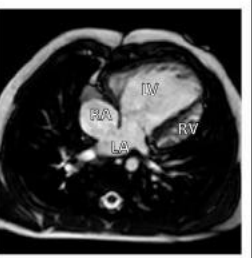


FIGURE 2 Study protocol design. A total of 127 participants were recruited from five workshops ( $n$  = number of participants). Participants were assigned to four different clinical cases (Case 1–4). Study participants followed four sequential stages: Stage I (conventional imaging case presentations), Stage II (questionnaire based on conventional images), Stage III (three-dimensional model case presentation), and Stage IV (questionnaire based on three-dimensional printed models). Ao, aorta; LA, left atrium; LV, left ventricle; RA, right atrium; RV, right ventricle

		Case 1	Case 2	Case 3	Case 4
Sex		Female	Male	Male	Male
Age		8 months	2 years	4 months	9 months
Weight		6 kg	10 kg	6 kg	8 kg
Diagnosis	Situs, heart position	Situs solitus, levocardia, levoapex	Situs solitus, dextrocardia, dextroapex	Situs solitus, dextrocardia, dextroapex	Situs solitus, levocardia, levoapex
	VA connection	Discordant	Concordant	Concordant	Concordant
	AV connection	Discordant	Double outlet right ventricle	Pulmonary atresia	Double outlet right ventricle
	Other associations	Ventricular septal defect, subpulmonary stenosis	Ventricular septal defect	Ventricular septal defect, straddling mitral valve	Ventricular septal defect
Conventional Medical Images	Echocardiography				
	Magnetic Resonance Imaging				

**FIGURE 3** Clinical characteristics of criss-cross heart clinical case studies with associated conventional magnetic resonance and echocardiography imaging. All cases had normal position of the heart, thoracic, and abdominal organs (situs solitus). Blue and red arrows represent the crossed ventricular inflow streams. Ao, aorta; dextrocardia and dextroapex, heart, and apex of the heart located and pointing to the right; LA, left atrium; levocardia and levoapex, heart, and apex of the heart located and pointing to the left; LV, left ventricle; RA, right atrium; RV, right ventricle

#### Stage IV: Three-dimensional model questionnaire

After the 3D printed model hands-on evaluation, the same 10-minute structured questionnaire using same images/videos and questions presented in Stage-II questionnaire was given (see Supporting Information—Questionnaire). The participants had to re-identify the anatomical structures for each of the 16 labels, but this time with the help of the 3D printed model in their hands. Finally, the participants also completed a subjective feedback form (Supporting Information—Feedback form) to assess the utility of 3D models for surgical planning, communication, education, and their overall satisfaction with the models.

#### Statistical analysis

Data normality was assessed by Kolmogorov–Smirnov analysis. Results are reported as median and interquartile range (25th–75th percentile) according to data distribution. The degree of relationship between the variables was determined by Kendall's tau b correlation coefficient. Cronbach's alpha was used to evaluate the internal consistency of the Likert-type scale questions ( $\alpha = 0.821$ ) showing that there was high internal consistency and reliability of the survey.

Test examiners and instructors were independent, test examiners were blinded to the design of the study, and questionnaires were anonymous. Two examiners reviewed the answers and scored them twice.

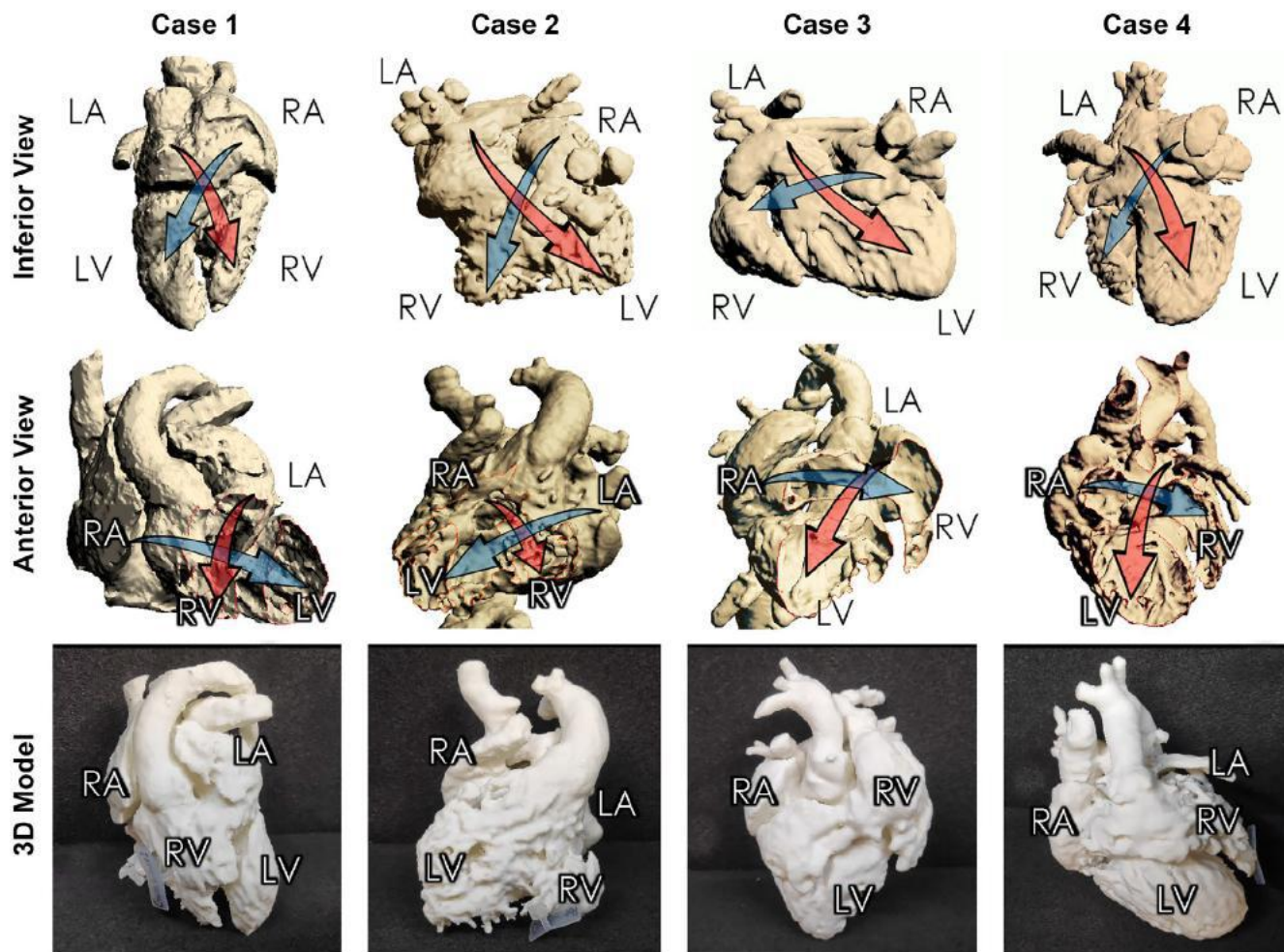


FIGURE 4 Three-dimensional printed models used in all four the criss-cross heart clinical cases. Blue and red arrows represent the crossed ventricular inflow streams. Ao, aorta; LA, left atrium; LV, left ventricle; RA: right atrium; RV, right ventricle

Correct answers were scored as 1 point. The questionnaires were assessed according to the percentage of correct answers (0%–100%). Score differences between conventional imaging questionnaire tests and 3D model questionnaire tests were assessed by Wilcoxon signed-rank test. The effect size for the comparison between two means was evaluated by Cohen's *d*. Subgroup analysis according to clinical cases and academic clinical level was also performed. All tests were assessed at the *P*-value < 0.05 level of significance. Statistical analyses were performed using SPSS statistical package, version 27 (IBM Corp., Armonk, NY).

## RESULTS

### Study population

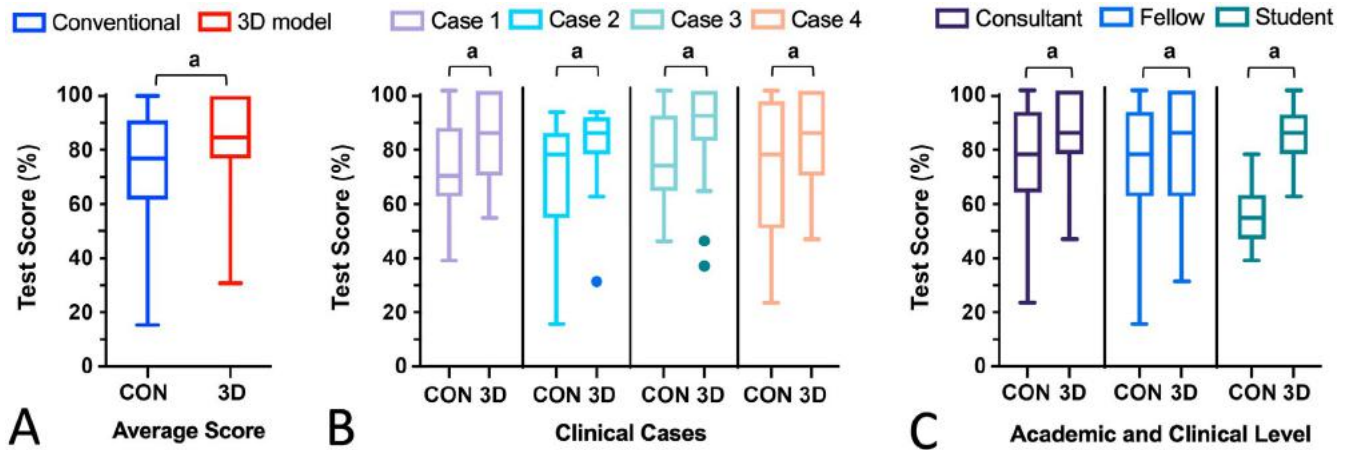
A total of *n* = 127 participants were recruited: 70 (55%) senior consultants in pediatric cardiology, 35 (28%) fellows in pediatric cardiology, and 22 (17%) undergraduate medical students in their last year (sixth-year) of university (see Figure 2). Of the participants, 9% (*n* = 11) were from the workshop in Leiden (The Netherlands); 14%

(*n* = 18) from the workshop in San Sebastian (Spain); 48% (*n* = 61) from the workshop in Madrid (Spain); 13% (*n* = 17) from the workshop in London (UK), and 16% (*n* = 20) from workshop in Seville (Spain). Only 26% (*n* = 34) of the total number of participants have had previous hands-on exposure in 3D printed models and 8% (*n* = 10) were university lecturers. Consultants had over 10 years of experience in pediatric cardiology, fellow had less than 5 years of experience and students had no clinical experience in pediatric cardiology. Fifty-eight percent of the study participants were females.

### Score evaluation: Conventional imaging versus three-dimensional printed models

The use of 3D printed model significantly improved the understanding of the criss-cross heart anatomy compared to conventional imaging (Wilcoxon *P* < 0.001). The conventional imaging questionnaire score was 76.9% (61.5%–87.8%) versus the 3D printed model questionnaires 84.6% (76.9%–96.2%), see Figure 5A. There was a fair correlation between scores according to Kendall's tau *b* of 0.357 (*P* < 0.001) and medium effect size differences between groups (Cohen's *d* = 0.6).





**FIGURE 5** Test scores based on understanding of the criss-cross heart anatomy using conventional imaging and three-dimensional printed models. (A) Overall test score; (B) average test score depicted in the four clinical case groups; (C) Average test score depicted in the three academic groups: senior consultants in pediatric cardiology ( $n = 70$ ), fellows in pediatric cardiology ( $n = 35$ ), and undergraduate medical students ( $n = 22$ ). Box plots show mean percentage scores  $\pm$  SD, outliers are indicated by solid circles. Total number of participants ( $n = 127$ ).  $^aP < 0.001$ ; CON, conventional imaging; 3D, three-dimensional printed models

The improvement in understanding was consistent along all four individual clinical cases, see Figure 5B. The median score when comparing conventional imaging versus 3D printed models in Case 1 was 69.2% (61.5%–84.6%) versus 84.6% (69.2%–100%),  $P < 0.001$ ; Case 2 was 76.9% (53.8%–84.6%) vs. 84.6% (76.9%–86.5%),  $P < 0.001$ ; Case 3 was 72.7% (63.6%–90.9%) vs. 90.9% (81.8%–100%),  $P < 0.001$ ; Case 4 was 76.9% (53.8%–92.3%) vs. 84.6% (69.2%–100%), Wilcoxon  $P < 0.05$ . The correlation between scores was also significant in all Case 1 to Case 4 (Kendall's tau b of 0.37, 0.31, 0.25, and 0.52, respectively,  $P < 0.05$ ). Effect size differences between groups was medium (Cohen's  $d = 0.7, 0.7, 0.6,$  and  $0.4$  respectively).

The improvement in their understanding of the anatomy was also uniform along all academic levels, from senior consultants, fellows, and medical students, see Figure 5C. The median score obtained in conventional imaging versus 3D printed models in consultants in pediatric cardiology was 76.9% (65.0%–92.3%) versus 84.6% (76.9%–100%),  $P < 0.001$ ; among fellows in pediatric cardiology, the scores were 76.8% (61.5%–91.6%) versus 84.5% (65.4%–100%),  $P < 0.03$ ; and among undergraduate medical students, they were 53.8% (46.2%–61.5%) versus 84.3% (76.9%–90.9%),  $P < 0.001$  after conventional imaging and 3D printed models were shown, respectively. The correlation between scores was also significant in all academic levels (Kendall's tau b of 0.42, 0.41, and 0.08, respectively,  $P < 0.05$ ). Effect size differences between groups was medium to large (Cohen's  $d = 0.4, 0.4, 0.6,$  and  $2.5,$  respectively).

### Satisfaction feedback form

Overall participants' feedback is summarized in Figure 6. Fifty-eight percent ( $n = 74$ ) of the participants strongly agreed and 42% ( $n = 53$ ) agreed that 3D models provided a better understanding of the CHD presented in the workshop. Ninety-four percent ( $n = 120$ ) and 95.2% ( $n = 121$ ) of the participants agreed or strongly agreed

that the 3D models helped to understand echocardiography and CMR images, respectively. Interestingly, 37.8% (48) agreed and 59.0% ( $n = 75$ ) strongly agreed that the 3D models increased their interest in cardiac anatomy. The enthusiasm was greater in students [95.4% ( $n = 21$ ) strongly agreed] when compared to clinical fellows [48.5% ( $n = 17$ )] and senior consultants [48.4% ( $n = 34$ )].

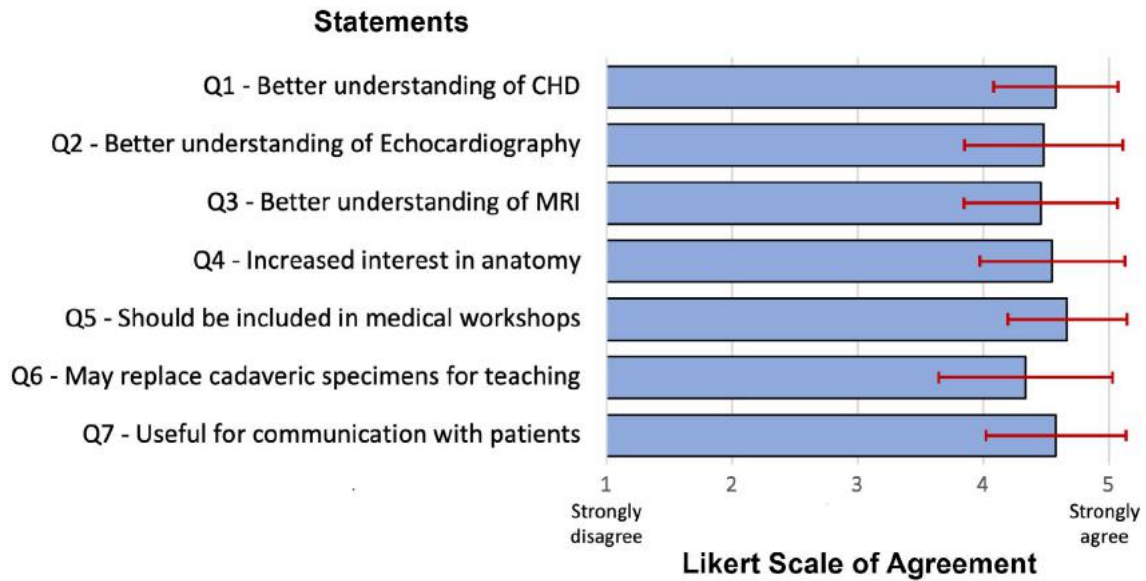
This interest was also similar when asked about potential use of 3D printed models in anatomical workshops. Although 100% of the participants agreed or strongly agreed that they would like 3D printed models to be included as part of the teaching in workshops, medical students showed higher interest [86.3% ( $n = 19$ ) strongly agreed] compared to clinical fellows [57.1% (20)] and senior consultants [64.2% ( $n = 45$ )]. When asked about the potential use of 3D printed models to replace anatomical specimens for teaching, 0.7% ( $n = 1$ ) of participants disagree, 8.6% ( $n = 11$ ) were unsure, 44.1% ( $n = 56$ ) agreed, and 46.4% ( $n = 59$ ) strongly agreed.

Regarding communication with patients and relatives, 61.4% ( $n = 78$ ) and 35.4% ( $n = 45$ ) strongly agreed and agreed, respectively, that they may be useful for communication during the interview. However, up to 3.1% ( $n = 4$ ) were unsure about its utility, all of them were senior consultants in pediatric cardiology.

Finally, participants scored the overall satisfaction with the 3D printed models. The average score was 9.1 out of 10 points. Students provided the highest scores 9.7 ( $\pm 0.4$ ) when compared to clinical fellows 8.6 ( $\pm 1.1$ ) and senior consultants 9.0 ( $\pm 0.8$ ).

### DISCUSSION

Criss-cross hearts are one of the rarest and more difficult forms of CHD to understand due to the complex spatial relationships of the twisting ventricles. A previous study linked the connexin Cx43 gene mutation to the pathogenesis of the criss-cross heart resulting in a delay in establishing the heart position, which makes the right ventricle to maintain



**FIGURE 6** Overall participants' satisfaction on usefulness of three-dimensional (3D) printed models. Participants were asked to reply to seven questions (see Supporting Information—Feedback form) using 5-point Likert scale where 1 = strongly disagree, 2 = disagree, 3 = not sure, 4 = agree, 5 = strongly agree. Data are shown in means ± SD. Total number of participants (*n* = 127). CHD, congenital heart disease; MRI, magnetic resonance imaging

a craniomedial position and a 90° rotation of the atrioventricular mass (Ya et al., 1998). The normal relationship of the ventricles is lost and rearranged in a superoinferior fashion with the morphological right ventricle located superiorly to the left ventricle in the majority of the cases.

### Limitations of conventional imaging in complex cardiovascular anatomy

In clinical practice during multidisciplinary meetings, echocardiography, CMR, and CT images are presented to illustrate the cardiovascular anatomical features. It is not unusual that participants do not fully understand anatomical features. Echocardiography video loops are difficult to understand as the arrangement of the atrioventricular valves and ventricular inlets cannot be simultaneously visualized in a single two-dimensional (2D) plane (Yang et al., 2010). CMR imaging and computed tomography offer the possibility of showing 3D images, however their main limitation is that the reconstructed images are shown on a 2D flat screen hampering full comprehension of cardiovascular anatomy. The advantage of 3D printed models is that it exploits all the potential of CMR and CT providing a real 3D spatial relationship (Farooqi et al., 2016; Garekar et al., 2016; Valverde, 2017; Anwar et al., 2018; Milano et al., 2019) which helps to understand its complexity after conventional imaging has been exhibited.

### Three-dimensional printed models as a medical education resource

3D printed models offer an invaluable educational tool (Jones, 2019). Morphological features can be examined from every angle and

complex 3D relationships of cardiac structures no longer need to be inferred from 2D images in a flat screen, they can be held in the hand and displayed in 3D. Once a group of learners can all convincingly see the same thing at the same time, education takes place (Olivieri, 2020). Examples of the value added by 3D models in anatomical medical education abound in several disciplines such as extremity limbs (Li et al., 2015; Mogali et al., 2018), bone (Wu et al., 2018), skull (Chen et al., 2017), and blood vessels (Abla and Lawton, 2015; O'Reilly et al., 2016). However, their effect on medical training and teaching in the particularly field of CHD is limited with no published large-scale studies to date. Lim et al. (2016), reported the first randomized control trial comparing 3D printed models versus cadaveric materials; however, this study focused on the evaluation of normal cardiac anatomy in 52 participants. Loke et al. (2017) evaluated the impact that 3D models had while teaching 35 pediatric registrars about tetralogy of Fallot. Biglino et al. (2017) used 3D printed models during an introductory course to CHD for 100 nurses (Biglino et al., 2017). In this study, the nurses were encouraged to manipulate the models during breaks, with no expert available to demonstrate the anatomy at the same time. The authors believe it is necessary to offer an explanation of the model to the students, in the same way that an echocardiogram or any form of cross-sectional imaging would be presented.

Moreover, the impact of 3D printed models on student engagement has been widely demonstrated (Biglino et al., 2015; Loke et al., 2017; Wu et al., 2018). Student engagement is known to have several positive effects on learning outcomes and student's university experience (George et al., 2008). It also has been shown to enhance success by increasing marks and improving social skills (Zhao et al., 2005; George et al., 2008). This study also corroborates the impact of 3D models on student satisfaction. As increased satisfaction ratings are linked to increased long-term knowledge gains (Yammine

and Violato, 2016), this point should not be overlooked and should support the incorporation of 3D printed models into academic medical learning. Three-dimensional printed models have several advantages compared to conventional digital images. It is well known that the effect of using the multi-sensory approach for teaching students has a positive effect in reinforcing memory and motivation of learners (Coffield et al., 2004). Compared to conventional digital images, 3D printing has a richer compound somatosensorial interaction including visual (in-depth perception) and tactile (weight, texture) which are processed and integrated in the brain to enhance the stereoscopic perception of the model (Mashiko et al., 2015). Color-coding of anatomy has also been shown to be of value for anatomy learning to students (Lim et al., 2016). As technology evolves and the costs are lowered, new 3D printers will be capable of printing in several colors at a reduced price.

Another potential benefit of 3D printed models over cadaveric specimens and plastinated prosections is the concerns of limited availability, breakage, and damage. These factors could limit the interaction with the specimens and impact negatively on learning as previous studies have demonstrated (McMenamin et al., 2014; Mogali et al., 2018). However, examination of cadaveric specimens still seems to be an important element for teaching and current evidence suggests that 3D printed models may not replace entirely cadaveric learning at least for the moment. Current 3D printed models tactile experience and physical properties such as texture, weight and flexibility are different to human body haptics and cadaveric specimens. In a previous study, only 47% of students confirmed that would want 3D printed models to replace plastinated prosections, as 33% of them considered the quality of the former to be inferior to the latter (Mogali et al., 2018). In this study, only 10% of the participants disagreed or were unsure about the potential of 3D models to replace anatomical specimens for teaching. It seems reasonable that until 3D printed models improve physical properties, a combination of printed models and plastinated prosections may prove useful as an alternative even when cadaveric specimens may be available. On the other hand, incorporation of 3D printed replicas to medical school for the purpose of education may raise ethical issues and this may need further addressing about informed consent to distribute 2D and 3D medical images and derived printed models (Cornwall, 2016). Finally, an additional benefit is that 3D printed models may be more accessible to learners than cadaveric specimens. Once an electronic 3D file has been generated, printing and shipping (if needed) is much more feasible than transporting cadaveric specimen. This benefit of 3D printing offers great potential to democratize knowledge that has been traditionally confined to a limited number of institutions.

### Current challenges to the use of three-dimensional models as a standard education tool

There remain several challenges to incorporate 3D models into standard clinical practice and medical education (Vukicevic et al.,

2017). These challenges can be approached at each step in the modeling process: image acquisition, software for segmentation of the acquired images, and additive manufacturing technologies. The main limitations in image acquisition relate to the variability on expertise in each institution and the need for sedation/analgesia in the pediatric population. The ability to generate 3D models is entirely reliant on excellent image acquisition. A high degree of expertise is required to obtain images with exquisite spatial, temporal resolution and a limited number of artifacts (Cantinotti et al., 2017). In this study, image acquisition was based on CMR 3D steady-state-free precision sequence (Figure 3, CMR) because it has no radiation exposure, does not require contrast, it is synchronized with the heart cycle, has good signal to noise ratio and has demonstrated its advantages in children with CHD (Forte et al., 2017; Velasco Forte et al., 2018, 2019).

There is no single segmentation technique nor software which is suitable for all medical images and applications (Buckling et al., 2017). Previous publications have already discussed strengths and disadvantages of several imaging segmentation techniques (Byrne et al., 2016). The ITK-SNAP software was used (Yushkevich et al., 2006) because it is a versatile, open-source software which helps reducing the cost of 3D printing. The cost of 3D printing is considered one of the hurdles that impedes the incorporation of this technology in routine academia and clinical practice. In a recent systematic review article, Lau and Sun (2018) could only identify eight studies reporting the costs to produce a 3D printed model. They state that the cost is highly variable and depends on multiple factors including software, printer/material type, personnel, in-house/outsource (private company), so the same replica can range from US\$ 60 to over US\$ 1,000. In this study, fused deposition modeling was used because it is an inexpensive technology and, in authors' opinion, it may be the preferred option for academia.

### Limitations of the study

This study has several limitations. A low-cost fused deposition modeling printer with single filament was used in order to reduce the printing cost. This printer does not allow printing using different colors. The 3D printed models could not incorporate atrioventricular valves as they cannot be easily identified in CMR images. Future studies including hybrid imaging fusion combining 3D echocardiography and CMR would potentially overcome this limitation (Gomez et al., 2020). Evaluation of the learning curve is not an easy quest and requires a thoughtful study design. One of the main limiting factors in previous studies for evaluation of learning utility of 3D printing is the randomization of groups (Yamine and Violato, 2016; Loke et al., 2017). There are several confounding factors which may hamper the reliability of the results in a randomized study, such as the training level of the participants and their previous exposure to a rare disease. In order to avoid the well-known bias when groups have different clinical and

theoretical knowledge, the authors designed a non-randomized cross-over study. Participants (medical students, fellows, and senior consultants) are switched throughout all the methodology strategies the simple standard methodology (conventional medical imaging learning methodology) and the tested methodology (3D printed model learning methodology). The current study is a non-randomized cross-over study as participants are always assigned first to the standard methodology (conventional medical images) and later to 3D model stage (medical images + 3D models) (Valverde et al., 2017). Both conventional and 3D model stage require medical images in order to understand the anatomy. The main difference is that during the 3D model stage there is an additional source of information to better understand medical images, a 3D printed heart replica. This is the main reason why in this study design randomization is not possible as participants cannot be evaluated first with 3D printed models, because this extra piece of information given by the model cannot be washed out from their knowledge before switching to the other learning methodology (medical images) (Byun et al., 2018). The main advantage is that all participants cross over from one learning methodology to another and act as their own control. This is in contrast to a parallel design in which patients are randomized to a single learning methodology. Cross-over design could yield a more efficient comparison of actions than a parallel design while attaining the same level of statistical power or precision as a parallel design (Piantadosi, 2005).

Assessment of learner satisfaction and self-efficacy were based on subjective Likert-scale ratings and not objective evaluation measures. Future studies should also explore the impact of models on other types of CHD such as hypoplastic left heart syndrome.

## CONCLUSIONS

In this study, it has been demonstrated that in rare cases of CHD such as criss-cross hearts, having a 3D printed replica of the heart anatomy improves understanding and helps to follow the morphological explanation. Although 3D printing may be not replace cadaveric specimens during medical education nor any conventional medical imaging in clinical practice in the short term, it emerged to be a key supporting tool to diagnostic images for decision-making and enhancing learning.

## ACKNOWLEDGMENTS

The authors workshops' directors Drs María Jesús del Cerro and Arno Roest for their support in the workshop's organization. The authors want to particularly acknowledge Eloisa Rubio Pérez, from the Statistics and Research Methodology Unit of the Fundación Pública Andaluza para la Gestión de la Investigación en Salud de Sevilla (FISEVI) for her statistical advice on this study. The Association for European Pediatric and Congenital Cardiology Junior Research Grant (2015) to support the 3D printing scientific project in the field of pediatric and congenital cardiology in Europe was awarded to senior author (M.N.V.F.)

## CONFLICTS OF INTEREST

The authors declare no conflicts of interest.

## ETHICS STATEMENT

The authors assert that all procedures contributing to this work comply with the Helsinki Declaration of 1975, as revised in 2008, and has been approved by the St. Thomas' Hospital Research Ethics Committee (London, UK), REC reference: 16/LO/1483.

## ORCID

Israel Valverde  <https://orcid.org/0000-0001-5661-9900>

Maria Martin Talavera  <https://orcid.org/0000-0002-6353-4232>

## REFERENCES

- Abla AA, Lawton MT. 2015. Three-dimensional hollow intracranial aneurysm models and their potential role for teaching, simulation, and training. *World Neurosurg* 83:35–36.
- About-Hashem Y, Dayal M, Savanah S, Štrkalj G. 2015. The application of 3D printing in anatomy education. *Med Educ Online* 20:29847.
- Anderson RH. 1982. Criss-cross hearts revisited. *Pediatr Cardiol* 3:305–313.
- Anwar S, Singh GK, Miller J, Sharma M, Manning P, Billadello JJ, Eghtesady P, Woodard PK. 2018. 3D printing is a transformative technology in congenital heart disease. *JACC Basic Transl Sci* 3:294–312.
- Biglino G, Capelli C, Koniordou D, Robertshaw D, Leaver LK, Schievano S, Taylor AM, Wray J. 2017. Use of 3D models of congenital heart disease as an education tool for cardiac nurses. *Congenit Heart Dis* 12:113–118.
- Biglino G, Capelli C, Wray J, Schievano S, Leaver LK, Khambadkone S, Giardini A, Derrick G, Jones A, Taylor AM. 2015. 3D-manufactured patient-specific models of congenital heart defects for communication in clinical practice: Feasibility and acceptability. *BMJ Open* 5:e007165.
- Bucking TM, Hill ER, Robertson JL, Maneas E, Plumb AA, Nikitichev DI. 2017. From medical imaging data to 3D printed anatomical models. *PLoS One* 12:e0178540.
- Byrne N, Velasco Forte M, Tandon A, Valverde I, Hussain T. 2016. A systematic review of image segmentation methodology, used in the additive manufacture of patient-specific 3D printed models of the cardiovascular system. *JRSM Cardiovasc Dis* 5:2048004016645467.
- Byun JI, Lee BU, Koo YS, Sunwoo JS, Lim JA, Moon J, Lee ST, Jung KH, Chu K, Kim M, Lim JM, Lee HJ, Lee E, Lee SK, Jung KY. 2018. Bright light exposure before bedtime impairs response inhibition the following morning: A non-randomized crossover study. *Chronobiol Int* 35:1035–1044.
- Cantinotti M, Valverde I, Kutty S. 2017. Three-dimensional printed models in congenital heart disease. *Int J Cardiovasc Imaging* 33:137–144.
- Chen S, Pan Z, Wu Y, Gu Z, Li M, Liang Z, Zhu H, Yao Y, Shui W, Shen Z, Zhao J, Pan H. 2017. The role of three-dimensional printed models of skull in anatomy education: A randomized controlled trial. *Sci Rep* 7:1–11.
- Coffield F, Moseley D, Hall E, Ecclestone K. 2004. *Learning Styles and Pedagogy in Post-16 Learning: A Systematic and Critical Review*. 1st Ed. London, UK: Learning and Skills Research Centre (LSRC). 173 p.
- Cornwall J. 2016. The ethics of 3D-printing copies of bodies donated for medical education and research: What is there to worry about? *Australas Med J* 9:8–11.
- Farooqi KM, Gonzalez-Lengua C, Shenoy R, Sanz J, Nguyen K. 2016. Use of a three dimensional printed cardiac model to assess suitability for biventricular repair. *World J Pediatr Congenit Hear Surg* 7:414–416.
- Forte MN, Byrne N, Perez IV, Bell A, Gomez-Ciriza G, Krasemann T, Sievert H, Simpson J, Pushparajah K, Razavi R, Qureshi S, Hussain T. 2017. 3D printed models in patients with coronary artery fistulae: Anatomical assessment and interventional planning. *EuroIntervention* 13:e1080–e1083.

- Garekar S, Bharati A, Chokhandre M, Mali S, Trivedi B, Changela VP, Solanki N, Gaikwad S, Agarwal V. 2016. Clinical application and multidisciplinary assessment of three dimensional printing in double outlet right ventricle with remote ventricular septal defect. *World J Pediatr Congenit Heart Surg* 7:344–350.
- George DK, Ty MC, Rick S, Jillian K, Robert MG. 2008. Unmasking the effects of student engagement on first-year college grades and persistence. *J High Educ* 79:540–563.
- Gomez A, Gomez G, Simpson J, Valverde I. 2020. 3D hybrid printed models in complex congenital heart disease: 3D echocardiography and cardiovascular magnetic resonance imaging fusion. *Eur Heart J* 41:4214.
- Jones DG. 2019. Three-dimensional printing in anatomy education: Assessing potential ethical dimensions. *Anat Sci Educ* 12:435–443.
- Kappanayil M, Koneti NR, Kannan RR, Kottayil BP, Kumar K. 2017. Three-dimensional-printed cardiac prototypes aid surgical decision-making and preoperative planning in selected cases of complex congenital heart diseases: Early experience and proof of concept in a resource-limited environment. *Ann Pediatr Cardiol* 10:117–125.
- Lau I, Sun Z. 2018. Three-dimensional printing in congenital heart disease: A systematic review. *J Med Radiat Sci* 65:226–236.
- Li Z, Li Z, Xu R, Li M, Li J, Liu Y, Sui D, Zhang W, Chen Z. 2015. Three-dimensional printing models improve understanding of spinal fracture—A randomized controlled study in China. *Sci Rep* 5:11570.
- Lim KH, Loo ZY, Goldie SJ, Adams JW, McMenamin PG. 2016. Use of 3D printed models in medical education: A randomized control trial comparing 3D prints versus cadaveric materials for learning external cardiac anatomy. *Anat Sci Educ* 9:213–221.
- Loke YH, Harahsheh AS, Krieger A, Olivieri LJ. 2017. Usage of 3D models of tetralogy of Fallot for medical education: Impact on learning congenital heart disease. *BMC Med Educ* 17:54.
- Luo H, Meyer-Szary J, Wang Z, Sabiniewicz R, Liu Y. 2017. Three-dimensional printing in cardiology: Current applications and future challenges. *Cardiol J* 24:436–444.
- Mashiko T, Otani K, Kawano R, Konno T, Kaneko N, Ito Y, Watanabe E. 2015. Development of three-dimensional hollow elastic model for cerebral aneurysm clipping simulation enabling rapid and low cost prototyping. *World Neurosurg* 83:351–361.
- McMenamin PG, Quayle MR, Mchenry CR, Adams JW. 2014. The production of anatomical teaching resources using three-dimensional (3D) printing technology. *Anat Sci Educ* 7:479–486.
- Mendez A, Gomez-Ciriza G, Raboisson MJ, Rivas J, Ordonez A, Poirier N, Valverde I. 2018. Apical muscular ventricular septal defects: Surgical strategy using three-dimensional printed model. *Semin Thorac Cardiovasc Surg* 30:450–453.
- Milano EG, Capelli C, Wray J, Biffi B, Layton S, Lee M, Caputo M, Taylor AM, Schievano S, Biglino G. 2019. Current and future applications of 3D printing in congenital cardiology and cardiac surgery. *Br J Radiol* 92:20180389.
- Mogali SR, Yeong WY, Tan HK, Tan GJS, Abrahams PH, Zary N, Low-Beer N, Ferenczi MA. 2018. Evaluation by medical students of the educational value of multi-material and multi-colored three-dimensional printed models of the upper limb for anatomical education. *Anat Sci Educ* 11:54–64.
- O'Reilly MK, Reese S, Herlihy T, Geoghegan T, Cantwell CP, Feeney RN, Jones JF. 2016. Fabrication and assessment of 3D printed anatomical models of the lower limb for anatomical teaching and femoral vessel access training in medicine. *Anat Sci Educ* 9:71–79.
- Oliveira ÍM, Aiello VD, Mindello MM, Martins Y de O, Pinto VC Jr. 2013. Criss-cross heart: Report of two cases, anatomic and surgical description and literature review. *Rev Bras Cir Cardiovasc* 28:93–102.
- Olivieri L. 2020. 3D modeling as a medical education resource, simulation, and communication tool. In: Zahn EM (Editor). *3-Dimensional Modeling in Cardiovascular Disease*. 1st Ed. London, UK: Elsevier. p 147–154.
- Piantadosi S. 2005. *Clinical Trials: A Methodologic Perspective*. 2nd Ed. Hoboken, NJ: John Wiley & Sons, Inc. 687 p.
- Smith ML, McGuinness J, O'Reilly MK, Nolke L, Murray JG, Jones JF. 2017. The role of 3D printing in preoperative planning for heart transplantation in complex congenital heart disease. *Ir J Med Sci* 186:753–756.
- Symons JC, Shinebourne EA, Joseph MC, Lincoln C, Ho Y, Anderson RH. 1977. Criss-cross heart with congenitally corrected transposition: Report of a case with d-transposed aorta and ventricular preexcitation. *Eur J Cardiol* 5:493–505.
- Valverde I. 2017. Three-dimensional printed cardiac models: Applications in the field of medical education, cardiovascular surgery, and structural heart interventions. *Rev Esp Cardiol* 70:282–291.
- Valverde I, Gomez-Ciriza G, Hussain T, Suarez-Mejias C, Velasco-Forte MN, Byrne N, Ordoñez A, Gonzalez-Calle A, Anderson D, Hazekamp MG, Roest AAW, Rivas-Gonzalez J, Uribe S, El-Rassi I, Simpson J, Miller O, Ruiz E, Zabala I, Mendez A, Manso B, Gallego P, Prada F, Cantinotti M, Ait-Ali L, Merino C, Parry A, Poirier N, Greil G, Razavi R, Gomez-Cia T, Hosseinpour AR. 2017. Three-dimensional printed models for surgical planning of complex congenital heart defects: An international multicentre study. *Eur J Cardiothorac Surg* 52:1139–1148.
- Velasco Forte MN, Byrne N, Valverde I, Gomez Ciriza G, Hermuzi A, Prachasilchai P, Mainzer G, Pushparajah K, Henningsson M, Hussain T, Qureshi S, Rosenthal E. 2018. Interventional correction of sinus venosus atrial septal defect and partial anomalous pulmonary venous drainage: Procedural planning using 3D printed models. *JACC Cardiovasc Imaging* 11:275–278.
- Velasco Forte MN, Valverde I, Prabhu N, Correia T, Narayan SA, Bell A, Mathur S, Razavi R, Hussain T, Pushparajah K, Henningsson M. 2019. Visualization of coronary arteries in paediatric patients using whole-heart coronary magnetic resonance angiography: Comparison of image-navigation and the standard approach for respiratory motion compensation. *J Cardiovasc Magn Reson* 21:13.1–13.9.
- Vukicevic M, Mosadegh B, Min JK, Little SH. 2017. Cardiac 3D printing and its future directions. *JACC Cardiovasc Imaging* 10:171–184.
- Wu AM, Wang K, Wang JS, Chen CH, Yang XD, Ni WF, Hu YZ. 2018. The addition of 3D printed models to enhance the teaching and learning of bone spatial anatomy and fractures for undergraduate students: A randomized controlled study. *Ann Transl Med* 6:403.
- Ya J, Erdtsieck-Ernste EB, de Boer PA, van Kempen MJ, Jongsma H, Gros D, Moorman AF, Lamers WH. 1998. Heart defects in connexin43-deficient mice. *Circ Res* 82:360–366.
- Yamine K, Violato C. 2016. The effectiveness of physical models in teaching anatomy: A meta-analysis of comparative studies. *Adv Health Sci Educ Theory Pract* 21:883–895.
- Yang YL, Wang XF, Cheng TO, Xie MX, Lü Q, He L, Lu XF, Wang J, Li L, Anderson RH. 2010. Echocardiographic characteristics of the criss-cross heart. *Int J Cardiol* 140:133–137.
- Yushkevich PA, Piven J, Hazlett HC, Smith RG, Ho S, Gee JC, Gerig G. 2006. User-guided 3D active contour segmentation of anatomical structures: Significantly improved efficiency and reliability. *NeuroImage* 31:1116–1128.
- Zhao CM, Kuh GD, Carini RM. 2005. A comparison of international student and American student engagement in effective educational practices. *J High Educ* 76:209–231.

## AUTHOR BIOGRAPHIES

**Israel Valverde, M.D. (Res.)**, is an honorary clinical senior lecturer in pediatric cardiology in the School of Biomedical Engineering and Imaging Sciences at King's College London in London, UK. He is also an honorary consultant pediatric cardiologist at the Evelina London Children's Hospital, UK, and Head of the Pediatric Cardiology Department at Virgen del Rocio Hospital in Seville, Spain. His research focuses on pediatric cardiology and application of multimodality imaging for learning, including 3D printing and virtual reality.

**Gorka Gomez, B.Sc.**, is an engineering graduate and Head of the 3D Fabrication Laboratory at the Virgen del Rocio Hospital in Seville, Spain. His research interest is in clinical translation of the 3D printing technology in the field of pediatric cardiology, orthopedics, and neurosurgery.

**Nick Byrne, B.Sc.**, is a graduate (Ph.D.) student in the School of Biomedical Engineering and Imaging Sciences at King's College London, London, UK. He is also responsible of 3D printing for congenital heart disease models at the Evelina London Children Hospital, in London, UK. His research interest focuses on segmentation technologies of medical images to speed up the process of 3D printing.

**Shafkat Anwar, M.D.**, is an associate professor of pediatric and radiology in the Division of Cardiology, Department of Pediatrics at the University of California San Francisco School of Medicine, San Francisco, California. He is a pediatric cardiologist with a specialty in non-invasive cardiac imaging, including echocardiography and cardiac magnetic resonance imaging (MRI) and Director of the Pediatric Heart Center's Cardiac MRI and 3D+ Programs. He is also a Co-Founder and Co-Director of the UCSF Center for Advanced 3D+ Technologies (CA3D+) and a founding member and the inaugural Chair of the Advanced 3D+ Visualization Special Interest Group in the Society for Cardiovascular Magnetic Resonance.

**Miguel Angel Silva Cerpa**, is a sixth-year undergraduate medical student in the Faculty of Medicine at the University of Seville in Spain. His final degree project discussed the utility of 3D printing models for medical teaching. He explored the application of other advanced imaging modalities such as virtual reality for educational purposes.

**Maria Martin Talavera, M.D.**, is a specialist registrar in the Pediatric Cardiology Unit and Technological Innovation Group at the Hospital Virgen del Rocio in Seville, Spain. Her main interest is advanced imaging in pediatric cardiology.

**Kuberan Pushparajah, M.D. (Res.)**, is a clinical senior lecturer in pediatric cardiology in the School of Biomedical Engineering and Imaging Sciences at King's College London in London, UK. He is also an honorary consultant pediatric cardiologist at the Evelina London Children's Hospital in London, UK. His research interests are in the fields of magnetic resonance imaging and advanced echocardiography including 3D echocardiography. He is the clinical lead for the Congenital Cardiac MRI Program, which encompasses congenital CMR from the fetus to the adult, and CMR-guided catheterization.

**Maria Nieves Velasco Forte, M.D.**, is a specialist registrar in the Department of Pediatric Cardiology at the University of Bristol, Bristol Royal Hospital for Children, Bristol, United Kingdom. She finished a fellowship in advanced cardiovascular imaging and MRI in congenital heart disease at King's College London, in London, UK. Her research interest is in advanced imaging, fetal cardiology, and 3D printing technologies in congenital heart disease.

## SUPPORTING INFORMATION

Additional supporting information may be found in the online version of the article at the publisher's website.

**How to cite this article:** Valverde I, Gomez G, Byrne N, Anwar S, Silva Cerpa MA, Martin Talavera M, Pushparajah K, Velasco Forte MN. 2021. Criss-cross heart three-dimensional printed models in medical education: A multicenter study on their value as a supporting tool to conventional imaging. *Anat Sci Educ* 00:1-12. <https://doi.org/10.1002/ase.2105>

# SUPPLEMENTARY MATERIAL

## POWER POINT CASE PRESENTATION

Received: 24 September 2020 | Revised: 30 April 2021 | Accepted: 12 May 2021

DOI: 10.1002/ase.2105

**RESEARCH REPORT**

Anatomical Sciences  
Education



WILEY

### **Criss-cross heart three-dimensional printed models in medical education: A multicenter study on their value as a supporting tool to conventional imaging**

Israel Valverde<sup>1,2,3,4</sup>  | Gorka Gomez<sup>2</sup> | Nick Byrne<sup>3</sup> | Shafkat Anwar<sup>5</sup> |  
Miguel Angel Silva Cerpa<sup>1</sup> | Maria Martin Talavera<sup>1</sup>  | Kuberan Pushparajah<sup>3,4</sup> |  
Maria Nieves Velasco Forte<sup>2,3,6</sup>

Available online at:

<https://anatomypubs.onlinelibrary.wiley.com/doi/10.1002/ase.2105>

# CASE 1

## CRISS-CROSS HEARTS



**ASSOCIATION FOR EUROPEAN  
PAEDIATRIC AND CONGENITAL  
CARDIOLOGY**

—

Stage – I:  
Conventional  
Imaging Case  
Presentation

---

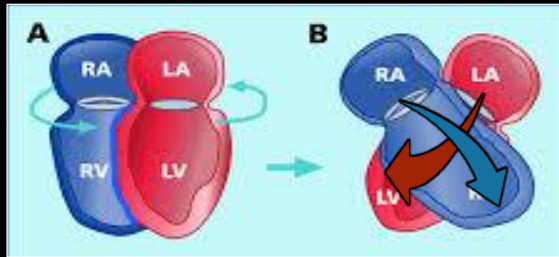




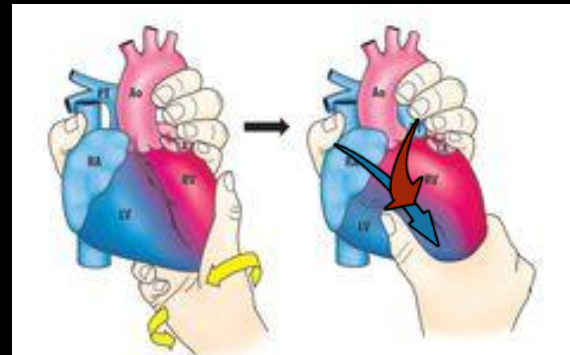
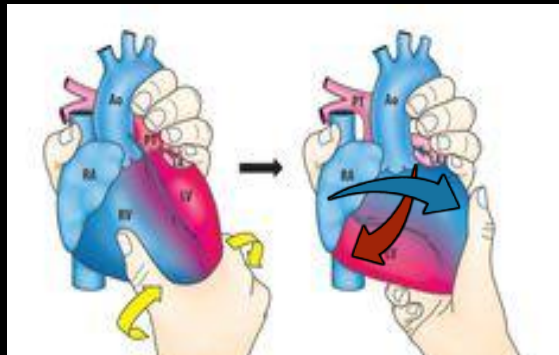
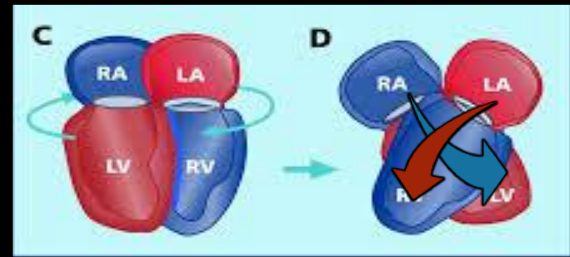
## What is a criss cross heart?

Criss-cross heart is an extremely rare anomaly, characterized by an abnormal rotation of the ventricular mass along its major axis.

Concordant AV connections

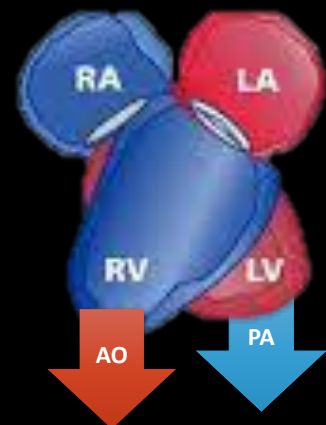


Discordant AV connections

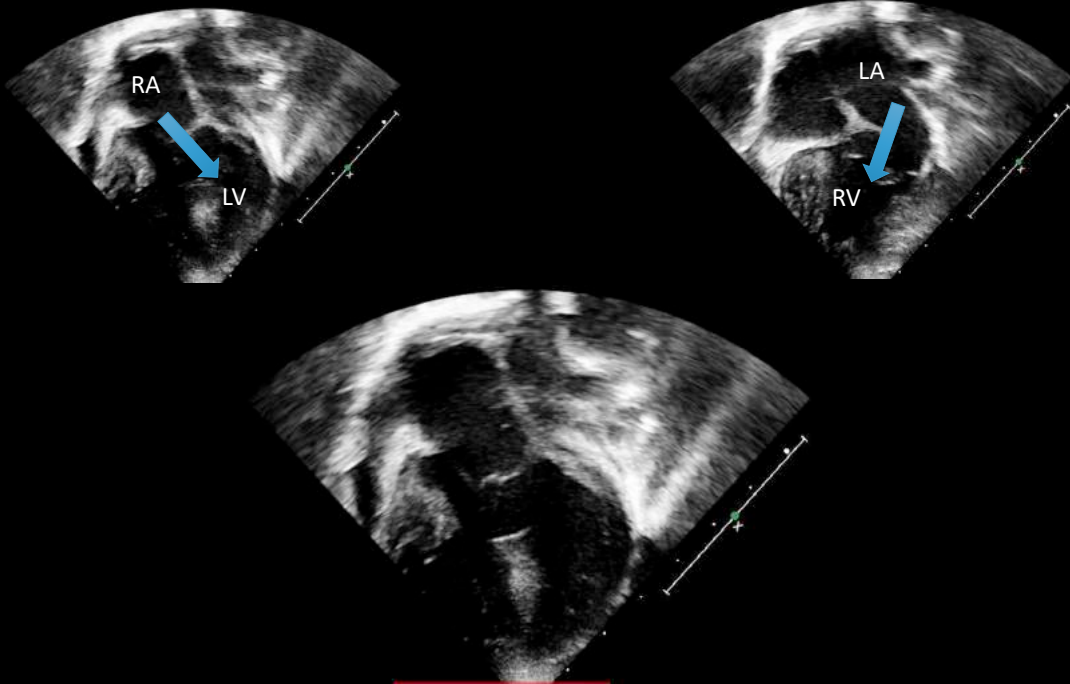


## CRISS CROSS HEART: CASE 1

- 6 Kg. – 8 months old girl
- Levocardia, levoapex
- Criss cross atrioventricular connections: AV discordance
- Ventricular septal defect
- Ventriculo arterial discordance
- Subpulmonary stenosis

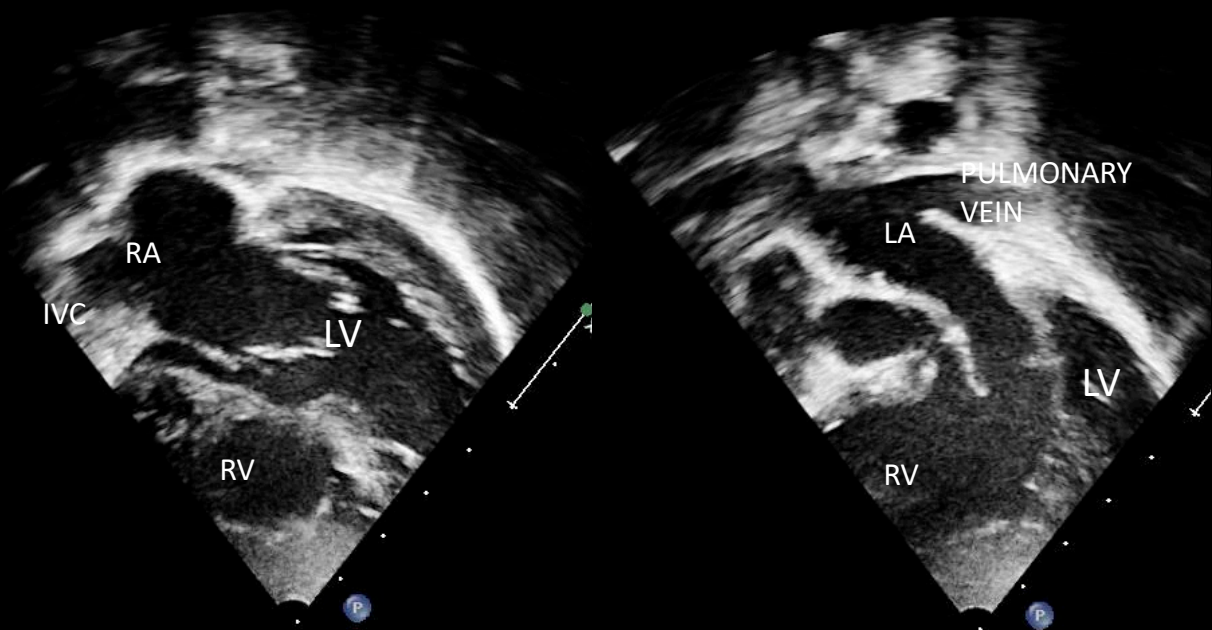


STAGE -I: CLINICAL CASE PRESENTATION. ECHOCARDIOGRAPHY



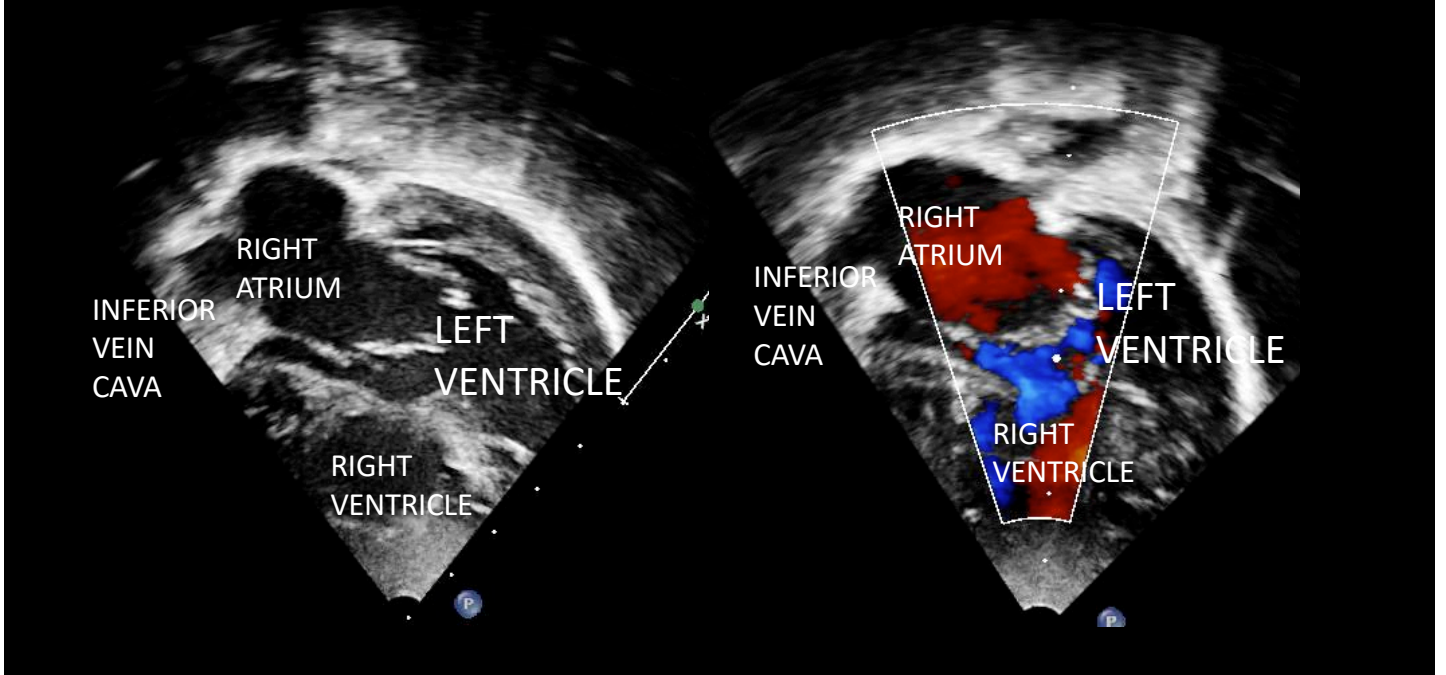
RA: Right Atrium, LA: Left Atrium, RV: Right ventricle, LV: Left Ventricle, IVC: Inferior vein cava

STAGE -I: CLINICAL CASE PRESENTATION. ECHOCARDIOGRAPHY

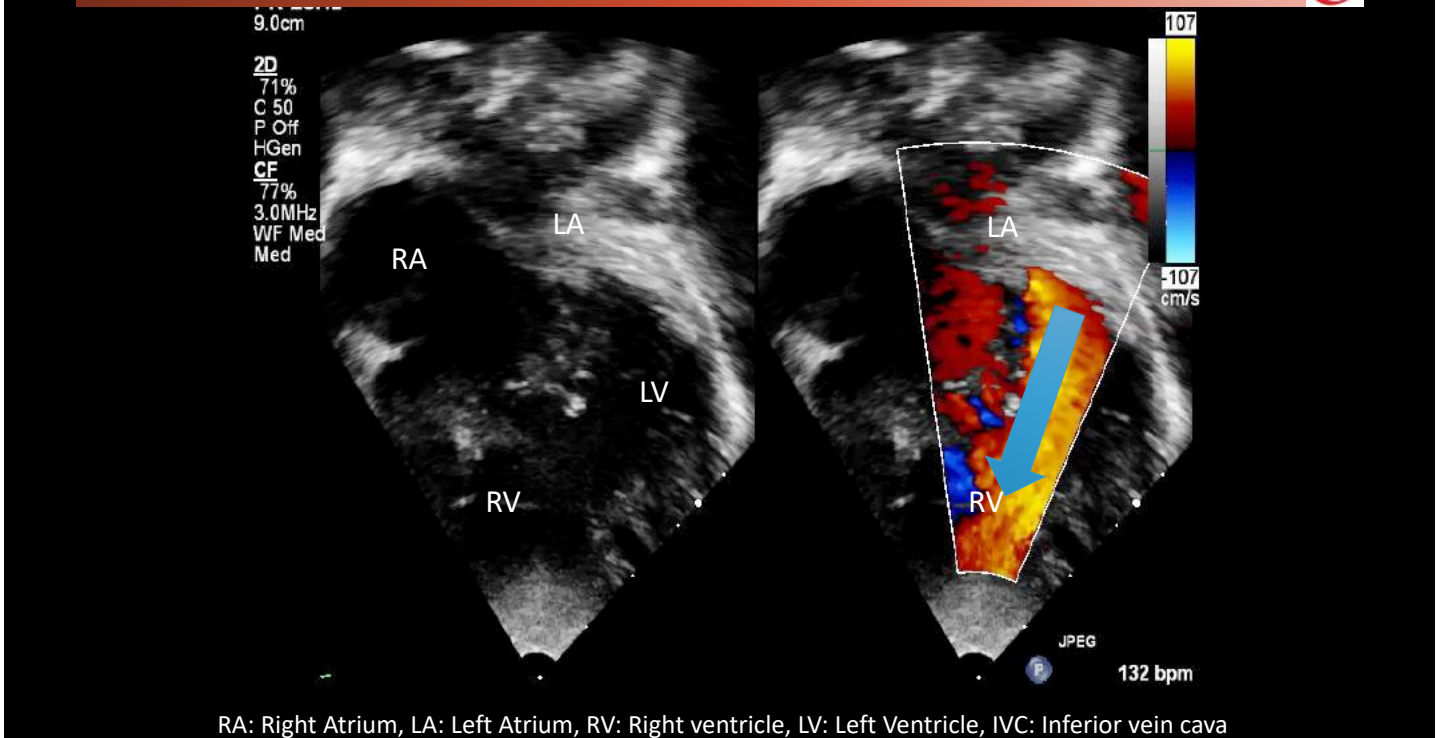


RA: Right Atrium, LA: Left Atrium, RV: Right ventricle, LV: Left Ventricle, IVC: Inferior vein cava

STAGE -I: CLINICAL CASE PRESENTATION. ECHOCARDIOGRAPHY



STAGE -I: CLINICAL CASE PRESENTATION. ECHOCARDIOGRAPHY

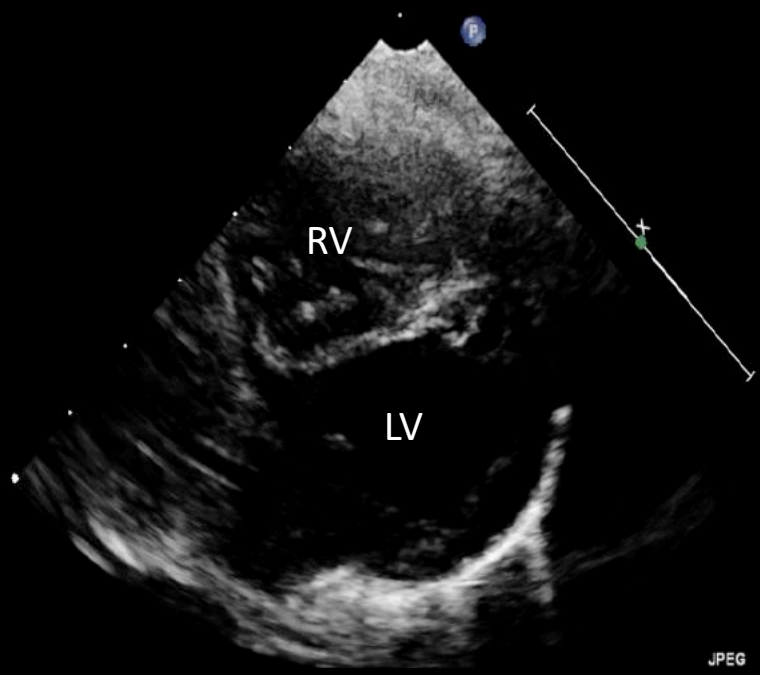


STAGE -I: CLINICAL CASE PRESENTATION. ECHOCARDIOGRAPHY



7.0cm

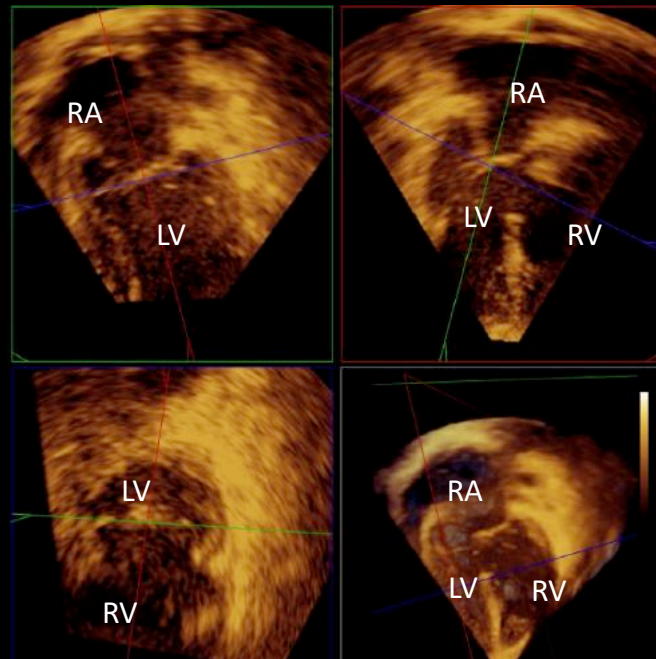
2D  
64%  
C 50  
P Off  
HGen



JPEG

RA: Right Atrium, LA: Left Atrium, RV: Right ventricle, LV: Left Ventricle, IVC: Inferior vein cava

STAGE -I: CLINICAL CASE PRESENTATION. ECHOCARDIOGRAPHY



RA: Right Atrium, LA: Left Atrium, RV: Right ventricle, LV: Left Ventricle, IVC: Inferior vein cava

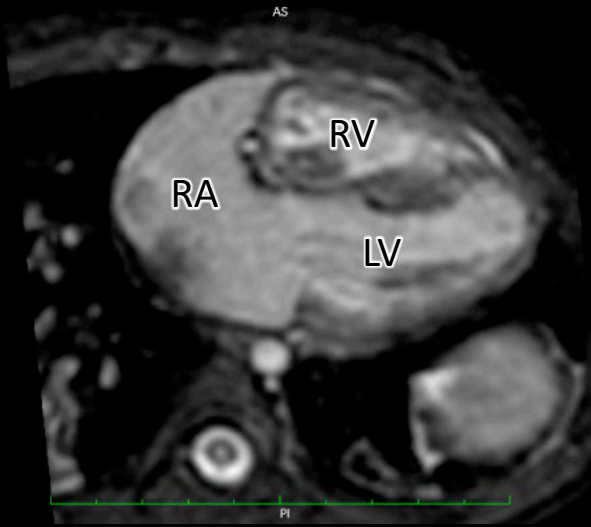
STAGE -I: CLINICAL CASE PRESENTATION. MRI



Image size: 1076 x 522  
WL: 1070 WW: 1860

RS

Zoom: 850% Angles L-R: 0°, S-I: -64°  
Irr: 171 Series: 1601  
LittleEndianExplicit



1510893L ( 6 y, 3 y)  
Mri Heart  
3D Morphology SENSE

LI

TE: 2.336 TR: 4.671  
FS: 1.5  
18/03/2013 11:29:39  
Made In OsiriX

RA: Right Atrium, LA: Left Atrium, RV: Right ventricle, LV: Left Ventricle, IVC: Inferior vein cava

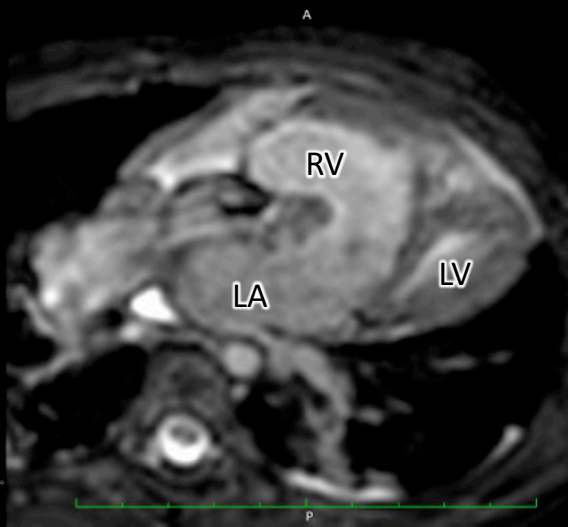
STAGE -I: CLINICAL CASE PRESENTATION. MRI



Image size: 635 x 308  
WL: 1070 WW: 1860

RS

Zoom: 850% Angles L-R: 0°, S-I: -66°  
Irr: 171 Series: 1601  
LittleEndianExplicit



1510893L ( 6 y, 3 y)  
Mri Heart  
3D Morphology SENSE

LI

TE: 2.336 TR: 4.671  
FS: 1.5  
18/03/2013 11:29:39  
Made In OsiriX

RA: Right Atrium, LA: Left Atrium, RV: Right ventricle, LV: Left Ventricle, IVC: Inferior vein cava

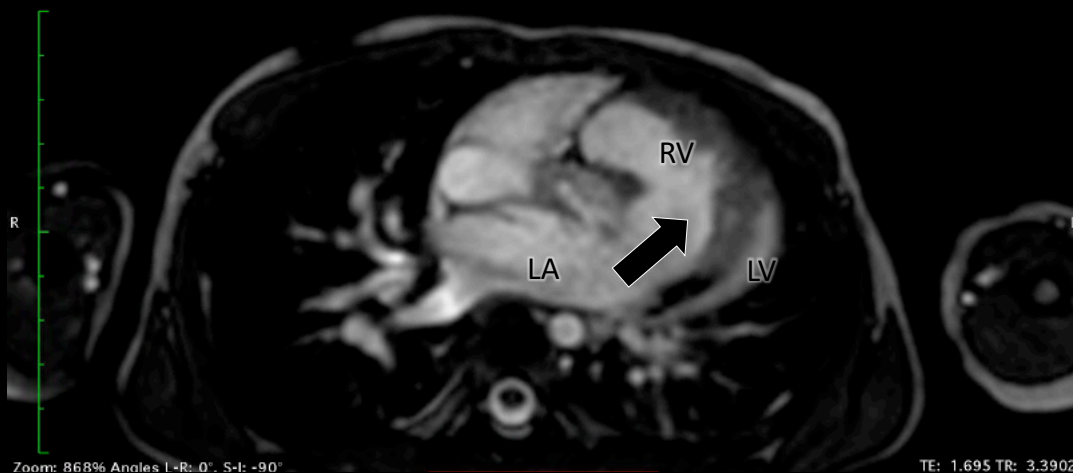
STAGE -I: CLINICAL CASE PRESENTATION. MRI



Image size: 256 x 256  
WL: 1402 WW: 2437

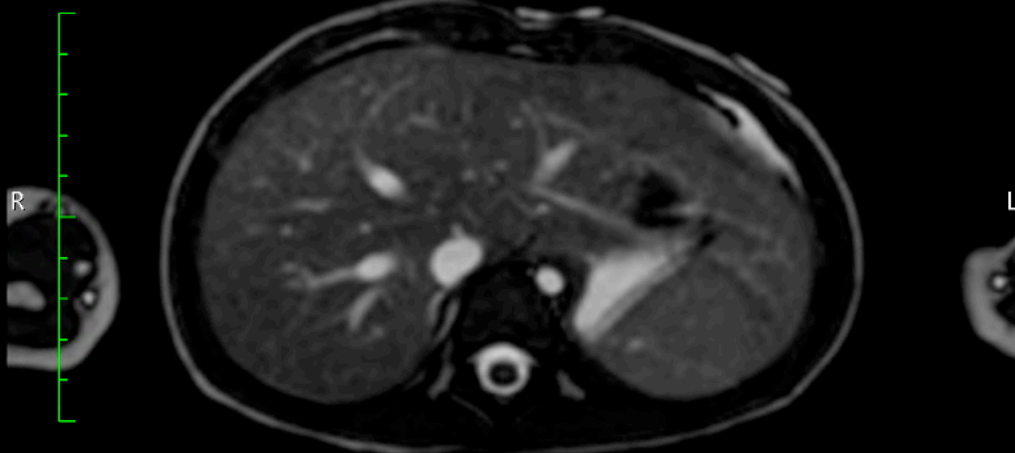
A

1510893L ( 6 y , 33 m )  
Mri Heart  
Axial cine SENSE

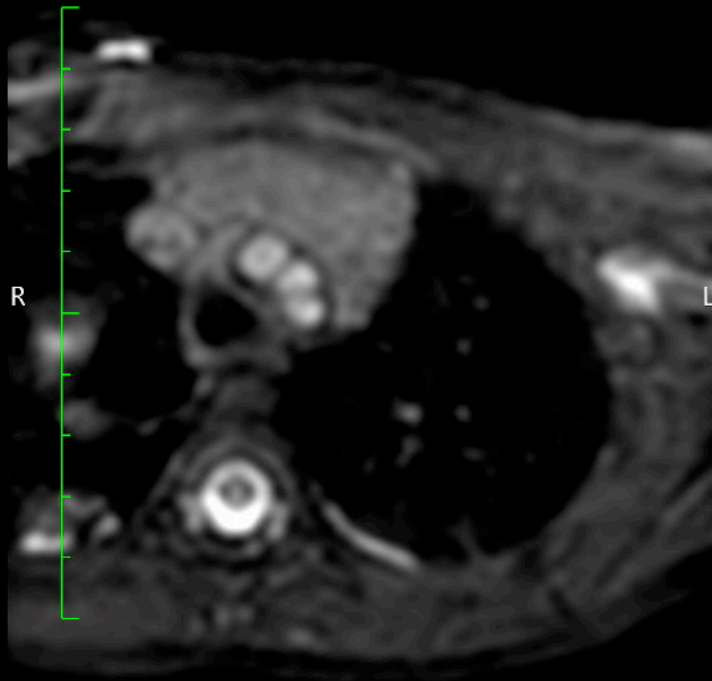


RA: Right Atrium, LA: Left Atrium, RV: Right ventricle, LV: Left Ventricle, IVC: Inferior vein cava

STAGE -I: CLINICAL CASE PRESENTATION. MRI

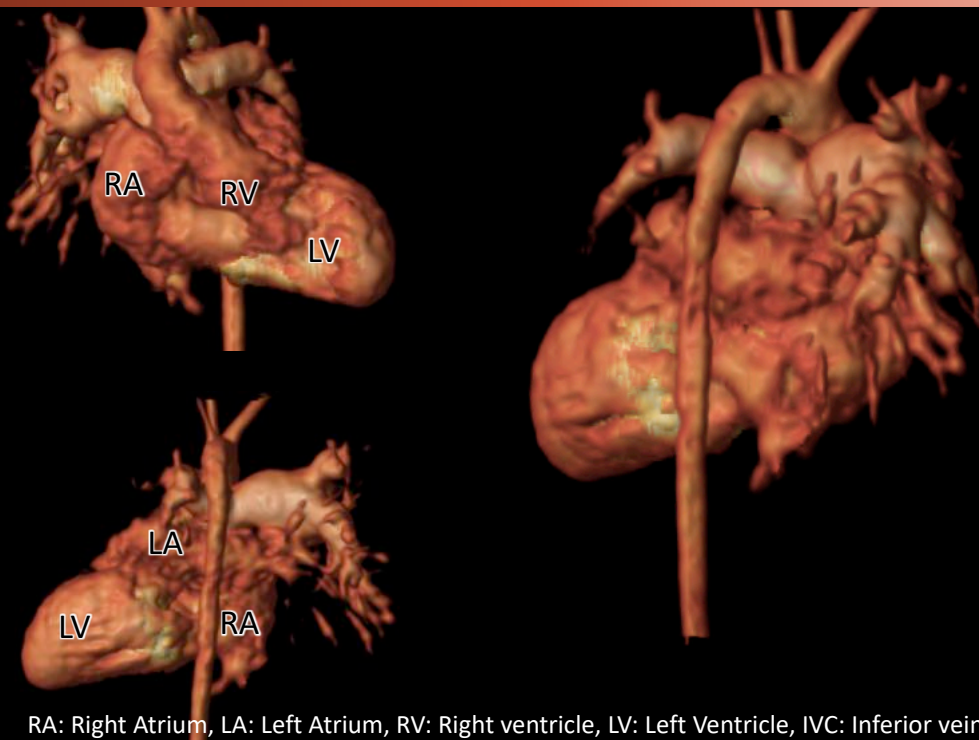

STAGE -I: CLINICAL CASE PRESENTATION. MRI



MRI  
3D SSFP

STAGE -I: CLINICAL CASE PRESENTATION. MRI



RA: Right Atrium, LA: Left Atrium, RV: Right ventricle, LV: Left Ventricle, IVC: Inferior vein cava

Stage – II:  
Conventional  
Imaging

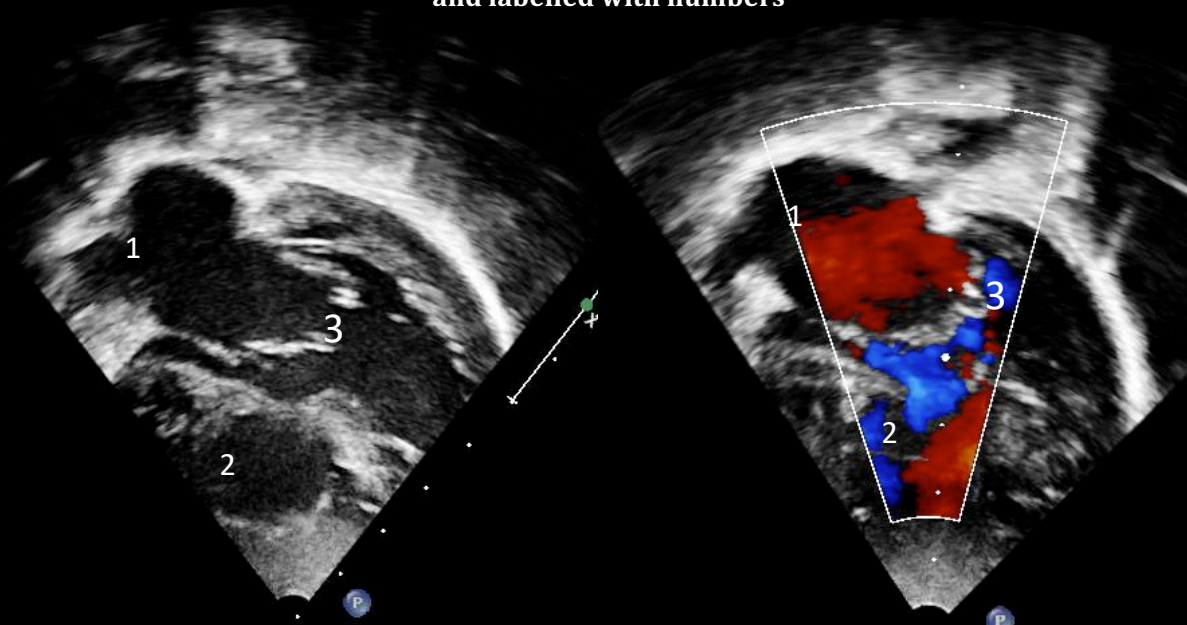
Questionnaire



STAGE –II: CONVENTIONAL IMAGING QUESTIONNAIRE



Please identify the anatomical structure the anatomical structure shown in the videos and labelled with numbers



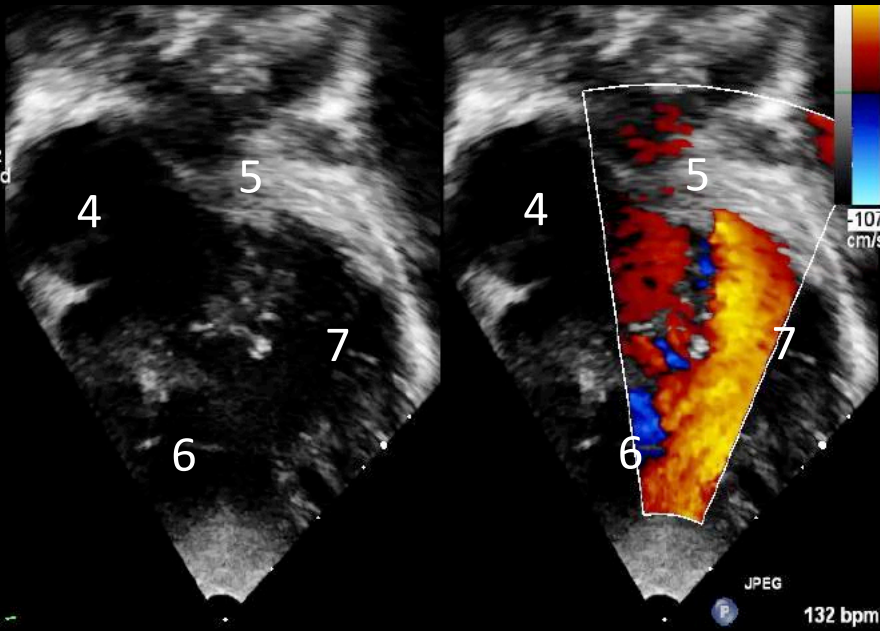


STAGE –II: CONVENTIONAL IMAGING QUESTIONNAIRE



Please identify the anatomical structure the anatomical structure shown in the videos and labelled with numbers

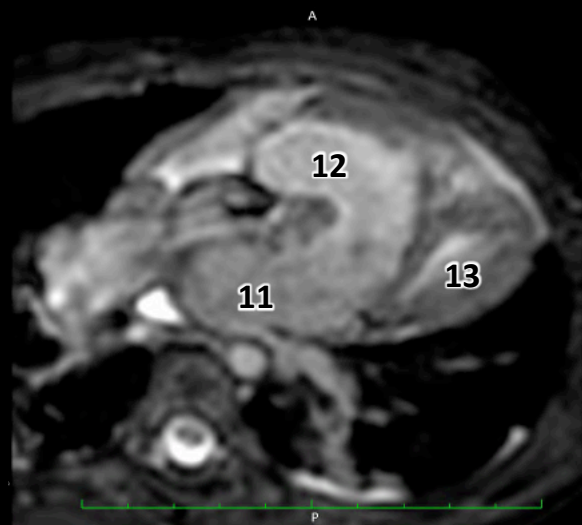
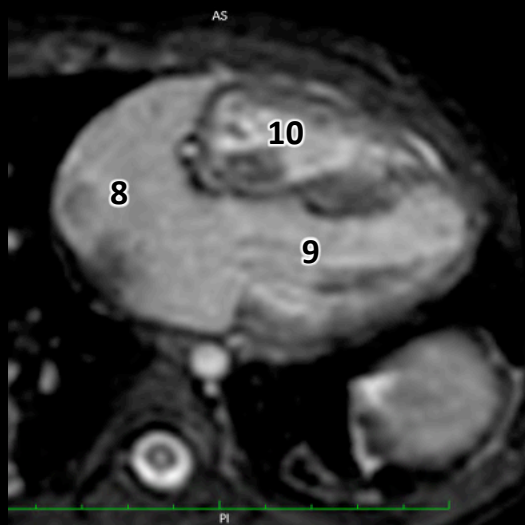
LV  
71%  
C 50  
P Off  
HGen  
CF  
77%  
3.0MHz  
VWF Med  
Med



STAGE –II: CONVENTIONAL IMAGING QUESTIONNAIRE



Please identify the anatomical structure the anatomical structure shown in the videos and labelled with numbers



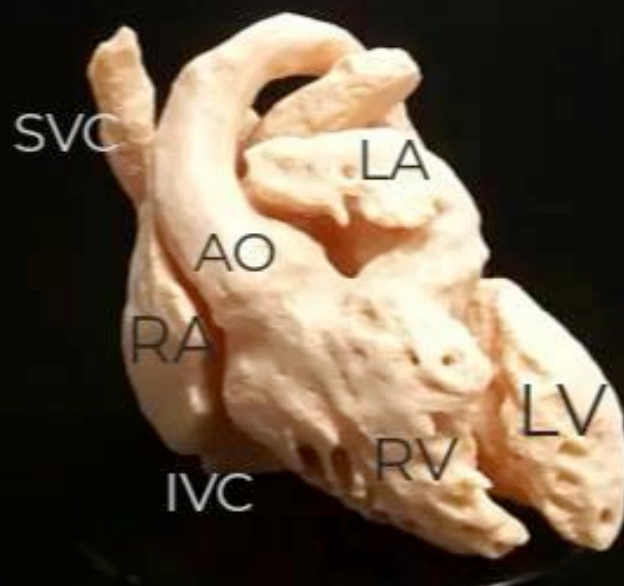Stage – III:

3D Model

Case  
Presentation

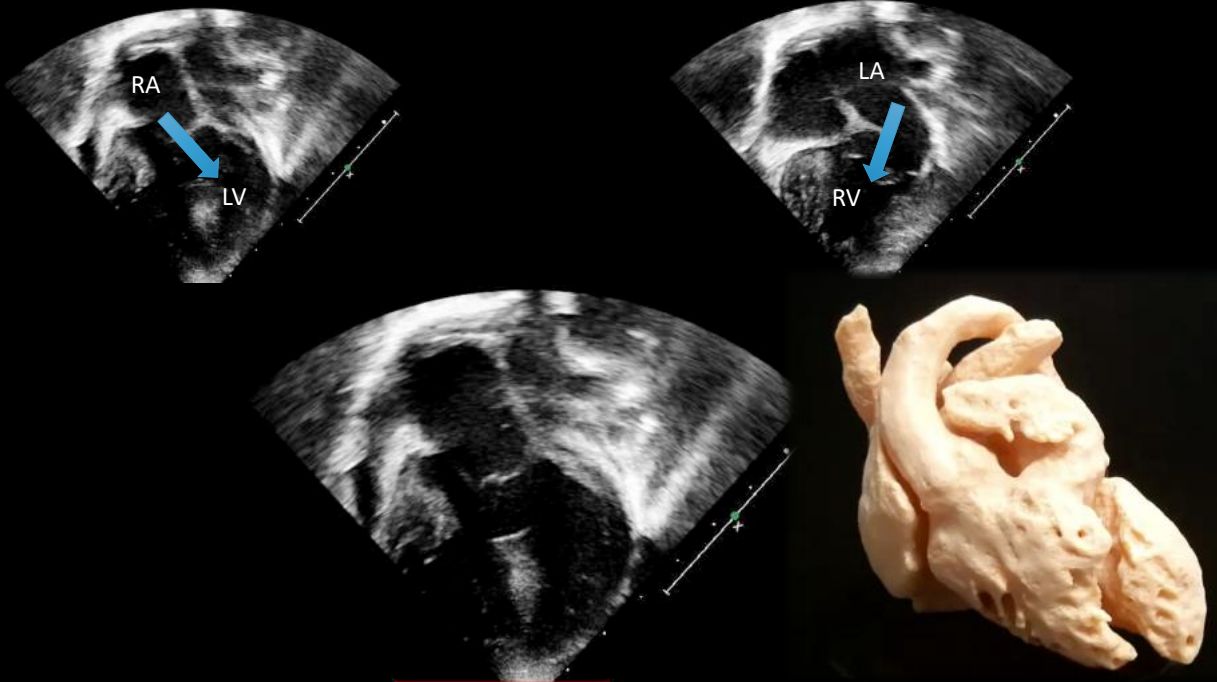


STAGE –III: 3D MODEL CASE PRESENTATION



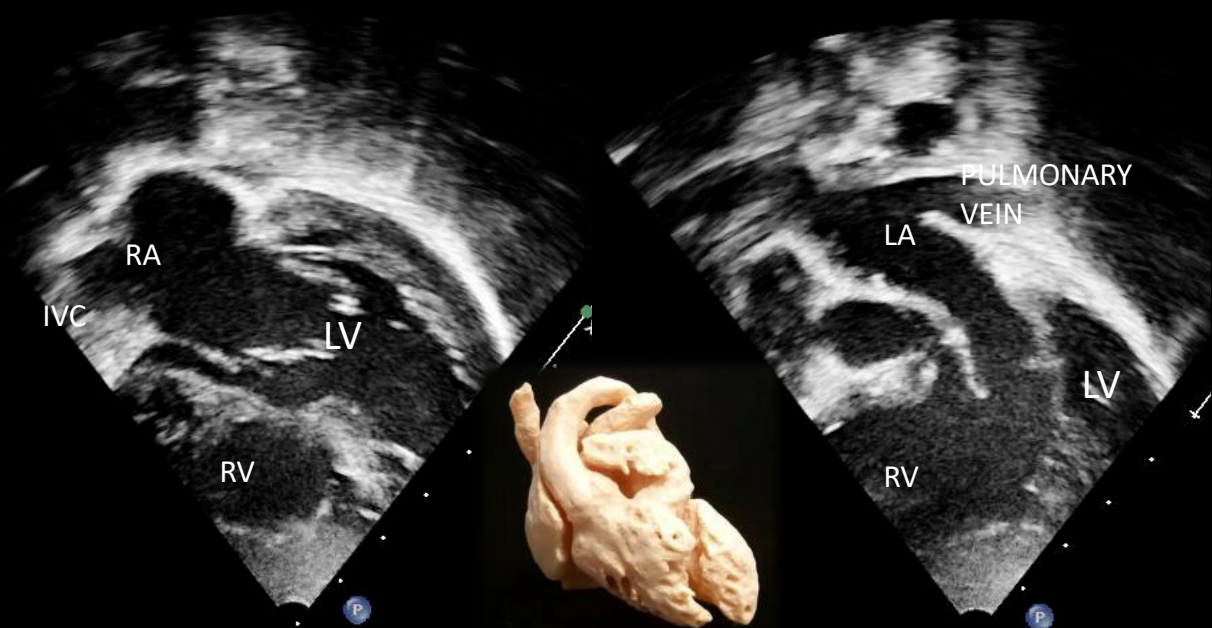
RA: Right Atrium, LA: Left Atrium, RV: Right ventricle, LV: Left Ventricle, IVC: Inferior vein cava

STAGE –III: 3D MODEL CASE PRESENTATION. ECHOCARDIOGRAPHY



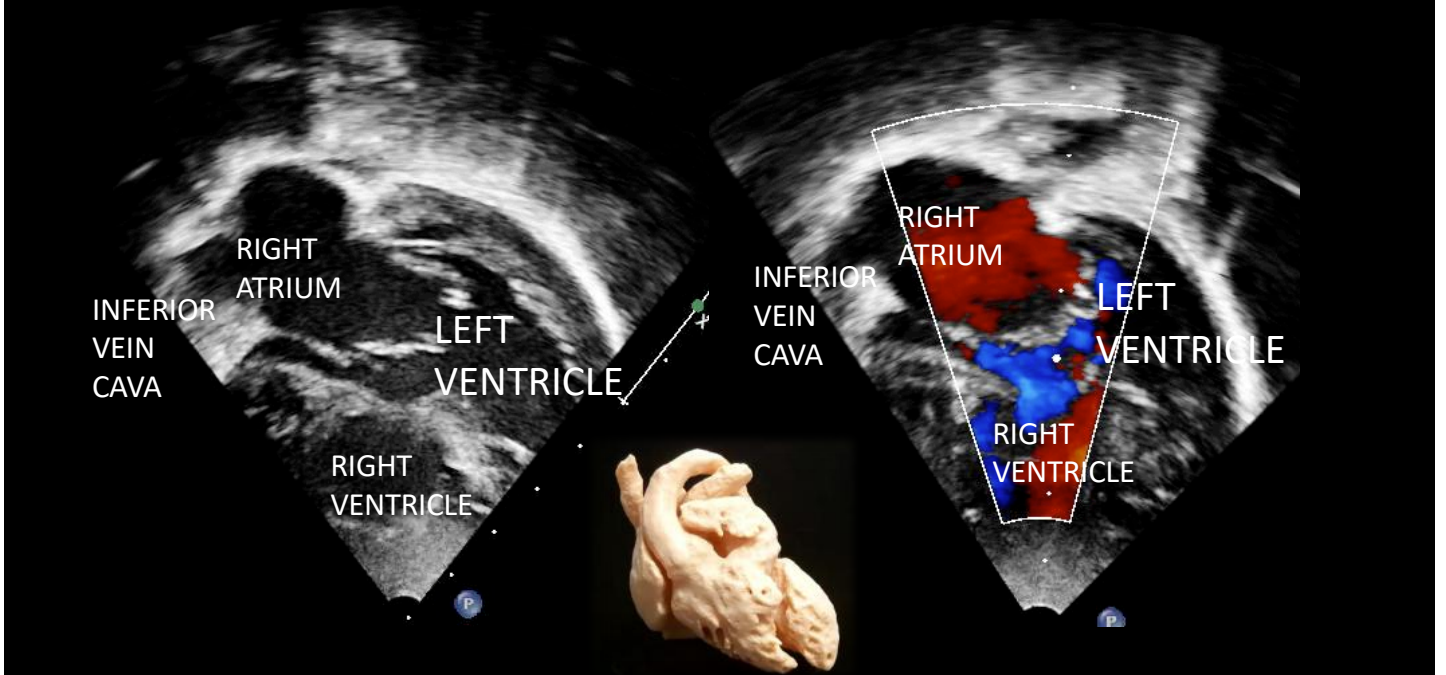
RA: Right Atrium, LA: Left Atrium, RV: Right ventricle, LV: Left Ventricle, IVC: Inferior vein cava

STAGE –III: 3D MODEL CASE PRESENTATION. ECHOCARDIOGRAPHY

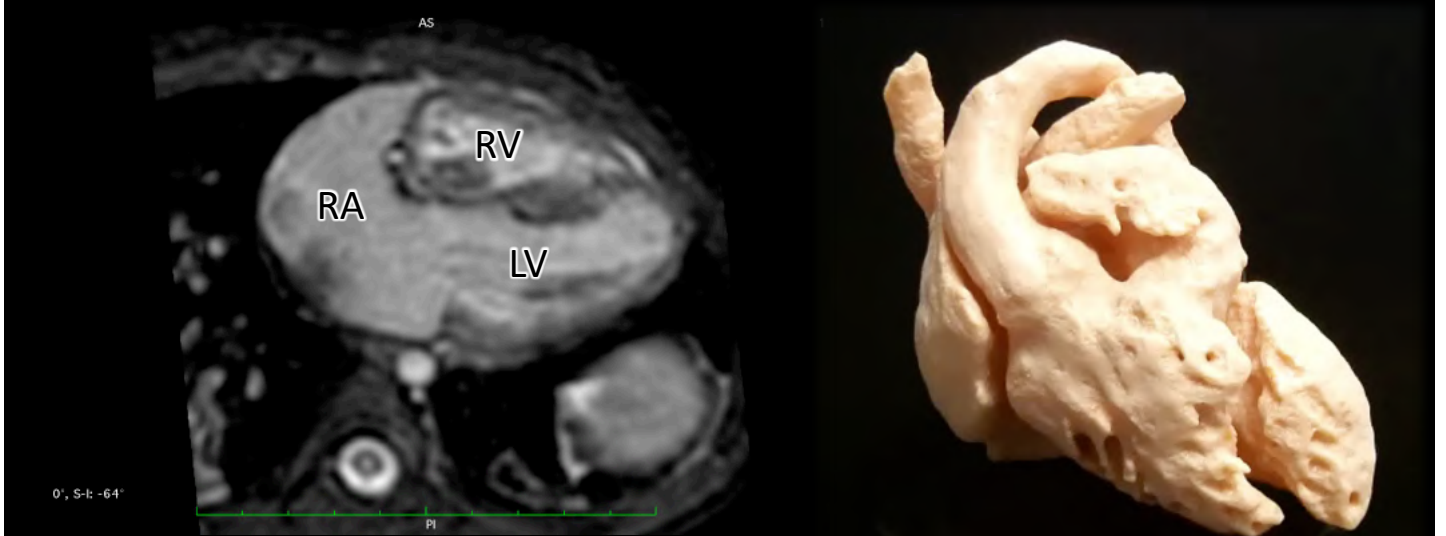


RA: Right Atrium, LA: Left Atrium, RV: Right ventricle, LV: Left Ventricle, IVC: Inferior vein cava

STAGE -III: 3D MODEL CASE PRESENTATION. ECHOCARDIOGRAPHY



STAGE -III: 3D MODEL CASE PRESENTATION. MRI



RA: Right Atrium, LA: Left Atrium, RV: Right ventricle, LV: Left Ventricle, IVC: Inferior vein cava

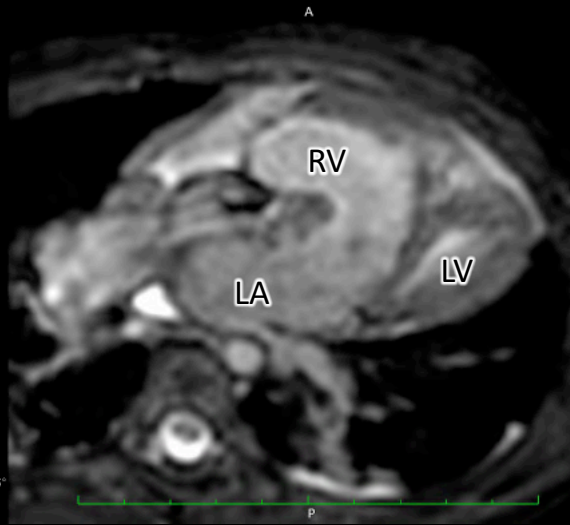
### STAGE –III: 3D MODEL CASE PRESENTATION. MRI



Image size: 635 x 308  
WL: 1070 WW: 1860

RS

Zoom: 850% Angles L-R: 0°, S-I: -66°  
Irr: 171 Series: 1601  
LittleEndianExplicit



1510893L ( 6 y , 3 y )  
Mri Heart  
3D Morphology SENSE

LI

TE: 2.336 TR: 4.671  
FS: 1.5  
18/03/2013 11:29:39  
Made In OsiriX

RA: Right Atrium, LA: Left Atrium, RV: Right ventricle, LV: Left Ventricle, IVC: Inferior vein cava

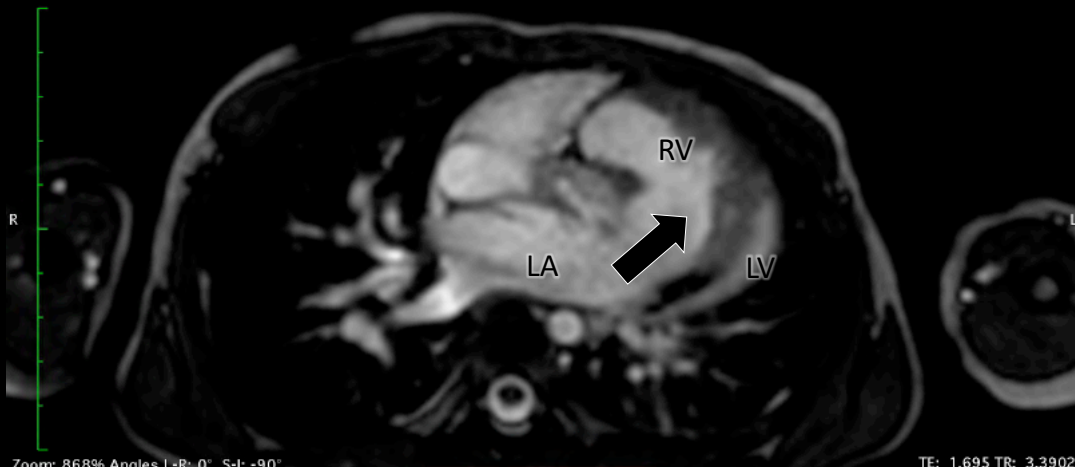
### STAGE –III: 3D MODEL CASE PRESENTATION. MRI



Image size: 256 x 256  
WL: 1402 WW: 2437

R

Zoom: 868% Angles L-R: 0°, S-I: -90°

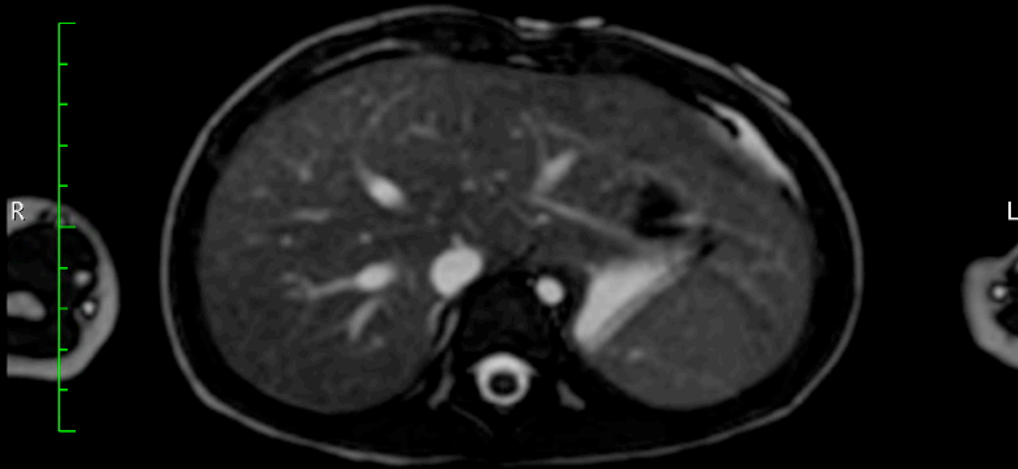


1510893L ( 6 y , 33 m )  
Mri Heart  
Axial cine SENSE

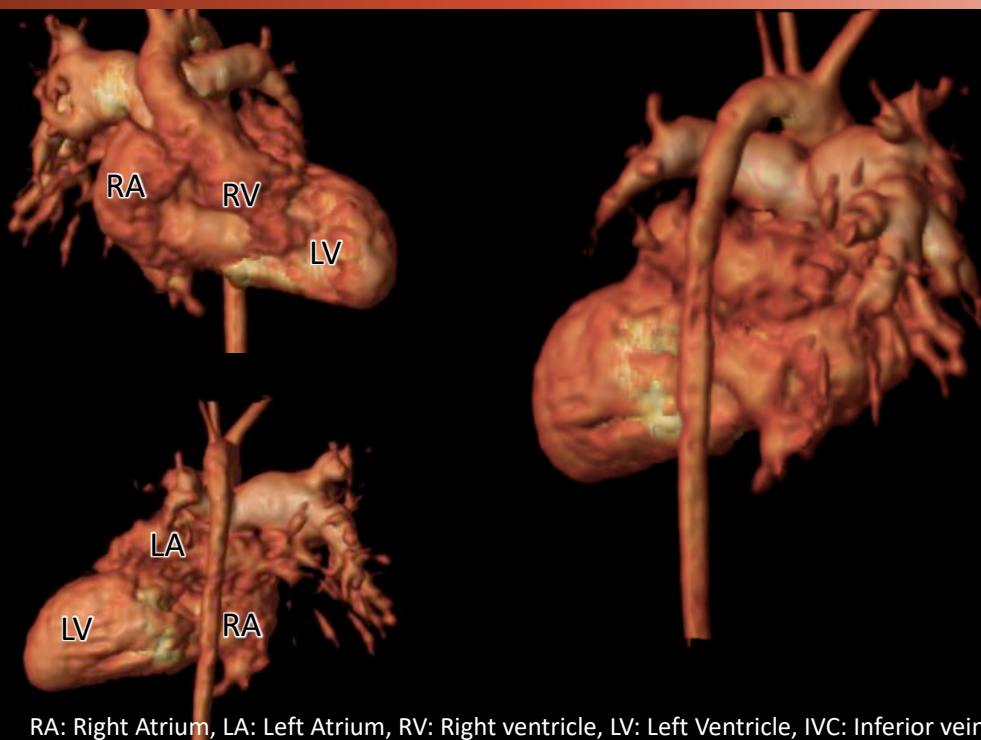
TE: 1.695 TR: 3.3902

RA: Right Atrium, LA: Left Atrium, RV: Right ventricle, LV: Left Ventricle, IVC: Inferior vein cava

STAGE –III: 3D MODEL CASE PRESENTATION. MRI



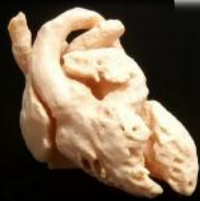STAGE –III: 3D MODEL CASE PRESENTATION. MRI



RA: Right Atrium, LA: Left Atrium, RV: Right ventricle, LV: Left Ventricle, IVC: Inferior vein cava

Stage – IV:  
3D Model

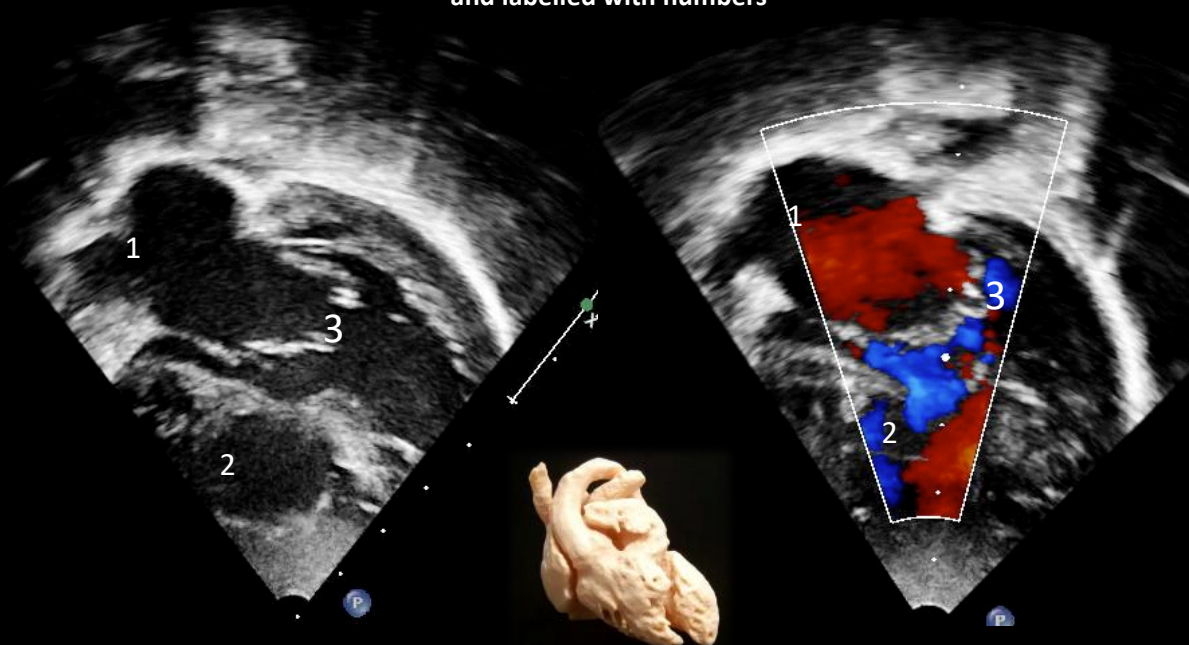
Questionnaire



STAGE –IV: 3D MODEL IMAGING QUESTIONNAIRE



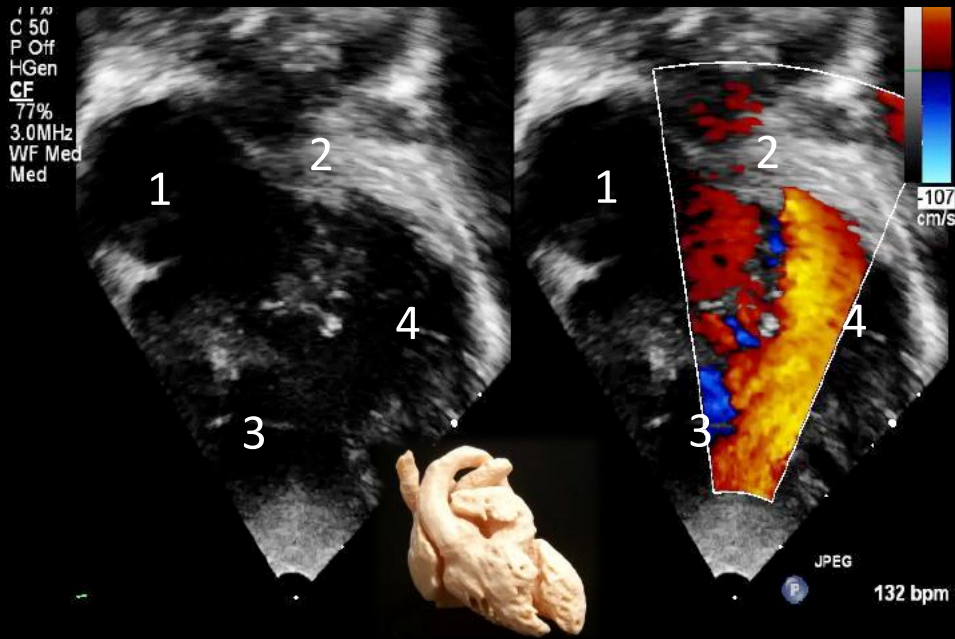
With the help of the 3D printed model, please re-identify the anatomical structure shown in the videos and labelled with numbers



## STAGE –IV: 3D MODEL IMAGING QUESTIONNAIRE



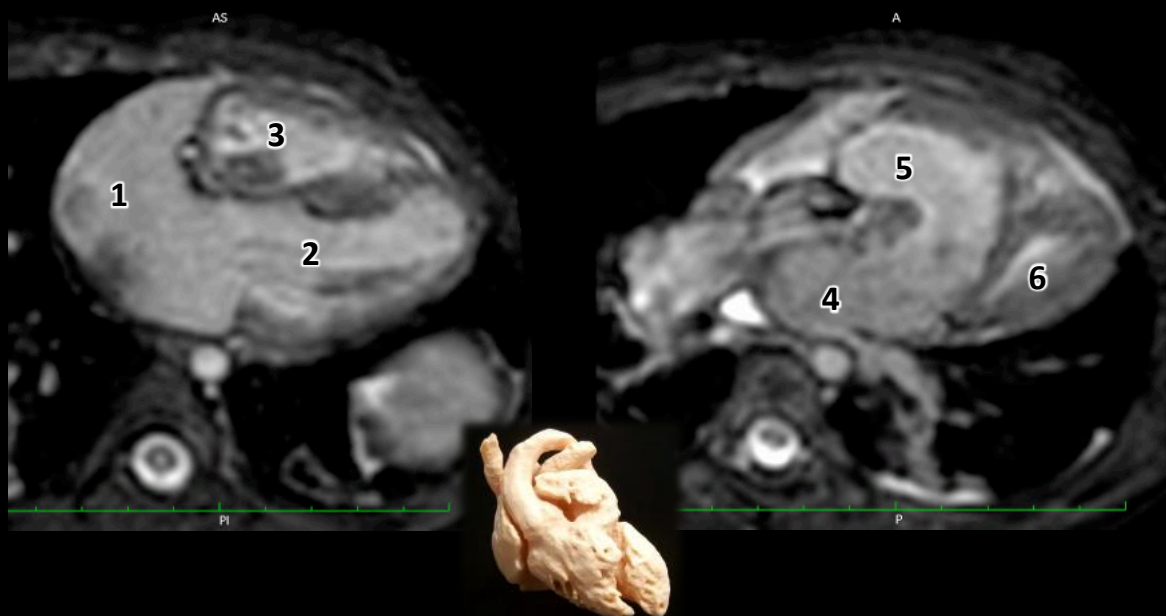
With the help of the 3D printed model, please re-identify the anatomical structure shown in the videos and labelled with numbers



## STAGE –IV: 3D MODEL IMAGING QUESTIONNAIRE



With the help of the 3D printed model, please re-identify the anatomical structure shown in the videos and labelled with numbers





# SUPPLEMENTARY MATERIAL

## STAGE-I AND STAGE-II QUESTIONNAIRE

Received: 24 September 2020 | Revised: 30 April 2021 | Accepted: 12 May 2021

DOI: 10.1002/ase.2105

**RESEARCH REPORT**

Anatomical Sciences  
Education



WILEY

### **Criss-cross heart three-dimensional printed models in medical education: A multicenter study on their value as a supporting tool to conventional imaging**

Israel Valverde<sup>1,2,3,4</sup>  | Gorka Gomez<sup>2</sup> | Nick Byrne<sup>3</sup> | Shafkat Anwar<sup>5</sup> |  
Miguel Angel Silva Cerpa<sup>1</sup> | Maria Martin Talavera<sup>1</sup>  | Kuberan Pushparajah<sup>3,4</sup> |  
Maria Nieves Velasco Forte<sup>2,3,6</sup>

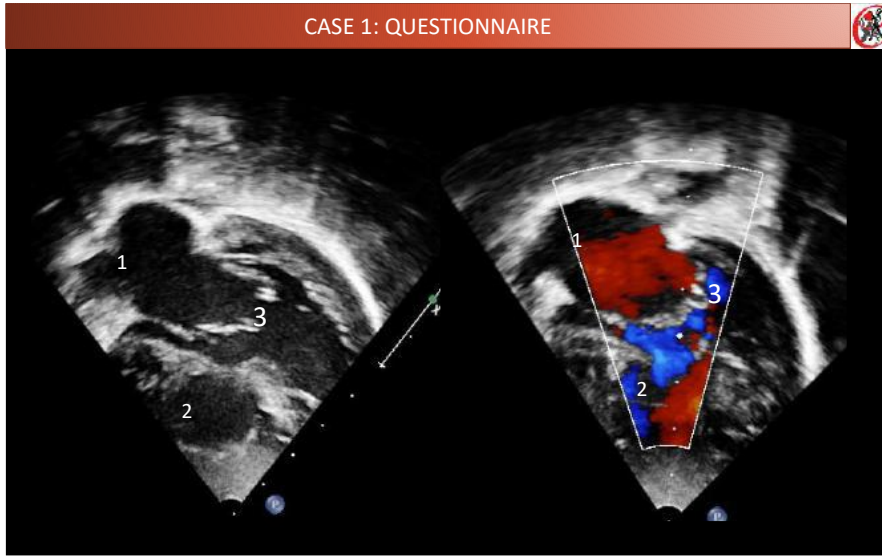
Available online at:

<https://anatomypubs.onlinelibrary.wiley.com/doi/10.1002/ase.2105>

# Stage-II: Conventional Imaging Questionnaire

## Case 1

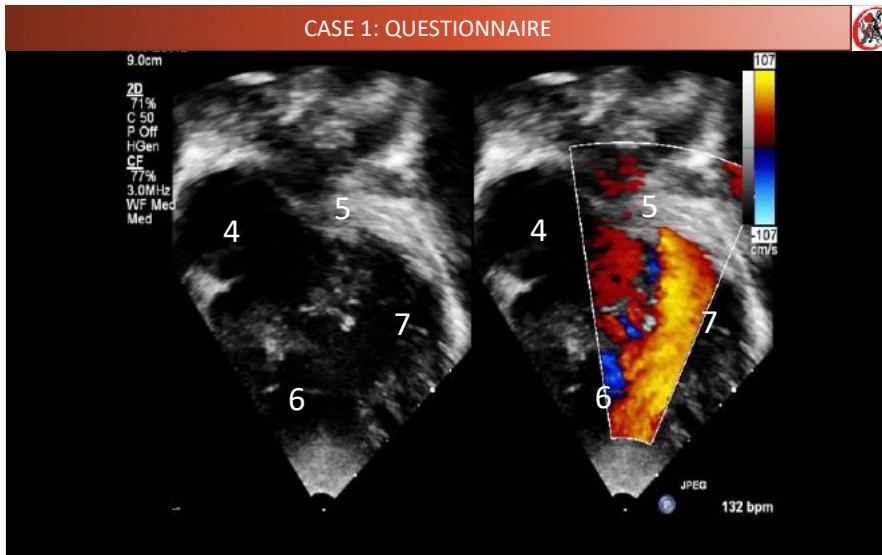
Please identify the anatomical structure the anatomical structure shown in the videos and labelled with numbers



1 \_\_\_\_\_

2 \_\_\_\_\_

3 \_\_\_\_\_

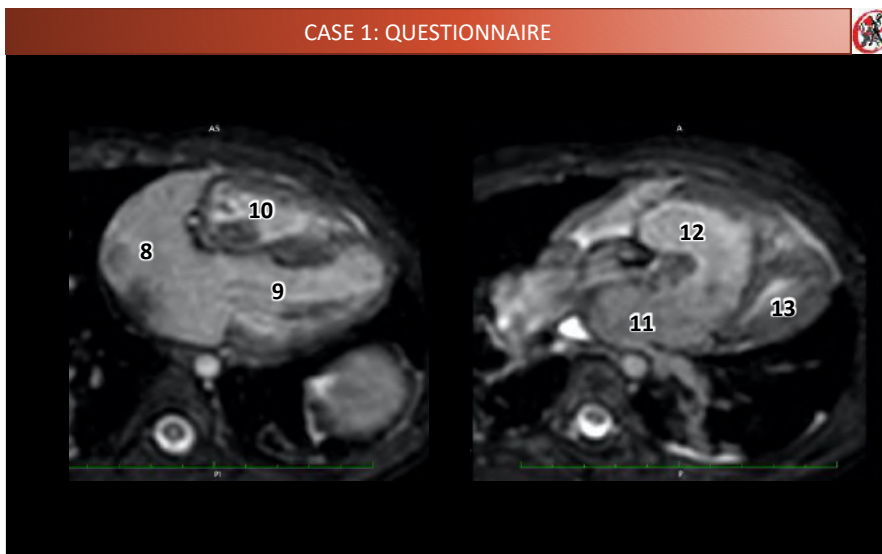


4 \_\_\_\_\_

5 \_\_\_\_\_

6 \_\_\_\_\_

7 \_\_\_\_\_



8 \_\_\_\_\_

9 \_\_\_\_\_

10 \_\_\_\_\_

11 \_\_\_\_\_

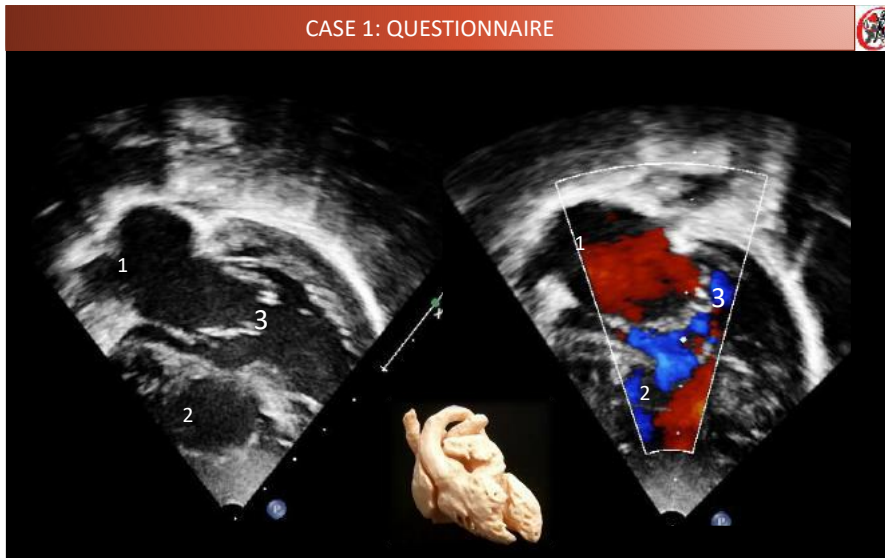
12 \_\_\_\_\_

13 \_\_\_\_\_

# Stage-IV: 3D model Questionnaire

## Case 1

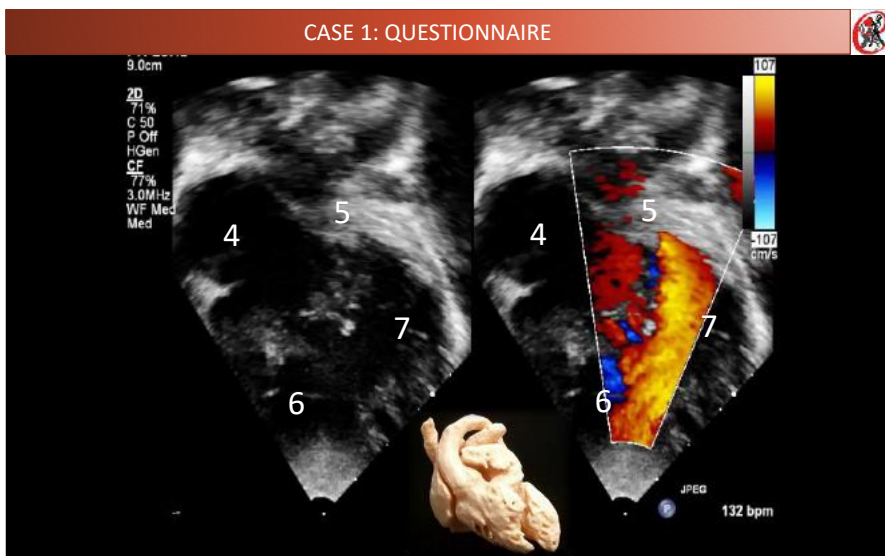
With the help of the 3D printed model, please re-identify the anatomical structure shown in the videos and labelled with numbers



1 \_\_\_\_\_

2 \_\_\_\_\_

3 \_\_\_\_\_

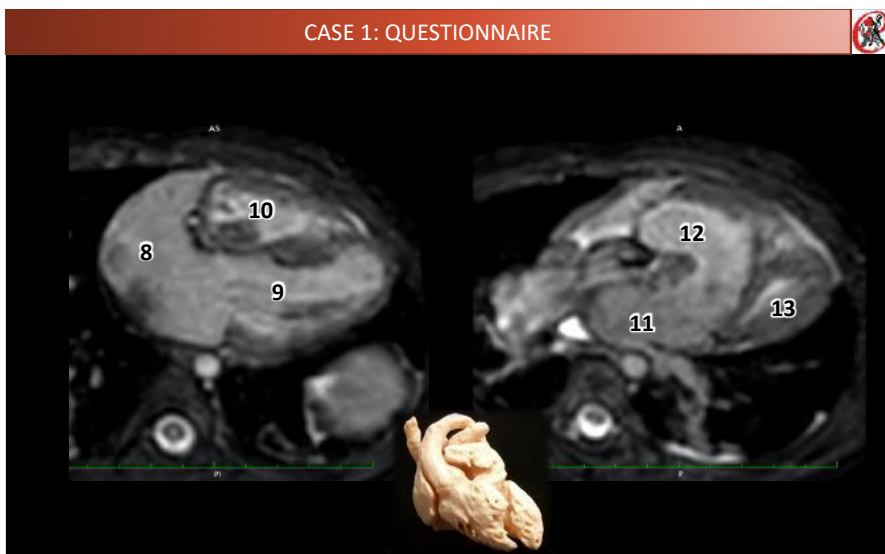

4 \_\_\_\_\_

5 \_\_\_\_\_

6 \_\_\_\_\_

7 \_\_\_\_\_



8 \_\_\_\_\_

9 \_\_\_\_\_

10 \_\_\_\_\_

11 \_\_\_\_\_

12 \_\_\_\_\_

13 \_\_\_\_\_

# SUPPLEMENTARY MATERIAL

## FEEDBACK

Received: 24 September 2020 | Revised: 30 April 2021 | Accepted: 12 May 2021

DOI: 10.1002/ase.2105

**RESEARCH REPORT**

Anatomical Sciences  
Education



WILEY

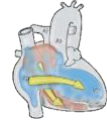### **Criss-cross heart three-dimensional printed models in medical education: A multicenter study on their value as a supporting tool to conventional imaging**

Israel Valverde<sup>1,2,3,4</sup>  | Gorka Gomez<sup>2</sup> | Nick Byrne<sup>3</sup> | Shafkat Anwar<sup>5</sup> |  
Miguel Angel Silva Cerpa<sup>1</sup> | Maria Martin Talavera<sup>1</sup>  | Kuberan Pushparajah<sup>3,4</sup> |  
Maria Nieves Velasco Forte<sup>2,3,6</sup>

Available online at:

<https://anatomypubs.onlinelibrary.wiley.com/doi/10.1002/ase.2105>





## OVERALL SATISFACTION SCALE

*Please rate your overall satisfaction with the 3D models for teaching.*

*Overall satisfaction:*

1	2	3	4	5	6	7	8	9	10

*Please add any additional comments you would like to make*

## 2. ANEXO-II: Publicación Bloque II

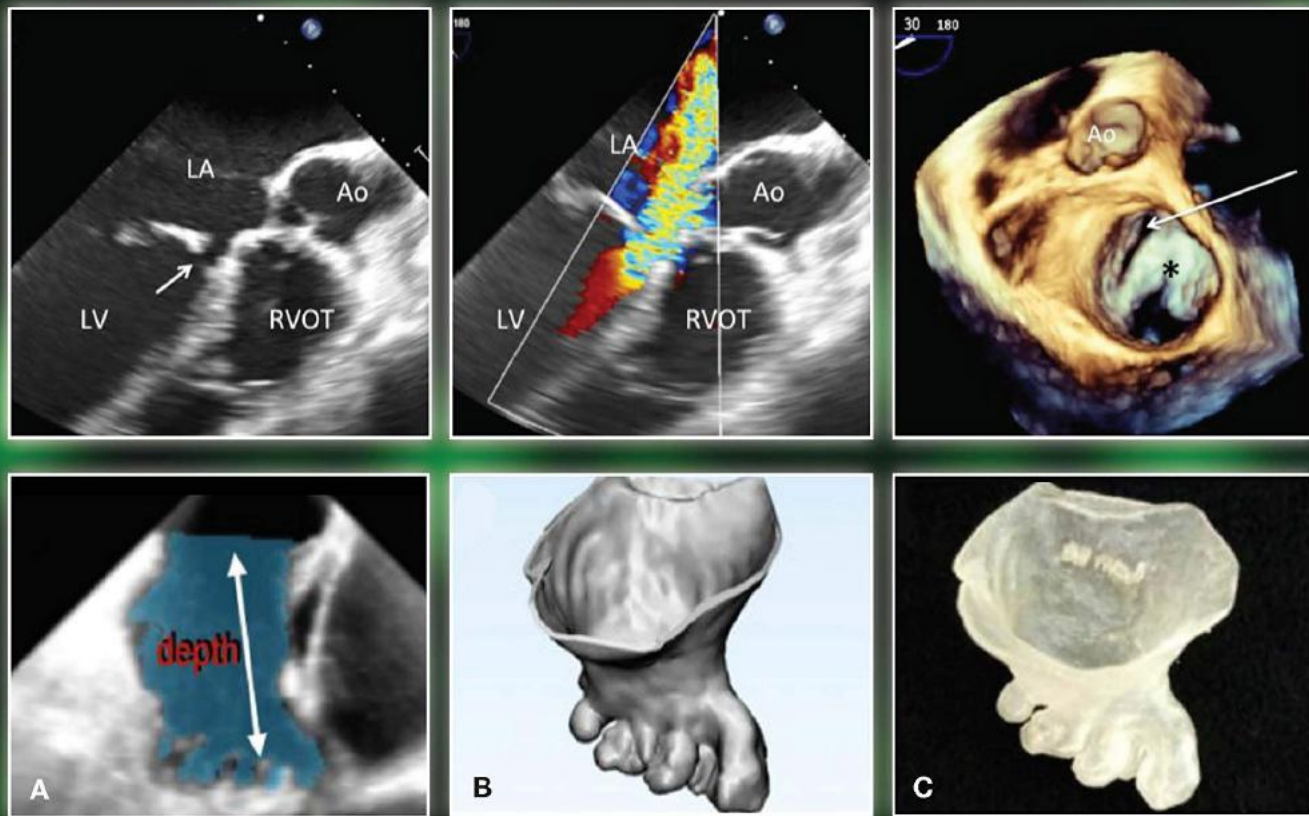
Como resultado de la búsqueda bibliográfica realizada en el Bloque-II "Impresión 3D basada en ecocardiografía", se adjunta el capítulo de libro publicado. (Valverde, I.,2020)

- **Capítulo de libro:**

3D Printing, *I. Valverde*. In: 3D echocardiography, edited by T. Shiota. CRC Press 2020 Third edition.

# 3D ECHOCARDIOGRAPHY

THIRD EDITION



Edited by **Takahiro Shiota**

WITH VITALSOURCE®  
**EBOOK**

**CRC** CRC Press  
Taylor & Francis Group



## 3D PRINTING

Israel Valverde

## INTRODUCTION

Three-dimensional (3D) printing is a fast-growing technique used to transform digital objects into physical models. It was first introduced in 1986, and since then it has extended from the aeronautical industry to medicine with promising clinical applications.

The purpose of this chapter is to provide an overview of the use of echocardiography for 3D rapid prototyping. The basic principles for printing models from 3D echocardiography acquisition, postprocessing of the medical images, and rapid prototyping techniques are explained. The applications of 3D printing technology for medical education, device innovation, and surgical and interventional planning are discussed. Finally, we evaluate the current limitations of the technology and its future directions.

It is out of the scope of this chapter to review 3D printing applications solely based on other imaging technologies such as magnetic resonance imaging (MRI) and computed tomography (CT) which can be found in other recent publications.<sup>1-4</sup>

THREE-DIMENSIONAL PRINTING WORKFLOW:  
FROM 3D ECHOCARDIOGRAPHY TO REALITY

Three-dimensional printing requires a sequential process: 3D echocardiography acquisition, imaging postprocessing, and printing. A small error in one of the steps will be translated to the successive phases, resulting in inaccuracies and printed models that have nothing to do with the patient's anatomy.

THREE-DIMENSIONAL ECHOCARDIOGRAPHY  
ACQUISITION

Three-dimensional printing has been traditionally based on cross-sectional imaging such as MRI and CT, as they can precisely evaluate intracardiac and extracardiac anatomy. Three-dimensional echocardiography has several advantages compared to these techniques, as it may better assess valvular anatomy and atrial and ventricular septal defects.<sup>5</sup> This is why most of the current works aim to use multimodality hybrid imaging, combining cross-sectional imaging (MRI and CT) with 3D echocardiography.<sup>6</sup>

Adequate imaging acquisition is the most critical step in 3D printing. Poor image quality may result in grainy and noisy images, which may result in a 3D model with false holes and no correspondence with the real patient's anatomy. Errors in the other steps of 3D printing such as in imaging processing or printing may be easier to solve, but if image quality is poor, there will be very little room for improvement. Inaccuracies in the imaging segmentation or collapse in the 3D printing process can be solved using computer software or repeating the printing by essaying different printing parameters.

The tips for an outstanding acquisition have already been discussed in Chapter 1.

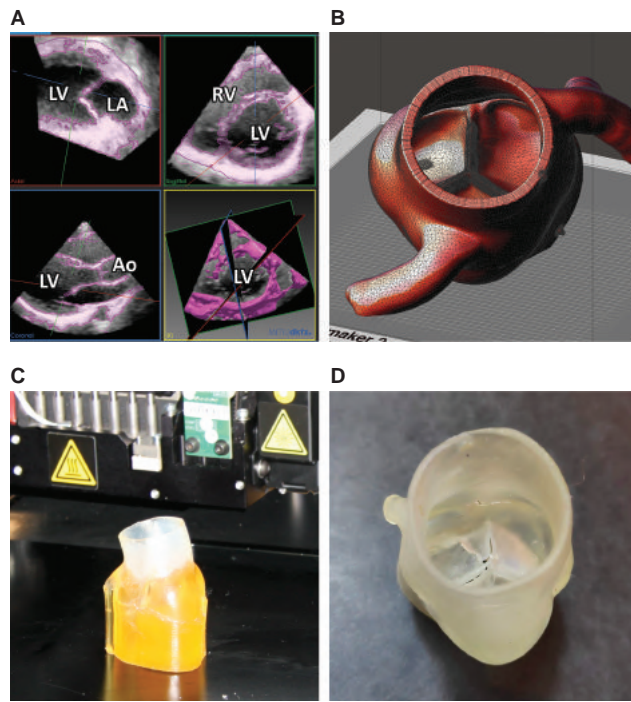
For 3D printing, 3D echocardiography spatial resolution is often weighed in favor compared to temporal resolution. As discussed later, if imaging fusion between echocardiography and MRI or CT is anticipated, acquiring a larger 3D echocardiographic volume may help for better alignment and registration between the two imaging modalities.

Once images have been acquired, the next step is exporting the information from the echocardiography machine to the computer. Like any other imaging modalities, such as MRI and CT, echocardiographic images are also stored in DICOM format (Digital Imaging and Communications in Medicine), the standard for the communication and management of medical imaging information. The key for integration is that DICOM groups information into datasets or tags; therefore, it should enable universal integration of medical images between scanners, servers, hospitals, and visualization software no matter the manufacturer. Unfortunately, in echocardiography, this is not always the case, and there are two main limitations: software restrictions and the absence of interoperability among vendors. The former limits the accessibility of the information stored within echocardiographic datasets.<sup>7</sup> The latter is the lack of a standardized format for 3D ultrasound data storage among vendors. Many essential parameters are stored in vendor-specific "private tags."<sup>7</sup> For example, when exporting a 3D file in a Philips QLab workstation, critical information for the 3D reconstruction, such as the spacing between slices (pixel Z height), instead of being stored in the standardized tag "Slice Thickness" is stored in a private data tag. The 3D ultrasound DICOM file is therefore only correctly parsed by the same vendor software, as it knows in which hidden tags the information to reconstruct a 3D image can be found. Any attempt to parse it with other software will result in unsuccessful or inaccurate reconstruction.

Although the international community is attempting to exert pressure on vendors to standardize DICOM 3D ultrasound imaging data, it may require time. In an attempt to solve this problem in the meantime, Hosny et al. recently published an open-source workflow method for unlocking vendor-specific tags and generating 3D models from routine echocardiographic datasets.<sup>7</sup> The process requires exporting the four-dimensional (4D) echocardiography dataset to a DICOM format file. The time frame of interest is chosen, and using their custom software, it is exported into a NRRD file (*n*-dimensional Nearly Raw Raster Data format). This file can be imported into open-source software 3D Slicer (<https://www.slicer.org>)<sup>8</sup> for computer-aided design. The authors claimed that time for data processing was less than 5 minutes. Sometimes, the thickness derived from 3D ultrasound may result in unrealistically thick valves, particularly in pediatric datasets, which may require arbitrary smoothness based on surgical input and pathology review.<sup>9</sup>

## POSTPROCESSING SOFTWARE

The next step is segmentation (Figure 21.1A), which is the delineation of the cardiovascular structures of interest and exclusion of irrelevant



**Figure 21.1** Three-dimensional printing workflow. (A) Three-dimensional echocardiography segmentation. (B) Imaging postprocessing (computer-aided design). (C) Three-dimensional printing. (D) Final aortic valve 3D printed model.

noncardiac structures. Image segmentation is frequently laborious and user dependent due to its reliance on expertise in structural heart disease, congenital heart disease, and image processing.

There are three main kinds of segmentation: automatic, semiautomatic, and manual. Although some software claims to have 100% automatic segmentation, a combination of automatic and manual segmentation is usually required and encouraged to achieve accurate segmentation, but at the cost of increased time. Manual and semiautomatic usually include brightness thresholding and region growing. Image intensity-based thresholding is the most reported methodology.<sup>10</sup> The dynamic motion of the leaflets and subvalvular apparatus often complicates the segmentation process because current 3D echocardiography rarely provides sufficiently good image data for these structures in one single frame acquisition.<sup>11</sup> Identifying and choosing the right

cardiac phase is critical for segmenting valve anatomy. Diastolic phase is often associated with leaflet dropout, whereas in systole individual leaflet identification may be challenging. Understanding the clinical application of the 3D model is the key to decide which cardiac phase should be selected. For example, if a 3D model is intended for interventional closure of an atrial septal defect, the diastolic phase may be preferred in order to print the largest diameter of the communication and choose the adequate device. On the other hand, paravalvular leaks are often better defined in the systolic phase.<sup>12</sup>

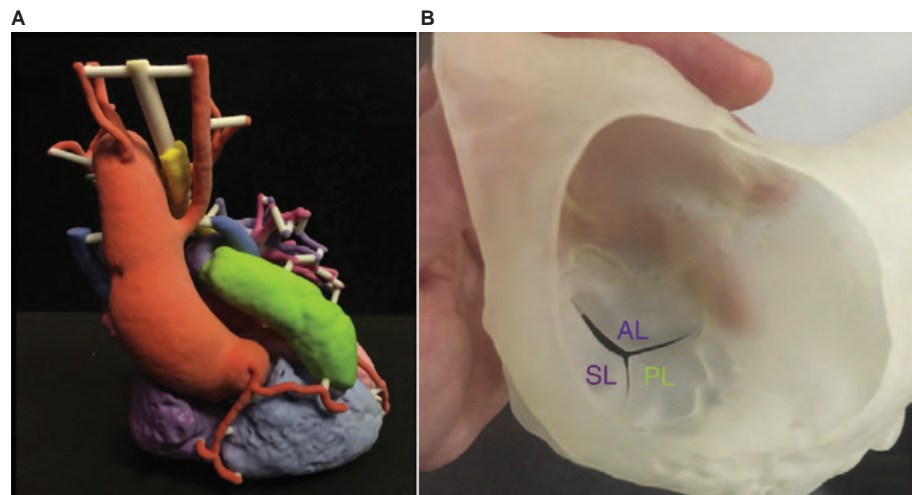
Available software for segmentation includes commercial packages (Materialise, Leuven, Belgium) and freeware alternatives (ITK snap, MITK snap, and 3D slicer).<sup>10</sup> A careful review of the imaging segmentation methodologies and software has been previously published by Byrne et al.<sup>10</sup>

Before printing, the segmented geometry needs to be modified using computer-aided design software. Due to poor image contrast or inaccurate segmentation algorithm, there can be holes or communication between adjacent structures that should be manually corrected. Echocardiography imaging often results in irregular surfaces due to its inherent image quality, which should be smoothed and re-meshed to increase the density of polygons. The segmentation is exported as STL file (standard tessellation language), and defects are modified in order to have a faithful copy of the anatomy.


### PRINTING TECHNIQUE

There are several categories of 3D printing: stereolithography, selective laser sintering, Polyjet, and fused deposition modeling. Each technology has its own benefits and disadvantages. For example, stereolithography and Polyjet are the most accurate and precise technology, being the latter at the expense of high cost. Fused deposition modeling is one of the cheapest technologies. Three-dimensional printing of valves can be done with all of these technologies, particularly recently as new flexible materials are commercially available. If the 3D models are intended to be used as phantoms imaged using ultrasound, this must be considered when choosing the printing material. Printing material has a significant effect not only in mechanical properties, but also in acoustic impedance.

For echocardiography 3D printing, “hollow” models are often preferred over “blood-pool” models. Blood pool models are solid models, representing the blood pool, and provide excellent visualization of the extracardiac vascular structures and cardiac chambers (Figure 21.2A). However, as they are solid, there is no view of the intracardiac anatomy. In hollow models, the blood pool is



**Figure 21.2** Solid and hollow 3D printed models. (A) Solid blood pool model. (B) Hollow model. (Adapted from Anwar S et al. *JACC Basic Transl Sci.* 2018; 3[2]:294–312; Harb SC et al. *JACC Cardiovasc Imaging.* 2018;11:1531–4. With permission.)



**Figure 21.3** Overview of the process of negative mold fabrication, from which silicone mitral valve replications can be cast. (A) Processed and refined mitral valve mesh. (B) Designated template to fit the simulator's enclosure. (C) Template with incorporated mitral valve. (D) Three-part negative mold, fabricated from the positive mold in part c. (E) Silicone cast of a patient. (Adapted from Daemen JHT et al. *Eur J Cardio-Thoracic Surg.* 2019;55:543–51. With permission.)

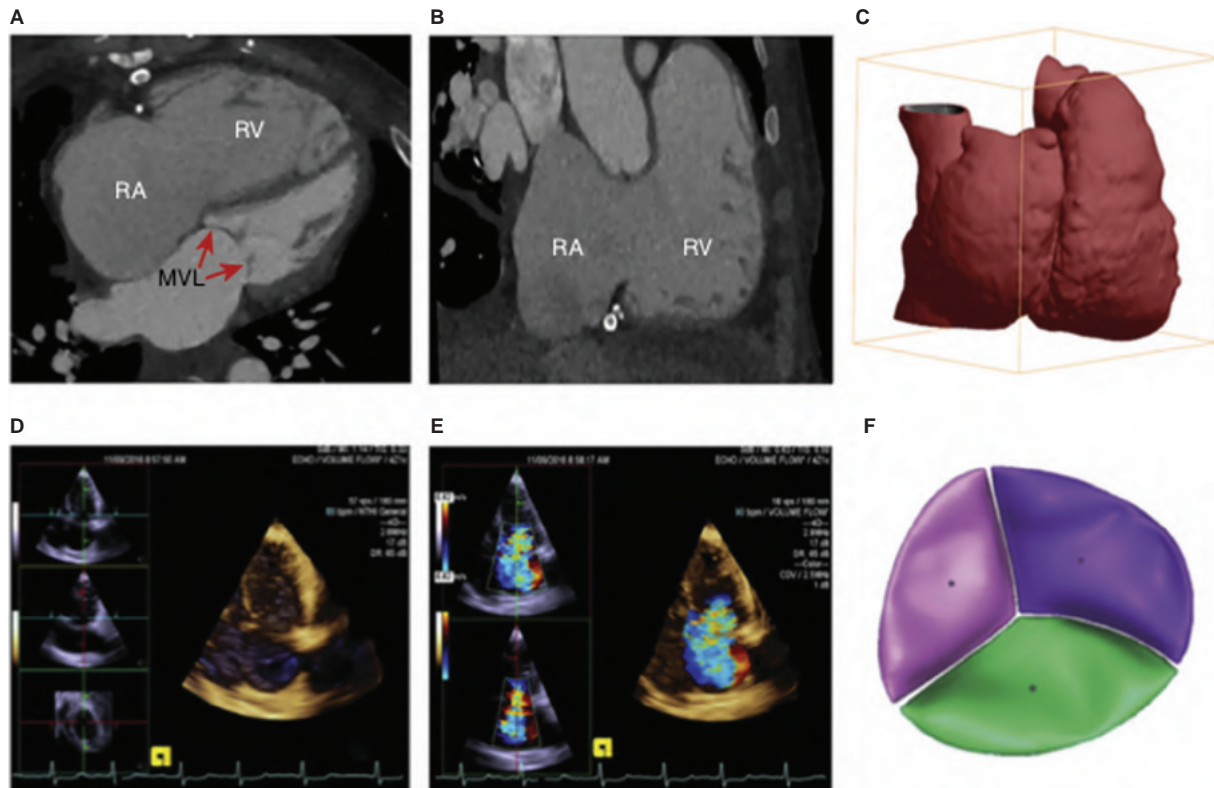
removed to allow inspection of the intracardiac cavities and valves in detail (Figure 21.2B). Myocardium and vessel walls are created and printed to allow extracardiac inspection as well. The walls can be printed intact to allow surgical dissection simulation or with predetermined cut-plane to allow easier inspection.

Silicone cast models may reproduce better the specific tissue-like mechanical properties of the valves and create a more realistic user experience. This requires negative mold fabrication for later silicone

cast filling. The step-by-step process for mitral valve printing is comprehensively explained in other publications.<sup>13</sup>

**THREE-DIMENSIONAL PRINTING ACCURACY**

Accuracy in medical 3D printing is of paramount importance. Accuracy may be defined by three metrics: agreement with diagnostic intraoperative findings, measurement agreement, and mimicking the tissue mechanical properties. The diagnostic quality assurance



**Figure 21.4** Multimodality imaging fusion combining computed tomography and 3D echocardiography. Computed tomography (CT) suboptimal timing of contrast for delineation with left-sided rather than right-sided opacification (A,B), resulting in better delineation of mitral valve leaflets (MVL) compared with the tricuspid valve leaflets. (D) Three-dimensional transthoracic echocardiogram demonstrated the tricuspid valve leaflets well. (E) Three-dimensional color Doppler analysis showing severe tricuspid regurgitation. Data from both CT and 3D echocardiography were combined. The CT was used for modeling the right-sided structures (C) and the tricuspid valve leaflets were modeled based on the 3D echocardiography (F). (Adapted from Harb SC et al. *JACC Cardiovasc Imaging.* 2018;11:1531–4. With permission.)

process has been mainly based on feedback from surgeons based on intraoperative room findings. Average accuracy ranges from 4 out of 5<sup>4,14</sup> and 9.3 out of 10<sup>15</sup> according to different published reports. The geometrical accuracy of 3D printed models compared with source 3D echocardiography images has also been demonstrated. Olivieri et al. reported that no significant differences were found between conventional 2D echocardiographic measurements and 3D model measurements, with a mean absolute error of only  $0.4 \pm 0.9$  mm.<sup>16</sup>

According to the mechanical properties, Yoo et al. used 3D printed models for hands-on surgical training involving 50 surgeons and trainees.<sup>17</sup> They concluded that 3D print materials were not completely satisfactory, and the mechanical properties including consistency, elasticity, and tensile strength were different than those of the human myocardium and pericardium. Surgeons found that flexible materials such as TangoPlus were more difficult to sew and were easily torn or cut through as compared with real tissue.<sup>17</sup> As stated earlier, silicone appears to be a better material that provides more realistic physical properties close to human tissue.<sup>13,17</sup> Chordae tendinae are also very important structures that need to be present in the 3D models for surgical simulations, and some attempts have been made to try to manually incorporate chordae-mimicking strings into the valve, but unfortunately the printing technology is not yet available.

## CLINICAL APPLICATIONS

The variety of techniques that can be used for surgical and catheter-based interventions is growing exponentially. The rate of success is a combination of an operator's skills, the learning curve, and experience, the latter directly related to the center's interventional volume. Three-dimensional printed models may help in several of these aspects, such as better understanding the anatomy, boosting the learning curve by simulation training, and offering a full spectrum of anatomical variability that is not always warranted in small centers.

Three-dimensional printed models have been used for precatheterization and surgical simulation, mainly in individual cases. It is widely claimed in those publications that preinterventional planning may potentially reduce the operating time; in turn, this may lead to fewer complications, shorter postoperative stays, and lower health-care costs.<sup>4</sup> Although it has been demonstrated in other surgical subspecialties such as craniofacial, the evidence in

cardiovascular applications is still limited to a few publications,<sup>15</sup> and larger validation studies are required.

### MITRAL VALVE

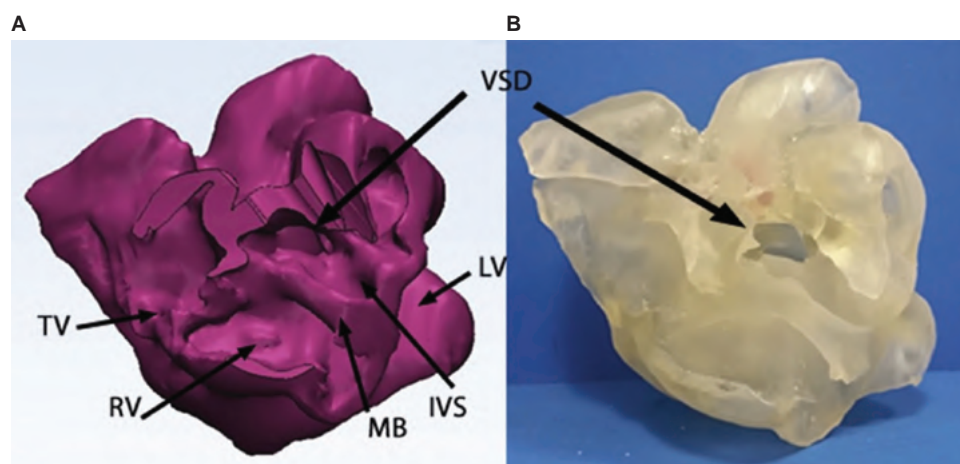
An in-depth understanding of the complex mitral valve anatomy and pathology is mandatory to decide the best option for repair, either transcatheter mitral valve techniques or surgical repair. Daemen et al. presented a step-by-step guide workflow for modeling and 3D printing the spectrum of mitral valve disease.<sup>13</sup> Six rigid plastic and four silicone-cast mitral valve models were created from patient-specific 3D TOE acquisitions. The process of physical modeling was reproducible and assisted in decision-making, procedural planning, and teaching.

The preoperative valve repair in complex cases of mitral valve prolapse, annular dilatation, and posterior leaflet restriction was simulated in a dedicated minimally invasive mitral valve surgery simulator.<sup>19</sup> Intraoperative *in vivo* validation of the silicone mitral valve replication comparing the *in vitro* simulation is also shown in an elegant and comprehensive way.<sup>13</sup>

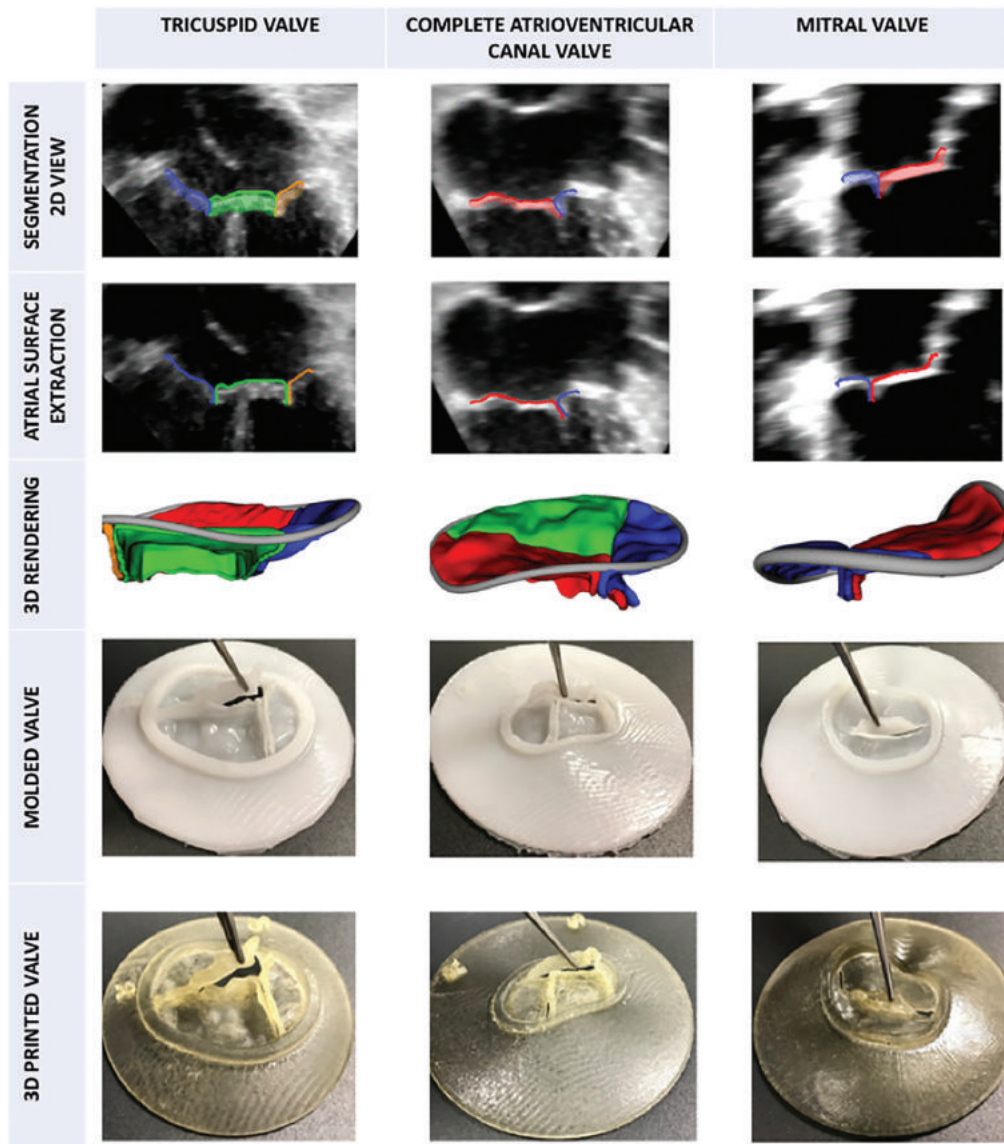
Ginty et al. also explored the feasibility of creating patient-specific dynamic deformable mitral valve models for surgical and percutaneous repair.<sup>11</sup> The authors incorporated chordae-mimicking strings into the valve. Nylon strings were arranged on the leaflets to simulate functioning and pathologic chordae according to the modified-Duran classification. They used a pulse duplicator<sup>20</sup> to compare the ten models to the procedure patient data. The models then were placed in the heart phantom machine for assessment using transesophageal echocardiographic (TEE) imaging with Doppler to demonstrate the feasibility of this approach. Maybe the most important contribution of this paper is highlighting the importance of dynamic 3D printed models whether for procedure planning, validation studies, or clinical training.

### TRICUSPID VALVE

Percutaneous procedures for tricuspid valve repair are an attractive alternative, particularly in those cases with a high risk of surgical repair. Current clinical experience with transcatheter therapies is still preliminary, limited to a small number of cases. Moreover, numerous tricuspid transcatheter devices have been developed which require a learning curve. Due to the innovative nature of these procedures and the high variability of the individual patient anatomy, procedural planning using 3D printed models may become an effective approach. Multimodality imaging fusion combining CT and echocardiography may overcome the limitations of suboptimal visualization of the tricuspid valve anatomy.<sup>6</sup> Three-dimensional echocardiography data



**Figure 21.5** Three-dimensional printing of intracardiac defects from three-dimensional echocardiographic images. Comparison between the digital and printed 3D models. (IVS, interventricular septum; LV, left ventricle; MB, moderator band; RV, right ventricle; TV, tricuspid valve; VSD, ventricular septal defect.) (Adapted from Olivieri LJ et al. *J Am Soc Echocardiogr.* 2015;28:392–7. With permission.)



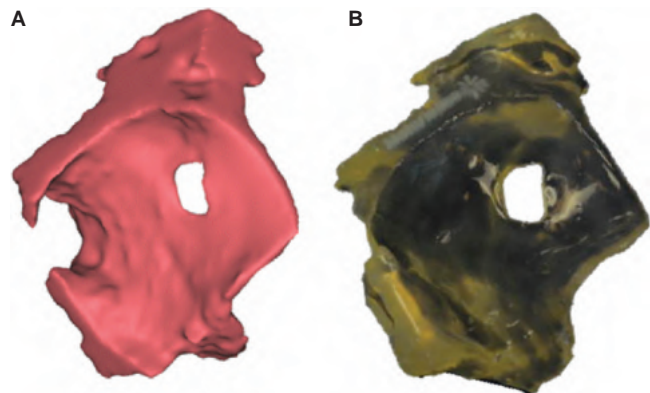
**Figure 21.6** Three-dimensional echocardiogram-derived pediatric atrioventricular valves. Examples of tricuspid, complete atrioventricular canal and mitral valve segmentation, atrial surface extraction, 3D rendering of thickened atrial surface, molded and 3D printed valve models. (Adapted from Scanlan AB et al. *Pediatr Cardiol.* 2018;39:538–47. With permission.)

can be used to better refine the tricuspid valve leaflets in order to produce a 3D printed model helpful for procedural simulation.

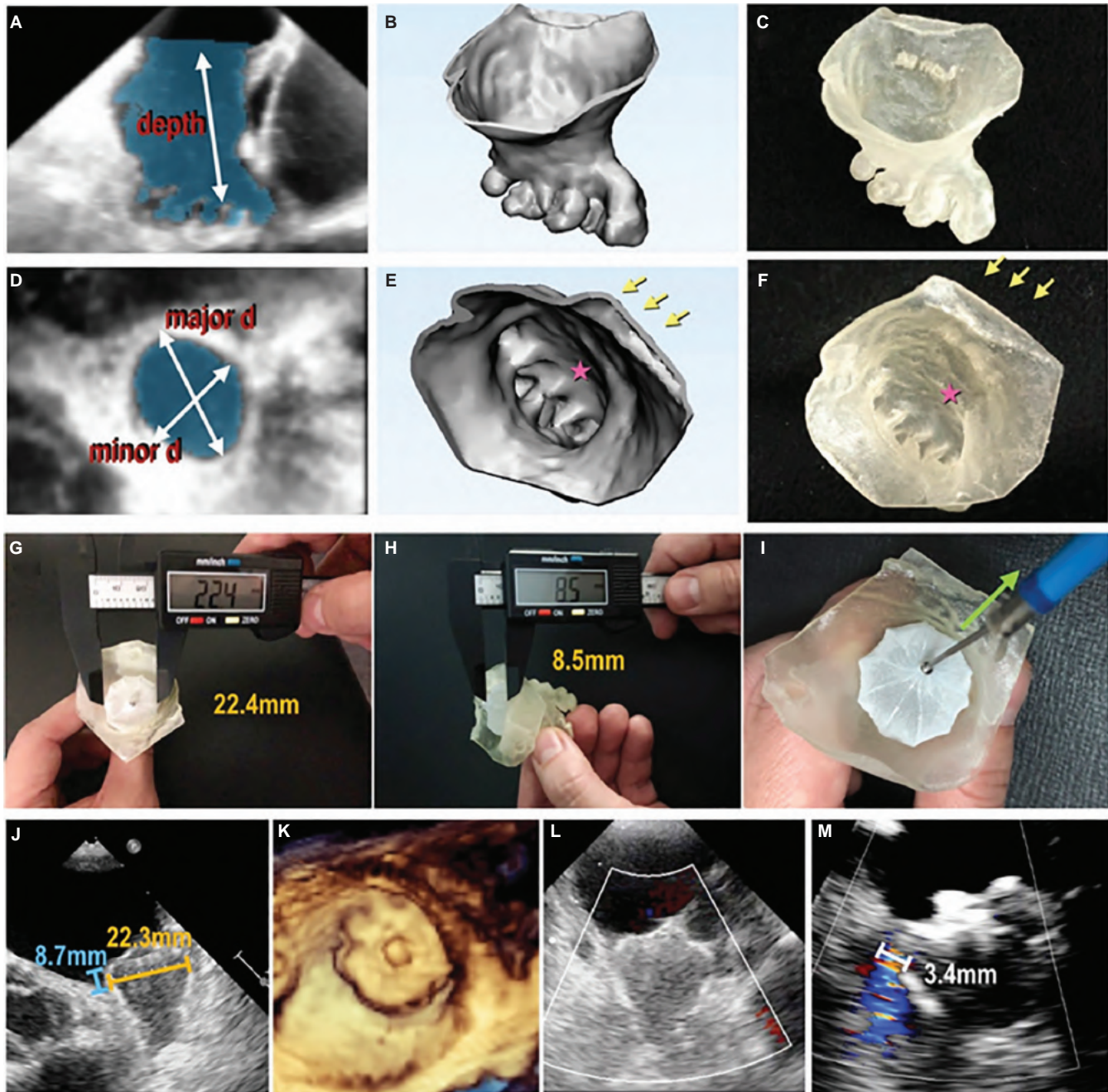
**CONGENITAL HEART DISEASE**

Surgical and interventional planning in complex congenital heart disease (CHD) is challenging due to the high variability between individuals, small cardiac structures in children, and the broad spectrum of conditions.<sup>15</sup> A thorough understanding of the complex spatial relationships between anatomical and defective structures may avoid unexpected findings and therefore may reduce operative time and mortality. The impact of 3D models on surgical decision change in patients with complex CHD has already been demonstrated<sup>15</sup>; however, most of the studies are based on MRI and CT images. Olivieri et al. explored the feasibility of creating 3D printed models based on 3D echocardiographic data in nine patients with structural heart disease before intracardiac repair<sup>16</sup> (Figure 21.5). Eight patients had ventricular septal defect, and one had three privalvular leaks around a prosthetic aortic valve.

Three-dimensional echocardiography has also been used for 3D printing of pediatric atrioventricular valves. Mastering the technical



**Figure 21.7** Ultrasound-derived 3D printing of atrial septal defect. (A) Three-dimensional reconstruction of atrial septum with visible atrial septal defect. (B) HeartPrint flex 3D printed model. (Adapted from Samuel BP et al. *J Digit Imaging.* 2015;28:459–61. With permission.)



**Figure 21.8** Device sizing guided by echocardiography-based 3D printing. (A–F) From 3D transesophageal echocardiographic (TEE) image to 3D physical model. (A, D) Segmentation of left atrial appendage (LAA) (shaded area) on 3D TEE data. The major and minor ostial diameters and depth of the LAA are measured. (B, E) Digital object created. (C, F) Three-dimensional printed physical model made of tissue-mimicking material. (A–C) Long-axis views and (D–F) short-axis views demonstrating oval shape of the ostium. Arrows denote pulmonary vein ridge; stars denote appendicular trabeculations. (G–I) Device sizing in 3D model. (G) Device compression and (H) protrusion in 3D model measured using a digital caliper. Note the device-related deformation of the 3D-printed models, with the oval ostium becoming rounded after the deployment of a round WATCHMAN device. (I) Tug test for stability (Video; available at <https://www.onlinejase.com>). (J) Device compression and protrusion measured in clinical procedure. (K) Three-dimensional TEE *en face* view of final device position. (L) Color Doppler assessment showing no peridevice leak. (M) In another case, color Doppler assessment revealed residual leak with a jet width of 3.4 mm. (Reproduced from Fan Y et al. *J Am Soc Echocardiogr.* 2019;32[6]:708–19. e1. With permission.)

skills required to perform successful valve repair in pediatrics is challenging due to the very small and growing structures and the limited opportunity for practice. Therefore, there is a need for valve model-based simulation training in pediatrics and congenital heart disease. Scanlan et al. created 3D printed models of atrioventricular valves entirely dependent on 3D echocardiography datasets<sup>9</sup> (Figure 21.6). They included a range of children with normal and

congenital heart disease including hypoplastic left heart syndrome and atrioventricular septal defects.

#### ATRIAL SEPTAL DEFECTS

Indication of percutaneous closure of an atrial septal defect (ASD) requires evaluation of the location and size of the defect and aims to determine if the risk of embolization exceeds the morbidity of

surgical closure. Three-dimensional printed models can be a helpful decision-making tool, both for training in younger fellows and for planning intervention in complex cases. The feasibility of creating patient-specific ASD 3D printed models from 3D echocardiography data was first demonstrated by Bennett et al.<sup>21</sup>

Q4

#### LEFT ATRIAL APPENDAGE OCCLUSION

Percutaneous approaches to left atrial appendage occlusion have been shown to be effective in patients with thromboembolic risk. Optimal sizing of the left atrial appendage occlusion device is a crucial factor for implantation success. Procedural planning and device sizing are typically guided by echocardiography and fluoroscopy. Fan et al. evaluated the utility of 3D echocardiography datasets to assist in evaluating the left atrial appendage anatomy and testing the occluder device, enabling more accurate sizing, particularly in complex anatomy.<sup>22</sup> They included 107 consecutive patients undergoing left atrial appendage occlusion using the WATCHMAN device (Boston Scientific, Marlborough, Massachusetts). They compared two groups: imaging-guided group and 3D models-guided group. The imaging alone guided group (72) was based on 3D TEE and fluoroscopy. The 3D printing cohort (32 patients) device selection was prospectively guided by 3D models in adjunct to conventional clinical images (3D transesophageal and fluoroscopy). Compared with the conventional imaging alone cohort, the 3D model-guided patients achieved higher implantation success and shorter procedural times ( $p < .05$ ) without complications. They had a 100% implantation success in the 3D model-guided group, with an average of 1.1 devices used per procedure.

#### LIMITATIONS AND FUTURE DIRECTIONS

There are several obstacles that prevent the incorporation of echocardiography-based 3D printed models into routine clinical practice. One of the main limitations is the lack of intervendor compatibility for standardized DICOM format exportation of the echocardiography data. Although some attempts have been made to unlock vendor-specific tags and establish an open-source workflow, industry should cooperate in developing a DICOM standard for 3D ultrasound imaging data.

In general, image quality has the largest effect on model accuracy. Issues such as signal dropout, partial volume effects, and inadequate field of view affect anatomical accuracy. This means that an accurate model requires meticulous echocardiography image acquisition. Improved automatic multimodality imaging fusion will definitively allow the creation of whole heart models including leaflets and subvalvular apparatus.

Another limitation is the current software segmentation available in the market. The clinician, though having a wealth of anatomical knowledge, is less familiar with image processing than the medical physicist, and vice versa. Additionally, the hours that can be spent completing a complex segmentation are often incompatible with the workload of clinical staff. Until these problems are solved, 3D printing will remain limited to a select number of research facilities that have the expertise and resources necessary to perform complex image segmentation.

Even though pulsatile models are not always necessary, atrioventricular valve pathologies are better understood in a dynamic environment. Replicating a realistic hemodynamic environment, mimicking patient-specific valvular tissue properties and subchordae apparatus, is a substantial challenge for current 3D printing technologies.

Although the range of material properties available from commercial 3D companies is limited, technology is constantly advancing, and a wider range of materials that adequately mimic the dynamic mitral valve tissue will be available soon. New materials will also be more affordable and available for cheaper technologies such as FDM.

In the near future, the clinician will interact with realistic 3D replicas of the anatomy using different technologies and not only physical 3D models. As explained in this chapter, the main workload to create a 3D printed model is based on image acquisition, segmentation, and computer-aided design. Once the surface geometry (stl) is finished, sending the file to the printer to have a 3D printed replica is only one of several alternatives to interact, exploit, and understand complex anatomies. Other alternatives that are gradually emerging in the clinical scenario are virtual reality, augmented reality, and holography. Virtual reality technology allows users to be immersed in a completely virtual world.<sup>23</sup> Augmented reality allows users to see both real-world and virtual objects.

Finally, bioprinting will revolutionize surgery as living tissue could be replaced.<sup>24</sup> Three-dimensional bioprinting of vasculature, myocardium, and valves has been reported.<sup>18,25-28</sup>

#### VIDEO

Video 21.1

#### REFERENCES

1. Cantinotti M, Valverde I, Kutty S. Three-dimensional printed models in congenital heart disease. *Int J Cardiovasc Imaging*. 2017;33:137–44.
2. Valverde I. Three-dimensional printed cardiac models: Applications in the field of medical education, cardiovascular surgery, and structural heart interventions. *Rev Española Cardiol (English Ed)*. 2017;70:282–91.
3. Vukicevic M, Mosadegh B, Min JK, Little SH. Cardiac 3D printing and its future directions. *JACC Cardiovasc Imaging*. 2017;10:171–84.
4. Anwar S, Singh GK, Miller J et al. 3D printing is a transformative technology in congenital heart disease. *JACC Basic Transl Sci*. 2018;3(2):294–312.
5. Moore RA, Riggs KW, Kourtidou S et al. Three-dimensional printing and virtual surgery for congenital heart procedural planning. *Birth Defects Res*. 2018;110:1082–90.
6. Harb SC et al. Pitfalls and pearls for 3-dimensional printing of the tricuspid valve in the procedural planning of percutaneous transcatheter therapies. *JACC Cardiovasc Imaging*. 2018;11:1531–4.
7. Hosny A et al. Unlocking vendor-specific tags: Three-dimensional printing of echocardiographic data sets. *J Thorac Cardiovasc Surg*. 2018;155:143–5.e1.
8. Fedorov A et al. 3D Slicer as an image computing platform for the quantitative imaging network. *Magn Reson Imaging*. 2012;30:1323–41.

9. Scanlan AB et al. Comparison of 3D echocardiogram-derived 3D printed valve models to molded models for simulated repair of pediatric atrioventricular valves. *Pediatr Cardiol*. 2018;39:538–47.
10. Byrne N, Velasco Forte M, Tandon A, Valverde I, Hussain T. A systematic review of image segmentation methodology, used in the additive manufacture of patient-specific 3D printed models of the cardiovascular system. *JRSM Cardiovasc Dis*. 2016;5. 204800401664546.
11. Ginty O, Moore J, Peters T, Bainbridge D. Modeling patient-specific deformable mitral valves. *J Cardiothorac Vasc Anesth*. 2018;32:1368–73.
12. Cruz-González I, Barreiro-Pérez M, Valverde I. 3D-printing in preprocedural planning of paravalvular leak closure: Feasibility/proof-of-concept. *Rev Esp Cardiol*. 2019;72:342.
13. Daemen JHT, Heuts S, Olsthoorn JR, Maessen JG, Sardari Nia P. Mitral valve modelling and three-dimensional printing for planning and simulation of mitral valve repair. *Eur J Cardio-Thoracic Surg*. 2019;55:543–51.
14. Hermsen JL et al. Scan, plan, print, practice, perform: Development and use of a patient-specific 3-dimensional printed model in adult cardiac surgery. *J Thorac Cardiovasc Surg*. 2017;153:132–40.
15. Valverde I et al. Three-dimensional printed models for surgical planning of complex congenital heart defects: An international multicentre study. *Eur J Cardio-Thoracic Surg*. 2017;52:1139–48.
16. Olivieri LJ et al. Three-dimensional printing of intracardiac defects from three-dimensional echocardiographic images: Feasibility and relative accuracy. *J Am Soc Echocardiogr*. 2015;28:392–7.
17. Yoo SJ, Spray T, Austin EH, Yun TJ, van Arsdell GS. Hands-on surgical training of congenital heart surgery using 3-dimensional print models. *J Thorac Cardiovasc Surg*. 2017;153:1530–40.
18. Tabriz AG, Hermida MA, Leslie NR, Shu W. Three-dimensional bioprinting of complex cell laden alginate hydrogel structures. *Biofabrication*. 2015;7(4):045012.
19. Nia PS et al. Preoperative planning with three-dimensional reconstruction of patient's anatomy, rapid prototyping and simulation for endoscopic mitral valve repair. *Interact Cardiovasc Thorac Surg*. 2017;24:163–8.
20. Ginty O, Moore J, Xia W, Bainbridge D, Peters T. Patient-specific indirectly 3D printed mitral valves for pre-operative surgical modelling. *In: Medical Imaging 2017: Image-Guided Procedures, Robotic Interventions, and Modeling*. 2017;10135:1013517.
21. Samuel BP, Pinto C, Pietila T, Vettukattil JJ. Ultrasound-derived three-dimensional printing in congenital heart disease. *J Digit Imaging*. 2015;28:459–61.
22. Fan Y et al. Device sizing guided by echocardiography-based three-dimensional printing is associated with superior outcome after percutaneous left atrial appendage occlusion. *J Am Soc Echocardiogr*. 2019;32(6):708–19.e1.
23. Mendez A, Hussain T, Hosseinpour A-R, Valverde I. Virtual reality for preoperative planning in large ventricular septal defects. *Eur Heart J*. 2019;40(13):1092.
24. Duan B. State-of-the-art review of 3D bioprinting for cardiovascular tissue engineering. *Ann Biomed Eng*. 2017;45:195–209.
25. Duan B, Hockaday LA, Kang KH, Butcher JT. 3D Bioprinting of heterogeneous aortic valve conduits with alginate/gelatin hydrogels. *J Biomed Mater Res Part A*. 2013;101:1255–64.
26. Fukunishi T et al. Preclinical study of patient-specific cell-free nanofiber tissue-engineered vascular grafts using 3-dimensional printing in a sheep model. *J Thoracic Cardiovasc Surg*. 2017;153(4):924–32.
27. Jana S, Lerman A. Bioprinting a cardiac valve. *Biotechnol Adv*. 2015;33:1503–21.
28. Lee JM, Sing SL, Tan EYS, Yeong WY. Bioprinting in cardiovascular tissue engineering: A review. *Int J Bioprinting*. 2016;2(2):27–36.



### 3. ANEXO-III: Publicación Bloque III

Como resultado del trabajo de investigación realizado en el Bloque-III "Impresión 3D convencional y docencia en cardiopatías congénitas.", se adjunta el artículo publicado, (Gomez, A.,2020).

- **Artículo:**

3D hybrid printed models in complex congenital heart disease: 3D echocardiography and cardiovascular magnetic resonance imaging fusion, Eur Heart J 41(43) (2020) 4214.


A. Gomez, G. Gomez, J. Simpson, I. Valverde

## CARDIOVASCULAR FLASHLIGHT

doi:10.1093/eurheartj/ehaa654

Online publish-ahead-of-print 13 August 2020

## 3D hybrid printed models in complex congenital heart disease: 3D echocardiography and cardiovascular magnetic resonance imaging fusion

Alberto Gomez <sup>1</sup>, Gorka Gomez <sup>2</sup>, John Simpson <sup>1,3</sup>, and Israel Valverde <sup>1,3,4,5\*</sup>

<sup>1</sup>School of Biomedical Engineering & Imaging Sciences, King's College London, SE1 7EH, London, UK; <sup>2</sup>Fabrication Laboratory, Virgen del Rocio University Hospital, Avenida Manuel Siurot, 41013 Seville, Spain; <sup>3</sup>Department of Congenital Heart Disease, Evelina London Children's Hospital, Guy's and St. Thomas' NHS Foundation Trust, SE1 7EH, London, UK; <sup>4</sup>Pediatric Cardiology Unit, Virgen del Rocio University Hospital, Avenida Manuel Siurot, 41013, Seville, Spain; and <sup>5</sup>Cardiovascular Pathology Unit, Institute of Biomedicine of Seville (IBIS), CIBER-CV, Hospital Virgen de Rocio/CSIC, /University of Seville, 41013, Seville, Spain

\* Corresponding author. Tel: +34 955 923 000, Fax +34 955 923 101, Email: [ivalverde-ibis@us.es](mailto:ivalverde-ibis@us.es)

Straddling mitral valve is a challenging malformation for both the cardiac imaging specialists and surgeons. Surgical decision requires comprehensive understanding of the subvalvular chordal attachments to the papillary muscles, crest of the ventricular septal defect (VSD) or those crossing the VSD. There is clear evidence that 3D printed models have an impact on surgical decision-making, however, its application to straddling atrioventricular valves is limited, mainly because no stand-alone image modality captures all anatomical features with sufficient spatio-temporal detail. Magnetic resonance imaging (MRI) provides high spatial resolution images of the heart and great vessels, but 3D echocardiography better captures heart valves. Image fusion may combine the strengths of MRI and 3D echocardiography to characterize dynamic structures such as the atrioventricular valves.

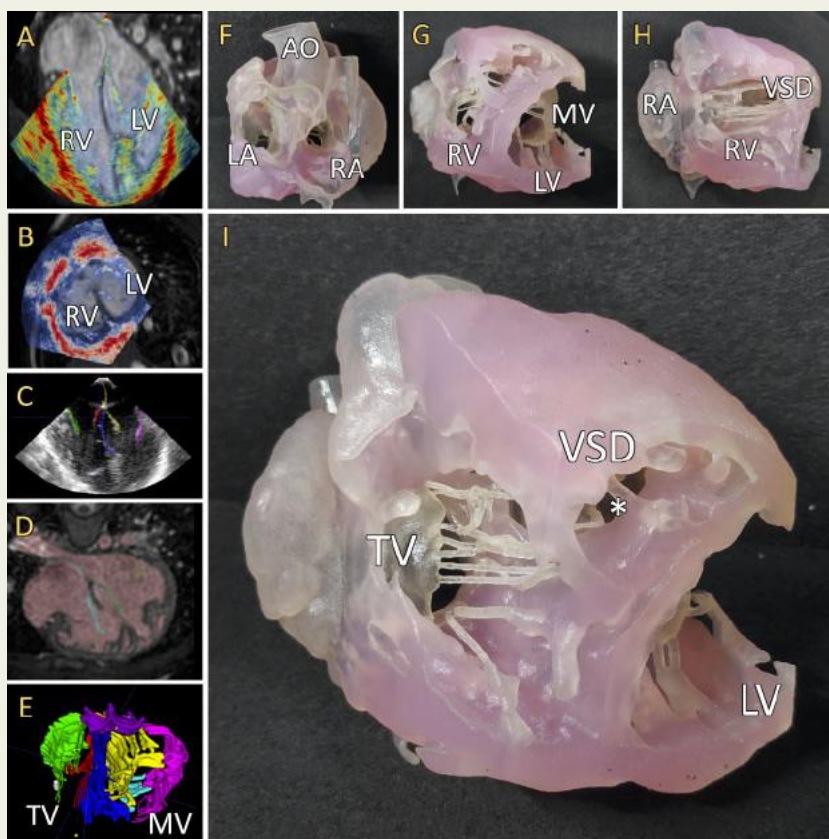
We present a novel fusion pipeline that first aligns 3D echocardiography and MRI in time (mid-diastole) and space using a landmark-based registration algorithm ([Supplementary material online, Video S1](#)) and second fuses both images enabling combined image segmentation ([Supplementary material online, Video S2](#)) for 3D printing. This pipeline is demonstrated in an 8-year-old girl with VSD and straddling mitral valve after an arterial switch operation.

3D hybrid printed model ([Supplementary material online, Video S3](#)) provided diagnostic information superior to individual imaging modalities and aided in hands-on simulation of the optimal surgical approach. 3D hybrid printed models may help assessment of feasibility of achieving biventricular repair by hands-on simulation of baffle repair to ensure that the surgical approach would not adversely affect the integrity of the atrioventricular valves, particularly in small children.

MRI and echocardiography imaging fusion (*Panels A and B*); Echocardiography valves segmentation (*Panel C*) and its correlation with MRI (*Panel D*); Computer-aided design of the atrioventricular valves (*Panel E*); 3D hybrid printed model (*Panels F–I*) showing the straddling mitral valve chordae crossing the VSD and attached in the RV (\*).

LA, left atrium; LV, left ventricle; MV, mitral valve; RA, right atrium; RV, right ventricle; TV, tricuspid valve; VSD, ventricular septal defect.

**Conflict of interest:** The authors have submitted their declaration which can be found in the article [Supplementary material online](#). [Supplementary material](#) is available at *European Heart Journal* online.




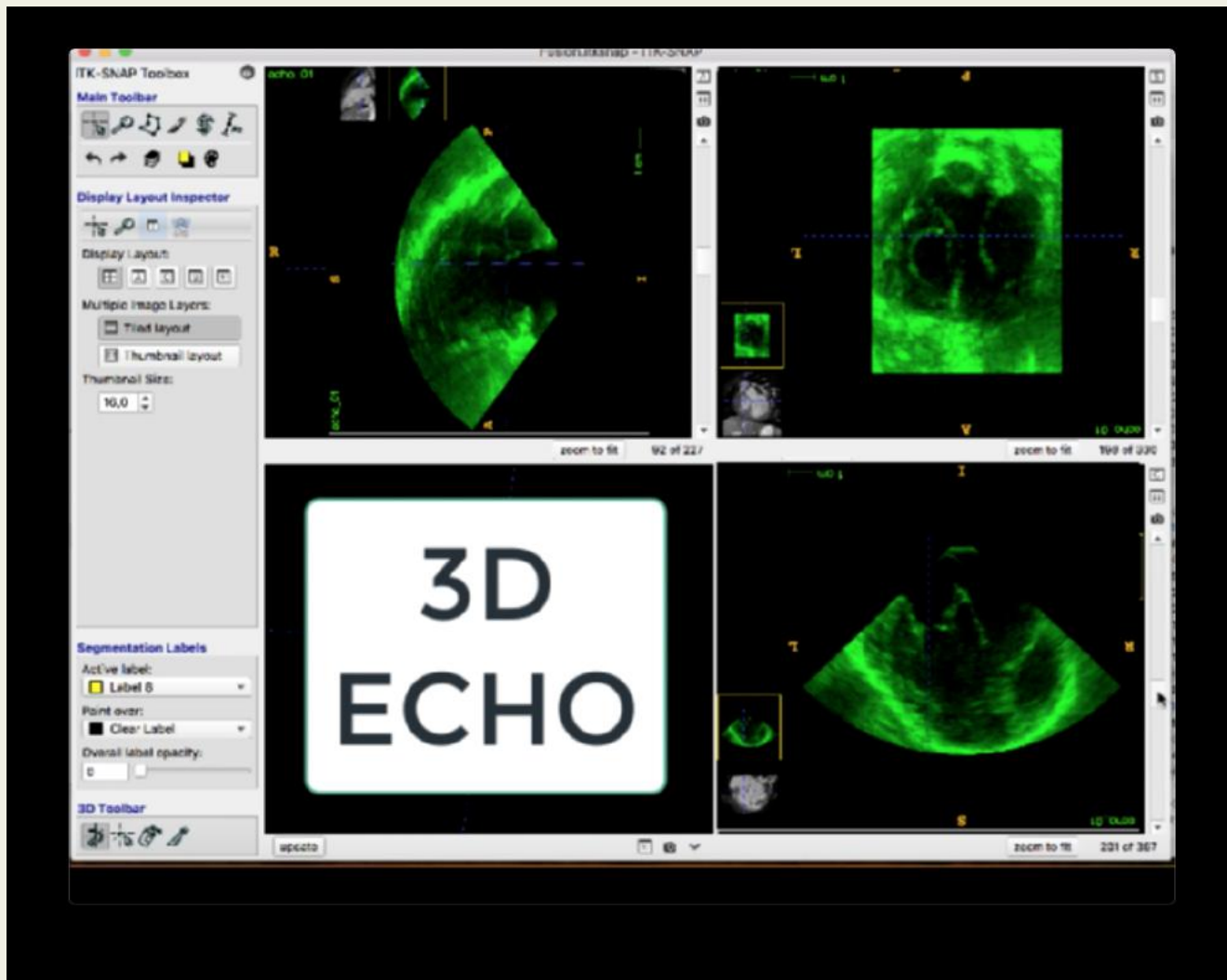
**CARDIOVASCULAR FLASHLIGHT**

doi:10.1093/eurheartj/ehaa654  
Online publish-ahead-of-print 13 August 2020

# 3D hybrid printed models in complex congenital heart disease: 3D echocardiography and cardiovascular magnetic resonance imaging fusion

Alberto Gomez <sup>1</sup>, Gorka Gomez <sup>2</sup>, John Simpson <sup>1,3</sup>, and Israel Valverde <sup>1,3,4,5\*</sup>

Supplementary material: Movie 1 



Downloaded from <https://academic.oup.com/eurheartj/article/41/43/4214/5891827> by guest on 01 September 2022

## CARDIOVASCULAR FLASHLIGHT

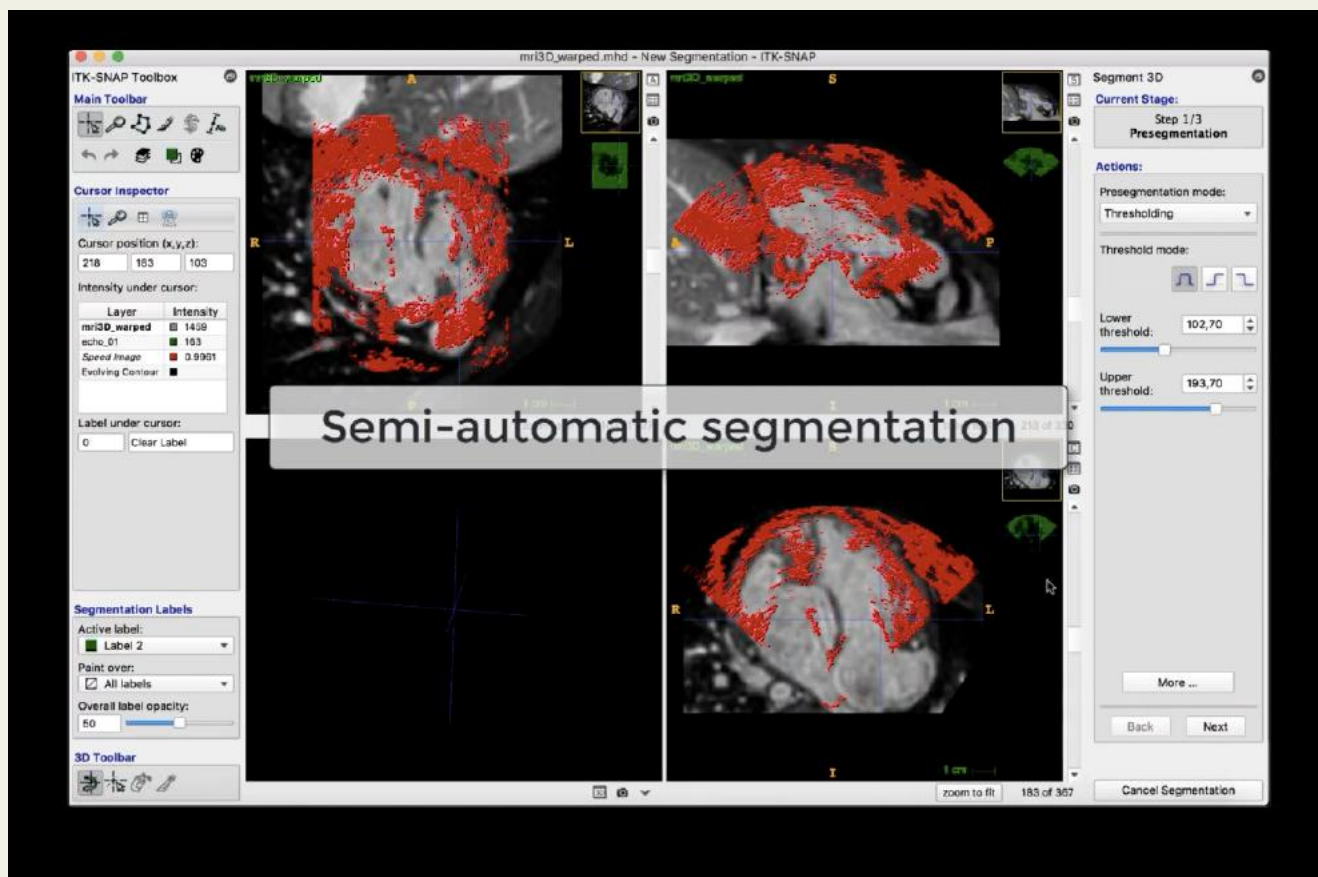
doi:10.1093/eurheartj/ehaa654

Online publish-ahead-of-print 13 August 2020

# 3D hybrid printed models in complex congenital heart disease: 3D echocardiography and cardiovascular magnetic resonance imaging fusion

Alberto Gomez <sup>1</sup>, Gorka Gomez <sup>2</sup>, John Simpson <sup>1,3</sup>, and Israel Valverde <sup>1,3,4,5\*</sup>

Supplementary material: [Movie 3](#)



**CARDIOVASCULAR FLASHLIGHT**

doi:10.1093/eurheartj/ehaa654

Online publish-ahead-of-print 13 August 2020

**3D hybrid printed models in complex congenital heart disease: 3D echocardiography and cardiovascular magnetic resonance imaging fusion**Alberto Gomez <sup>1</sup>, Gorka Gomez <sup>2</sup>, John Simpson <sup>1,3</sup>, and Israel Valverde <sup>1,3,4,5\*</sup>

Supplementary material: Movie 4

