

Diagnóstico diferencial y enfoque terapéutico de los quistes radiculares en la práctica odontológica cotidiana

AUTORES/AUTHORS

David Gallego Romero (1), Daniel Torres Lagares (1), Manuel García Calderón (2), Manuel María Romero Ruiz (2), Pedro Infante Cossio (3), José Luis Gutiérrez Pérez (4).

- (1) Alumno del Master de Cirugía Bucal. Universidad de Sevilla. España.
- (2) Prof. Colaborador de Cirugía Bucal. Facultad de Odontología. Universidad de Sevilla.
- (3) Prof. Asociado de Cirugía Bucal. Facultad de Odontología. Universidad de Sevilla.
- (4) Prof. Titular de Cirugía Bucal. Facultad de Odontología. Universidad de Sevilla.

Gallego D, Torres D, García M, Romero MM, Infante P, Gutiérrez JL. Diagnóstico diferencial y enfoque terapéutico de los quistes radiculares en la práctica odontológica cotidiana. Medicina Oral 2002; 7: 54-62 © Medicina Oral. B-96689336 ISSN 1137-2834.

RESUMEN

El diagnóstico y enfoque terapéutico de los quistes radiculares supone una cuestión extremadamente controvertida para el odontólogo. Teniendo en cuenta que representa la lesión quística más frecuente de los maxilares, y que su diagnóstico diferencial con la periodontitis apical crónica presenta una especial dificultad, la cuestión adquiere una mayor trascendencia. El objetivo del presente artículo es valorar la validez de las distintas técnicas diagnósticas que nos permiten diferenciar ambas patologías y analizar críticamente la controversia sobre el enfoque terapéutico de los supuestos quistes radiculares hacia una actuación no quirúrgica y de seguimiento, o bien hacia la enucleación quirúrgica y análisis histopatológico de los mismos.

Palabras clave: quiste radicular, cirugía periapical, granuloma periapical.

Recibido: 07/04/01. Aceptado: 27/07/01.

Received: 07/04/01. Accepted: 27/07/01.

INTRODUCCIÓN

El quiste radicular surge a partir de un estímulo irritativo que da lugar a la degeneración hidrópica de los restos epiteliales de Malassez. A partir de ese momento, estas células captan líquido y producen una lesión de contenido líquido en el interior del hueso que engloba al ápice origen de la irritación y a veces a los adyacentes (1). Teniendo en cuenta que representa la lesión quística más frecuente de los maxilares, adquiere una gran importancia su diagnóstico y manejo terapéutico (2).

En concreto, presenta especial dificultad el diagnóstico diferencial del quiste radicular con otra patología también muy común en los maxilares: la periodontitis apical crónica. Es de vital importancia distinguir ambas patologías, para posteriormente decidir el tipo de tratamiento a efectuar.

Por tanto para la planificación de nuestro tratamiento debemos conocer:

- Ante cuál de estas dos entidades nos encontramos, pues su tratamiento es distinto.
- Cuál es el diente causante.
- Qué dientes, pese a no ser los causantes del cuadro, están afectados por éste de una forma irreversible y deben ser tratados.

Para ello, debemos dominar las técnicas diagnósticas usadas en la actualidad, saber interpretar los datos que éstas nos reportan y aplicarlos adecuadamente al diagnóstico.

Este artículo persigue un doble objetivo. Por un lado, valorar el papel de las distintas técnicas diagnósticas que nos permiten diferenciar ambas patologías, y por otro lado, discutir las distintas tendencias terapéuticas según los hallazgos de estas pruebas diagnósticas.

DIAGNÓSTICO DIFERENCIAL ENTRE QUISTE RADICULAR Y PERIODONTITIS APICAL CRÓNICA

Las pruebas que van a ayudarnos a efectuar el diagnóstico diferencial son la vitalometría pulpar, la radiología, ya sea convencional o avanzada, así como otras técnicas más novedosas y experimentales que las citadas anteriormente.

• Pruebas vitalométricas

Las pruebas de vitalidad pulpar nos ofrecen la posibilidad, por un lado, de diferenciar los quistes radiculares de otras patologías periapicales no endodónticas (cementomas, quistes globulomaxilares...) donde la vitalidad de la pulpa sí está conservada, y por otro lado, diferenciar qué dientes están afectados por la patología quística y cuáles no.

La vitalometría pulpar se basa en la capacidad de la pulpa vital de reaccionar ante determinados estímulos. Las pruebas que podemos usar para detectar la vitalidad pulpar se dividen en pruebas térmicas (si buscamos la respuesta pulpar al frío o al calor) o eléctricas (si buscamos la respuesta pulpar al paso de una corriente eléctrica).

- Pruebas térmicas

El diente acepta temperaturas entre los 40 y 45° C, de forma que debe reaccionar ante variaciones por encima o por debajo. Para valorar las respuestas pulpares debemos escoger un diente sano como control, generalmente el contralateral. La seguridad absoluta de que nuestro control está sano sólo la da un estudio anatomo-

patológico, algo que obviamente no podemos hacer, por lo que este error no podemos subsanarlo y tenemos que asumirlo como inevitable. Después de instruir al paciente sobre la prueba, realizamos ésta sobre el diente siguiendo la siguiente secuencia: primero aplicamos el estímulo en la cara oclusal o borde incisal, después en la cara vestibular; si no conseguimos respuesta estimulamos el área cervical y finalmente aplicamos el frío o el calor sobre la caries (si la hubiera).

Ya Kantorowich (3), en 1937, publicó un gráfico en las que relacionaba la temperatura a que se estimulaba las fibras nerviosas pulpaes y el proceso que ocurría en ella, fuera éste patológico o no.

Esta visión está totalmente superada y la utilidad de las pruebas vitales sólo se acepta para demostrar la vitalidad o no vitalidad pulpar, sin discriminar entre los cuadros patológicos que pueden estar sucediendo.

Humford describe el uso de la gutapercha caliente para la realización de estas pruebas. Con respecto a las pruebas térmicas basadas en el frío se han usado trocitos de hielo (Dachi), nieve carbónica (Obwegeser y Stein Hauser), cloruro de etilo y más modernamente diclorodifluorometano. La principal desventaja de estas pruebas es que la temperatura a que sometemos el diente es difícilmente objetivable (3).

- Pruebas eléctricas

En este grupo de pruebas el estímulo (una corriente eléctrica) es objetivable con facilidad. Los primeros estudios se remontan a la década de los 60. Reynolds (3) consigue diferenciar entre dientes vitales y no vitales, pero no correlaciona la intensidad de la corriente a la que estimula la pulpa con la patología pulpar subyacente.

Esta exploración, si bien tiene las ventajas citada anteriormente, también presenta inconvenientes:

- Es fundamental eliminar el temor del paciente a la prueba, de lo contrario, éste puede interferir en los resultados de la exploración.

- No puede ser realizado en pacientes con marcapasos, por el peligro que tiene de interferir en ellos.

- La calcificación de los canales pulpares puede disminuir la reacción pulpar al estímulo, por lo que deberemos valorar este aspecto en la radiografía. También debemos evaluar situaciones especiales como dientes en tratamiento ortodóncico o con restauraciones o traumatismos recientes.

- Las restauraciones con amalgama de plata y las coronas metálicas desvían la corriente a los dientes adyacentes o a la encía por lo que pueden dar falsos positivos (4).

- Tampoco son fiables (tanto para las pruebas térmicas como para las eléctricas) los resultados en dientes con ápice abierto o traumatizados (puesto que las fibras nerviosas están madurando, en el primer caso, o bien se encuentran traumatizadas).

Otro problema que se plantea con este tipo de pruebas es la posible acomodación de las fibras nerviosas pulpares al estímulo aunque Dal Santo demostró que esto no ocurre, al menos, en las pruebas eléctricas (5).

- Uso combinado de las pruebas térmicas y eléctricas

El uso de ambas técnicas ya se demostró compatible en el estudio de Pantere (6), que no encontró alteraciones en los resultados aunque la realización de las pruebas térmicas se intercalaran con las eléctricas. Peters *et al.* (1994) (7) encuentran un menor número de falsos positivos al frío (siendo todas ellas en dientes multirradi-

culares) que en las pruebas eléctricas, mientras que sólo encuentra un falso negativo a ambas pruebas en un estudio de 1.488 dientes.

Petersson *et al.* (8) encontraron en un estudio sobre 75 dientes con una prevalencia de necrosis pulpar del 39 % que las pruebas de vitalidad pulpar térmicas (frío y calor) y eléctricas presentan las siguientes características epidemiológicas (Tabla 1).

- Nuevas técnicas vitalométricas

En los últimos años se comienza a aplicar la tecnología Doppler al estudio de la vitalidad pulpar. Se basa en la capacidad de medir el flujo sanguíneo pulpar. Si éste existe, descartaremos una necrosis pulpar (aunque no una patología pulpar irreversible).

Algunos estudios afirman su bondad para este objetivo (9) aunque advierten que no hay datos sobre su fiabilidad. Otros estudios señalan sus limitaciones, como el de Ramsay (10), en el que demuestra que la determinación del flujo sanguíneo da un resultado variable en un mismo diente según el lugar de éste donde se realice la medición. Finalmente, también existen experimentos que rechazan como factible este tipo de exploración con determinados aparatos comerciales diseñados para tal uso (11).

• Radiología convencional

Radiológicamente no se puede establecer una diferenciación absoluta y objetiva entre un quiste radicular y un granuloma apical. Algunos autores como Grossman (12) o Wood (13) sí se atreven a realizar un diagnóstico radiográfico aproximado, indicando que el quiste presenta unos límites más definidos e incluso se delimita con una zona ósea más esclerosada y, por lo tanto, más radiopaca. Otros elementos de diferenciación serían la separación de los ápices radiculares, causada por la presión del líquido quístico, o incluso la posibilidad de observar o palpar esa fluctuación. También se indica que a mayor tamaño, mayor probabilidad de que la lesión haya evolucionado, y por tanto, de ser primitivamente un granuloma, se haya transformado en quiste, al producirse la proliferación de los restos epiteliales de Malassez y la posterior lisis de parte de ellos (14).

• Radiología avanzada

A pesar de que es generalmente aceptada la imposibilidad de diferenciar radiográficamente el quiste radicular del granuloma apical, o precisamente por ello, algunos autores han investigado la posibilidad de diferenciar radiométricamente estas dos patologías mediante el estudio de sus imágenes radio-

TABLA 1

Características epidemiológicas de las pruebas de vitalidad pulpar (8)

Concepto	Definición	Frío	Calor	Eléctrica
Sensibilidad	Probabilidad de que un test sea positivo entre los enfermos.	0,83	0,86	0,72
Especificidad	Probabilidad de que un test sea negativo entre los no enfermos.	0,93	0,41	0,93
Valor predictivo positivo	Probabilidad de que un diente esté sano cuando el test sea negativo.	0,90	0,83	0,84
Valor predictivo negativo	Probabilidad de que un diente esté enfermo cuando el test sea positivo.	0,89	0,48	0,88

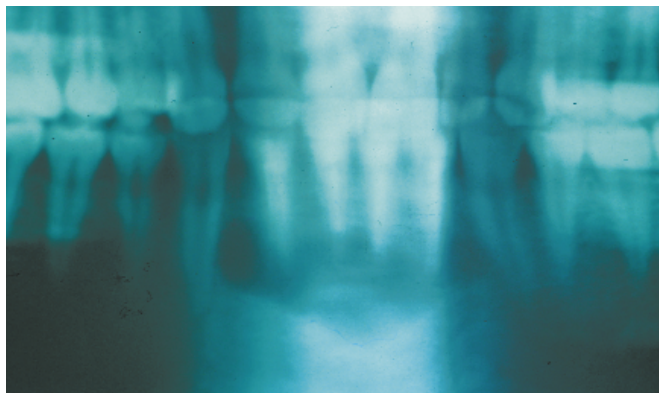


Fig. 1.

Quiste que afecta a los ápices de los cuatro incisivos inferiores. El tratamiento de elección, en nuestra opinión, es la enucleación de la lesión.

Cyst affecting the roots of the four lower incisors. The treatment of choice, in our opinion, is enucleation of the lesion.

gráficas digitalizadas. Aunque los resultados de estos estudios fueron esperanzadores en un principio no han tenido una corroboración posterior.

Así, en un estudio realizado por Shrouf (15) en la Universidad de Washington, llegaron a encontrar diferencias estadísticamente significativas en el análisis radiométrico de estas lesiones periapicales. Concretamente, el histograma de los granulomas apicales tenía un mayor rango de marrón y menor escala de grises que el de los quistes. Esto sugiere la posibilidad de diferenciar mediante análisis digitales lesiones que eran radiográficamente indistinguibles de un modo visual normal. Sin embargo, un estudio posterior de White (16) con el propósito de confirmar o rebatir a Shrouf concluyó con resultados menos esperanzadores: no se encontró una correlación significativa entre la densidad radiométrica de las lesiones y su posterior confirmación anatomopatológica.

• Otras técnicas diagnósticas

Algunos autores, conscientes ante la escasez de alternativas diagnósticas eficaces a la propia cirugía exploratoria y el estudio histopatológico de la lesión (única prueba, por otra parte, que nos asegura el diagnóstico), investigan otras formas alternativas de diagnóstico tales como la inyección de contraste en la rarefacción ósea (17), o el análisis electroforético del líquido contenido en el interior de la lesión (18, 19). Este último método consiste en estudiar el líquido obtenido por aspiración transdentaria con la técnica de electroforesis con gel de poliacrilamida. Cuando se obtiene un color azul claro, se conceptúan como granulomas, pero si el color obtenido es azul oscuro, intenso o negruzco, (debido a las proteínas, generalmente albúmina y globulina gamma), se identifica como quiste.

DISCUSIÓN

Estamos ante dos patologías, el quiste periapical y la periodontitis apical crónica, que clínicamente se manifiestan de una forma

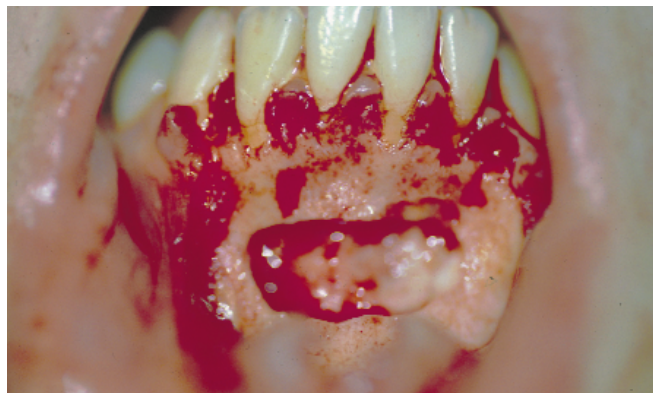

Fig. 2.

Visión intraoperatoria de la lesión.

Intraoperative view of the lesion.

parecida, por lo que el valor de las pruebas complementarias se multiplica.

Las pruebas de vitalidad pulpar podrían ser absolutamente fiables (8) si se realizan correctamente, salvo en determinadas situaciones que el odontólogo-estomatólogo debe detectar y evitar, y si esto no es posible, sí puede evaluar el impacto que tiene en el resultado de la prueba. La combinación de pruebas térmicas con frío y eléctricas es la mejor para detectar dientes con vitalidad pulpar conservada (5-7).

Si el diente mantiene su vitalidad pulpar, nos encontramos frente a una patología periapical de origen no endodóntico; sin embargo, en el caso contrario podemos estar tanto ante una periodontitis apical crónica como ante un quiste radicular, pues aunque en la periodontitis apical crónica la falta de vitalidad es imprescindible, un quiste radicular, al afectar al paquete vasculonervioso dental, puede dar lugar a la muerte de su pulpa (3).

Con respecto a la aplicación de nuevas técnicas, además de no tener datos concluyentes de su fiabilidad (10, 11), no se encuentran hoy por hoy implantadas de forma habitual en la clínica dental, aunque todo apunta que pueden ser útiles para realizar mediciones de la vitalidad pulpar en dientes con ápice inmaduro o traumatizados.

La radiología convencional nos va a aportar pocos datos discriminitorios. La línea de refuerzo producida por la presión del líquido quístico sobre el hueso que la rodea nos parece más objetivo que la simple "buena delimitación" del proceso; incluso el tamaño de la lesión, *a priori* más objetivos que los dos datos anteriores, no es concluyente y sólo nos llevará a un diagnóstico de sospecha (quiste, si la lesión es mayor de 7 mm o periodontitis si es al contrario) (Figs. 1 y 2) (12,13,19).

En cuanto a las técnicas de radiología avanzada y resto de técnicas diagnósticas (exceptuando el estudio anatomopatológico), no son usadas de forma habitual en el gabinete odontológico (15-18), y en la mayoría no tenemos datos concluyentes de su fiabilidad.

Si nos encontramos ante una lesión compatible con una periodontitis apical crónica, tanto la literatura endodóntica como la quirúrgica coinciden en que la elección es el tratamiento endodóntico. Si la terapéutica de conductos se realiza correctamente, al desapa-

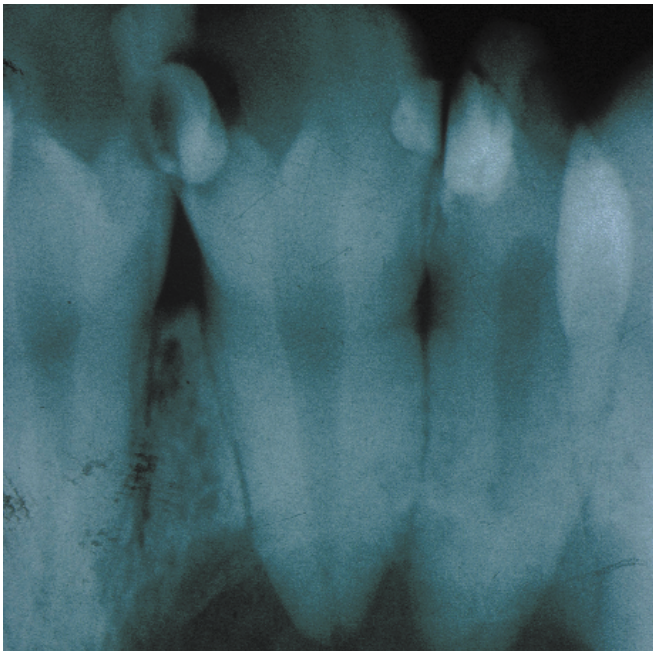


Fig. 3.
Lesión radiolúcida que afecta a 21 y 22.
Radiolucent lesion affecting 21 and 22.

recer los estímulos irritativos que la han generado, la lesión disminuye paulatinamente y acaba por desaparecer (14, 20).

Pero si nos centramos en que estamos ante una lesión en principio compatible con el diagnóstico de quiste radicular, ya no hay acuerdo entre endodoncistas y cirujanos en cuanto a su resolución mediante el tratamiento de conductos convencional. La cuestión no está en la necesidad de endodonciar o no el diente, que es obvio que procede, sino en considerar la prioridad o la clave en la resolución del proceso quístico.

La literatura endodóntica considera que hay una serie de cuestiones a analizar en favor de restar prioridad al tratamiento quirúrgico de los quistes:

En primer lugar, enfatiza la necesidad de recurrir a técnicas diagnósticas como la electroforesis para diferenciar quistes de granulomas, lo que de entrada evitaría el tratamiento quirúrgico de muchos presuntos quistes que en realidad son lesiones granulomatosas, y en éstas no hay duda de su resolución mediante un correcto tratamiento endodóntico (3, 18, 20).

Además, estudios como el de Morse *et al.* (21, 22), donde muestran tasas de curación (clínica y radiológica) del 80% en quistes radiculares diagnosticados por electroforesis y tratados mediante terapéutica convencional de conductos, son los que les dan argumentos para sostener que hay cierto porcentaje de quistes que se resuelven sin necesidad de tratamiento quirúrgico.

En todo caso, también sugieren (20, 23-25) que se recurra a técnicas menos agresivas, ya sea sobreinstrumentación, canulación o descompresión, antes que a una enucleación en toda regla. Evidentemente, destacan las desventajas de una intervención quirúrgica para la enucleación: riesgo de lesión de estructuras ana-

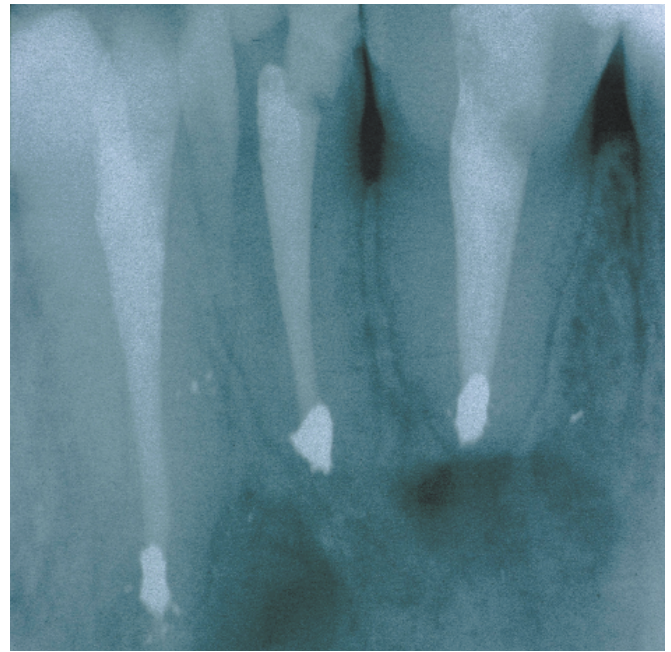


Fig. 4.
Tras la enucleación de la lesión y la endodoncia y apicectomía de los dientes afectados, la lesión se diagnóstica con certeza y se reduce la posibilidad de recidivas.

After enucleation of the lesion and endodontic treatment and apicoectomy of the affected teeth, the lesion is unmistakably diagnosed, reducing the possibility of relapse.

tómicas nobles como nervios mentoniano o dentario, cavidad nasal, seno maxilar..., posibles defectos o cicatrices postintervención, dolor o discomfort postoperatorio...

En definitiva, un amplio abanico de endodoncistas apuestan por el tratamiento e incluso retratamiento endodóntico antes de recurrir a la cirugía para la resolución de los presuntos quistes radiculares.

El punto de vista de la literatura quirúrgica y nuestra propia opinión es sensiblemente divergente, y de hecho abogamos claramente por la enucleación del quiste (Figs. 3 y 4), incluso no gusta la marsupialización por la posibilidad de dejar restos de células de la cápsula quística, que aunque en un pequeño porcentaje, tienen cierto riesgo de malignización tal y como demuestran estudios de Schneider (26) o Gardner (27).

Por otro lado, los cirujanos, en la defensa por la alternativa quirúrgica, no cerramos la puerta a un posible éxito con una endodoncia perfecta, pero defendemos además el valor diagnóstico de la cirugía periapical poniendo, quizás, el dedo donde más duele a los endodoncistas.

Es decir, puede que con un tratamiento de conductos perfecto, o con su retratamiento perfecto se solucione satisfactoriamente un quiste radicular. Pero, ¿y si no estamos ante un quiste radicular?

Obviamente, se citan a los 6 meses a sus pacientes para valorar clínica y radiológicamente la resolución del proceso periapical tras un tratamiento endodóntico, pero...¿qué ocurre si la lesión no era de origen endodóntico y el paciente no regresa, o incluso sí regresa pero ya han pasado 6 meses? O en caso de que si fuera un quis-

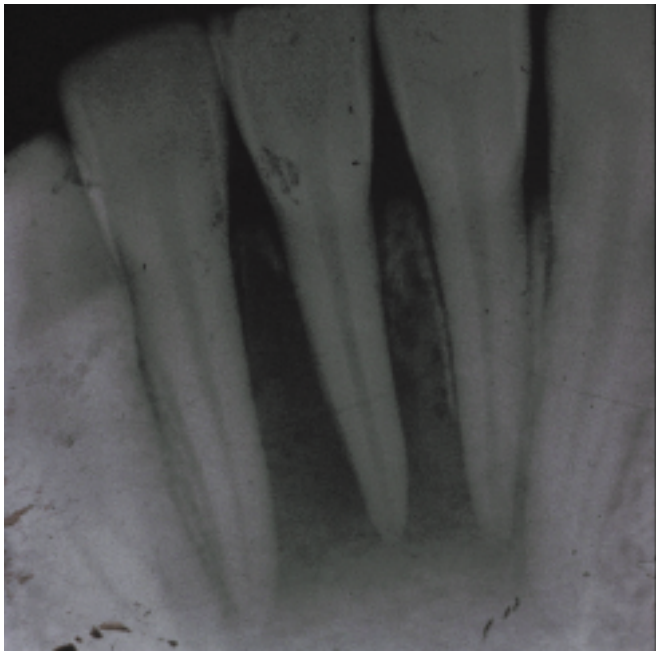


Fig. 5.

Sin embargo lesiones como la que presentamos, que afecta a tres incisivos inferiores, pueden ser resueltas mediante endodoncias exquisitas.

Nevertheless, lesions such as the one shown here affecting three lower incisors can be resolved by adequate endodontic means.

te radicular, ¿qué ocurre si no se ha resuelto satisfactoriamente y el paciente sólo regresa cuando vuelve a tener sintomatología y/o agravamiento de ésta? Evidentemente, habría que tratar quirúrgicamente una lesión mucho más comprometedoras para las estructuras adyacentes que en sus estadios iniciales (28).

Está claro que en este punto de discusión volvemos a las dudas iniciales, donde nos planteábamos si debe el dentista orientar las patologías periapicales de aparente origen endodóntico a su enucleación y biopsia, o si por el contrario debe de tratarlos conservadoramente y sólo orientarlo a la cirugía en caso de duda acerca de su origen endodóntico, y cuya respuesta está falta de consenso en la literatura y de resultados concordantes en distintos estudios en ese sentido.

Probablemente, la clave de esta disparidad de criterios y resultados esté en la presencia por un lado de lesiones periapicales que aún teniendo ya una cubierta epitelial y crecimiento expansivo conservan aún una luz de comunicación con el ápice radicular, que podrían llamarse pseudoquistes, y por otro lado de quistes radiculares verdaderos, donde ya no hay comunicación con el canal radicular. El resultado es que un cierto porcentaje de los pseudoquistes involucionan con un tratamiento de conductos exquisito (Figs. 5 y 6).

CONCLUSIONES

1.- Las lesiones aparentemente quísticas que se asocian a vitalidad pulpar positiva deberían ser consideradas y tratadas como quistes de origen no endodóntico.

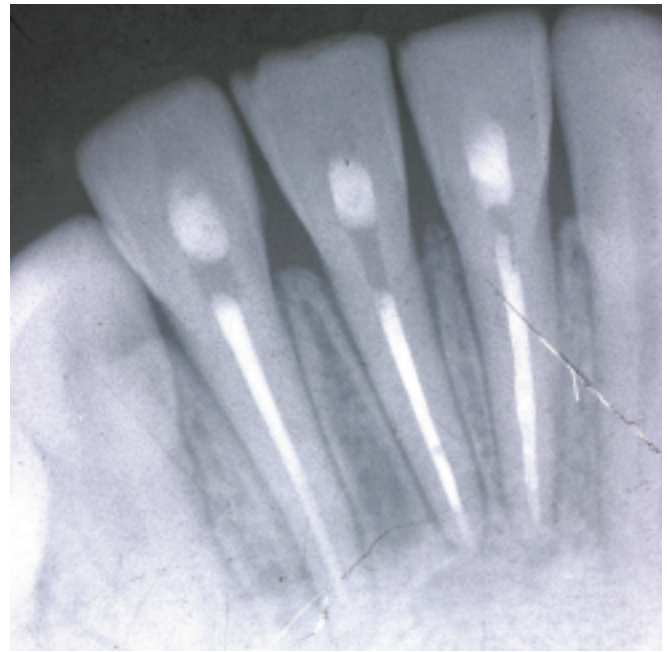


Fig. 6.

Radiografía de control. Observamos la recuperación del patrón óseo normal en la zona donde anteriormente se localizaba la lesión.

Control X-ray. Note the recuperation of the normal bone pattern in the area where the lesion was located.

Las siguientes recomendaciones se refieren a lesiones en que la vitalidad de los dientes relacionados es negativa.

2.- Debemos orientar hacia la cirugía endodóntica y la biopsia toda lesión supuestamente quística ante la más mínima duda de su origen endodóntico. Si esta duda existe, sólo en lesiones pequeñas (menos de 5 mm de diámetro) puede ser lícito intentar una aproximación conservadora pero instaurando un programa de revisión a corto plazo.

3.- Si esta duda no existe, y la lesión es pequeña (menos de 5 mm de diámetro) propugnamos la endodoncia del diente causante y revisar a los 6 meses al paciente.

4.- Si la lesión tiene un claro origen endodóntico y un tamaño medio (5 a 10 mm de diámetro) podemos intentar en un primer estadio una terapéutica conservadora (tratamiento convencional de conductos). No obstante, se debe instaurar un programa de revisiones a corto plazo (3 meses) donde el objetivo no será tanto comprobar su curación como su evolución favorable.

5.- Si no se insinúa una evolución favorable conviene adoptar una actitud quirúrgica con fines diagnósticos y terapéuticos antes que proceder a un retratamiento endodóntico, ya que, aunque su incidencia es baja, los quistes radiculares pueden derivar hacia metaplasias y displasias.

6.- En las lesiones de gran tamaño (más de 10 mm de diámetro) propugnamos, además del tratamiento endodóntico, un abordaje quirúrgico con fines tanto diagnósticos como terapéuticos.

Differential diagnosis and therapeutic approach to periapical cysts in daily dental practice

SUMMARY

The diagnosis and therapeutic approach to periapical cysts is an extremely controversial concern for dentists. Furthermore, as this complaint represents the most frequent cystic lesion of the maxilla, together with the fact that its differential diagnosis with chronic apical periodontitis presents special difficulty, the question takes on even greater importance. The purpose of this article is to assess the validity of the various diagnostic techniques used to differentiate between both pathologies and make a critical analysis of the controversy surrounding the therapeutic approach to suspected periapical cysts through non-surgical and follow-up treatment, or surgical enucleation and histopathological analysis.

Keywords: radicular cyst, periapical surgery, periapical granuloma.

INTRODUCTION

A periapical cyst is brought about by an irritant stimulus that gives rise to hydropic degeneration of the epithelial network of the Malassez rest. These cells then begin to up-take liquid and produce a lesion with a liquid content inside the bone surrounding the root where the irritation originated and sometimes even in adjacent areas (1). As this complaint represents the most frequent cystic lesion of the maxilla, its correct diagnosis and adequate treatment are of considerable importance (2).

More specifically, there is special difficulty in establishing the differential diagnosis of periapical cyst compared to another very common maxillary pathology: chronic apical periodontitis. It is vitally important to distinguish between these two pathologies to be able to decide on the type of treatment to be applied.

Therefore, when planning the treatment we must be aware of the following aspects:

- Which of these two complaints we are faced with, as their treatment is different.
- Which tooth is the cause or origin.
- Which teeth, although not causing the complaint, are irreversibly affected and require treatment.

This involves an understanding of the diagnostic techniques being used, knowing how to interpret the information they provide, and then applying this knowledge when making the diagnosis.

This article has a double purpose in mind. On the one part, to assess the role of different diagnostic techniques that enable us to differentiate between the two complaints, and on the other, to dis-

cuss the different therapeutic tendencies according to the findings of these diagnostic tests.

DIFFERENTIAL DIAGNOSIS BETWEEN PERIAPICAL CYST AND CHRONIC APICAL PERIODONTITIS

The tests that are going to help us make the differential diagnosis are pulp vitality testing, radiology, both conventional and advanced, as well as other more innovative and experimental techniques.

• Pulp vitality tests

Tests of the pulp vitality offer the possibility, on the one hand, of differentiating periapical cysts from other non-endodontic periapical pathologies (cementomas, globulomaxillary cysts...), where the vitality of the pulp is preserved, and on the other, to determine which teeth are affected by the cystic pathology and which are not.

Pulp vitality testing is based on the capacity of the vital pulp to react to determined stimuli. The tests that can be used to detect pulp vitality can be classified as heat tests (when seeking a pulp response to heat or cold) or electric (seeking pulp response to an electrical current).

- Thermal tests

A tooth withstands temperatures of between 40 and 45°C, and so it should react to variations above or below these values. When evaluating pulp responses we must select a healthy tooth to act as a control, generally the contralateral. The absolute security that our control tooth is healthy can only be given by an anatomical and pathological study which is obviously impossible. This means that we cannot avoid this possible error and so must accept it as unavoidable. After explaining to the patient what the test consists of, it is carried out on the tooth in the following sequence: the stimulus is first applied to the tooth on the occlusal side or incisive edge, and then to the vestibular side; if there is no response, the stimulus is applied to the neck, and finally the heat or cold is applied directly to a caries (if possible).

As long ago as 1937, Kantorowich (3), published a graph which plotted the relationship between the temperature used to stimulate the pulp nerve fibres and whether the process that occurred was pathological or not.

This approach is now, however, quite outdated and the usefulness of vitality testing is only to determine whether the tooth pulp is vital or not, without any attempt to differentiate between possible pathological conditions.

Humford described the use of the hot gutta-percha for performing these tests. The cold based thermal tests have used pieces of ice (Dachi), dry ice (Obwegeser and Stein Hauser), ethylene chloride, and more recently, dichlorofluoromethane. The main disadvantage of these tests is that the temperature which we apply to the tooth is difficult to determine objectively (3).

- Electrical tests

In this series of tests the stimulus (an electrical current) is easily determined objectively. The first studies go back to the 60's. Reynolds (1966) (3) managed to differentiate between vital and non-vital teeth, but could not correlate the intensity

of the current which stimulates the pulp with the underlying pathology.

Even though this examination has the above advantages, it also presents certain inconveniences:

One basic step is to remove any fear the patient may have of the test, otherwise this fear may interfere with the results of the examination.

The test cannot be performed in patients with pacemakers because of the danger of interference.

Any calcification of the root channels could reduce the pulp reaction to the stimulus, and so this should first be assessed by an X-ray examination. An assessment should also be made of special situations such as teeth undergoing orthodontic treatment or with recent repair work or traumatism.

Fillings with silver amalgam and metal crowns deviate the current to adjacent teeth or to the gums and this could cause false positive reactions (4).

Other unreliable results (both for heat as well as electric tests) are the results in teeth with open or damaged apexes (the nerve fibres are maturing, in the first case, or are damaged in the second)

Another problem to be considered with this type of tests is the possible accommodation of pulp nerve fibres to the stimulus, although Dal Santo (1992) demonstrated that this does not occur, at least, in the electrical tests (5).

– Combined use of thermal and electric tests

The use of both techniques was shown to be compatible in a study by Pantere (1993) (6), who found no alteration in the results even though the thermal tests were alternated with electrical ones. Peters et al (1994) (7) found a lower number of false positive reactions to cold (all of them in multiple root teeth) than in electrical tests, whereas he only found one false negative to both tests in a study of 1488 teeth.

Petersson et al (1999) (8) in a study of 75 teeth with a prevalence of pulp necrosis of 39%, found that the thermal testing for pulp vitality (heat and cold) and electrical tests, showed the epidemiological characteristics shown below (Table 1).

– New vitality testing techniques

Over the last few years Doppler technology has been applied to the study of pulp vitality. This is based on the capacity to measure the blood flow rate in the pulp. If this flow exists, we can disregard pulp necrosis (although not an irreversible pathology of the pulp).

Some studies affirm its suitability for this purpose (9) although they note that no information is available on its reliability. Other studies point out its limitations. The study by Ramsay (10), for example, demonstrates that the determination of the blood flow rate gives a variable result in the same tooth, depending on the point where the reading is taken. Finally, there are also reports that reject the feasibility of this type of examination using certain commercially available apparatus specially designed for this purpose (11).

• Conventional radiology

It is radiologically impossible to establish an absolute and objective differentiation between a periapical cyst and an apical granuloma. Some authors such as Grossman (12) or Wood (13)

were daring enough to make an approximate radiographic diagnosis, indicating that the cyst presented more defined limits and was even bordered by a more sclerotic bone area, and therefore, showed a more radio opaque image. Other elements for this differentiation could be the separation of the root apexes caused by the pressure of the cyst liquid, or even the possibility of observing or palpating this fluctuation. It is also claimed that the larger the size, the higher the probability that the lesion had evolved, and therefore transformed itself from a primitive granuloma into a cyst through the proliferation of the Malassez rest and posterior lysis of part of this structure (14).

• Advanced radiology

In spite of the generally accepted impossibility of radiographically differentiating a periapical cyst from an apical granuloma, or precisely because of this, some authors have investigated the possibility of establishing a radiometric difference between these two pathologies through the study of digitised radiographic images. Although the results of these studies were encouraging at first, there has been no later corroboration.

In one study by Shrouf (15) in the University of Washington, they managed to find statistically significant differences between the radiometric analyses of these periapical lesions. More specifically, they found that the histogram of apical granulomas had a larger range of brown and less grey scale than cysts. This suggested the possibility of using digital analysis to differentiate between lesions that were radiographically indistinguishable to normal vision. Nevertheless, a later study by White (16), whose purpose was to confirm or refute Shrouf, concluded with less encouraging results: no significant correlation was found between the radiometric density of the lesions and later anatomicopathological confirmation.

• Other diagnostic techniques

Some authors, aware of the lack of efficient diagnostic alternatives to exploratory surgery and histopathological study of the lesion (the only test, on the other hand, that guarantees the diagnosis), investigated alternative forms of diagnosis such as the injection of contrast medium into the bone rarefaction (17), or the electrophoretic analysis of the liquid contained inside the lesion (18,19). This method consists of studying the liquid obtained by transdental aspiration using the technique of electrophoresis with

TABLE 1

Epidemiological characteristics of the pulp vitality tests (8)

Concept	Definition	Cold	Heat	Electric
Sensitivity	Probability that a test be positive among diseased teeth	0.83	0.86	0.72
Specificity	Probability that a test be negative among non-diseased teeth	0.93	0.41	0.93
Positive predictive value	Probability that a tooth be healthy when the test is negative	0.90	0.83	0.84
Negative predictive value	Probability that a tooth is diseased when the test is positive	0.89	0.48	0.88

poly-acrylamide gel. When the result is a light blue colour it is considered as granulomas, but if the colour obtained is dark blue, intense or blackish, (due to proteins, generally albumin and gamma globulin), a cyst is identified.

DISCUSSION

We are confronted with two pathologies, the periapical cyst and chronic apical periodontitis which manifest themselves in clinically similar ways, so that the value of complementary tests assume even greater importance.

Tests of pulp vitality could be absolutely reliable if performed correctly (8), except in certain situations which the dentist should detect and avoid. However, if this is not possible, he should be able to evaluate the impact they have on the results of the test. The combination of thermal cold and electrical tests is the best way of detecting teeth with the pulp vitality still intact (5-7).

If the tooth maintains its pulp vitality, we are confronted by a periapical pathology of non-endodontic origin; nevertheless, in the opposite case we could be faced with chronic apical periodontitis or a periapical cyst, although in chronic apical periodontitis the lack of vitality is a surety, a periapical cyst could also affect the tooth's vascular and nerve system and so bring about death of the pulp (3).

As for the application of new techniques, apart from there not being any conclusive evidence of their reliability (10,11), they are not usually implemented in dental clinics, even though everything seems to indicate that they could be extremely helpful for measuring pulp vitality in teeth with immature or damaged roots.

Conventional radiology provides very little data to aid in differentiation. The idea of reinforcement produced by the pressure of the cystic liquid on the surrounding bone, appears to be more objective than the mere «good delimitation» of the process; even the size of the lesion, a priori more objective than the other two systems, is not conclusive and only leads to a suspected diagnosis (cyst, if the lesion is greater than 7 mm, otherwise it is periodontitis) (Figs. 1 and 2) (12, 13, 19).

As for advanced radiology and other diagnostic techniques (except anatomical and pathological studies), they are not normally used in dental surgery (15-18), and in the majority of cases there is no conclusive data on their reliability.

If we are faced with a lesion compatible with chronic apical periodontitis, both the endodontic and surgical literature coincide in recommending endodontic treatment. If the canal therapy is performed correctly, the elimination of the irritant stimuli that have brought about the lesion causes it to slowly reduce itself in size and eventually disappear (14, 20).

But if we find ourselves before a lesion that is in principle compatible with the diagnosis of periapical cyst, there is no longer any agreement between endodontists and surgeons regarding resolving the situation through treatment using conventional means. The question is not in the need of endodontic treatment of the tooth or not, this is quite obvious, but in considering this as priority or the key to resolving the cystic process.

Endodontic literature considers that there are a series of questions to be analysed in favour of giving less importance to surgi-

cal treatment of cysts:

In the first place, this stresses the need to resort to diagnostic techniques such as electrophoresis to differentiate cysts from granulomas as this would prevent the surgical treatment of many suspected cysts that are really granulomatous lesions which can undoubtedly be cured by correct endodontic treatment (3, 18, 20).

In addition to studies like those by Morse et al (21, 22), which report cure rates (clinical and radiological) of 80% for periapical cysts diagnosed by electrophoresis, and treated by conventional canal therapy, provide arguments supporting the fact that there is a certain percentage of cysts that can be resolved without any need for surgical treatment.

In any case, they also suggest (20, 23-25) resorting to less aggressive techniques, either over-instrumentation, cannulation or decompression, before full scale enucleation. Evidently, there are disadvantages of a surgical operation for enucleation: risk of damage to important anatomic structures such as the mandibular or dental nerves, nasal cavity, maxillary sinus ..., possible postoperative defects or scars, pain or discomfort ...

This means that many endodontists prefer to rely on endodontic treatment, and even re-treatment, before resorting to surgery to resolve supposed periapical cysts.

The point of view of surgical literature and our own opinion are considerably divergent, in fact we clearly recommend enucleation of the cyst (Figs. 3 and 4). However, we are against marsupialisation because of the possibility of leaving behind cells of the cyst capsule which, even though in a small percentage, have a certain risk of becoming malignant as shown in studies by Scheneider (26) or Gardner (27).

On the other hand, surgeons, in defence of the surgical alternative, are not closed to the possible success of perfect endodontic treatment, but they insist on the diagnostic value of periapical surgery thereby touching on a sore point among endodontists.

That is, a perfect canal treatment, or perfect re-treatment may satisfactorily resolve a periapical cyst. But what if it is not a periapical cyst?

Obviously, patients are given an appointment at 6 months for a clinical and radiological evaluation of the resolution of the periapical process after endodontic treatment, but what happens if the lesion was not of endodontic origin and the patient does not return, or even if the patient returns, 6 months have passed? Or in the case that it was a periapical cyst, what happens if it has not been resolved satisfactorily and the patient only returns when the symptoms reappear and/or the situation worsens? It will evidently be necessary to provide surgical treatment to a lesion that is much more compromising to adjacent structures than in its initial stages (28).

At this point of the discussion we have gone back to the initial doubts, where we consider whether a dentist should recommend enucleation and biopsy of periapical pathologies of apparent endodontic origin, or whether he should attempt to provide conservative treatment and only suggest surgery in the event of doubt regarding their endodontic origin. No clear answer is readily available from the literature, nor are there conclusive results in any of the different studies along these lines.

The cause of this divergence of criteria and results is probably

due, on the one hand, to the presence of periapical lesions, which in spite of having an epithelial covering and expansive growth still retain a route of communication with the root apex and so could be referred to as pseudocysts, and on the other hand, true periapical cysts, where there is no communication with the root canal. The result is that a certain percentage of pseudocysts involute with adequate canal treatment (Figs. 5 and 6).

CONCLUSIONS

Apparently, cystic lesions associated with positive pulp vitality should be considered and treated as cysts of non-endodontic origin.

The following recommendations refer to lesions where the vitality of the teeth involved is negative.

Recommendation of endodontic surgery and biopsy for all supposedly cystic lesions in the event of the slightest doubt about their endodontic origin. Should this doubt exist, it would only be considered licit to attempt a conservative approach for small lesions (less than 5 mm in diameter), but insisting on a short term follow-up program.

If there is no doubt, and the lesion is small (less than 5 mm in diameter), the proposal is endodontic treatment of the tooth in

question and revision of the patient at 6 months.

If the lesion is clearly of endodontic origin and of medium size (5 to 10 mm in diameter), a first stage conservative therapeutic approach could be made (conventional treatment of canals). Nevertheless, a short term revision program should be implemented (3 months) where the aim is not so much to verify any cure, but to ensure favourable evolution.

If there is no indication of a favourable evolution, it would be better to adopt a surgical attitude for diagnostic and therapeutic purposes before proceeding with endodontic re-treatment, as, although the incidence is low, periapical cysts may evolve into metaplasia and dysplasia.

For lesions of larger size (more than 10 mm in diameter) we suggest endodontic treatment combined with a surgical approach for both diagnostic and therapeutic purposes.

CORRESPONDENCIA/CORRESPONDENCE

Dr. David Gallego Romero
Clínica Odontológica Universitaria. Cirugía Bucal
Avda. Dr. Fedriani s/n. 41008-Sevilla
E-mail: jlgp@cica.es. Tfno.: 95-4576254

BIBLIOGRAFÍA/REFERENCES

- Rees JS. Conservative management of the large maxillary cyst. *Int Endod J* 1997; 30: 64-7.
- Bagan JV. *Medicina Oral*. Barcelona:Ed. Masson; 1995. p. 485.
- Kantorowicz A. La escuela odontológica alemana. Tomo II. *Odontología conservadora*. Barcelona: Ed. Labor; 1937. p. 76.
- Myers JW. Demonstration of a possible source of error with an electric pulp tester. *J Endod* 1998; 24 :199-200.
- Dal Santo FB, Throckmorton GS, Ellis E. Reproducibility of data a hand-held digital pulp tester used on teeth and oral soft tissue. *Oral Surg Oral Med Oral Pathol* 1992; 73:103-8.
- Pantere EA, Anderson RW, Pantera CT. Reliability of electric pulp testing after pulpal testing with dichlorodifluoromethane. *J Endod* 1993; 19: 312-4.
- Petters DD, Baumgartner JC, Lortoni L. Adult pulpal diagnosis I. Evaluation of the positive and negative responses to cold and electrical pulp tests. *J Endod* 1994; 20: 506-11.
- Petersson K, Soderstrom C, Kiani Anaraki M, Levi G. Evaluation of the ability of thermal and electrical test to register pulp vitality. *Endod Dent Traumatol* 1999; 15: 127-31.
- Schnettler JM, Wallace JA. Pulse oximetry as a diagnostic tool of pulpal vitality. *J Endod* 1991; 17: 488-90.
- Ramsay DS, Artun J, Martinen SS. Reliability of pulpal blood-flow measurements utilizing laser doppler flowmetry. *J Dent Res* 1991; 79: 1427-30.
- Kahan RS, Gulabivala K, Snook M, Setchell DJ. Evaluation of apulse oximeter and customized probe for pulp vitality testing. *J Endod* 1996; 22:105-9.
- Gossman LI. *Práctica endodóntica*. Buenos Aires: Mundi S.A.I.C y F. editores; 1981. p. 110-121.
- Wood NK. Lesiones periapicales. *Clin Odont Nortam* 1984; 4: 713-54
- Fabra H. Tratamiento endodóntico de las grandes lesiones periapicales en una sola sesión. *Endodoncia* 1999; 9: 16-25 .
- Shrout MK, Hall M, Hildebolt CE. Differentiation of periapical granulomas and radicular cysts by digital radiometric analysis. *Oral Surg Oral Med Oral Pathol* 1993; 76: 356-61 .
- White SC, Sapp JP, Seto BG, Mankovich NJ. Absence of radiometric differentiation between periapical cyst and granulomas. *Oral Surg Oral Med Oral Pathol* 1994; 78: 350-4.
- Forsberg A, Hagglund G. Differentiation of radicular cyst from apical granulating periodontitis. *Svensk Tandläk* 1959; 52:173-84.
- Morse DR, Patnik JW, Schacterle GR. Electrophoretic differentiation of radicular cyst and granulomas. *Oral Surg* 1973; 35: 249-64.
- Rodríguez A, De Paz H, López JA, Pazos R, Lois F. Imágenes radiolúcidas periapicales de diagnóstico confuso. Presentación de casos clínicos. *Rev Vasca Odontost* 1999; 9: 21-30.
- Morse DR, Bhambhani SM. A dentist's dilemma: Non surgical endodontic therapy or periapical surgery for teeth with apparent pulpal pathology and an associated periapical radiolucent lesion. *Oral Surg Oral Med Oral Pathol* 1990; 70: 333-40.
- Morse DR, Wolfson E, Schacterle GR. Non surgical repair of electrophoretically diagnosed radicular cysts. *J Endod* 1975; 5: 158-67.
- Barlocco JC, Poladian AJ. Una técnica diagnóstica de quistes y granulomas periapicales. *Odontologia Bonaerense* 1979; 1: 22-6.
- Nearverth EJ, Burg HA. Descompresión of large periapical cystic lesion. *J Endod* 1982; 8: 175-82.
- Walker TL, Davis MS. Treatment of large periapical lesions using canalization through the involved teeth. *J Endod* 1982; 8: 175-82.
- Kehoe JC. Descompresión of a large periapical lesion: a short treatment course. *J Endod* 1986; 12: 311-4.
- Schneider LC. Incidence of epithelial atypia in radicular cysts: a preliminary investigation. *J Oral Surg* 1977; 35: 370-4.
- Gardner AF. A survey of odontogenic cysts and their relationship to squamous cell carcinoma. *Can Dent Assoc J* 1975; 41: 161-7.
- Laskin DM. Cysts of the jaw and oral and facial soft tissues. En: Laskin DM, ed. *Oral and Maxillofacial Surgery*. Vol II. St Louis: Mosby Co; 1985. p. 427-87.