

# Ameloblastoma mandibular. Revisión de la literatura y presentación de seis casos

## *Mandibular ameloblastoma. A review of the literature and presentation of six cases*

Daniel Torres Lagares <sup>(1)</sup>, Pedro Infante Cossío <sup>(2)</sup>, José M<sup>a</sup> Hernández Guisado <sup>(2)</sup>, José Luis Gutiérrez Pérez <sup>(3)</sup>

(1) Becario F.P.D.I.

(2) Profesor Asociado de Cirugía Bucal

(3) Profesor Titular de Cirugía Bucal. Departamento de Estomatología. Facultad de Odontología. Universidad de Sevilla

Correspondencia / Address:

Daniel Torres Lagares

C/ Sta M<sup>a</sup> Valverde 2 3<sup>o</sup>C

41008 Sevilla

Tlfo: 661 336 740

Fax 954 481 129

E-mail: danieltl@us.es

Recibido / Received: 1-02-2004 Aceptado / Accepted: 30-05-2004

### Indexed in:

-Index Medicus / MEDLINE / PubMed  
-EMBASE, Excerpta Medica  
-Indice Médico Español  
-IBECs

Torres-Lagares D, Infante-Cossío P, Hernández-Guisado JM, Gutiérrez-Pérez JL. Mandibular ameloblastoma. A review of the literature and presentation of six cases. *Med Oral Patol Oral Cir Bucal* 2005;10:231-8.

© Medicina Oral S. L. C.I.F. B 96689336 - ISSN 1698-4447

## RESUMEN

El ameloblastoma es un tumor odontogénico benigno de origen epitelial sin inducción en el tejido conectivo. En el tratamiento del mismo se debe valorar el tipo clínico (sólido y multiquístico, uniquístico, periférico), la localización y el tamaño del tumor, así como la edad del paciente. Recientemente se han publicado algunos artículos con el fin de actualizar los conocimientos y actitudes terapéuticas frente al ameloblastoma.

Se presentan seis casos de pacientes afectados de ameloblastomas localizados en la mandíbula, tratados en los últimos siete años. Se aportan datos acerca de su aparición clínica, sus características histológicas, el manejo terapéutico realizado que consistió en la extirpación de la lesión, fresado perilesional del hueso o resección en bloque, según el tipo de ameloblastoma. Finalmente analizamos el seguimiento y la aparición de recidivas en los pacientes presentados.

El objetivo de este artículo es revisar los conceptos respecto al ameloblastoma que se han publicado recientemente y valorar su influencia en la actitud del clínico a la hora de actuar frente a esta patología, tomando como punto de partida para ilustrar esta discusión la presentación de nuestra experiencia respecto al ameloblastoma.

**Palabras clave:** Tumor odontogénico, ameloblastoma, ameloblastoma uniquístico, ameloblastoma sólido, ameloblastoma multiquístico.

## INTRODUCCION

El 9% de todas las tumefacciones de la cavidad oral son tumores odontogénicos y dentro de este grupo, el ameloblastoma representa el 1 % de las lesiones (1-4). La O.M.S. lo define como una neoplasia polimórfica localmente invasiva que comúnmente

## ABSTRACT

Ameloblastoma is a benign odontogenic tumour of epithelial origin without induction in the connective tissue. In treating this type of tumour, it is important to assess the clinical type (solid, multicystic, unicystic, peripheral), localisation, and size of the tumour as well as age of the patient. Articles have recently been published with the purpose of providing updated knowledge and therapeutic approaches to ameloblastoma. We present six cases of patients with localised mandibular ameloblastoma who were treated during the last seven years. We present data on clinical appearance, histological characteristics, and therapeutic approach that was used, which included excision of the lesion, perilesional drilling of the bone, or block resection, according to the type of ameloblastoma. Lastly, we analysed follow-up measures and the rate of recurrence in these patients. The aim of this paper is to review the concepts relating to ameloblastoma that have been published recently and to assess their influence on the clinical attitude taken when facing this pathology, using our experience with ameloblastoma as a starting point to illustrate this discussion.

**Key words:** Odontogenic tumour, ameloblastoma, ameloblastoma unicystic, ameloblastoma solid, ameloblastoma multicystic.

## INTRODUCTION

Of all swellings of the oral cavity, 9% are odontogenic tumours, and within this group, ameloblastoma accounts for 1% of lesions (1-4). The WHO defines it as a locally-invasive polymorphic neoplasia that often has a follicular or plexiform pattern in a fibrous stroma. Its behaviour has been described as being benign but locally aggressive (5,6).

tiene un patrón folicular o plexiforme, en un estroma fibroso. Su comportamiento ha sido descrito como el de un tumor benigno pero localmente agresivo (5,6).

Se localizan en el maxilar superior en un 20% de los casos, más frecuentemente en la zona canina y antral. En la mandíbula (80% de los ameloblastomas) el 70% se da en zona molar o rama ascendente, el 20% en región premolar y un 10% en la región anterior (5). Se diagnostican sobre todo entre la cuarta y quinta década de vida, salvo la variedad unicística que se diagnostica entre los 20 y 30 años, sin existir predilección respecto al sexo. De entre un 10 a un 15% de los tumores se asocian a un diente no erupcionado (7). La sintomatología es prácticamente nula, limitada a la provocación de una tumefacción en la mayoría de los casos, pero manteniendo un carácter infiltrante en el sentido de malignidad local.

El ameloblastoma se observa como un área radiolúcida, pudiendo presentar tres patrones diferentes. El más frecuente es el multilocular, con varios quistes agrupados y separados por tabiques de refuerzo óseo (en pompas de jabón). Otras veces la imagen con que nos encontramos es en panal de abejas, siendo ésta la segunda en frecuencia. Una tercera imagen radiológica, y muy importante desde el punto de vista del diagnóstico diferencial, es la forma unilocular. En la elección del tratamiento de los ameloblastomas se debe valorar el tipo clínico (sólido-multiquístico, unicístico, periférico), la localización y el tamaño del tumor, así como la edad del paciente, realizándose una resección lo más amplia posible para quedar en zona sana, siendo una patología que recidiva con bastante facilidad (8-10).

Recientemente se han publicado algunos artículos con el fin de actualizar los conocimientos y actitudes terapéuticas frente al ameloblastoma. Entre ellos toma gran importancia el trabajo de Reichart y cols. (11) que ha provocado la aparición de otras publicaciones criticándolo, apoyándolo o completándolo. El objetivo de este artículo es revisar estos conceptos que se han publicado recientemente y valorar su influencia en la actitud del clínico a la hora de actuar frente a esta patología, tomando como punto de partida para ilustrar esta discusión la presentación de nuestra experiencia respecto al ameloblastoma.

## CASOS CLINICOS

Presentamos seis casos de ameloblastoma tratados durante el periodo comprendido entre enero de 1995 y diciembre de 2001 en el Servicio de Cirugía Maxilofacial del Hospital "Virgen del Rocío" de Sevilla (Tabla 1).

Todos ellos fueron de localización mandibular, siendo las zonas más frecuentemente afectadas el cuerpo mandibular (cuatro casos) con o sin afectación de espacios cercanos, seguidos de la sínfisis (un caso) y el ángulo mandibular (un caso). Respecto al sexo, el femenino presentó una predilección de dos a uno frente al masculino. La edad media de los pacientes fue de 42,3 años, contando el más joven con 25 años y el mayor 65.

El periodo de seguimiento fue desigual en los pacientes, yendo de un año y siete meses a cinco años y 11 meses, siendo la media de cuatro años y ocho meses. Ninguno de los pacientes ha presentado aún recidiva de su patología. El tamaño medio de la lesión fue de 2,5 x 2,25 cm, siendo la mayor de 4 cm x 3 cm

It localises to the maxilla in 20% of cases, most often in the canine and antral regions. In the mandible (80% of ameloblastomas), 70% are located in the area of the molars or the ascending ramus, 20% in the premolar region, and 10% in the anterior region (5). They are usually diagnosed between the fourth and fifth decades of life, except in the case of the unicystic variety, which is diagnosed between the ages of 20 and 30 years, with no gender predilection. About 10-15% of the tumours are associated with a non-erupted tooth (7). There are practically no symptoms except the occurrence of swelling in most cases. However, it is still infiltrative in character in terms of local malignant behaviour.

Ameloblastoma is observed as a radiolucent area, which may present in three different patterns. The most common form is the multilocular with various cysts that are in groups or separated by osseous reinforced septa (soap bubble appearance). Another image we sometimes see is a beehive pattern, this being the second most common type. A third radiographic manifestation, which is very important in terms of a differential diagnosis, is the unilocular form. In choosing a treatment for ameloblastomas, the clinical type (solid, multicystic, unicystic, peripheral), localisation, size of the tumour, and age of the patient should be assessed. Resection should be as wide as possible to include healthy tissue, since recurrence is fairly common with this disease (8-10).

Articles have recently been published with the purpose of providing updated knowledge and therapeutic approaches related to ameloblastoma. Of significance among these is the work of Reichart et al. (11), which has prompted the appearance of other publications criticising, supporting, or completing their work. The aim of this article is to review the concepts that have been published recently and assess their influence on the clinical attitude taken when facing this pathology, using our experience with ameloblastoma as a starting point to illustrate this discussion.

## CLINICAL CASES

We present six cases of ameloblastoma treated during the period of January 1995 to December 2001 in the Maxillofacial Surgery Service of the "Virgen del Rocío" Hospital in Seville (Table 1).

All cases involved mandibular localisation. The most commonly-affected areas were the body of the mandible (four cases) with or without involvement of surrounding areas, followed by the symphysis (one case), and the angle of the mandible (one case). In terms of gender, females outnumbered males by a 2:1 ratio. Mean age of the patients was 42.3 years. The youngest individual was 25 years old, and the oldest was 65 years old.

The follow-up period was variable between patients, ranging from 1 year 7 months to 5 years 11 months, with a mean of 4 years 8 months. None of the patients has experienced recurrence of the disease. The mean size of the lesion was 2.5x2.25cm, with the largest being 4x3cm and the smallest 1.5x1cm.

Case 1.- Woman, 65 years old, presenting for a tumour localised to the horizontal ramus of the mandible extending to the incisors (Figure 1). The lesion was resected, preserving the base of the mandible, and extraction of 41, 42, and 43 was performed. An anatomic pathology analysis indicated the presence of a follicular and acanthomatous ameloblastoma measuring 1x0.7cm.

**Tabla 1.** Resumen de las principales características epidemiológicas, clínicas, radiológicas y evolutivas de los casos presentados

Paciente	Edad	Sexo	Tamaño (cm)	Localización	Clínica	Radiología	Subtipo Histológico	Tratamiento	Seguimiento	Recidiva
1	65	M	2 x 2	Cuerpo mandibular derecho	Tumefacción	Multilocular	Folicular acantomatoso	Resección de la lesión conservando la cortical basal. Extracción de 41, 42 y 43.	1 a. y 7 m.	No
2	59	H	3 x 1	Sínfisis mandibular	Tumefacción	Unilocular	Quístico	Escisión y Osteotomía periférica. Exodoncia de 41 y 42.	3 a. y 6 m.	No
3	33	M	1 x 1,5	Ángulo mandibular derecho	Tumefacción	Multilocular	Quístico Acantomatoso	Curetaje y fresado del hueso perilesional. Relleno de la cavidad.	4 a. y 9 m.	No
4	42	M	2,7x3,5	Cuerpo y ángulo mandibular izquierdo	Tumefacción	Unilocular	Mixto (folicular-plexiforme)	Quistectomía	5 a. y 9 m.	No
5	25	H	2 x 3	Cuerpo y ángulo mandibular derecho	Dolor, tumefacción y sangrado	Multilocular	Mixto (folicular-plexiforme)	Exodoncia de 46, 47 y 48. Osteotomía segmentaria respetando cortical basal	5 a. y 11 m.	No
6	30	M	4 x 3	Cuerpo y ángulo mandibular izquierdo	Tumefacción	Multilocular	Quístico	Curetaje y fresado del hueso perilesional. Exodoncia 48.	6 a. y 9 m.	No

**Table 1.** Summary of the main epidemiological, clinical, radiographic, and progressional characteristics of the cases presented in this paper.

Patient	Age	Sex	Size (cm)	Location	Signs and symptoms	Radiology	Histological subtype	Treatment	Follow-up	Recidive
1	65	M	2 x 2	Horizontal ramus of the right mandible	Swelling	Multilocular	Follicular - Acanthomatous	Resection of the tumor preserving the cortical basal. Extraction of 41, 42 and 43.	1 y. and 7 m.	No
2	59	F	3 x 1	Mandibular symphysis	Swelling	Unilocular	Cystic	Curetage and SEPO. Extraction of 41 and 42.	3 y. and 6 m.	No
3	33	M	1 x 1,5	Mandible, area of the right first lower molar	Swelling	Multilocular	Cystic- Acanthomatous	Curetage y drilling of the perilesional bone. Fill of the cavity.	4 y. and 9 m.	No
4	42	M	2,7x3,5	Left mandibular body and angle	Swelling	Unilocular	Compound (Follicular-Plexiform)	Cystectomy	5 y. and 9 m.	No
5	25	F	2 x 3	Right mandibular body and angle	Pain, swelling and bled	Multilocular	Compound (Follicular-Plexiform)	Extraction of 46, 47 and 48. Segmental osteotomy preserving the cortical basal.	5 y. and 11 m.	No
6	30	M	4 x 3	Left mandibular body and angle	Swelling	Multilocular	Cystic	Curetage y drilling of the perilesional bone	6 y. and 9 m.	No

y la menor de 1,5 cm x 1 cm.

Caso 1.- Mujer de 65 años que acude a consulta por tumoración localizada en rama mandibular horizontal, que alcanza incisivos (Figura 1). Se realizó una resección de la lesión con conservación de la basal mandibular y extracción de 41, 42 y 43. El anatomopatólogo informó de la presencia de un ameloblastoma folicular y acantomatoso de 1 cm x 0,7 cm de tamaño.

Caso 2.-Mujer de 59 años con antecedentes de bronquitis crónica, hipertensión en tratamiento y amigdalectomía. Acude a consulta derivada por su dentista, que tras detectar hace dos meses una tumefacción brusca mentoniana, observa en la exploración radiológica una lesión radiolúcida unilocular que abarca de 35 a 45 (Figura 2). Se prepara la intervención bajo anestesia general, realizándose una biopsia intraoperatoria que confirma la presencia de un ameloblastoma de tipo quístico. Se realiza la escisión quirúrgica de la lesión y osteotomía periférica, así como la exodoncia de 41 y 42.

Caso 3.- Mujer de 33 años que acude a consulta por una tumoración en zona del primer molar inferior derecho (Figura 3). La paciente fue intervenida a propósito de un quiste inflamatorio residual en la misma zona hace 8 años. Se tomó una biopsia de hueso cortical vestibular y medular a nivel de 46, que dio como resultado el diagnóstico de un ameloblastoma quístico y acantomatoso. Se decidió realizar el legrado de la lesión y fresado del hueso perilesional. Tras lo cual se rellenó la cavidad ósea con Medpore® (Polietileno poroso expandido). A los pocos meses se produjo una reacción a cuerpo extraño y hubo que retirar el material rechazado.

Caso 4.- Mujer de 42 años de edad, que acude a consulta presentando una lesión osteolítica y expansiva localizada en el cuerpo y ángulo mandibular afectando a rama ascendente, en apariencia unilocular, de forma ovalada (2,7 cm x 3,5 cm) y bien delimitada (Figura 4). Se extiende desde el inicio del conducto dentario inferior hasta el primer molar presente, el 48, cuya raíz distal era reabsorbida parcialmente. Se procedió a realizar una quistectomía con biopsia intraoperatoria que confirmó la presencia de un ameloblastoma en la pared quística, así como la exodoncia del 48. En su erupción, el 48 había reabsorbido toda la raíz distal del 47, por lo que dado el pronóstico imposible de dicho diente, también fue extraído en la intervención.

Caso 5.- Varón de 25 años de edad que acude por tumoración sangrante y dolorosa a nivel del trigono retromolar derecho. Tras realizar la biopsia de la lesión se diagnostica un ameloblastoma, que en la radiología se observa como una lesión de 2 x 3 cm de tamaño, en relación con un tercer molar inferior incluido (Figura 5). El tratamiento efectuado consistió en la exodoncia del 48, así como la realización de una osteotomía del ángulo mandibular respetando la cortical basal. El informe anatomopatológico informó acerca de un ameloblastoma que infiltraba y ulceraba la mucosa gingival.

Caso 6.- Mujer de 30 años de edad, fumadora de 30 cigarrillos al día, bebedora de fin de semana y alérgica al ácido acetilsalicílico que acude a consulta por presentar una tumefacción a nivel del ángulo mandibular izquierdo (Figura 6). En la exploración radiológica se aprecia una lesión multiloculada, de 4 x 3 cm de tamaño en relación con un cordal incluido y que se extiende hasta el área premolar. Bajo anestesia general se realiza una biopsia

Case 2.- Woman, 59 years old, with a history of chronic bronchitis, hypertension under treatment, and tonsillectomy. She was referred by her dentist who a marked swelling in the mental region detected two months previously, and observed on radiographic examination a unilocular radiolucent lesion extending from 35 to 45 (Figure 2). Intervention under general anaesthesia was prepared, and an intraoperative biopsy was taken, which confirmed the presence of a cystic ameloblastoma. Surgical excision of the lesion, peripheral osteotomy, and extraction of 41 and 42 were performed.

Case 3.- Woman, 33 years old, presented with a mass in the area of the right first lower molar (Figure 3). The patient had undergone intervention for a residual inflammatory cyst in the same area 8 years previously. A medullary and vestibular cortical bone biopsy was taken at the level of 46, which yielded a diagnosis of cystic acanthomatous ameloblastoma. It was elected to perform curettage of the lesion and drilling of the perilesional bone. The osseous cavity was then filled with Medpore® (expanded porous polyethylene). A few months later, a foreign body reaction occurred, and the rejected material had to be removed.

Case 4.- Woman, 42 years old, presented with a locally-expansive osteolytic lesion in the body and angle of the mandible, which involved the ascending ramus and appeared unilocular and ovoid (2.7x3.5 cm) and well delimited (Figure 4). It extended from the beginning of the inferior dental canal to the first molar that was present, 48, the distal root of which had been partially resorbed. A cystectomy with intraoperative biopsy was performed, which confirmed the presence of ameloblastoma in the cystic wall. Extraction of 48 was also performed. Upon eruption, 48 had resorbed the entire distal root of 47. Therefore, because of the grave prognosis for that tooth, it was also extracted at that time.

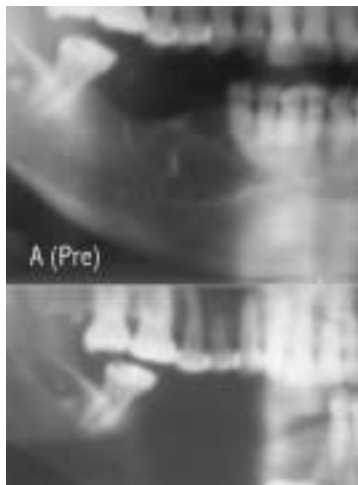
Case 5.- Male, 25 years old, presented with haemorrhagic, painful swelling at the level of the right retromolar trigone. Following a biopsy of the lesion, ameloblastoma was diagnosed. On radiography, a 2x3 cm lesion was observed, which involved the lower third molar (Figure 5). Treatment consisted of extraction of 48 and osteotomy of the angle of the mandible, preserving the basal cortex. The anatomic pathology analysis reported ameloblastoma infiltrating and ulcerating the gingival mucosa.

Case 6.- Woman, 30 years old, smoking 30 cigarettes per day, drinking alcohol on weekends, and allergic to acetylsalicylic acid presented with swelling at the level of the angle of the left mandible (Figure 6). Radiographic examination revealed a multilocular lesion measuring 4x3 cm, involving a wisdom tooth, and extending to the premolar area. With the patient under general anaesthesia, an intraoperative biopsy was taken, which confirmed the presence of a cystic ameloblastoma. The tumour was resected via the intraoral approach and the osseous cavity was drilled.

## DISCUSSION

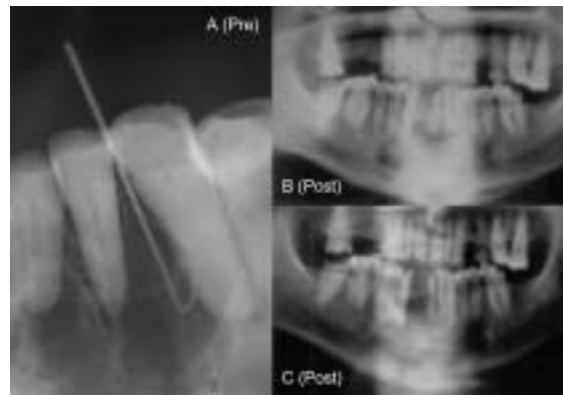
In our small sample, all lesions were located in the mandible. This is the most common localisation (12), while the rate of occurrence of ameloblastoma in the maxilla is lower. In terms of age, our patients fall within the age ranges reported in the





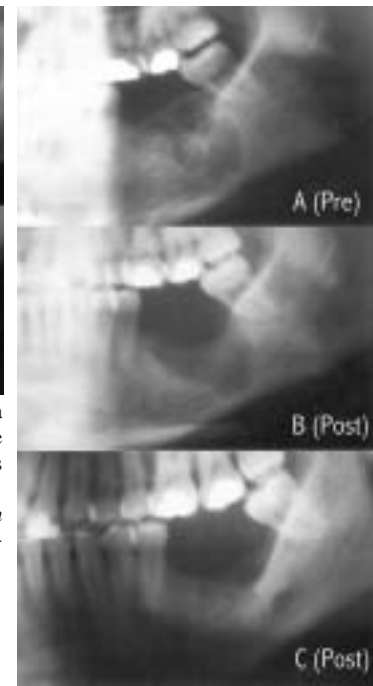
**Fig. 1.** Caso 1. A: Lesión radiolúcida a nivel del cuerpo mandibular que alcanza incisivos; B: Radiografía panorámica postoperatoria (a los cuatro meses de la intervención).

*Case 1. A: Radiolucent lesion at the level of the body of the mandible extending to the incisors; B: Postoperative panoramic radiography (four months after intervention).*



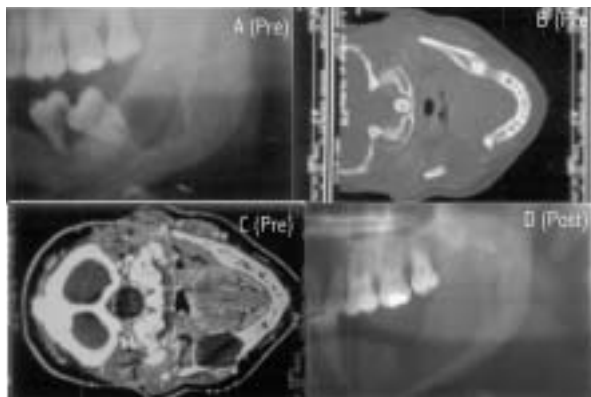
**Fig. 2.** Caso 2. A: Imagen postoperatoria, en la que se observa la resección realizada y la exodoncia de 41 y 42, seis meses después de la intervención; B: Ortopantomografía de control, dos años después de la intervención.

*Case 2. A: Postoperative image showing the resection and extraction of 41 and 42, six months after intervention; B: Follow-up orthopantomography, two years after intervention.*



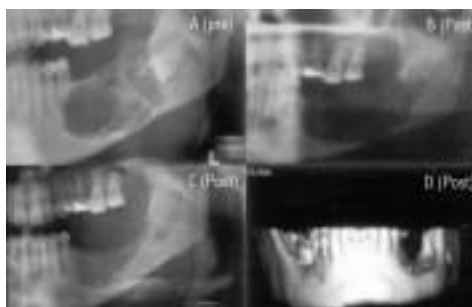
**Fig. 3.** Caso 3. A: Ortopantomografía que muestra la lesión inicial a nivel del 36-37; B: Ortopantomografía inmediatamente postoperatoria; C: Ortopantomografía de control en la que se observa la formación de hueso (cuatro años tras la intervención).

*Case 3. A: Orthopantomography showing the initial lesion at the level of 36-37; B: Immediate postoperative orthopantomography; C: Follow-up orthopantomography showing bone formation, four years after intervention.*



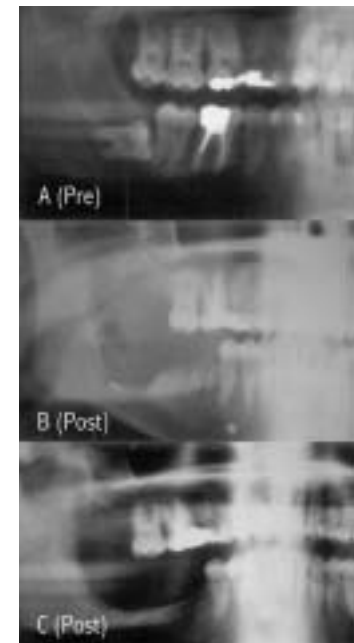
**Fig. 4.** Caso 4. A: Lesión osteolítica y expansiva a nivel del ángulo mandibular izquierdo; B: TAC de la misma lesión (preoperatoria); C: TAC con contraste intravenoso, aproximadamente al mismo nivel que el corte anterior; D: Ortopantomografía postoperatoria, a los seis meses de la intervención.

*Case 4. A: Expansive osteolytic lesion at the level of the angle of the left mandible; B: CT image of the same lesion (preoperative); C: CT image with intravenous contrast, at approximately the same level as the previous section; D: Postoperative orthopantomography, six months after intervention.*



**Fig. 6.** Caso 6. A: Lesión inicial, mostrando una aparente multilocularidad y multilobularidad; B: Ortopantomografía inmediatamente postoperatoria; C: Ortopantomografía de control, dos años después de la intervención; D: Reconstrucción 3D de la mandíbula, dos años después de la intervención.

*Case 6. A: Initial lesion showing apparent multilocularity and multilobularity; B: Immediate postoperative orthopantomography; C: Follow-up orthopantomography, two years after intervention; D: 3-D reconstruction of the mandible, two years after intervention.*



**Fig. 5.** Caso 5. A: Lesión inicial en relación con el tercer molar inferior derecho incluido; B: Ortopantomografía inmediatamente postoperatoria; C: Ortopantomografía de control, a los dos años de la intervención. Obsérvese el remodelado del hueso alveolar.

*Case 5. A: Initial lesion involving the right lower third molar; B: Immediate postoperative orthopantomography; C: Follow-up orthopantomography, two years after intervention. Remodelling of alveolar bone is visible.*

intraoperatoria que confirma la presencia de un ameloblastoma quístico, efectuándose la resección de la lesión tumoral vía intraoral y el fresado de la cavidad ósea.

## DISCUSION

En nuestra pequeña muestra, todas las lesiones asientan en la mandíbula. Ésta es la localización más frecuente (12), mientras que la frecuencia de aparición de un ameloblastoma a nivel del maxilar superior es menor. Respecto a la edad, nuestros pacientes se encuentran dentro de los límites que la literatura marca como usuales para la aparición de esta patología (13). La mayor parte de los autores no apuntan diferencias respecto al sexo, aunque la mayor parte de nuestros pacientes sean varones (14,15). Respecto a la clínica encontrada es la típica en este tipo de patología: tumefacción en todos los casos con la aparición de otros accidentes (sangrado, dolor, etc.) (15).

Pese a que en algunos de nuestros casos el tiempo de seguimiento es escaso, en cuatro de nuestros pacientes es cercano o superior a cinco años, y en tan sólo uno es menor a tres años, por lo que creemos que los datos acerca de la aparición o no de recidivas son válidos y deben ser tenidos en cuenta. Clásicamente se han diferenciado tres tipos de ameloblastomas: el sólido o multiquístico, el unikuístico y el periférico. Parece correcta la proposición que realiza Melrose de englobar a las dos formas del primer grupo bajo el epígrafe de ameloblastoma infiltrante (16), dado que es su principal característica, lo que ha condicionado unas resecciones de este tipo de ameloblastomas con un margen de seguridad de entre 1 y 2 cm de amplitud (17).

El ameloblastoma periférico es aquél que está confinado en la encía o la mucosa alveolar y por lo tanto no es objeto de esta discusión ya que ninguno de los casos presentados es de este tipo. El ameloblastoma unikuístico es una variedad descrita en 1977 por Robinson y Martínez y que se ha caracterizado (18), además de por su histología, por presentarse a una edad más temprana que el ameloblastoma infiltrante (20-30 años frente a 30-50) (19) y una capacidad de recidiva, frente al tratamiento conservador, menor que la de éste (10-20% frente al 45%) (8-10,20).

Pero incluso dentro del ameloblastoma unikuístico deben hacerse excepciones. Melrose propone tres posibles orígenes del ameloblastoma unikuístico. En el caso de que se origine a partir de un ameloblastoma infiltrante el tratamiento debería ser más agresivo (16,21). Otros autores han desarrollado distintas clasificaciones a nivel histológico, llegando a la conclusión de que si en el ameloblastoma unikuístico se localiza un crecimiento intramural el tratamiento debe ser igual de agresivo que si estuviésemos ante un ameloblastoma infiltrante (13,18,21). Establecer identidad entre ambos grupos en la actualidad no puede defenderse, aunque ya Melrose propuso la revisión del concepto de ameloblastoma unikuístico, precisamente para intentar separar formas con comportamientos biológicos diferentes (16).

En este sentido se ha intentado el uso de distintos marcadores que diferencien el tipo de ameloblastoma, aunque sin resultados esperanzadores por el momento (22,23). Por tanto es de vital importancia considerar las características diferenciales entre ambas entidades, sobre todo las referidas a la edad del paciente y al aspecto radiológico de la lesión (24).

Según recientes artículos publicados sobre el tema (15,25), las

literature as standard for this type of pathology (13). Most authors do not report differences in gender, though the majority of these patients may be male (14,15). In terms of clinical presentation, typical findings with this disease include swelling in all cases with the occurrence of other incidents (haemorrhage, pain, etc.) (15).

Although in some of our cases, the follow-up period was short, in four of our patients, it lasted up to five years or more, and in only one case was it less than three years. For this reason, we believe the data on recurrence rates are valid and should be considered. Three types of ameloblastoma have classically been described: solid or multicystic, unicystic, and peripheral. It appears that Melrose was correct in the proposal to group the two forms from the first group under the designation of infiltrative ameloblastoma (16), since that is their primary characteristic, which has determined the need for resection of this type of ameloblastoma with a safety margin of 1-2cm in width (17).

The peripheral ameloblastoma is confined within the gums or alveolar mucosa, and is therefore not the subject of this discussion since none of our cases were of this type. Unicystic ameloblastoma is a form that was described in 1977 by Robinson and Martínez and has been characterised (18) by its histology and its presentation at an earlier age than infiltrative ameloblastoma (20-30 vs. 30-50 years) (19) as well as its capacity for recurrence in the face of conservative treatment, which is lower than the latter (10-20% vs. 45%) (8-10,20).

But even within the group of unicystic ameloblastomas, there are exceptions. Melrose proposed three possible origins of the unicystic ameloblastomas. When it originates from an infiltrative ameloblastoma, treatment should be more aggressive (16,21). Other authors have developed distinct classifications at the histological level, concluding that when a unicystic ameloblastoma displays intramural localisation of growth, treatment should be equally aggressive as in the case of infiltrative ameloblastoma (13,18,21). It cannot currently be concluded that these two groups are identical, although Melrose has proposed the revision of the concept of the unicystic ameloblastoma, specifically to attempt to distinguish forms with different biological behaviour (16).

To this end, attempts have been made to use different markers to differentiate the type of ameloblastoma, though there have been no encouraging results as of yet (22,23). It is therefore of vital importance to consider the differentiating characteristics of these entities, particularly in terms of patient age and radiographic appearance of the lesion (24).

According to recent articles published on this subject (15,25), unilocular or multilocular images may be seen with both types of ameloblastoma. However, with unicystic ameloblastomas, it is more common to see a unilocular image, while a multilocular image is more common with the infiltrative form. There are opinions that contradict this claim (24) and suggest that unicystic ameloblastomas presenting with multilocularity would be due to lesions with imprecise margins, an idea that was previously presented by Ackerman et al. (21). We do not support this theory since two of the three cystic ameloblastomas we presented occurred in patients with multilocular images with fairly well-defined borders (cases 3 and 6).

imágenes unilocular o multilocular son posibles en ambos tipos de ameloblastoma, sólo que en los ameloblastomas uniuquísticos es más frecuente encontrar una imagen unilocular y en el infiltrante es más frecuente la multilocular. Existen opiniones contrarias a esta afirmación (24) y apuntan que las imágenes de ameloblastomas uniuquísticos que presentan multilocularidad serían debidas a lesiones con márgenes imprecisos, aspecto ya señalado anteriormente por Ackerman y cols (21). No apoyamos esta última idea, puesto que dos de los tres ameloblastomas quísticos que presentamos se dan en pacientes con imagen de multilocularidad con bordes bastante bien establecidos (casos 3 y 6).

No obstante, ante una imagen radiológica unilocular abogamos por un tratamiento conservador (casos 2 y 4), sin perjuicio de estar ante un ameloblastoma infiltrante, como ocurre en el caso 4. Ante una imagen de multilocularidad, debemos buscar la evidencia más clara posible de trabeculación ósea, lo que puede orientarnos hacia un ameloblastoma infiltrante. También debemos considerar la localización de la lesión y su extensión. En el caso 1 vemos una imagen multilocular con apariencia de trabeculación que fue tratada mediante resección que conservaba la basal. En el caso 6, en que la trabeculación ósea no podía ser compatible con una sola lesión ocupante y en que la extensión era mayor y más crítica, se optó por un tratamiento conservador, diagnosticándose posteriormente un ameloblastoma de tipo quístico.

Este tipo de actuaciones que intentan evitar en lo posible una acción agresiva, aún a costa de aumentar la posibilidad de recidivas, está reflejada en la literatura y sobre todo en pacientes en crecimiento en el que el mantenimiento de la continuidad de la basal mandibular permite un correcto desarrollo de la misma (26,27). En ausencia de consideraciones excepcionales de este tipo, abogamos por la resección de la lesión con márgenes de seguridad de 2 cm, como realizamos en el caso 5.

Respecto a la extracción de dientes cercanos o adyacentes a la lesión, está indicada la extracción de los dientes que se encuentren incluidos en el margen de resección de seguridad alrededor de la lesión. El hecho de conservar los dientes en el hueso alveolar que rodea la lesión supone un riesgo para la aparición de posteriores recidivas. Por otra parte, es obvio que la osteotomía periférica, por pequeña que sea, podría afectar la viabilidad de los dientes adyacentes, por lo que se impone analizar individualmente el pronóstico de cada diente según el caso. Siguiendo este criterio se extrajeron los dientes enumerados en los casos clínicos 2, 3, 4 y 6. Por otra parte, la extracción del segundo molar inferior en el caso clínico 4 estaba indicada dado su pronóstico imposible.

En situaciones en que existan circunstancias que nos hagan pensar en un potencial infiltrante aumentado del tumor, como en el caso 5 (tipo multiquístico, erosión mucosa, clínica importante) estaría indicado realizar exodoncias más amplias.

Dejando atrás el tratamiento quirúrgico del ameloblastoma, existen otras alternativas, como es la radioterapia. Existen evidencias publicadas de la utilidad de la radioterapia en el tratamiento de los ameloblastomas extraóseos (28-30). Sin embargo nunca el tumor pudo ser controlado con esta terapéutica. No se ha podido provocar la aparición de ameloblastomas en animales y el modelo más cercano es el denominado epulis acantomatoso que se

However, in the case of a unilocular radiographic image, we advocate conservative treatment (cases 2 and 4), without the risk of dealing with an infiltrative ameloblastoma, as occurred in case 4. In the case of a multilocular image, we should seek the clearest possible evidence of osseous trabeculation, which can orient us toward infiltrative ameloblastoma. We should also consider localisation and extent of the lesion. In case 1, we saw a multilocular image with the appearance of trabeculation, and the patient was treated by means of resection preserving the base. In case 6, in which osseous trabeculation could not be compatible with a single space-occupying lesion and the extent was greater and more critical, we opted for conservative treatment. A cystic ameloblastoma was later diagnosed.

This approach of avoiding aggressive treatment when possible even at the risk of increasing the likelihood of recurrence is reflected in the literature, particularly in growing patients in which maintenance of continuity of the mandibular base allows for correct development of the same (26,27). Except in cases that are exceptions to this type, we advocate resection of the lesion with safety margins of 2cm, as we performed in case 5.

In terms of extraction of teeth near or adjacent to the lesion, extraction is indicated for teeth that are within the safety margins of resection around the lesion. The conservation of teeth in the alveolar bone surrounding the lesion presents a risk for later recurrence. Furthermore, it is obvious that a peripheral osteotomy, however small it may be, could affect the viability of adjacent teeth. For this reason, the prognosis for each tooth should be analysed for each case. Following these criteria, the teeth described in clinical cases 2, 3, 4, and 6 were extracted. Moreover, extraction of the lower second molar in clinical case 4 was indicated due to its grave prognosis.

In situations where circumstances point to a tumour with an increased infiltrative potential, as in case 5 (multicystic type, mucosal erosion, significant clinical signs), more extensive extraction would be indicated.

Beyond surgery, there are other alternative therapies for ameloblastoma, such as radiation therapy. There is published evidence on the usefulness of radiation therapy in the treatment of extraosseous ameloblastomas (28-30). However, the tumour was never controlled with this method of therapy. It has not been possible to provoke the occurrence of ameloblastoma in animals, and the closest available model is the so-called acanthomatous epulis in dogs (31,32), which becomes malignant after application of radiation therapy. For this reason, the use of this method is unacceptable in the treatment of ameloblastoma in humans (33).

da en los perros (31,32), el cual se maligniza tras la aplicación de radioterapia, razón por la cual su uso es inadmisibles en el tratamiento del ameloblastoma en humanos (33).

## BIBLIOGRAFIA/TREFERENCIAS

1. Daura A, Palma A, Sánchez FJ y cols. Ameloblastoma de maxilar superior. *Rev Eur Odonto-Estomat* 1997; 9:88-94.
2. Daley T, Wysocki G, Pringle G. Relative incidence of odontogenic tumors and oral and jaw cysts in a Canadian population. *Oral Surg Oral Med Oral Pathol* 1994; 77: 276-80.
3. Odukoya O. Odontogenic tumors: analysis of 289 Nigerian cases. *J Oral Pathol Med* 1995; 24: 454-7.
4. Godwin T. A study of orofacial tumors in nigerian children. *J Oral Maxillofac Surg* 1996; 54: 34-8.
5. Kramer I, Pindborg J, Shear M. Histological typing of odontogenic tumors. Berlin, Springer, 1992.
6. Gold L, Upton GW, Marx RE. Standardized surgical terminology for the excision of lesions in bone: an argument for accuracy in reporting. *J Oral Maxillofac Surg* 1991; 49: 1214-7.
7. Stanley HR, Diehl DL. Ameloblastoma potential of follicular cyst. *Oral Surg Oral Med Oral Path* 1965;20:260-98.
8. Gardner DG. A pathologist's approach to the treatment of ameloblastoma. *J Oral Maxillofac Surg* 1984; 42:161-6.
9. Sehdev MK, Huvos AG, Strong EW. Ameloblastoma of maxilla and mandible. *Cancer* 1974;33:324-33.
10. Leider AS, Eversole LR, Barkin ME. Cystic ameloblastoma. A clinicopathologic analysis. *Oral Surg* 1985;60:624-30.
11. Reichart PA, Philipsen HP, Sonner S. Ameloblastoma: biological profile of 3677 cases. *Oral Oncol Eur J Cancer* 1995; 31B:86-99.
12. Gardner DG. Some current concepts on the pathology of ameloblastomas. *Oral Surg Oral Med Oral Pathol Radiol Endod* 1996; 82:660-9.
13. Philipsen HP, Reichart PA. Unicystic ameloblastoma. A review of 193 cases from the literature. *Oral Oncology* 1998;34:317-25.
14. Colmenero B, Sandoval J, Patrón M. Ameloblastomas. Generalidades. *Rev Iberoam Cir Oral y Maxilof* 1984;6:193-200.
15. Abayomi A, Sunday D, Oladepo E. Ameloblastoma: clinical features and management of 315 cases from Kaduna, Nigeria. *J Cranio Maxillofac Surg* 1993; 21:351-5.
16. Melrose JR. Benign Epithelial Odontogenic Tumors. *Sem Diagn Pathol* 1999; 16: 271-87.
17. Shear M. Developmental odontogenic cysts. An update. *J Oral Pathol Med* 1994; 23: 1-11.
18. Robinson L, Martinez MG. Unicystic ameloblastoma. A prognostically distinct entity. *Cancer* 1977; 40: 2278-85.
19. Williams TP. Management of ameloblastoma: A changing perspective. *J Oral Maxillofac Surg* 1993;51:1064-70.
20. Nakamura N, Mitsuyasu T, Higuchi Y, Sandra F, Ohishi M. Growth characteristics of ameloblastoma involving the inferior alveolar nerve. A clinical and histopathologic study. *Oral Surg Oral Med Oral Pathol Oral Radiol Endod* 2001; 91:557-62.
21. Ackerman GL, Altini M, Shear M. The unicystic ameloblastoma: a clinicopathological study of 57 cases. *J Oral Pathol* 1988; 17:541-6.
22. Coleman H, Altini M, Ali H, Doglioni C, Favia G, Maiorano E. Use of calretinin in the differential diagnosis of unicystic ameloblastomas. *Histopathology* 2001;38:312-7.
23. Altini M, Coleman H, Doglioni C, Favia G, Maiorano E. Calretinin expression in ameloblastomas. *Histopathology* 2000; 37:27-32.
24. Gardner DG. Critique of the 1995 review by Reichart et al. of the biologic profile of 3677 ameloblastomas. *Oral Oncol* 1999;35:443-9.
25. Eversole LR, Leider AS, Strub D. Radiographic characteristics of cystogenic ameloblastoma. *Oral Surg* 1984;57:572-7.
26. Pizer ME, Page DG, Svirsky JA. Thirteen-year follow-up of large recurrent unicystic ameloblastoma of the mandible in a 15-year-old-boy. *J Oral Maxillofac Surg* 2002; 60:211-5.
27. Eyre J, Rule DC. Conservative management of ameloblastoma in a young patient. *Br Dent J* 1983;154:369-73.
28. Hair JAG. Radiosensitive adamantinoma. *Br Med J* 1963;1:105-6.
29. Atkinson CH, Harwood AR, Cummings BJ. Ameloblastoma of the jaw: a reappraisal of the role of megavoltage irradiation. *Cancer* 1984;53:869-73.
30. Gardner DG. Radiotherapy in the treatment of ameloblastoma. *Int J Oral Maxillofac Surg* 1988;17:201-5.
31. Gardner DG. Experimentally induced ameloblastomas: a critical review. *J Oral Pathol Med* 1992;21:337-9.
32. Gardner DG. Canine acanthomatous epulis: the only common spontaneous ameloblastoma in animals. *Oral Surg Oral Med Oral Pathol Oral Radiol Endod* 1995;79:612-5.
33. Thrall DE. Orthovoltage radiotherapy of acanthomatous epulides in 39 dogs. *J Am Vet Med Assoc* 1984;184:826-9.