

Sobredentaduras mandibulares sobre dos implantes en pacientes edéntulos totales. Un estudio a tres años

Mandibular overdentures over two implants in totally edentulous patients. A 3-year study

VELASCO ORTEGA E*
MONSALVE GUIL L**
ORTIZ GARCÍA I***
JIMÉNEZ GUERRA A****
MATOS GARRIDO N****
SEGURA EGEA JJ****

Velasco Ortega E, Monsalve Guil L, Ortiz García I, Jiménez Guerra A, Matos Garrido N, Segura Egea JJ. *Sobredentaduras mandibulares sobre dos implantes en pacientes edéntulos totales. Un estudio a tres años.* Av Periodon Implantol. 2015; 27, 3: 109-116.

RESUMEN

Introducción: En la actualidad, la implantología oral constituye una modalidad terapéutica en el tratamiento prostodóncico de los pacientes mayores edéntulos totales. El estudio muestra la evaluación del tratamiento con sobredentaduras mandibulares mediante la carga precoz de implantes dentales.

Métodos: Treinta pacientes edéntulos totales fueron tratados con 60 implantes con superficie arenada y grabada Galimplant® en la mandíbula para su rehabilitación prostodóncica con sobredentaduras. Dos implantes fueron insertados en cada paciente. Los implantes fueron cargados funcionalmente tras un periodo de tiempo de 6 semanas con retenedores de fricción. Los hallazgos clínicos (implantológicos y prostodóncicos) se han seguido durante al menos 24 meses.

Resultados: Los resultados indican una supervivencia y éxito de los implantes del 98,3%. Durante el periodo de cicatrización libre de carga funcional, se perdió un implante por movilidad. La pérdida de hueso marginal media fue de 0,4 mm (0-1,1 mm). El 100% de los pacientes fueron tratados mediante una sobredentadura implantorretenida con anclajes de fricción. En cuatro pacientes se realizaron cambios en los componentes plásticos de los ataches. El seguimiento clínico medio fue de 40,8 meses (24-60 meses).

Conclusiones: Los resultados del presente estudio indican que la rehabilitación prostodóncica mediante la carga precoz con sobredentaduras con implantes de los pacientes edéntulos mandibulares representa una terapéutica implantológica con éxito.

PALABRAS CLAVE: Implantes dentales, sobredentaduras, superficie arenada y grabada, carga precoz, oseointegración, implantología oral.

SUMMARY

Introduction: Today, oral implantology constitute a therapeutic modality in the prosthodontic treatment of totally edentulous patients. This study reports the evaluation of treatment with overdentures in the mandible by early loading of dental implants.

-
- * Profesor Titular de Odontología Integrada de Adultos y Gerodontología. Director del Máster de Implantología Oral. Facultad de Odontología. Universidad de Sevilla.
- ** Profesor Asociado de Odontología Integrada de Adultos y Gerodontología. Profesor del Máster de Implantología Oral. Facultad de Odontología. Universidad de Sevilla.
- *** Profesor Colaborador Docente de Odontología Integrada de Adultos y de Gerodontología. Profesor del Máster de Implantología Oral. Facultad de Odontología. Universidad de Sevilla.
- **** Catedrático de Patología y Terapéutica Dental. Profesor del Máster de Implantología Oral. Facultad de Odontología. Universidad de Sevilla.
-

Methods: 30 edentulous patients were treated with 60 Galimplant® sand-blasted and acid-etched surface implants for prosthodontic rehabilitation with overdentures in the mandible. Two implants were inserted in each patient. Implants were loaded after a healing free-loading period between 6 weeks with locator attaches. Clinical findings (implant and prosthodontics) were followed during at least 24 months.

Results: Clinical results indicate a survival and success rate of implants of 98,3%. One implant was lost during the healing period. Media marginal bone loss was 0.4 mm (0-1.1 mm). 100% of patients were treated with overdentures retained with 2 implants with locator attaches. Changes in plastic components of attaches were reported in 4 patients. The media follow-up was of 40.8 months (24-60 months).

Conclusions: Clinical results of this study indicate that prosthodontic rehabilitation in the mandible of edentulous patients with early loading of overdentures supported by implants is a successful implant treatment.

KEY WORDS: Dental implants, overdentures, sandblasted and acid-etched surface, early loading, osseointegration, implant dentistry.

Fecha de recepción: 15 de febrero de 2015.

Fecha de aceptación: 10 de mayo de 2015.

INTRODUCCIÓN

Clásicamente, el tratamiento con una prótesis completa representaba una opción terapéutica para restaurar la función y la estética del paciente desdentado total. Sin embargo, las prótesis completas creaban problemas funcionales y psicológicos importantes como consecuencia de una mala adaptación (1). El tratamiento con implantes dentales y el descubrimiento de los fenómenos biológicos de la oseointegración ha revolucionado la terapéutica de los pacientes con edentulismo total (2). La posibilidad de realizar una sobredentadura mediante la inserción de varios implantes en el paciente desdentado inferior ha representado en los últimos 20 años, una terapéutica muy favorable con un éxito superior al 90% (3-7).

Los protocolos prostodóncicos clásicos o convencionales preconizaban un periodo de cicatrización libre de carga funcional de 3-6 meses después de la inserción de implantes de titanio, dependiendo de la mandíbula o maxilar superior, como algunos de los requisitos imprescindibles para conseguir la oseointegración y la posterior rehabilitación prostodóncica del paciente (8-10). La investigación en el campo de la implantología oral con estrictos procedimientos quirúrgicos y prostodóncicos, ha desarrollado diferentes protocolos de carga funcional como la carga precoz e incluso inmediata de los implantes, especialmente en el paciente desdentado inferior. En este sentido, diversos estudios han demostrado que la carga precoz puede ser una técnica con éxito elevado en el tratamiento de pacien-

tes con sobredentaduras (11-14). Un estudio español realizado muestra los resultados de 13 pacientes edéntulos totales tratados con 45 implantes no sumergidos con superficie grabada con ácidos en la mandíbula para su rehabilitación prostodóncica con sobredentaduras (12). Los implantes fueron cargados funcionalmente tras un periodo de tiempo de 6 semanas. Los hallazgos clínicos (implantológicos y prostodóncicos) se siguieron durante 12 meses con un éxito de los implantes del 97,8%. Durante el periodo de cicatrización libre de carga funcional, se perdió un implante por movilidad. No se observaron complicaciones tardías después de la restauración prostodóncica con sobredentaduras (12).

El objetivo del presente estudio era la valoración clínica del tratamiento con sobredentaduras mandibulares retenidas mediante la inserción de 2 implantes con carga precoz en pacientes edéntulos totales.

PACIENTES Y MÉTODOS

El presente estudio ha sido realizado por profesores de las unidades docentes de Odontología Integrada de Adultos y de Gerodontología y del Máster de Implantología Oral de la Facultad de Odontología de la Universidad de Sevilla.

Previamente a la realización del estudio, aquellos pacientes que padecían trastornos sistémicos graves que podían comprometer la oseointegración fueron excluidos del estudio. Todos los pacientes seleccionados

eran adultos mayores de ambos sexos y edéntulos totales (Figura 1). Todos los pacientes seleccionados en el estudio fueron informados del protocolo del tratamiento con implantes, de los aspectos quirúrgicos y protodóncicos, así como de la posible existencia de complicaciones y pérdida de implantes. Los pacientes autorizaron el tratamiento implantológico mediante un consentimiento informado. Antes del tratamiento, todos los pacientes fueron evaluados radiológicamente con una ortopantomografía y, en los casos de reabsorción mandibular extrema, con una tomografía computarizada de haz cónico.

Cirugía

Una hora antes de la cirugía, los pacientes comenzaron un régimen antibiótico preventivo (amoxicilina+clavulánico) durante una semana. Todos los pacientes recibieron anestesia local. Un total de 2 implantes Galimplant® (Galimplant, Sarriá, España) de conexión externa y con superficie arenada y grabada fueron insertados en cada paciente entre los agujeros mentonianos y todos fueron estables después de la inserción (Figuras 2-4). La preparación del lecho y la inserción de los implantes se realizó según el protocolo estandarizado a una velocidad constante de 800 r.p.m. A los pacientes se les recomendó el enjuague diario con clorhexidina durante los primeros 30 días.

Prostodoncia

Se realizó la carga funcional precoz de los implantes a las 6 semanas de su inserción (Figura 4). Los pacientes

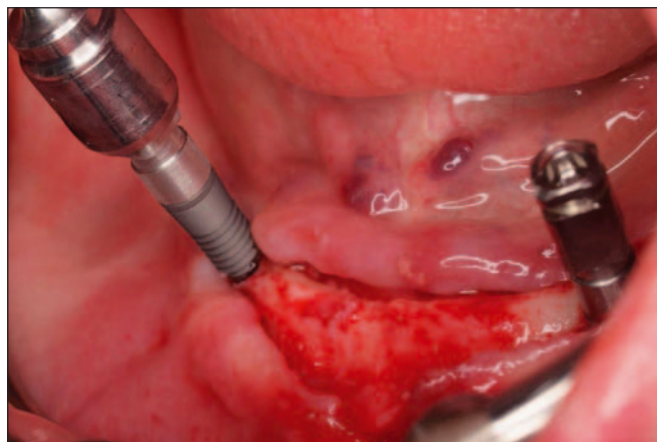


Fig. 2: Insetión de los 2 implantes en el sector anterior mandibular.

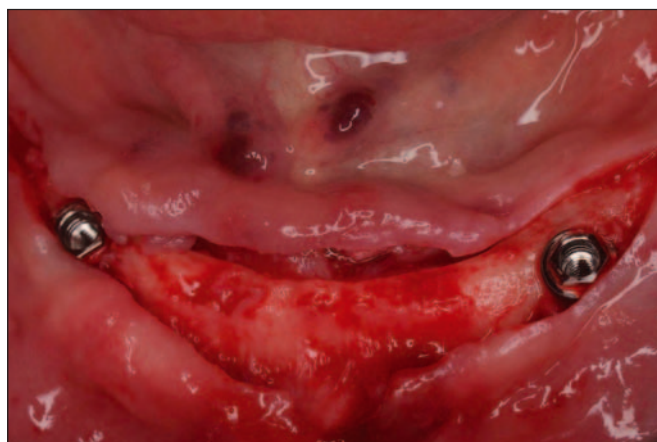

Fig. 3: Aspecto clínico de los implantes insertados en la mandíbula.

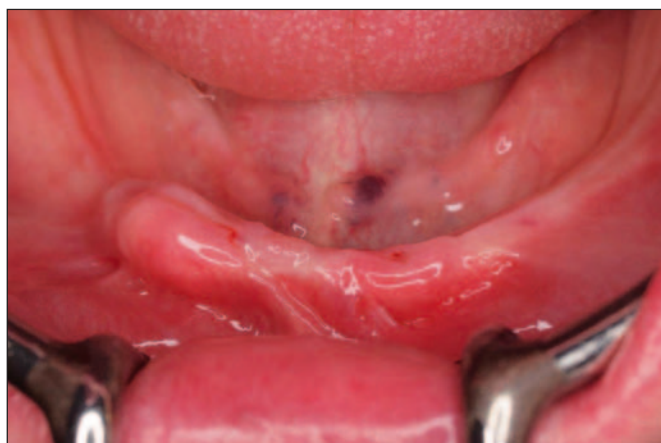

Fig. 1: Aspecto oral del paciente edéntulo.

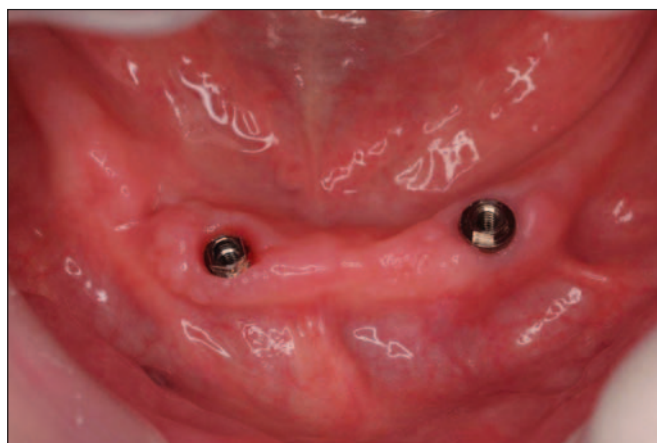

Fig. 4: Aspecto clínico de los 2 implantes a las 6 semanas.

edéntulos totales no usaron sus prótesis completas durante 2 semanas después de la inserción de los implantes. A las 6 semanas, después de la inserción de los implantes, se realizó la carga funcional de los implantes mediante la colocación de una sobredentadura con ataches de fricción Overdent® (Galimplant, Sarriá, España) (Figuras 5-7).

Seguimiento clínico

El tiempo transcurrido de seguimiento clínico desde la carga funcional de todos los implantes fue al menos de 24 meses. Se realizaron revisiones clínicas de los pacientes, valorando el estado de los implantes y de

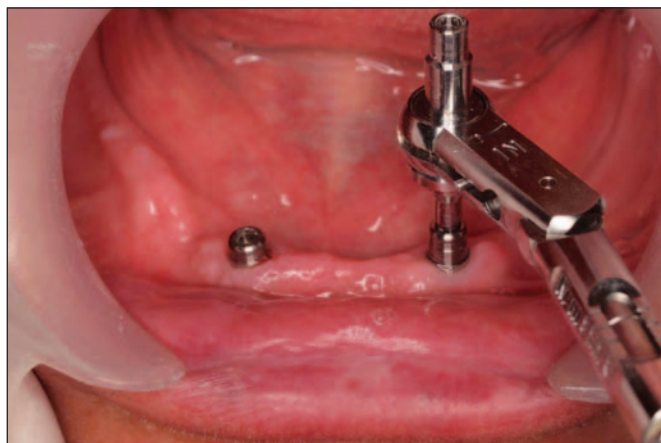

Fig. 5: Carga funcional precoz. Colocación de los ataches sobre los implantes a las 6 semanas.

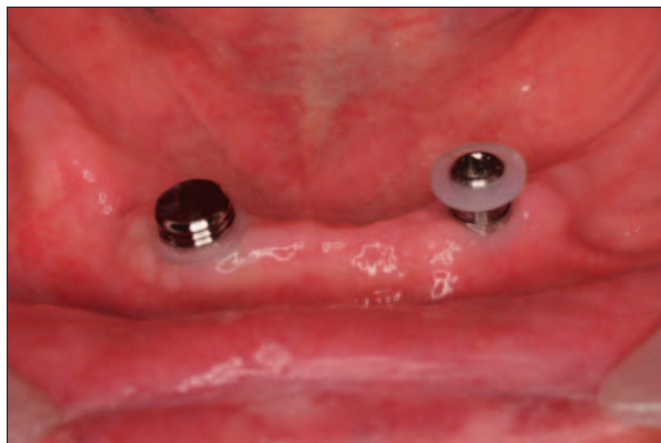

Fig. 6: Aspecto clínico de la sobredentadura retenida por los 2 implantes mandibulares.

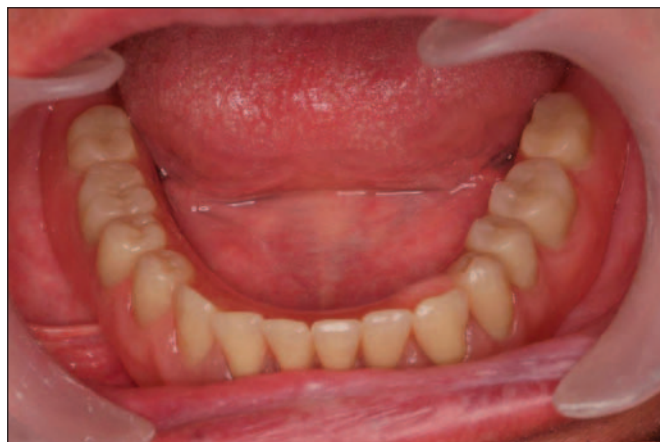

Fig. 7

las sobredentaduras. Se evaluó la pérdida de hueso periimplantario con radiografías periapicales.

Análisis estadístico

Se ha realizado una estadística descriptiva de los hallazgos clínicos del estudio, con referencia a las variables demográficas de los pacientes, los implantes insertados, las sobredentaduras realizadas, así como el éxito y las complicaciones del tratamiento.

RESULTADOS

Pacientes

Treinata pacientes edéntulos totales portadores de una prótesis completa (15 hombres y 15 mujeres) participaron en el estudio, con una edad media de 67,1 años (66,3 años en los hombres y 68,4 años en las mujeres) (rango: 63-80 años); 12 pacientes eran fumadores (40%), 8 eran varones (66,7%) y 4 eran mujeres (33,3%).

Implantes

Se insertaron un total de 60 implantes (30 implantes en los hombres y 30 implantes en las mujeres) en la mandíbula edéntula, de los correspondientes 30 pacientes. Todos los implantes presentaban una longitud de 12 mm y un diámetro de 4 mm. El 100% de los implantes fueron insertados de forma diferida, tras un periodo mínimo de 6 meses después de la última extracción dental.

Prostodoncia

En todos los pacientes se realizó la carga funcional precoz de los implantes mediante una sobredentadura con los 2 retenedores de fricción. En este sentido, se realizaron un total de 30 sobredentaduras implantorretenidas. El seguimiento clínico medio de los pacientes estudiados ha sido de 40,8 meses (rango: 24-60 meses).

Complicaciones

Se perdió un implante en un paciente que después de 45 días se sustituyó por otro implante. No hubo ningún caso de periimplantitis. La pérdida de hueso marginal fue de 0,4 mm con un rango de 0-1,1 mm. En 4 pacientes (13,3%) se realizaron cambios en los componentes plásticos de los ataches de fricción.

DISCUSIÓN

El desarrollo de la implantología oral, ha hecho posible la realización de una terapéutica más favorable del paciente desdentado inferior que se ha convertido en una realidad odontológica. En este sentido, la experiencia clínica ha demostrado que la inserción de 2-4 implantes insertados en el espacio interforaminal anterior, pueden soportar una sobredentadura en la mandíbula edéntula con un éxito superior al 90-95%. Además, las sobredentaduras con implantes oseointegrados pueden satisfacer al paciente edéntulo al proporcionar una estabilidad prostodóncica lo que mejora la función oral, desarrolla una estética aceptable, con un menor costo económico que la rehabilitación total fija implantosoportada (1-5). Los resultados globales del presente estudio demuestran que mediante un estricto protocolo clínico que englobe los aspectos diagnósticos, quirúrgicos, prostodóncicos y de mantenimiento, con una valoración se puede conseguir una oseointegración adecuada y constituir una técnica predecible obteniéndose una supervivencia y éxito elevado de los implantes del 98,3%.

En este estudio, el 40% de los pacientes eran fumadores. El paciente que perdió un implante era fumador. Además, entre los fumadores existía una tendencia mayor en el nivel de pérdida de hueso marginal. En este sentido, el tabaco se ha considerado un factor de riesgo en el tratamiento de los pacientes edéntulos totales rehabilitados con sobredentaduras con implantes (15-17). Un estudio israelí realizado durante 10 años

valora a 62 pacientes rehabilitados con 69 sobredentaduras (7 pacientes tenían sobredentaduras en ambos maxilares) (54 sobredentaduras mandibulares) sobre 285 implantes (17). El seguimiento medio fue de 37,9 meses (rango 6,6-110,9 meses). La supervivencia de los implantes fue del 99,5% en la mandíbula frente al 83,5% en el maxilar. El 13% de los pacientes eran fumadores. El nivel de pérdida ósea crestal se incrementó en el 56% de los implantes insertados en los pacientes fumadores, en comparación con el 23,4% de los implantes de los no fumadores (17).

En el presente estudio, en todos los pacientes se insertaron 2 implantes roscados en el espacio mandibular interforaminal. Los implantes fueron insertados mediante una técnica quirúrgica básica. La mayoría de los protocolos quirúrgicos de inserción de implantes en sobredentaduras mandibulares tampoco incluyen técnicas complejas ya que normalmente son pacientes edéntulos que han perdido todos sus dientes y poseen un reborde alveolar bastante homogéneo (4-14).

Un requisito en el tratamiento con implantes para obtener una buena estabilidad primaria es la utilización de implantes con un adecuado diseño macroscópico. En el presente estudio, los dos implantes fueron utilizados como raíces artificiales en cada paciente geriátrico para una posterior rehabilitación con sobredentaduras mediante retenedores de fricción (Figuras 2 y 3). Los implantes tenían un diseño autorroscante y superficie tratada con arenado y grabado. Los estudios revelan que los tratamientos superficiales que aumentan la rugosidad de los implantes incrementan su superficie de contacto hueso-implante, asegurando una mejor distribución de las fuerzas sobre el hueso. Además, estos implantes con superficie rugosa logran una mejor estabilidad primaria durante su inserción quirúrgica, que resulta importante en los protocolos de carga precoz (18,19). Desde el punto de vista macroscópico, en el presente estudio se han utilizado implantes con un diseño macroscópico cervical con unas microespiras para preservar el nivel de tejido óseo. Este diseño macroscópico con dos tipos de espiras ha sido testado con éxito (20). Las microespiras en la zona cervical incrementa la capacidad de los implantes para resistir fuerzas axiales y reduce la pérdida de hueso periimplantario, como demuestra el presente estudio (20).

Múltiples investigaciones experimentales y clínicas han demostrado que las superficies con una mayor rugosidad favorecen el contacto y la unión hueso-implante y pueden ser utilizadas para acortar el periodo de tiempo para la carga funcional (21,22). De esta for-

ma, la superficie de titanio puede ser modificada para incrementar su rugosidad y aumentar la unión a su superficie de células de estirpe osteoblástica que tanta importancia tiene en la fase de cicatrización tras la inserción de los implantes. Este factor debe ser considerado en el desarrollo y fabricación de los implantes para su aplicación clínica (21,22). El presente estudio muestra la utilización de implantes con una superficie tratada con arenado y grabado. La superficie de los implantes utilizados es una superficie con características nanométricas obtenida por un proceso de arenado con alúmina y grabado con ácido nítrico. En este sentido, presenta las propiedades físicas, químicas y biológicas, desde un punto de vista microscópico de la técnica de arenado+grabado y desde un punto de vista submicroscópico de la nanosuperficie (23).

En este estudio, la pérdida de hueso marginal media fue de 0,4 mm con un rango de 0-1,1 mm. El tiempo transcurrido desde la carga (tiempo medio de 40,8 meses) no influyó en la pérdida de hueso marginal. En este sentido, la pérdida media de hueso marginal no se incrementó a partir de los 12 meses. Sin embargo, algunos estudios con sobredentaduras han demostrado que el tiempo transcurrido después de la carga funcional puede estar relacionado con un incremento de la pérdida ósea (24,25). Un estudio realizado con 159 pacientes y 280 implantes con un seguimiento medio de 3,9 años demostró una pérdida media de 0,67 mm (rango 0-6,3 mm) con una correlación entre la pérdida de hueso marginal y el tiempo. El 90% de los implantes presentaron una pérdida de hueso ≤ 2 mm (25).

En el presente estudio, de los 60 implantes insertados para las sobredentaduras mandibulares, se perdió un implante (1,7%) como consecuencia de complicaciones quirúrgicas inmediatas, lo que representa un 98,3% de éxito. Los datos sobre fracasos de los implantes del presente estudio doctoral se pueden comparar con los resultados obtenidos en otros estudios realizados con sobredentaduras mandibulares (12-16,24,25). La sobredentadura mandibular con implantes es una técnica implantológica avalada por múltiples estudios que la describen como una gran alternativa para el tratamiento de pacientes edéntulos totales, especialmente adultos mayores. Las tasas de éxito descritas en la bibliografía publicada hablan de valores similares a los obtenidos en el presente estudio, que oscilan entre el 85% y 100% de éxito de los implantes, con seguimientos clínicos superiores a los 3 años (12-16,24,25).

Los resultados del presente estudio demuestran que la carga precoz de los implantes dentales con sobre-

dentaduras mandibulares constituye un alternativa implantológica con éxito en la rehabilitación de los pacientes mayores edéntulos totales. En este sentido, el estudio, además de demostrar el éxito en conseguir la integración tisular de los implantes utilizados (98,3%), era valorar el protocolo de carga funcional precoz de los implantes con sus correspondientes sobredentaduras mandibulares que ha representado un éxito del 100%, ya que ninguna prótesis ha tenido que ser sustituida y ningún implante se ha perdido después de su carga funcional.

El objetivo de los protocolos de carga precoz en el tratamiento con sobredentaduras mandibulares es disminuir el tiempo de espera del paciente sin incrementar los riesgos o fracasos en el éxito del tratamiento como demuestran un estudio donde se comparan la carga precoz y convencional de los implantes en sobredentaduras mandibulares (26,27). El estudio refiere los resultados a 5 años de 26 pacientes tratados con sobredentaduras mandibulares retenidas sobre 2 implantes insertados con superficie arenada con óxido de titanio de forma no sumergida (27). Un grupo de pacientes fue rehabilitado mediante un protocolo de carga convencional y otro grupo con un protocolo de carga precoz. No se perdió ningún implante, por lo que el éxito del estudio fue del 100% en ambos grupos. Todos los implantes fueron insertados en la zona canina mandibular que presenta una elevada densidad ósea y que proporciona una excelente estabilidad primaria (27).

En el presente estudio se han utilizado retenedores de fricción sobre dos implantes con excelentes resultados (Figuras 5 y 6). En este sentido, el tipo de anclaje de la sobredentadura puede también disminuir el riesgo de fracasos y favorecer el mantenimiento de la oseointegración (28,29). El análisis de los hallazgos clínicos en sobredentaduras mandibulares retenidas con implantes demuestra que en la mayoría de los estudios se utilizan barras, bolas, y más recientemente, anclajes de fricción tipo locator (30). La mayoría de las sobredentaduras están soportadas sobre 2 implantes, aunque también existen estudios con 3 o 4 implantes. En general, no existe diferencias en el éxito de los implantes dependiendo del número de implantes ni del tipo de anclaje (30). La selección del tipo de attaches en sobredentaduras mandibulares incluye factores orales, factores económicos, factores relacionados con las expectativas del paciente y el tipo de formación prostodóncica del implantólogo. Los retenedores de fricción tipo locator presentan un buen nivel de retención o anclaje para las sobredentadu-

ras mandibulares con 2 implantes. Un estudio reciente realizado en 65 pacientes edéntulos durante un periodo de 3 años demuestra un éxito protodónico del 90% con este tipo de retenedores por encima de los retenedores de oro (75%) o totalmente de plástico (88%) (31).

CONCLUSIONES

Las sobredentaduras con implantes representan un tratamiento con éxito en los pacientes edéntulos geriátricos mandibulares. La realización de un protocolo clínico básico de cirugía con 2 implantes y su carga precoz a las 6 semanas con sobredentaduras retenidas con anclajes de fricción tipo locator permite rehabilitar al paciente edéntulo y mejorar su calidad de vida.

BIBLIOGRAFÍA

1. Budtz-Jorgensen E. *Prosthodontics for the elderly. Diagnosis and treatment*. Quintessence: Chicago. 1999.
2. Worthington P, Lang BR, Rubenstein JE. *Ossointegration in dentistry. An overview*. (2ª ed.). Quintessence: Chicago. 2003.
3. Feine JS, Carlsson GE. *Implant overdentures. The standard of care for edentulous patients*. Quintessence: Chicago. 2003.
4. Merckse-Stern R. Treatment outcomes with implant-supported overdentures: clinical considerations. *J Prosthet Dent* 1998;79:66-73.
5. Velasco E, Linares D, Velasco C, Monsalve L, Medel R. Las sobredentaduras con implantes oseointegrados en el paciente anciano. *Av Perio Impl Oral* 2003;15:25-33.
6. Attard NJ, Zarb GA. Long-term treatment outcomes in edentulous patients with implant overdentures: the Toronto study. *Int J Prosthodont* 2004;17:425-33.
7. Velasco E, Segura JJ, Linares D, Medel R, Poyato M. La carga inmediata de los implantes transicionales en sobredentaduras mandibulares en adultos mayores. *Av Perio Impl Oral* 2004;16:107-13.
8. Linares D, Medel R, Segura JJ, Poyato M, Velasco E. La eficacia clínica de la carga convencional, precoz e inmediata en sobredentaduras mandibulares con implantes dentales. Un estudio comparativo a 5 años. *Av Perio Impl Oral* 2010;22:11-8.
9. Kawai Y, Taylor JA. Effect of loading time on the success of complete mandibular titanium implant retained overdentures: a systematic review. *Clin Oral Impl Res* 2007;18:399-408.
10. De Smert E, Duyck J, Sloten JV, Jacobs R, Naert I. Timing of loading—immediate, early or delayed—in the outcome of implant in the edentulous mandible: a prospective clinical trial. *Int J Oral Maxillofac Implants* 2007;22:580-94.
11. Roynesdal AK, Amundrud B, Hannæs HR. A comparative clinical investigation of 2 early loaded ITI dental implants supporting an overdenture in the mandible. *Int J Oral Maxillofac Implants* 2001;16:246-51.
12. Velasco E, Pérez O, Medel R, Segura JJ, Torres R. La carga precoz de los implantes no sumergidos con superficie grabada con ácidos en sobredentaduras mandibulares. *Arch Odontostomatol* 2003;19:308-16.
13. Turkyılmaz I. Clinical and radiological results of patients treated with two loading protocols for mandibular overdentures on Branemark implants. *J Clin Periodontol* 2006;33:233-8.
14. Turkyılmaz I, Tözüm TF, Tümer C, Ozbek EN. A 2-year clinical report of patients treated with two loading protocols for mandibular overdentures: early versus conventional loading. *J Periodontol* 2006;77:1998-2004.
15. Vercruyssen M, Marcelis K, Coucke W, Naerte I, Quirynen M. Long-term, retrospective evaluation (implant and patient-centre outcome) of the two-implants-supported overdenture in the mandible. Part 1: survival rate. *Clin Oral Impl Res* 2010;21:357-65.
16. Vercruyssen M, Marcelis K, Coucke W, Naerte I, Quirynen M. Long-term, retrospective evaluation (implant and patient-centre outcome) of the two-implants-supported overdenture in the mandible. Part 1: marginal bone loss. *Clin Oral Impl Res* 2010;21:466-72.
17. Schwartz-Arad D, Kidron N, Dolev E. A long-term study of implants supporting overdentures as a model for implant success. *J Periodontol* 2005;76:1431-5.
18. Guan H, van Staden R, Loo YC, Johnson N, Ivanovski S, Meredith N. Influence of bone and dental implant

- parameters on stress distribution in the mandible: a finite element study. *Int J Oral Maxillofac Implants* 2009;24:866-76.
19. Telleman G, Raghoobar GM, Vissink A, den Hartog L, Slater JJR, Meijer HJA. A systematic review of the prognosis of short (<10 mm) dental implants placed in the partially edentulous patient. *J Clin Periodontol* 2011;38:667-76.
20. Kang YI, Lee DW, Park KH, Moon IS. Effect of thread size on the implant neck area: preliminary results at 1 year of function. *Clin Oral Impl Res* 2012;23:1147-51.
21. Velasco E, Pato J, Segura JJ, Medel R, Poyato M, Lorrio JM. La investigación experimental y la experiencia clínica de las superficies de los implantes dentales. Parte I. *Dentum* 2009;9:101-7.
22. Velasco E, Pato J, Segura JJ, López J, García A, España A. La investigación experimental y la experiencia clínica de las superficies de los implantes dentales. Parte II. *Dentum* 2009;9:108-13.
23. Wennerberg A, Albrektsson T. Effects of titanium surface topography on bone integration: a systematic review. *Clin Oral Implants Res* 2009;20 (Suppl 4):172-84.
24. Ueda T, Kremer U, Katsoulis J, Mericske-Stern R. Long-term results of mandibular implants, supporting an overdenture: implant survival, failures, and crestal bone level changes. *Int J Oral Maxillofac Implants* 2011;26:365-72.
25. Bressan E, Tomasi C, Stellini E, Sivoletta S, Favero G, Berglundh T. Implant-supported mandibular overdentures: a cross-sectional study. *Clin Oral Implant Res* 2012;23:814-9.
26. de Bruyn H, Besseler J, Raes F, Vaneker M. Clinical outcome of overdenture treatment on two nonsubmerged and nonsplinted Astra Tech Microthread implants. *Clin Impl Dent Related Res* 2009;11:81-9.
27. Turkyilmaz I, Tözüm TF, Tumer C. Early versus delayed loading of mandibular implant-supported overdentures: 5-year results. *Clin Impl Dent Related Res* 2010;12:39-46.
28. Uludag B, Polat S. Retention characteristics of different attachments systems of mandibular overdentures retained by two or three implants. *Int J Oral Maxillofac Implants* 2012;27:1509-13.
29. Rentsch-Kollar A, Huber S, Mericske-Stern R. Mandibular implant overdentures followed for over 10 years: patient compliance and prosthetic maintenance. *Int J Prosthodont* 2010;23:91-8.
30. Andreiotelli M, Att W, Strub JR. Prosthodontic complications with implant overdentures: a systematic literature review. *Int J Prosthodont* 2010;23:195-203.
31. Mackie A, Lyons K, Thomson WM, Payne AGT. Mandibular two-implant overdentures: three-year prosthodontic maintenance using the locator attachment system. *Int J Prosthodont* 2011;24:328-31.

CORRESPONDENCIA

Prof. Eugenio Velasco Ortega
Facultad de Odontología
Ávicena, s/n
41009 Sevilla

Correo electrónico: evelasco@us.es