

# El tratamiento con implantes mediante la elevación transcresal del seno maxilar. Un estudio a 3 años

## *Implant treatment by transcresal maxillary sinus elevation. A 3-year follow-up study*

Nasser Nasser K\*, Jiménez Guerra A\*\*, Matos Garrido N\*\*, Ortiz García I\*\*, España López A\*\*, Moreno Muñoz J\*\*, Núñez Márquez E\*\*, Velasco Ortega E\*\*\*

### RESUMEN

**Introducción.** El objetivo del presente estudio era mostrar los resultados del tratamiento con implantes dentales insertados mediante la técnica de elevación transcresal en el maxilar superior.

**Pacientes y Metodos.** 47 pacientes (18 hombres y 29 mujeres) con pérdidas dentales maxilares fueron tratados con 60 implantes IPX® Galimplant con conexión interna y superficie arenada y grabada fueron insertados mediante la técnica de elevación sinusal transcresal para la rehabilitación del maxilar posterior. Los implantes fueron cargados después de un periodo de cicatrización de 6 meses.

**Resultados.** Los hallazgos clínicos indican una supervivencia y éxito de los implantes del 100%. La ganancia media de hueso vertical fué de 4,8 mm (rango: 2-6,5 mm). 46,7% de los implantes se insertaron en localización molar y el 53,3% en la localización premolar. Biomateriales fueron utilizados en el 91,7% de los implantes. Después de un periodo medio de carga funcional de 37,6 meses (rango: 24-52 meses), no ha habido complicaciones tardías. El 70% de los implantes fueron rehabilitados con coronas unitarias y el 30% con puentes fijos.

**Conclusiones.** Este estudio indica que el tratamiento con implantes dentales mediante su inserción con elevación transcresal del seno maxilar superior constituye una terapéutica implantológica con éxito.

**PALABRAS CLAVE:** Implantes dentales, elevación transcresal del seno maxilar, osteotomos, elevación transalveolar del seno maxilar, biomateriales.

### ABSTRACT

**Introduction.** The aim of this study was to report the outcome of treatment with maxillary dental implants inserted by transcresal sinus elevation.

**Patients and Methods.** 47 patients (18 males and 29 females) with maxillary tooth loss were treated with 60 IPX® Galimplant internal connection and sandblasted and acid-etched surface implants inserted by transcresal sinus elevation for rehabilitation of posterior maxilla. Implants were loaded after a healing free-loading period of 6 months.

**Results.** Clinical results indicate a survival and success rate of implants of 100%. The mean elevation height was 4.8 mm (range: 2-6.5 mm). 46.7% of implants were inserted in molar and 53.3% in premolar localization. Bone substitutes

\* Licenciado en Odontología. Máster de Implantología Oral. Universidad de Sevilla.

\*\* Profesor Asistente de Odontología Integrada de Adultos y Profesor del Máster de Implantología Oral. Facultad de Odontología. Universidad de Sevilla.

\*\*\* Profesor Titular de Odontología Integrada de Adultos y Gerodontología.

Director del Máster de Implantología Oral. Facultad de Odontología. Universidad de Sevilla.

were used in 91.7% of implants. After a mean functioning period of 37.6 months (range: 24-52 months), no late complications were reported. 70% of implants were restored with single crowns and 30% with fixed bridges.

**Conclusions.** This study indicate that treatment with dental implants inserted in maxilla by transcresal sinus elevation constitute a successful implant treatment.

**KEY WORDS:** Dental implants, maxillary transcresal elevation, osteotomes, maxillary transalveolar elevation, bone substitutes.

**Fecha de recepción:** 18 de mayo 2018.

**Fecha de aceptación:** 22 de mayo 2018.

Nasser Nasser K, Jiménez Guerra A, Matos Garrido N, Ortiz García I, España López A, Moreno Muñoz J, Núñez Márquez E, Velasco Ortega E. *El tratamiento con implantes mediante la elevación transcresal del seno maxilar. Un estudio a 3 años.* 2018; 34, (3): 151-158.

## INTRODUCCIÓN

El edentulismo progresivo en el sector posterior del maxilar superior provoca una reducción del reborde alveolar maxilar que incrementa indirectamente el volumen del seno maxilar (neumatización). En los casos de atrofia severa del hueso maxilar, el hueso residual es insuficiente para soportar los implantes, por lo que es necesario realizar un aumento del suelo del seno maxilar para obtener un volumen adecuado para la inserción de los implantes dentales<sup>1-4</sup>.

Para la elevación del seno maxilar se han utilizado diversas técnicas quirúrgicas desde su introducción por Tatum en 1986<sup>5</sup>. La cirugía de abordaje lateral, o directa estaba basada en la realización de una ventana por osteotomía por la que se accedía al seno (antrostomía) por la cara vestibular. Posteriormente, se elevaba la membrana de Schneider y se introducía un material de relleno o injerto óseo que mantenía el espacio para la inserción de los implantes<sup>1-4</sup>.

Los diferentes materiales de relleno en la elevación lateral del seno maxilar pueden ser de origen autólogo, heterólogo, xenoinjertos, aloplásticos o una combinación de varios materiales. Después de un periodo de 6-10 meses, el injerto o sustituto óseo puede estar maduro para la inserción de los implantes<sup>6-8</sup>. Esta inserción diferida de los implantes se realiza cuando la altura residual ósea es menor de 5 mm. Cuando la altura es de 5-6 mm se puede realizar la inserción simultánea de los implantes en la

misma intervención de elevación del seno maxilar<sup>9</sup>.

En 1994, Summers<sup>10</sup> describió un abordaje del seno maxilar por vía transalveolar mediante la utilización de un instrumental de osteotomos con diámetro progresivo que incrementaba la densidad del hueso maxilar por compactación y permitía la inserción de los implantes con una buena estabilidad primaria y la elevación de la membrana sinusal de una forma atraumática<sup>11-12</sup>.

Se han descrito varios procedimientos clínicos (ej. osteotomos, balón, fresas con tope) para la técnica transalveolar o transcresal que presenta algunas ventajas como una cirugía menos traumática o invasiva que la elevación lateral o directa del seno maxilar. La cirugía es más localizada con menos molestias postoperatorias que prácticamente no necesitan analgesia con fármacos. Además, se acorta el tiempo de espera del paciente ya que se realiza la cirugía e inserción de los implantes con biomateriales en una sola sesión operatoria y la carga funcional se puede realizar más precozmente que en la cirugía abierta del seno maxilar porque la estabilidad primaria de los implantes suele ser mayor<sup>13-16</sup>.

La técnica MISE (Minimal Invasive Sinus Elevation) ha sido introducida para realizar la elevación sinusal transcresal de forma segura y atraumática. Esta técnica se realiza mediante la utilización de un instrumental de fresado rotatorio y calibrado con diferentes longitudes para lograr una buena precisión del lecho implantario<sup>17</sup>. Un estudio realizado con la inserción

de 20 implantes en 19 pacientes siguiendo la técnica MISE de cirugía transcresal presentó un éxito del 95%, y una recuperación importante de la dimensión vertical media de 4,4 mm después de más de 2 años. Los pacientes fueron rehabilitados con coronas unitarias (94,4%) y puentes fijos (5,6%)<sup>18</sup>.

El objetivo del presente estudio era la valoración de los resultados clínicos del tratamiento con implantes dentales en el maxilar superior mediante la técnica de elevación transcresal después de un seguimiento clínico de 3 años.

## PACIENTES Y METODOS

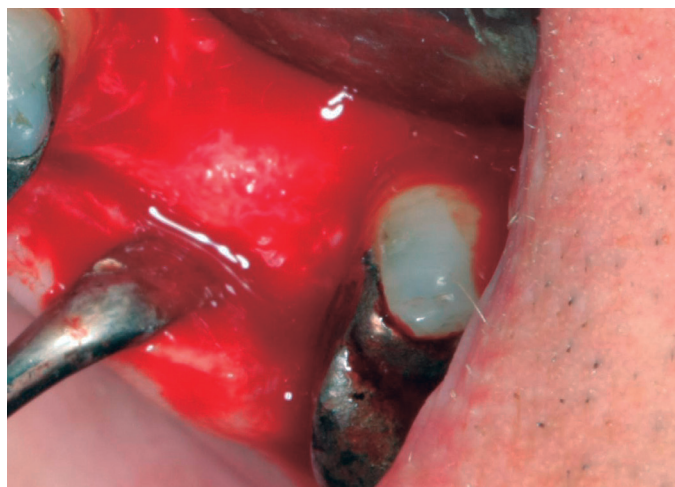El presente estudio fué realizado por profesores de las unidades docentes de Odontología Integrada de Adultos y del Máster de Implantología Oral de la Facultad de Odontología de la Universidad de Sevilla.

Previamente a la realización del estudio, aquellos pacientes que padecían enfermedades crónicas o toma de medicamentos que podían comprometer la oseointegración fueron excluidos del estudio. Los pacientes seleccionados eran adultos, de ambos sexos. Los pacientes autorizaron el tratamiento implantológico mediante un consentimiento informado. Antes del tratamiento, todos los pacientes fueron evaluados radiológicamente, con una ortopantomografía.

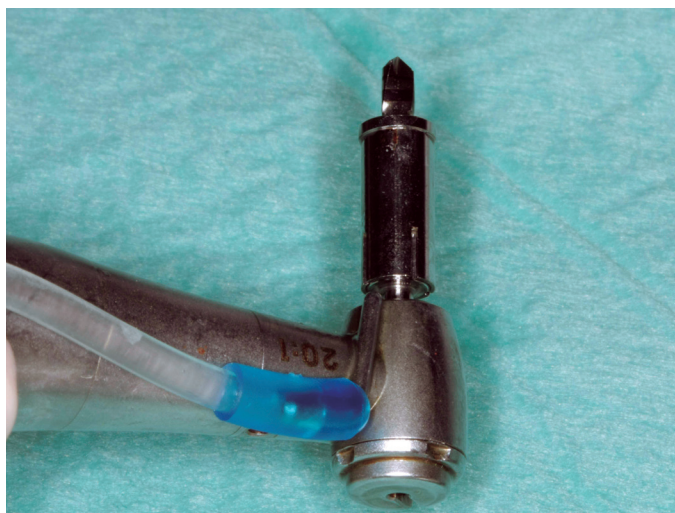
Todos los pacientes seleccionados en el estudio, con pérdidas dentales maxilares, fueron informados de la técnica quirúrgica de inserción de implantes mediante elevación indirecta o transalveolar del seno maxilar, así como del protocolo prostodóncico, temporalización y seguimiento, y de la posibilidad de la existencia de complicaciones y pérdida de implantes. Los criterios de éxito de los implantes fueron los recomendados por Albrektsson et al<sup>19</sup>.

**CIRUGÍA.** Todos los pacientes realizaron un tratamiento antibiótico preventivo con amoxicilina + ácido clavulánico durante una semana después de la inserción quirúrgica. En los casos de necesarios cuando se presentaron dolor o inflamación, se recomendó ibuprofeno. Todos los pacientes recibieron anestesia local.

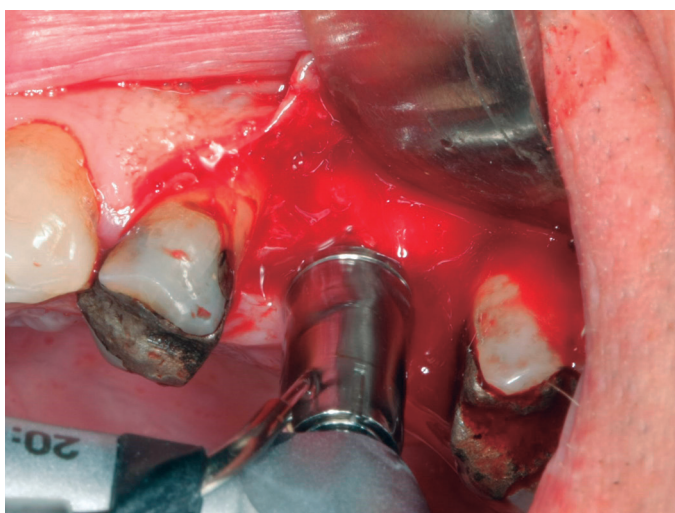
Se realizó la técnica de elevación transalveolar del seno maxilar con el sistema M.I.S.E. (Maxillary Indirect Sinus Elevation) ® (Sweden-Martina, Pa-



**Figura 1.** Imagen clínica del paciente con pérdida del primer molar superior izquierdo.



**Figura 2.** Fresa del sistema MISE.



**Figura 3.** Fresado del lecho implantario subantral.

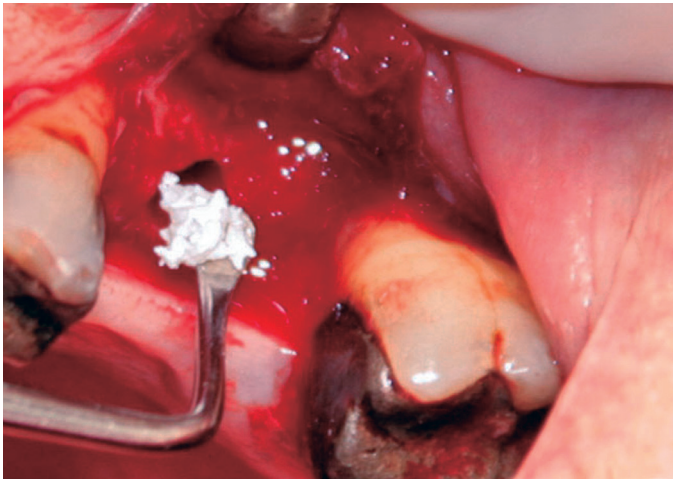


Figura 4. Colocación del biomaterial en el lecho implantario.

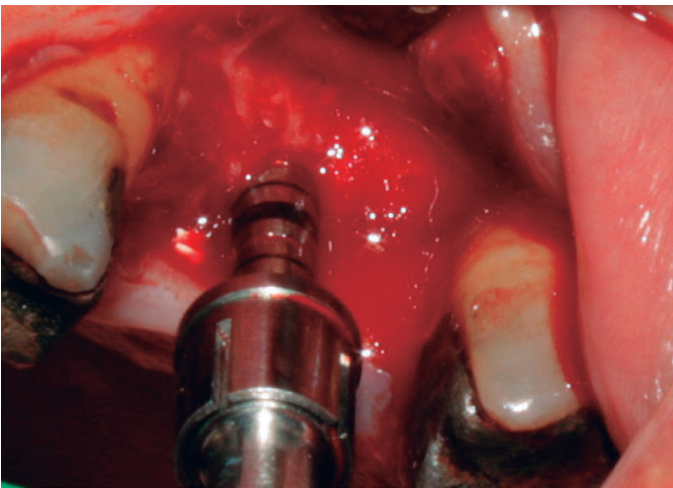


Figura 5. Condensación del biomaterial a través del lecho implantario.

dua, Italia) que consiste en un sistema de fresas y topes que permite elevar de forma atraumática y gradual el seno maxilar hasta una altura de <sup>5-10</sup> mm por encima de la situación inicial <sup>18</sup>. La elevación es gradual y predecible (progresión de 1 mm por cada vez) preservando la membrana de Schneider, y permitiendo la introducción del material de relleno (Figuras 1-5).

Los implantes insertados fueron IPX® (Galimplant, Sarria, España), roscados de conexión interna hexagonal y con superficie tratada mediante arenado y grabado, y todos fueron estables después de la inserción (Figura 6). A todos los pacientes se les recomendó el enjuague diario con clorhexidina durante los primeros 30 días.

**PROSTODONCIA.** Se estableció un protocolo de carga convencional con la colocación de las correspon-

dientes prótesis fija a los 6 meses de la inserción de los implantes. El tiempo transcurrido de seguimiento clínico desde la carga funcional de los implantes ha sido al menos de 24 meses.

**ANÁLISIS ESTADÍSTICO.** Se realizó una estadística descriptiva de los hallazgos clínicos del estudio, con referencia a las variables demográficas de los pacientes, la inserción, supervivencia y pérdida de los implantes así como de las restauraciones protodónicas realizadas.




Figura 6. Implante IPX preparado para su inserción en el lecho implantario.

## RESULTADOS

**PACIENTES.** El presente estudio incluía a 47 pacientes con pérdidas dentales maxilares posteriores, unitarias o parciales, de los cuales 18 eran hombres y 29 eran mujeres, con una edad media de 59,1 años (rango: 43-82 años).

17 pacientes (36,2%) padecían alguna enfermedad crónica especialmente hipertensión (19,1%), depresión (6,4%), y otras (diabetes, osteoporosis, accidente cerebrovascular, etc)

**IMPLANTES.** Se insertaron un total de 60 implantes en los correspondientes 47 pacientes. Con respecto al diámetro 59 implantes eran de 4 mm (98,3%) y 1 implante de 5 mm (1,7%). Con respecto a la longitud, fueron insertados 34 implantes de 10 mm (51,7%) y 26 implantes de 12 mm (43,3%).

28 implantes (46,7%) se insertaron en la localización de los primeros molares superiores, 20 implantes (33,3%) en las de los primeros premolares superiores y 12 implantes (20%) en la de los segundos premolares superiores. En la cirugía de inserción de 55 implantes (91,7%) se utilizaron biomateriales (ej. betafosfato tricálcico, hueso bovino mineralizado). La ganancia vertical media de hueso fué de 4,8 mm (2-6,5 mm). La tasa de supervivencia fue del 100%.

**PRÓTESIS.** Los 60 implantes fueron rehabilitados con las correspondientes prótesis definitivas, 42

coronas y 9 puentes de dos piezas de cerámica. El seguimiento clínico medio ha sido de 37,6 meses (rango: 24-52 meses).

## DISCUSIÓN

El presente estudio clínico presenta los hallazgos clínicos del tratamiento del maxilar posterior con implantes insertados mediante la técnica de elevación transcresal del seno maxilar. Esta técnica quirúrgica implantológica ha tenido un gran desarrollo en los últimos años con la introducción de diferentes sistemas de instrumentación para facilitar al implantólogo su realización con unas expectativas importantes de éxito para el paciente<sup>11-18</sup>.

En este sentido, los resultados clínicos del presente estudio demuestran una elevada tasa de éxito (100%) de los implantes insertados mediante la técnica MISE de elevación indirecta o transcresal del seno maxilar, con una ganancia media de 4,8 mm, para un periodo de seguimiento medio superior a los 3 años. Durante el periodo completo de seguimiento clínico, ningún implante fracasó, por lo que la importancia clínica de este estudio prospectivo a 3 años es que la elevación sinusal transcresal representa un método predecible y seguro para elevar el suelo del seno maxilar.

La técnica MISE (Minimal Invasive Sinus Elevation) se ha desarrollado como un método eficaz para realizar la elevación sinusal transcresal<sup>17-18</sup>. Los excelentes resultados del presente estudio son confirmados por un estudio realizado con la inserción de 64 implantes siguiendo esta técnica presentando así mismo un éxito del 100%, y una dimensión vertical incrementada mantenida a los 18 meses. Los pacientes estaban muy satisfechos por la cirugía poco invasiva del protocolo clínico y no padecieron malestar o dolor en el área tratada<sup>20</sup>.

Diversos materiales han sido utilizados en la cirugía del seno maxilar para la inserción de implantes, incluyendo el hueso autólogo del propio paciente, el hueso alógeno de cadáver, los xenoinjertos (ej. hueso bovino, hueso porcino) y los materiales aloplásticos (ej. hidroxapatita, betafosfato tricálcico). Su aplicación clínica puede ser sola o mixta con otros biomateriales o hueso del propio paciente<sup>6-8</sup>.

Los beneficios de la utilización de un sustituto óseo o biomaterial en la técnica de elevación del seno

maxilar transcresal ha sido cuestionado en algunos estudios que indicando que no influye en el éxito del tratamiento<sup>21</sup>. Una revisión sistemática realizada sobre 19 estudios con 1822 pacientes y 3131 implantes demuestra que no había diferencias en las tasas de supervivencias de los resultados clínicos cuando se utilizaban biomateriales (1367 implantes, 97,3%) o no se utilizaban (1764 implantes, 97,9%)<sup>21</sup>.

Esta revisión sistemática, además, demostraba que la altura residual de hueso era más importante en la tasa de supervivencia de los implantes que el empleo de biomateriales<sup>21</sup>. En este sentido, cuando se utilizaron sustitutos óseos, la tasa global de supervivencia fue significativa de 87% y 96,2% para alturas residuales de <5 mm y de más de >5 mm, respectivamente. En los implantes que no se utilizaron biomateriales, la tasa global de supervivencia fue significativa de 94,2% y 97,2% para alturas residuales de <5 mm y de más de >5 mm, respectivamente. Es decir, independientemente de la utilización de un biomaterial o sustituto óseo, la mejor tasa de supervivencia se conseguía con una altura residual media de al menos 5 mm<sup>21</sup>.

Sin embargo, algunos ensayos clínicos controlados evalúan su eficacia en el mantenimiento a nivel apical del nuevo espacio obtenido por la elevación transcresal<sup>22-23</sup>. De hecho, parece demostrarse que los profesionales prefieren la aplicación de sustitutos óseos cuando realizan técnicas de elevación sinusal transcresal con osteotomías. La maduración ósea periapical alrededor del ápice de los implantes insertados en la elevación transcresal demuestra una mayor formación de tejido óseo en aquellos casos elevados con biomateriales comparados con los casos intervenidos sin sustitutos óseos. Además, radiológicamente, la ganancia de hueso es más permanente en los casos tratados con biomateriales lo que apoya la noción de la necesidad de realizar la técnica transcresal de elevación sinusal simultáneamente con la utilización de sustitutos óseos<sup>23</sup>.

En el presente estudio se utilizó como sustituto óseo o material de relleno, el betafosfato tricálcico en más del 90% de los casos. Este sustituto óseo aloplástico ha sido muy utilizado en implantología oral, especialmente en la elevación del seno maxilar, demostrando importantes propiedades osteoconductoras lo que se corresponde con la obtención de un volumen total óseo aumentado por la reabsorción del material

y su sustitución por hueso neoformado<sup>7,22</sup>.

En el presente estudio, la altura remanente ósea media se incrementó en 4,8 mm, y la longitud media de los implantes insertados por vía transcrestal fué de 10,8 mm. Después de un periodo medio de seguimiento de 3 años, el estudio radiológico periapical ha demostrado la presencia de hueso neoformado alrededor de la porción de los implantes introducida dentro del seno maxilar. El protocolo quirúrgico incluía la colocación de un biomaterial en la mayoría de los casos para implementar la regeneración ósea a nivel intrasinusal. Los biomateriales fueron mezclados con hueso del paciente obtenido del fresado. El material fué condensado cuidadosamente presionando sobre la parte inferior de la membrana de Schneider para crear un espacio que favoreciera el proceso de cicatrización con la aparición de las células madres mesenquimales precursoras de la formación de hueso<sup>24-25</sup>.

Un aspecto importante de la elevación sinusal transcrestal para el éxito del tratamiento es conseguir una buena estabilidad del implante que asegure su oseointegración en una localización caracterizada por un déficit de la altura o volumen alveolar. Además, el maxilar posterior suele presentar un hueso de baja densidad que ofrece un reto quirúrgico para el profesional durante la cirugía con el objetivo de minimizar los posibles riesgos de fracasos de los implantes<sup>26</sup>.

En este sentido, un requisito importante para conseguir la estabilidad primaria del implante es su diseño macroscópico y la técnica de instrumentación y compactación con los osteotomos u otros dispositivos similares durante la realización de la elevación transcrestal sinusal. Los implantes deben tener una geometría macroscópica que permita el anclaje al hueso maxilar de forma permanente. Además, la superficie tratada del implante debe inducir una respuesta ósea rápida y favorable<sup>26</sup>. De hecho, los implantes roscados con espiras profundas y superficie arenada y grabada utilizados en el presente estudio confirman un elevado éxito clínico y biológico como han demostrado en otros protocolos similares de implantes postextracción y carga inmediata<sup>27</sup>.

Los cuidados postoperatorios son similares a los requeridos en la cirugía convencional de implantes. La experiencia clínica del implantólogo unida a la técnica atraumática asegura una baja preva-

lencia de molestias dolorosas y/o inflamatorias. El paciente debe seguir un programa básico de higiene oral (ej. clorhexidina) y debe cuidar la zona intervenida. Un tratamiento con antibióticos durante una semana previene cualquier complicación infecciosa y debe ser recomendado cuando se utilizan sustitutos óseos<sup>12</sup>.

En general, la técnica quirúrgica de elevación transcrestal del seno maxilar se caracteriza por la favorable repercusión clínica del paciente. El tiempo medio de realización de la técnica quirúrgica suele ser aproximadamente de 20 minutos. Teniendo en cuenta su carácter poco invasivo, la mayoría no presenta dolor y/o inflamación. Casi nunca aparece dolor o inflamación severa, por lo que la necesidad de tratamiento farmacológico es mínimo<sup>28</sup>.

La principal complicación de esta técnica de elevación transcrestal del seno maxilar es la perforación de la membrana de Schneider. La existencia de tabiques intrasinales puede incrementar esta complicación. Las pequeñas perforaciones pueden ser solucionadas con preparados de fibrina. En los casos de perforaciones mayores debe asumirse una cirugía lateral del seno maxilar con colocación de membranas<sup>12,16</sup>.

El presente estudio muestra un éxito a 3 años del 100% en el tratamiento con implantes mediante elevación transcrestal. Los diversos estudios muestran así mismo tasa elevadas de supervivencia y éxito de los implantes con esta técnica quirúrgica<sup>13,18,21</sup>. Un estudio similar a 3 años, con 252 implantes insertados en 181 pacientes demuestra una tasa de supervivencia del 97,4%<sup>29</sup>. En los pacientes con un hueso residual superior a 5 mm, el éxito fue del 100%. Más del 90% de los pacientes estaban satisfechos con el tratamiento<sup>29</sup>.

Recientemente, un estudio evalúa las tasas de éxito y de fracasos de implantes insertados en elevaciones sinusales transcrestales a largo plazo<sup>30</sup>. Un total de 1344 implantes posteriormente restaurados con coronas unitarias fueron seguidos durante un periodo medio de 121,1 meses (rango: 60-229 meses)<sup>30</sup>. El éxito global acumulativo fue del 98,8%. 190 implantes de 6 mm de longitud, seguidos durante un periodo medio de 109,2 meses tuvieron una tasa de éxito del 97,5%. 11 implantes de 7 mm de longitud, seguidos durante un pe-

riodo medio de 218,5 meses tuvieron una tasa de éxito del 100%. 1094 implantes de 8 mm de longitud, seguidos durante un periodo medio de 112,3 meses tuvieron una tasa de éxito del 98,9%. 49 implantes de 9 mm de longitud, seguidos durante un periodo medio de 212,1 meses tuvieron una tasa de éxito del 100%<sup>30</sup>.

## CONCLUSIONES

El tratamiento mediante la elevación transcresal del seno maxilar representa una técnica quirúrgica para la inserción de implantes en el maxilar posterior con una altura deficiente de hueso alveolar residual. La utilización del instrumental adecuado por el profesional con suficiente experiencia clínica puede conseguir unos resultados favorables para su posterior restauración protodóncica.

## BIBLIOGRAFIA

1. Pjetursson BE, Tan WC, Zwahlen M, Lang NP. A systematic review of the success of sinus floor elevation and survival of implants inserted in combination with sinus floor elevation. Part I. Lateral approach. *J Clin Periodontol* 2008; 35(suppl. 8): 216-40.
2. Jiménez A, Monsalve L, Ortiz I, España A, Segura JJ, Velasco E. La elevación del seno maxilar en el tratamiento con implantes dentales. Un estudio a 4 años. *Av Periodon Impl Oral* 2015; 27: 145-154.
3. Testori T, Wallace S. Surgical procedures. Lateral window approach. En: Testori T, del Fabbro M, Weinstein R, Wallace S. Maxillary sinus surgery and alternatives in treatment. Londres: Quintessence.2009. pag: 191-215.
4. Lorrio JM, Sierra L, Lorrio C, García I, Monsalve L, Gómez R. Cirugía compleja en el tratamiento con implantes del maxilar superior. *Av Odontostomatol* 2017; 33: 213-220.
5. Tatum H, Jr. Maxillary and sinus implant reconstructions. *Dent Clin North Am* 1986; 30:207-229.
6. Al-Nawas B, Schiegnitz E. Augmentation procedures using bone substitute materials or autogenous bone – a systematic review and meta-analysis. *Eur J Oral Impl* 2014; 7 (suppl. 2): 219-34.
7. Velasco E, Pato J, Garcia A, Medel R, López J. Estudio clínico e histológico del betafosfato tricálcico en la elevación del seno maxilar. *Av Perio Impl Oral* 2008; 20: 147-54.
8. Monsalve L, Pato J, Jiménez A, Segura JJ, Velasco E. La elevación del seno maxilar con hueso bovino mineralizado. *Rev Esp Odontostomatol Impl* 2010; 18: 6-12.
9. Misch CE, Resnik RR, Misch-Dietsh F. Maxillary sinus anatomy, pathology and graft surgery. En: Misch CE. *Contemporary Implant Dentistry*. 3ªed. San Luís: Elsevier Mosby. 2008. pag: 905-74.
10. Summers RB. A new concept in maxillary implant surgery: the osteotome technique. *Compendium* 1994; 15:152-162.
11. Tan WC, Lang NP, Zwahlen M, Pjetursson BE. A systematic review of the success of sinus floor elevation and survival of implants inserted in combination with sinus floor elevation. Part II: Transalveolar technique. *J Clin Periodontol* 2008; 35 (Suppl. 8): 241-254.
12. Pjetursson BE, Lang NP. Sinus floor elevation utilizing the transalveolar approach. *Periodontology* 2000 2014; 66: 59-71.
13. Better H, Slavescu D, Barbu H, Cochran DL, Chaushu G. Minimally invasive sinus lift implant device: a multicenter safety and efficacy trial. Preliminary results. *Clin Impl Dent Relat Res* 2014; 16: 520-6
14. Alsabbagh AY, Alsabbagh MM, Nahas BD, Rajih S. Comparison of three different methods of internal sinus lifting for elevation heights of 7 mm: an ex vivo study. *Int J Implant Dent* 2017; 3:40.
15. Tallarico M, Cochran DL, Xhanari E, Dellavia C, Canciani E, Mijiritsky E, Meloni SM. Crestal sinus lift using an implant with an internal L-shaped channel: a-year after loading results from a prospective cohort study. *Eur J Oral Implantol* 2017; 10:325-36.

16. Parthasaradhi T, Shivakumar B, Kumar TSS, Jain AR, Suganya P. An alternative maxillary sinus lift technique – sinu lift system. *J Clin Diag Res* 2015; 9:33-37.
17. Carusi G, Sisti A, Mottola MP, Matera G, Veruggio P, Gelmi L, Bailo A. Minimally invasive sinus elevation technique in implant treatment of the edentulous jawbone. *Dental Cadmos* 2009; 77: 31-40.
18. Matos N, Moreno J, Jiménez A, Ortiz I, Núñez E, España A, Velasco E. El tratamiento con implantes mediante la elevación transalveolar del seno maxilar. Técnica MISE (Maxillary Indirect Sinus Elevation). *Rev Odontoestomatol Impl* 2018; 22: 39-45.
19. Albrektsson T, Zarb G, Worthington P, Eriksson AR. The long-term efficacy of currently used dental implants: a review and proposed criteria of success. *Int J Oral Maxillofac Implants* 1986; 1:11-25.
20. Sisti A, Canullo L, Mottola MP, Iannello G. A case series on crestal sinus elevation with rotary instruments. *Eur J Oral Impl* 2011; 4:145-52.
21. Del Fabbro M, Corbella S, Weinstein T, Ceresoli V, Taschieri, S. Implant survival rates after osteotome-mediated maxillary sinus augmentation: a systematic review. *Clin Implant Dent Relat Res* 2012; 14 (Suppl. 1):159-68.
22. Trombelli L, Franceschetti G, Stacchi C, Minenna L, Riccardi O, Di Raimondo R, Rizzi A, Farina R. Minimally invasive transcresal sinus floor elevation with deproteinized bovine bone or b-tricalciumphosphate: a multicenter, double-blind, randomized, controlled clinical trial. *J Clin Periodontol* 2014; 41: 311-9.
23. Pjetursson BE, Ignjatovic D, Matulienė G, Bragger U, Schmidlin K, Lang NP. Transalveolar maxillary sinus floor elevation using osteotomes with or without grafting material. Part II: radiographic tissue remodeling. *Clin Oral Impl Res* 2009; 20: 677-683.
24. Trombelli L, Minenna P, Franceschetti G, Minenna L, Farina R. Transcresal sinus floor elevation with a minimally invasive technique. *J Periodontol* 2010; 81:158-166.
25. Lambert F, Leonard A, Drion P, Sourice S, Layrolle P, Rompen E. Influence of space-filling materials in subantral bone augmentation: Blood clot vs. autogenous bone chips vs. bovine hydroxyapatite. *Clin Oral Implants Res* 2011; 22: 538-545.
26. Anitua E, Piñas L, Alkhraisat MH. Early marginal bone stability of dental implants placed in a transalveolarly augmented maxillary sinus: a controlled retrospective study of surface modification with calcium ions. *Int J Impl Dent* 2017; 3:49.
27. Velasco-Ortega E, Wojtovicz E, España-Lopez A, Jiménez-Guerra A, Monsalve-Guil L, Ortiz-García I, Ferrera-Figallo MA. Survival and bone loss after immediate loading of implants in fresh extraction sockets (single gaps). A 4-year follow-up clinical prospective study. *Med Oral Patol Oral Cir Bucal* 2018; 23:230-6.
28. Tallarico M, Meloni SM, Khanari E, Pisano M, Cochran DL. Minimally invasive sinus augmentation procedure using a dedicated hydraulic sinus lift implant device: a prospective case series study on clinical, radiologic, and patient-centered outcomes. *Int J Periodontics Restorative Dent* 2017; 37: 125-35.
29. Pjetursson BE, Rast C, Bragger U, Schmidlin K, Zwahlen M, Lang NP. Maxillary sinus floor elevation using the (transalveolar) osteotome technique with or without grafting material. Part I: implant survival and patients' perception. *Clin Oral Impl Res* 2009; 20: 667-676.
30. Fugazzotto PA. Success and failure rates of 1,344 6- to 9-mm-length rough-surface implants placed at the time of transalveolar sinus elevations, restored with single crowns, and followed for 60 to 229 months in function. *Int J Oral Maxillofac Implants* 2017; 32:1359-63.

**CORRESPONDENCIA:**

Prof. Eugenio Velasco Ortega  
 Facultad de Odontología  
 C/ Avicena s/n 41009 Sevilla  
 Email: evelasco@us.es  
 Tfno: 954 481132