




Universidad de Sevilla

Facultad de Farmacia

Trabajo Fin de Grado

Infertilidad humana

Técnicas de reproducción asistida



María del Rocío Gutiérrez Pérez



UNIVERSIDAD DE SEVILLA

Facultad de Farmacia

Infertilidad humana. Técnicas de reproducción asistida

Revisión Bibliográfica

Departamento de Fisiología

Grado en Farmacia

María del Rocío Gutiérrez Pérez

Tutora: María Dolores Vázquez Carretero

Sevilla, 22 de septiembre de 2017

Aula 0.1 Facultad de Farmacia

RESUMEN

La infertilidad es una condición que afecta actualmente al 15% de las parejas en edad reproductiva. Se conoce como la incapacidad de una pareja de llevar un embarazo a término tras un año manteniendo relaciones sexuales sin utilizar métodos anticonceptivos. Puede ser debida a múltiples causas: femeninas, masculinas y mixtas, aunque existen parejas que presentan infertilidad ideopática, cuya causa se desconoce. Actualmente, debido a los cambios en el estilo de vida, se ha retrasado la edad para ser padres, pero el reloj biológico sigue su curso y la fertilidad femenina depende de la edad de la mujer, produciéndose un enorme descenso de la misma a partir de los 35 años. El desarrollo de las técnicas de reproducción asistida ha supuesto un gran avance en el tratamiento de la infertilidad siendo las principales técnicas: la inseminación artificial que es un técnica de baja complejidad, la fecundación in-vitro y la inyección intracitoplasmática de espermatozoides, considerándose estas dos últimas, técnicas de alta complejidad. Antes de aplicar una u otra técnica, es necesario someter a la pareja infértil a un estudio con el fin de diagnosticar la(s) causa(s) de infertilidad. El estudio consta de tres pilares básicos que son: comprobar la existencia de ovulación y estudiar la reserva ovárica, determinar que existe permeabilidad tubárica y hacer un estudio del semen (seminograma). En la presente memoria se profundiza en los conocimientos fisiológicos de los aparatos reproductores femenino y masculino, las técnicas actualmente empleadas para conseguir un embarazo a término y la aplicación de las mismas en distintas situaciones fisiopatológicas.

Palabras claves: Infertilidad, técnicas de reproducción asistida, inseminación artificial, fecundación in vitro, inyección intracitoplasmática de espermatozoides.

ÍNDICE

1.-INTRODUCCIÓN	1
1.1-Fisiología del aparato reproductor masculino	1
1.1.1.- Espermatogénesis.....	3
1.1.2. -Sistema hormonal masculino.....	4
1.2.-Fisiología del aparato reproductor femenino	6
1.2.1.- Ovogenia u Ovogénesis.....	8
1.2.2.- ¿Que son los folículos ováricos? ¿Qué tipos hay según el estado de maduración?.....	9
1.2.3.-Sistema hormonal femenino.....	11
1.2.4.-Ciclo menstrual.....	12
1.3.-Fecundación e implantación	14
2.-OBJETIVOS	16
3.-METODOLOGÍA	16
4.-RESULTADOS Y DISCUSIÓN	17
4.1.- Infertilidad y esterilidad	17
4.2.- Estudio básico de la pareja infertil	17
4.3.-Causas de infertilidad femenina	20
4.4.-Causas de infertilidad masculina	23
4.5.- Tratamiento de infertilidad: Técnicas de reproducción asistida	24
4.5.1.- Inseminación artificial.....	25
4.5.2.-Fecundación in vitro.....	27
4.5.3.-Inyección intracitoplasmática de espermatozoides.....	28
4.5.4.- Criopreservación de óvulos y embriones.....	28
4.5.5.-Maduración in vitro de ovocitos.....	29
4.5.6.- Diagnóstico genético preimplantacional y Screening Genético Preimplantacional....	30
4.5.7.-Preservación de la fertilidad en pacientes con cáncer.....	30
5.-CONCLUSIONES	31
GLOSARIO DE ABREVIATURAS	32
6.-BIBLIOGRAFÍA	33

1.-INTRODUCCIÓN

1.1.-Fisiología del aparato reproductor masculino

Las funciones del aparato reproductor masculino son: i) Formación de espermatozoides (espermatogénesis), ii) Realización del acto sexual masculino y iii) Regulación de funciones reproductoras masculinas por diversas hormonas (Hall, 2016).

El aparato genital masculino está constituido por genitales externos e internos. Los internos son: el epidídimo, el conducto deferente, las vesículas seminales, la próstata, las glándulas bulbouretrales (de Cowper) y la uretra. Los externos son: el pene, los testículos y el escroto (Figura 1) (Belluni et al., 2014).

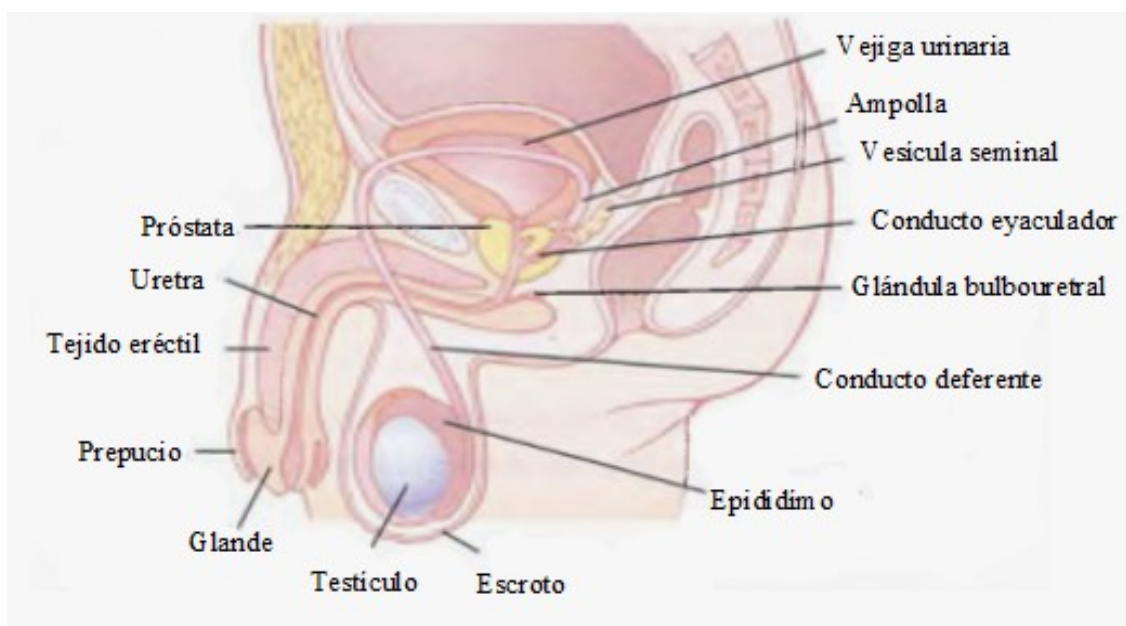


Figura 1. Anatomía del aparato reproductor masculino (Hall, 2016).

El pene es el órgano copulador del hombre, se ensancha en la punta formando el glande, que en el momento del nacimiento está cubierto por una capa de piel llamada prepucio. La uretra recorre la región ventral del cuerpo del pene, y a través de ella salen los espermatozoides y la orina, aunque no de forma simultánea. La zona eréctil del pene está constituida por el cuerpo esponjoso y los cuerpos cavernosos. El cuerpo esponjoso se trata de una columna esponjosa de tejido que rodea a la uretra, y los cuerpos cavernosos son dos columnas de tejido alrededor del cuerpo esponjoso (Silverthorn, 2014).

Los testículos son las gónadas masculinas, el órgano donde se producen los gametos masculinos, que son los espermatozoides. Están formados por túbulos seminíferos rodeados por una cápsula fibrosa y dura. Los túbulos seminíferos, donde se producen los espermatozoides,

están formados por espermatogonias, que son células inmaduras que darán lugar a los espermatozoides, y células de Sertoli, que aportan sostén y nutrición a las espermatogonias. Entre los túbulos seminíferos hay tejido intersticial, formado por vasos sanguíneos y células de Leydig, cuya función es la producción de la hormona testosterona (Figura 2) (Silverthorn, 2014; Hall, 2016).

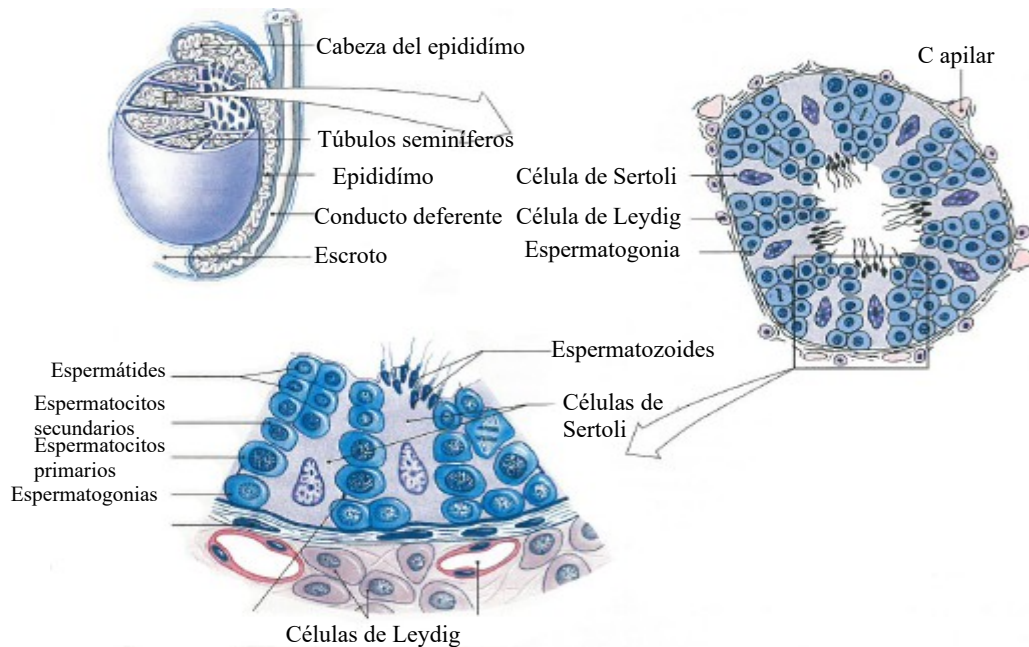


Figura 2. Testículos y túbulos seminíferos (modificada de Silverthorn, 2014).

En la etapa prenatal los testículos se encuentran ubicados en la cavidad abdominal y aproximadamente durante el octavo o noveno mes de vida fetal, descienden hacia el escroto, que se trata de una bolsa externa en la cual se sitúan los testículos (Figura 1). Este hecho es imprescindible puesto que el desarrollo normal de los espermatozoides requiere una temperatura 2-3 °C menor a la corporal central (Belluni et al., 2014; Silverthorn, 2014).

Los túbulos seminíferos salen de los testículos y se unen con el epidídimo, un conducto que forma un cordón muy enrollado en la superficie de la cápsula del testículo. El epidídimo se convierte en el conducto deferente que ingresa en el abdomen, desembocando por último en la uretra (Figura 1) (Silverthorn, 2014).

Los genitales internos o glándulas accesorias que son la próstata, las vesículas seminales y las glándulas bulbouretrales (de Cowper), tienen como función principal secretar una mezcla líquida. Las vesículas seminales y bulbouretrales vierten sus secreciones a la uretra a través de conductos, mientras que la próstata lo hace directamente a la luz de la uretra (Figura 1) (Silverthorn, 2014).

1.1.1.-Espermatogénesis

La espermatogénesis es el proceso de formación de espermatozoides, y transcurre de la siguiente manera: las células germinales o **espermatogonias** son células diploides, que contienen 46 cromosomas. Sufren una serie de divisiones mitóticas para dar lugar a otras espermatogonias. Algunas espermatogonias experimentan mitosis durante toda la vida fértil del hombre y otras entran en meiosis para producir espermatozoides. Cuando una espermatogonia comienza la meiosis se produce la replicación del ADN, pero no se completa la división celular ni la cromosómica, dando lugar a un **espermatocito primario** con 46 cromosomas duplicados (Figura 4) (Silverthorn, 2014).

Los espermatoцитos primarios sufren la primera división meiótica generando dos **espermatoцитos secundarios**, con 23 cromosomas duplicados en cada uno de ellos, por lo que son células haploides. Estos, sufren una segunda división meiótica originando cada uno dos espermátides con 23 cromosomas simples, también haploides (Figura 4) (Silverthorn, 2014)

Por último, las espermátides sufren un proceso de diferenciación para dar lugar a los espermatozoides (Figura 4). Este proceso se denomina espermiogénesis, y durante el mismo se forma una estructura llamada acrosoma, se condensa y alarga el núcleo, se forma el flagelo y se pierde gran parte del citoplasma dando lugar al espermatozoide (Figura 3). El acrosoma contiene enzimas muy importantes para la fecundación. (Junqueira y Carneiro, 2015).

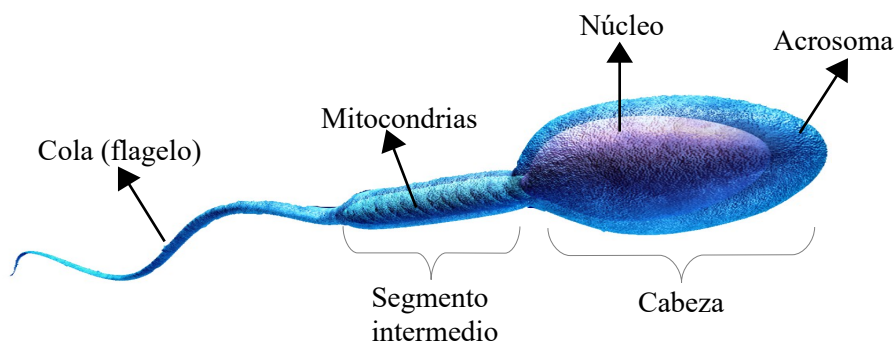


Figura 3. Espermatozoide maduro (modificada de <https://www.reproduccionasistida.org/espermatozoide/>)

En el momento del nacimiento, el niño solo presenta células germinales inmaduras y es aproximadamente a los 13 años cuando comienza la espermatogénesis, que se prolonga durante toda la vida del varón, aunque se produce una disminución importante en la vejez. Todo el proceso de espermatogénesis, desde la espermatogonia hasta el espermatozoide, dura aproximadamente 74 días (Silverthorn, 2014; Hall, 2016).

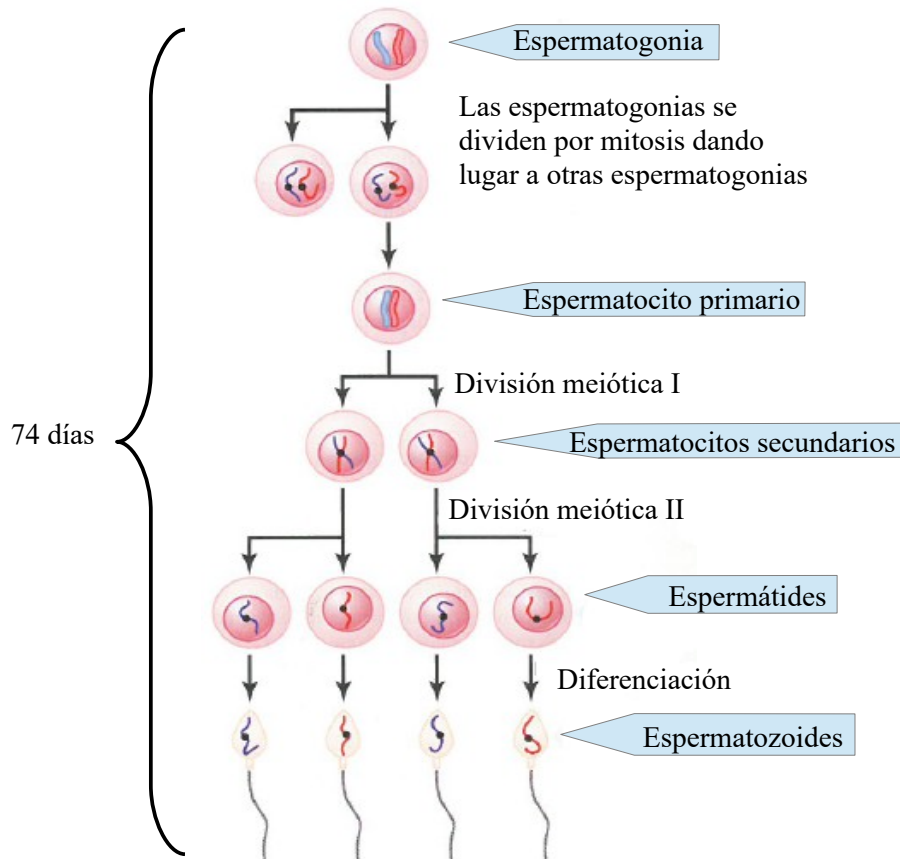


Figura 4. Espermatogénesis (modificada de Hall, 2016).

Los espermatozoides que abandonan los túbulos seminíferos llegan al epididímo, y durante su recorrido por el mismo, maduran y adquieren movilidad. Del epididímo llegan al conducto deferente y de allí a la uretra, por la cual salen al exterior durante la eyaculación. Los espermatozoides suponen solo un 10% de una eyaculación normal, el resto se trata de secreciones de las glándulas accesorias, predominando el líquido de las vesículas seminales (Rosas, 2007; Hall, 2016).

1.1.2.-Sistema hormonal masculino

En ambos sexos el control hormonal de la reproducción sigue un patrón básico:

HIPOTÁLAMO-HIPÓFISIS ANTERIOR O ADENOHIPÓFISIS-GÓNADAS

A continuación se describen las hormonas implicadas:

- La GnRH es secretada por el hipotálamo de forma pulsátil, cada 90 minutos aproximadamente tanto en hombres como en mujeres (Hall, 2016).

- La FSH y LH son secretadas por la hipófisis anterior y se denominan de forma general gonadotropinas (Silverthorn, 2014).
- Los andrógenos son la testosterona, dihidrotestosterona y androstenediona. La testosterona es secretada principalmente por las células de Leydig, presentes en los testículos. También se secreta una pequeña cantidad, aproximadamente un 5%, en la corteza suprarrenal. A nivel periférico, la testosterona se transforma en dihidrotestosterona, que es más activa, debiéndose a su actividad algunos de los efectos fisiológicos atribuidos a la testosterona. La testosterona al igual que el resto de hormonas esteroideas se sintetizan a partir del colesterol (Silverthorn, 2014; Hall, 2016).
- Los estrógenos se sintetizan en las células de Sertoli a partir de la testosterona por acción de la enzima aromatasa. Una pequeña cantidad se sintetiza en tejidos periféricos (Silverthorn, 2014; Hall, 2016).
- La inhibina es una hormona sintetizada por las células de Sertoli (Hall, 2016).
- Adicionalmente, la hormona del crecimiento sintetizada por la hipófisis, también interviene (Hall, 2016).

La regulación de la función reproductora masculina y femenina funciona como sigue: la GnRH liberada por el hipotálamo estimula la secreción hipofisiaria de FSH y LH, y estas estimulan la secreción de testosterona en los testículos. Cuando aumentan los niveles de testosterona, esta ejerce retroalimentación negativa sobre el hipotálamo y la hipófisis, inhibiendo la síntesis y secreción de GnRH y de FSH y LH respectivamente (Figura 5) (Silverthorn, 2014).

La testosterona es imprescindible para el crecimiento y la división de las espermatogonias. La producción de testosterona es estimulada por la LH, mientras que la FSH estimula la espermatogénesis mediante la estimulación de las células de Sertoli. La inhibina produce una inhibición de la FSH cuando la espermatogénesis es muy rápida (Figura 5) y la hormona del crecimiento promueve la división temprana de las espermatogonias (Hall, 2016).

La testosterona es la responsable del desarrollo de los genitales en la etapa fetal, es decir, de los caracteres sexuales primarios, y de los caracteres sexuales secundarios en la pubertad, que son: aparición de vello corporal, la típica calvicie masculina, aumenta el grosor de la piel y cuerdas vocales, aumenta la formación de proteínas y el desarrollo muscular. También presenta otras funciones como: aumento de la matriz ósea y retención de calcio, aumento del metabolismo basal, aumento de los eritrocitos e influencia sobre el equilibrio electrolítico e hídrico (Belluni

et al., 2014; Hall, 2016).

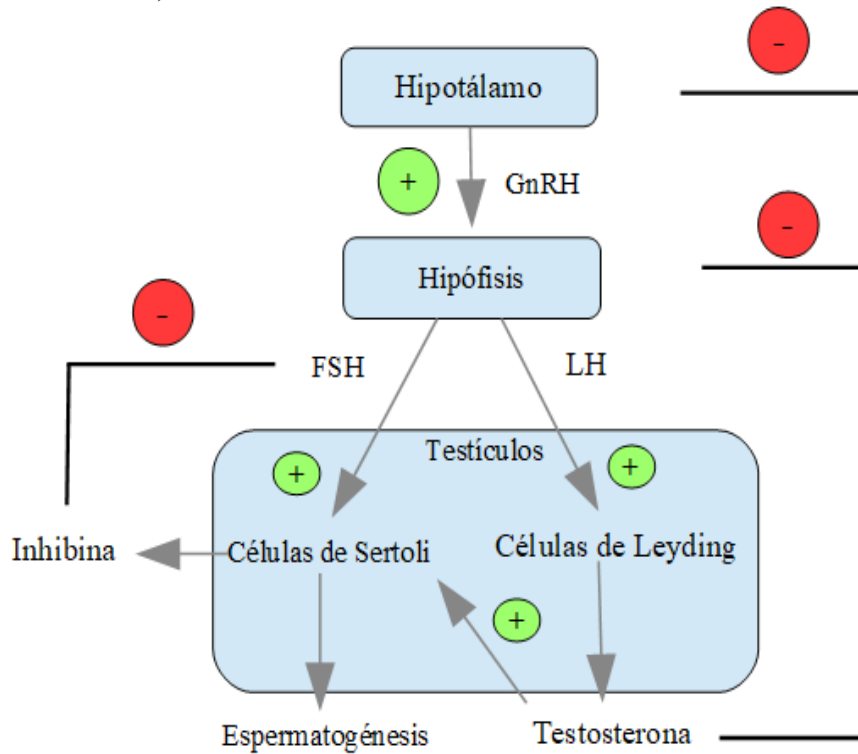


Figura 5. Eje hipotálamo-hipófisis-testículos. Los efectos estimuladores se representan con signo más, y los inhibitorios, con el signo menos (modificada de Hall, 2016).

1.2.-Fisiología del aparato reproductor femenino

Sus funciones son: i) Producir gametos femeninos (ovocitos) ii) Mantener un óvulo fecundado durante su desarrollo completo a lo largo de las fases embrionaria y fetal hasta el nacimiento y iii) Producir hormonas sexuales (Junqueira y Carneiro, 2015).

El sistema genital femenino está formado por dos ovarios, dos trompas uterinas, el útero, la vagina y los genitales externos (Figuras 6 y 7) (Junqueira y Carneiro, 2015).

Los genitales externos femeninos reciben el nombre colectivo de vulva. Está compuesta por labios mayores, dentro de los cuales se encuentran los labios menores. En la parte anterior de la vulva, rodeado por los labios menores y un pliegue adicional de tejido, se encuentra el clítoris, que se trata de un pequeño botón de tejido sensitivo eréctil (Figura 6) (Silverthorn, 2014).

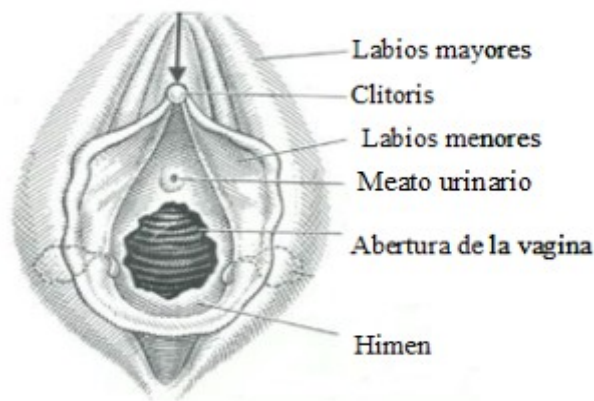

Figura 6. Genitales externos femeninos (modificada de Belluni et al., 2014).

La vagina se trata de la cavidad que actúa como receptáculo del pene durante el acto sexual. A continuación de la vagina, se encuentra el cuello del útero, en el cual hay glándulas mucosas cuyas secreciones actúan de barrera entre la vagina y el útero (Figura 7) (Silverthorn, 2014).

El útero está formado por tres capas de tejido: una capa externa delgada de tejido conectivo, una capa intermedia gruesa de músculo liso denominada miometrio y una capa interna llamada endometrio (Silverthorn, 2014).

Las paredes de las trompas de Falopio tienen dos capas de músculo liso y el interior de las trompas está tapizado por un epitelio ciliado. Se mantienen cerca del ovario mediante tejido conectivo, lo que permite asegurar que el óvulo liberado en la superficie del ovario se introduce en las trompas de Falopio, siendo transportado hacia el útero por el movimiento del líquido generado por los cilios y contracciones musculares (Figura 7) (Silverthorn, 2014).

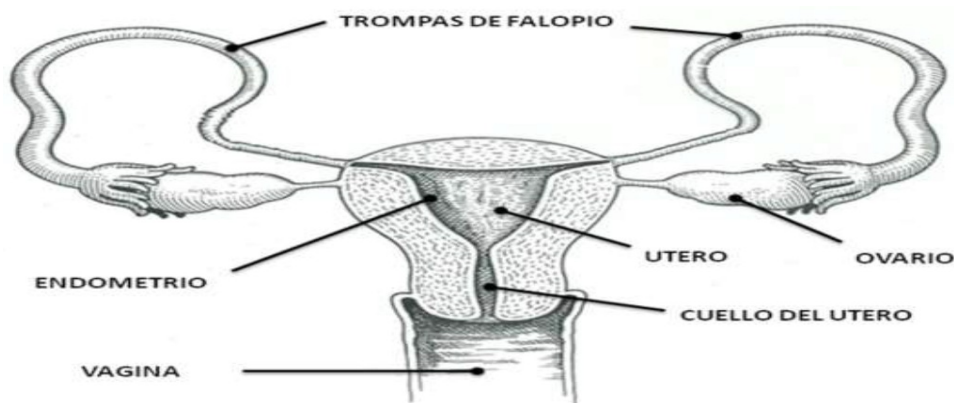


Figura 7. Genitales internos femeninos (Belluni et al., 2014).

Los ovarios son las gónadas femeninas, es decir, son los órganos productores de gametos femeninos, que son los óvulos y, además, secretan hormonas. Presentan una estructura ovalada y

su superficie está tapizada por un epitelio simple, llamado epitelio superficial. Debajo del epitelio superficial hay una capa llamada túnica albugínea, compuesta por tejido conjuntivo denso. Más profunda que la túnica albugínea se encuentra una capa llamada corteza, en la cual abundan los folículos. Los folículos se encuentran en el estroma, una región de la corteza formada por tejido conectivo que contiene fibroblastos. Por último, contiene una pequeña médula central que contiene nervios y vasos sanguíneos (Figura 8) (Silverthorn, 2014; Junqueira y Carneiro, 2015).

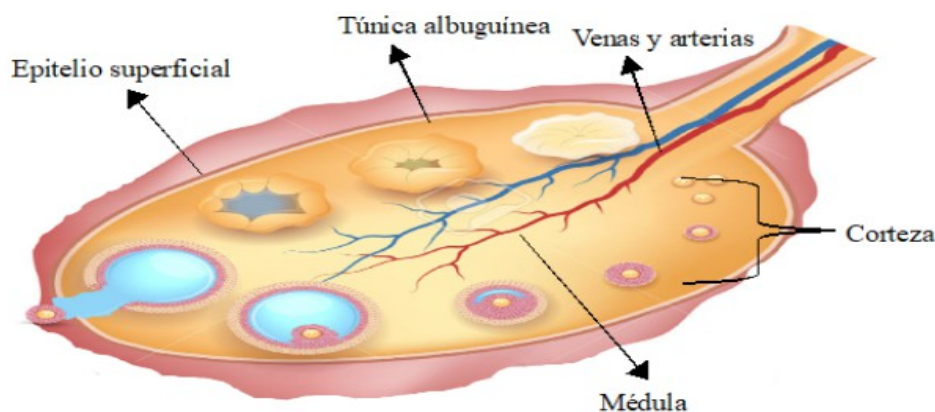


Figura 8. Estructura del ovario (modificada de <https://es.123rf.com/imagenes-de-archivo/ovario.html>).

1.2.1.-Ovogenia u Ovogénesis

La ovogénesis consiste en la formación de ovocitos maduros, y a diferencia de la espermatogénesis comienza con el desarrollo embrionario de la mujer y finaliza cuando el ovocito es fecundado. El proceso transcurre de la siguiente manera: hacia la quinta semana de gestación las células progenitoras presentes en el saco vitelino originan las **ovogonias**, que se tratan de células inmaduras que mediante meiosis darán lugar a los óvulos (Fernández-Tresguerres, 2010).

Las ovogonias son células diploides que se dividen por mitosis dando lugar a otras ovogonias. A partir del segundo mes de vida fetal algunas ovogonias interrumpen su mitosis y entran en meiosis deteniéndose en profase I y dando lugar a **ovocitos primarios**, que siguen siendo diploides. En el momento del nacimiento, el ovario contiene alrededor de medio millón de ovocitos primarios. Esta es la carga o reserva ovárica de la mujer, y de estos solamente unos 400-500 llegarán a madurar completamente y a ovularse durante la vida fértil de la mujer (Fernández -Tresguerres, 2010; Silverthorn, 2014).

A partir de la pubertad, antes de cada ovulación se reanuda la meiosis dando lugar un **ovocito**

secundario (haploide) y un cuerpo polar que degenera. Cuando el ovocito secundario es liberado del folículo de Graaf que lo contiene hacia las trompas de Falopio, comienza la segunda división meiótica que se detiene en metafase II, y solo si se produce la fecundación, se reanuda la meiosis y se origina un óvulo maduro haploide y un segundo cuerpo polar, que al igual que el primero, se eliminará (Fernández-Tresguerres, 2010).

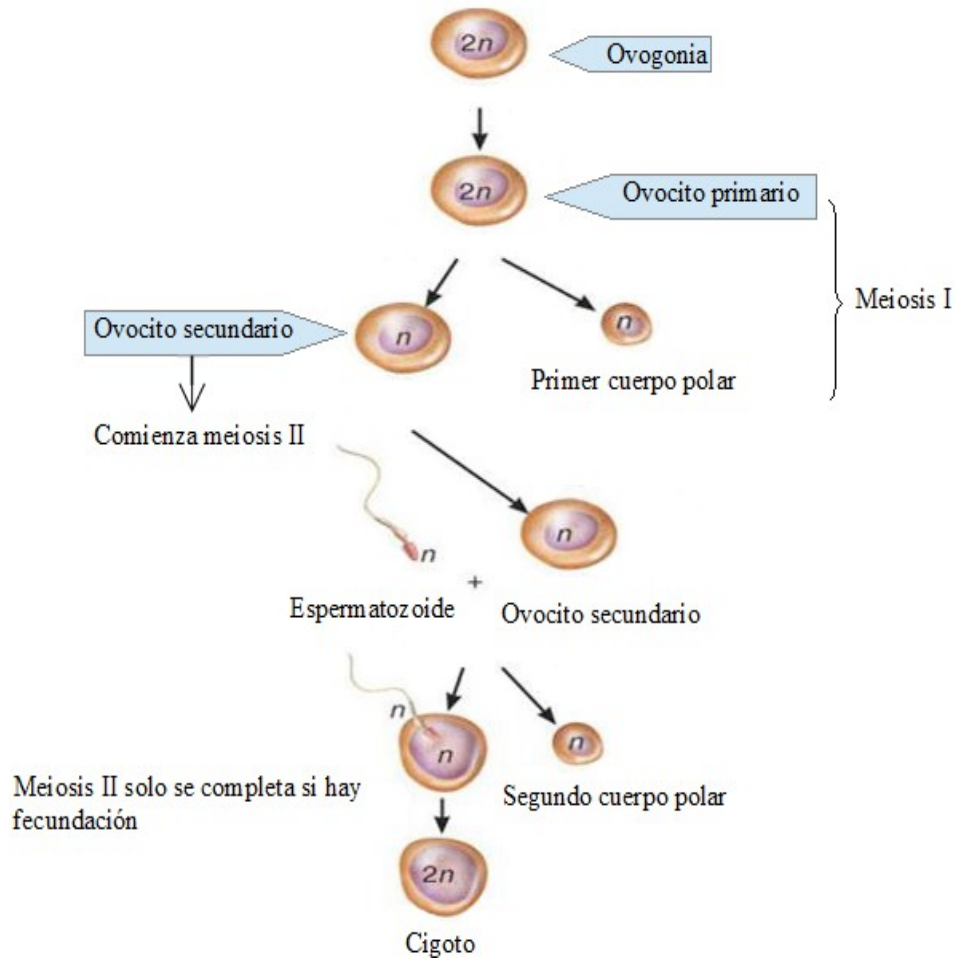


Figura 9. Ovogénesis (modificada de <https://embrionline.wordpress.com/2017/03/12/ovogenesis/>).

1.2.2.- ¿ Qué son los folículos ováricos? ¿ Qué tipos hay según el estado de maduración?

Un folículo ovárico es el conjunto formado por un ovocito y las células que lo envuelven. En los ovarios encontramos folículos en diferentes estados de maduración (Junqueira y Carneiro, 2015).

- Folículos primordiales

Los folículos primordiales son los de menor estado de maduración. Están constituidos por un

ovocito primario rodeado de una sola capa de células foliculares aplanadas. A partir de la pubertad, cada día, pequeños grupos de folículos primordiales experimentan cambios en el ovocito, en las células foliculares y en los fibroblastos del estroma que los rodea. Este proceso se denomina crecimiento folicular (Figura 10) (Junqueira y Carneiro, 2015).

- Folículos primarios

Debido al crecimiento de los folículos primordiales se forman los **folículos primarios unilaminares**. Estos folículos están formados por un ovocito primario y una sola capa de células foliculares con forma de cubo formadas por mitosis (Junqueira y Carneiro, 2015).

Las células foliculares proliferan y forman un epitelio estratificado denominado capa granulosa y sus células se denominan células de la granulosa. En este momento, el folículo recibe el nombre de **folículo primario multilaminar o preantral**. Este folículo presenta una capa de glucoproteínas alrededor del ovocito llamada zona pelúcida. El estroma que rodea al folículo sufre modificaciones formando una capa denominada teca interna, que se diferencia perfectamente de la capa granulosa del folículo (Figura 10) (Junqueira y Carneiro, 2015).

- Folículos secundarios o antrales

El líquido folicular secretado por las células de la granulosa comienza a acumularse entre ellas y estas se reorganizan formando una cavidad llamada antro folicular. Durante la reorganización, la mayoría de las células forman la capa granulosa, pero una pequeña cantidad, rodea el ovocito formando la corona radiada, que acompañará al ovocito cuando salga del ovario, y otras se acumulan cerca de la lámina basal del folículo, formando una pequeña protuberancia llamada cúmulo oóforo, que aporta sostén al ovocito. A diferencia de los folículos primarios multilaminares, presentan una teca interna y una externa (Figura 10) (Junqueira y Carneiro, 2015).

- Folículo preovulatorio o de Graaf

Normalmente, durante cada ciclo menstrual un folículo antral crece más que el resto, convirtiéndose en el folículo dominante. Si alcanza el máximo estadio de desarrollo se formará el folículo preovulatorio, maduro o de Graaf. El folículo maduro mide de 20-25 mm, presenta un ovocito secundario en su interior y se caracteriza por presentar un gran antro y una capa granulosa más delgada. Las tecas de estos folículos son muy gruesas (Figura 10) (Junqueira y Carneiro, 2015).

- Cuerpo amarillo o cuerpo lúteo

Se trata de una glándula endocrina temporal, que se forma por reorganización de las células de

la granulosa y de la teca interna tras la liberación del ovocito secundario del folículo maduro. Las células de la granulosa y de la teca aumentan considerablemente su tamaño y se llenan de lípidos, lo cual le da un color amarillento. También desarrolla una red de vasos sanguíneos en su interior. Esta transformación de las células del folículo se denomina luteinización (Junqueira y Carneiro, 2015; Hall, 2016).

- Cuerpo blanco o cuerpo albicans

Se trata de una cicatriz blanquecina que se origina por la degeneración del cuerpo lúteo (Fernández-Tresguerres, 2010).

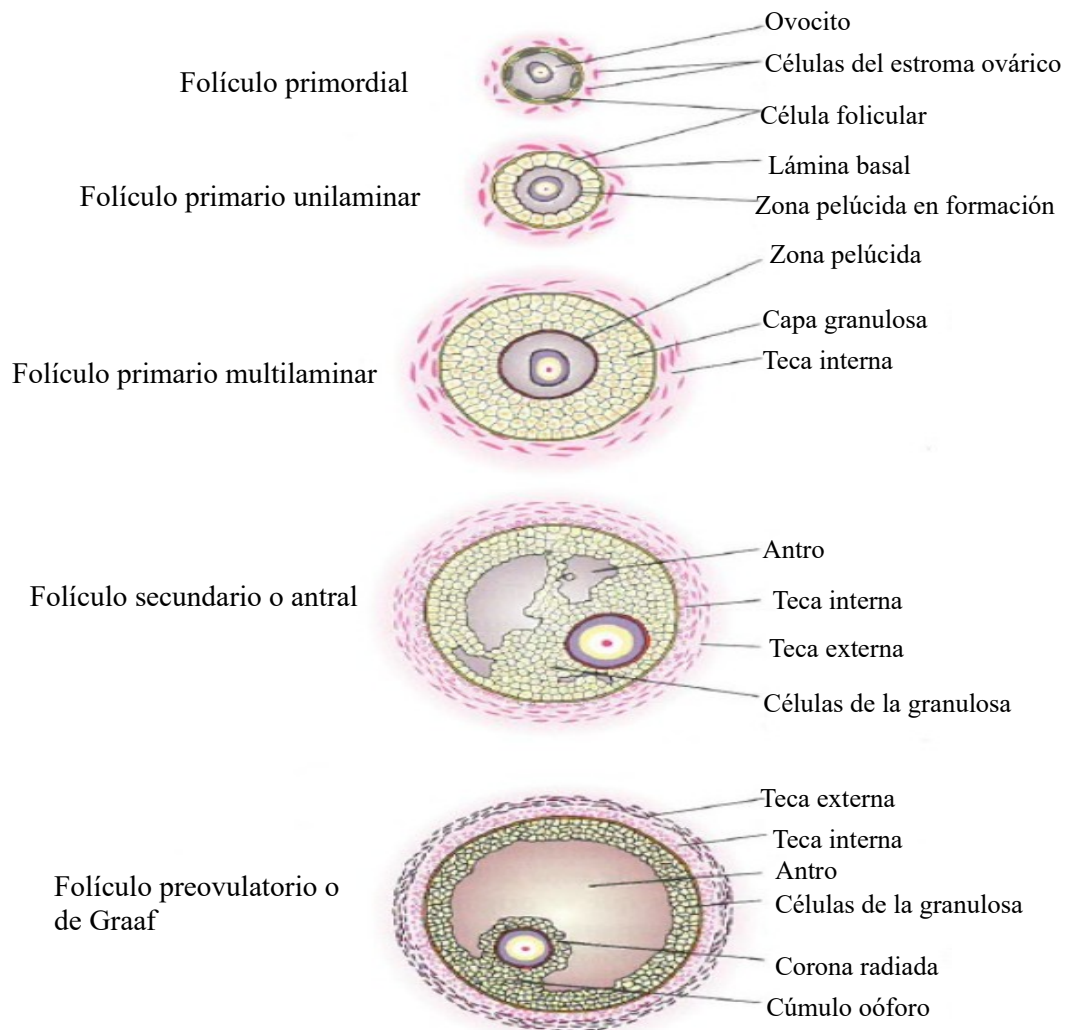


Figura 10. Folículos ováricos (modificada de Junqueira y Carneiro, 2015).

1.2.3.-Sistema hormonal femenino

Consta de tres grupos de hormonas, al igual que en el hombre: la GnRH liberada por el hipotálamo, la FSH y la LH sintetizadas por la adenohipófisis y los estrógenos, gestágenos e

inhibina sintetizadas por los ovarios. El estrógeno más importante es el estradiol y el gestágeno más importante es la progesterona (Hall, 2016; Silverthorn, 2014).

La GnRH estimula la liberación de gonadotropinas en la hipófisis, y las gonadotropinas estimulan la liberación de estrógenos en los ovarios. Al igual que en el masculino cuando se alcanzan ciertos niveles de estrógenos estos ejercen retroalimentación negativa sobre el hipotálamo y la hipófisis y regulan así su síntesis. Pero a diferencia del masculino, si la concentración de estrógenos aumenta rápidamente hasta un valor superior al umbral y se mantiene más de 36 horas, la retroalimentación se modifica de negativa a positiva y se estimula la secreción de gonadotropinas (Figura 11) (Silverthorn, 2014).

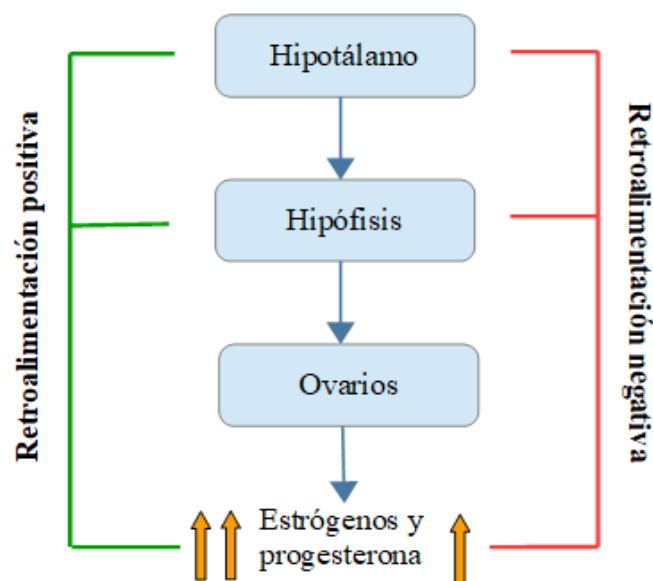


Figura 11. Eje hipotálamo-hipófisis-ovarios. Los símbolo más indican estimulación, al igual que la línea verde, mientras que la línea roja indica inhibición (modificada Escudero, 2012).

1.2.4.-Ciclo menstrual

El ciclo menstrual consiste en una serie de cambios morfo-funcionales que se producen periódicamente en los órganos genitales femeninos, principalmente en los ovarios y el útero, por lo que comprende un ciclo ovárico y un ciclo uterino (Aguilar et al., 2017).

La duración del ciclo menstrual es normalmente de 28 días, con variaciones que oscilan entre 24 y 35 días. Se denomina ciclo menstrual porque comienza con un período de sangrado uterino, llamado menstruación, que tiene una duración de 3 a 7 días (Silverthorn, 2014; Aguilar et al., 2017). A continuación se detallan las fases del ciclo ovarico y del ciclo uterino. El ciclo ovárico se divide en tres fases:

- **Fase folicular:** etapa en la que se produce el crecimiento de los folículos contenidos en el ovario. Esta fase es variable y dura entre 10 días y 3 semanas. La fase folicular se divide en:

Fase folicular temprana

Justo antes de cada ciclo se elevan los niveles de FSH y LH, el aumento de FSH es un poco mayor y precede al de LH. La FSH estimula el crecimiento de varios folículos primordiales. Estos folículos a medida que crecen y maduran van liberando estrógenos que se van acumulando en sangre. Estos estrógenos, mediante retroalimentación negativa, disminuyen la síntesis de FSH. Solamente un folículo llamado folículo dominante es capaz de seguir madurando y creciendo a pesar de la disminución de los niveles de FSH. El resto de folículos paralizan su desarrollo, lo cual se denomina atresia folicular (Figura 12) (Fernández-Tresguerres, 2010; Silverthorn, 2014; Hall, 2016).

Fase folicular tardía

Cuando esta fase está por terminar el folículo dominante se ha convertido en el folículo de Graaf y libera una cantidad considerable de estrógenos que ejercen retroalimentación positiva sobre el hipotálamo y la hipófisis, aumentando en consecuencia la GnRH y las gonadotropinas, especialmente la LH, originándose un pico de LH, imprescindible para que se produzca la ovulación (Silverthorn, 2014).

- **Ovulación:** es la consecuencia del pico de LH y consiste en la rotura de parte de la pared del folículo maduro y la consiguiente liberación del ovocito secundario hacia las trompas de Falopio. Se suele producir hacia la mitad del ciclo, alrededor del día 14 en un ciclo de 28 días. Por lo general, durante cada ciclo solo se libera un ovocito (Figura 12) (Junqueira y Carneiro, 2015).

- **Fase lútea:** consiste en la transformación del folículo de Graaf roto o vacío en el cuerpo lúteo (Silverthorn, 2014). Consta de:

Fase lútea temprana

El cuerpo lúteo formado comienza a sintetizar estrógenos, progesterona e inhibina, predominando en esta fase del ciclo la progesterona. Los estrógenos y progesterona ejercen una retroalimentación negativa sobre el hipotálamo y la hipófisis, mientras que la inhibina inhibe la síntesis de FSH. Estos bajos niveles de FSH no permiten el crecimiento folicular (Silverthorn, 2014).

Fase lútea tardía

En caso de que no se produzca la fecundación, al cabo de unos 12 días las células del cuerpo lúteo sufren apoptosis y se forma el cuerpo albicans que no tienen función glandular. Debido a la degeneración del cuerpo lúteo, los niveles de estrógenos y progesterona disminuyen y, por tanto, aumentan los niveles de FSH y LH, estimulándose el crecimiento folicular y comenzando un nuevo ciclo ovárico (Figura 12) (Silverthorn, 2014).

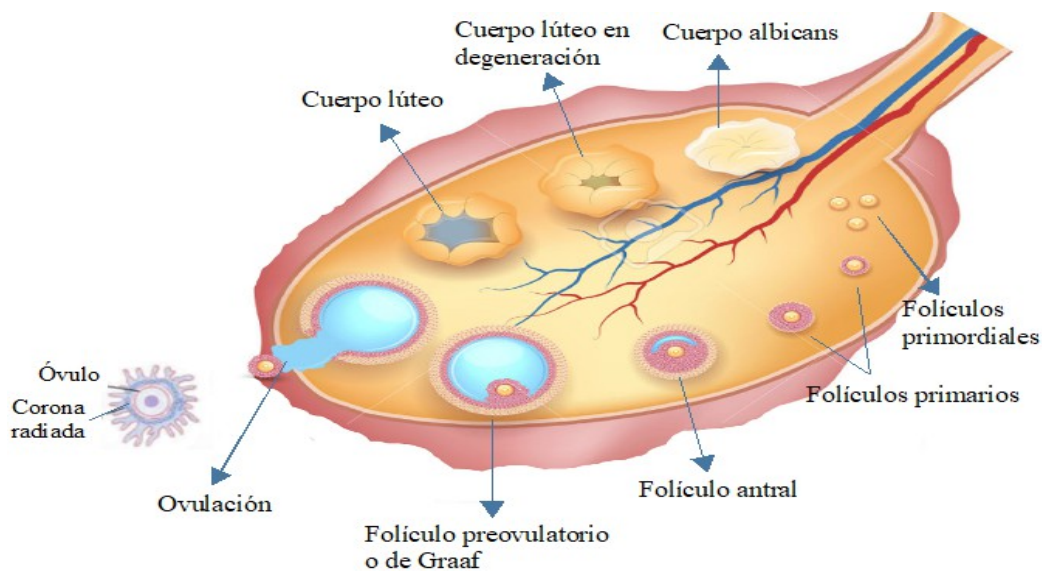


Figura 12. Ciclo ovárico (modificada de <https://es.123rf.com/imagenes-de-archivo/ovario.html>)

El ciclo uterino consta de tres fases:

- **Menstruación:** Si no se ha producido fecundación el cuerpo lúteo degenera y, por tanto, disminuyen los niveles de progesterona. En consecuencia, los vasos sanguíneos de la capa superficial del endometrio se rompen y las células superficiales mueren y comienzan a desprenderse, produciéndose la menstruación. Se asocia con el inicio del ciclo menstrual y finaliza durante la fase folicular temprana (Silverthorn, 2014).

- **Fase proliferativa:** Tras la menstruación, el endometrio uterino comienza a crecer hasta alcanzar un grosor de 3-4 mm. Además, el cuello del útero comienza a segregar un moco acuoso transparente, cuya secreción se intensifica antes de la ovulación. Estos dos fenómenos que ocurren por acción de los estrógenos secretados por los folículos (Silverthorn, 2014).

- **Fase secretora:** Tras la ovulación, el endometrio continúa preparándose para la posible implantación del embrión. Por acción de la progesterona secretada por el cuerpo lúteo, las glándulas del endometrio se desarrollan y se sintetizan nuevos vasos sanguíneos, y, además, el moco cervical se fluidifica y se intensifica su producción (Silverthorn, 2014).

1.3.-Fecundación e implantación

El ovocito secundario rodeado por la corona radiada y zona pelúcida se encuentra en las trompas de Falopio, lugar donde deben llegar los espermatozoides depositados en la vagina tras el coito. Cuando los espermatozoides llegan a la vagina de la mujer no son capaces de fecundar al óvulo, para ello sufren un proceso denominado **capacitación**, que comienza en el cérvix y termina en el útero, y durante el cual se modifica el patrón de movilidad, aumenta el consumo de oxígeno y se modifica la actividad glucolítica, se fluidifica la membrana celular y aumenta considerablemente la permeabilidad al calcio (Fernández-Tresguerres, 2010; Silverthorn, 2014).

Para fecundar el óvulo, el espermatozoide debe atravesar la corona radiada y zona pelúcida (Figura 12) que rodea al ovocito, y para ello libera las enzimas que se encuentran en el acrosoma de su cabeza, en un proceso llamado **reacción acrosómica**. Las enzimas rompen las uniones entre las células, permitiendo la entrada del espermatozoide en el óvulo, produciéndose entonces la fusión de las membranas de ambos, la entrada del núcleo espermático en el citoplasma del óvulo y la fusión de los núcleos, originando la célula huevo o cigoto (diploide) (Silverthorn, 2014).

El óvulo fecundado tarda de 3 a 5 días en recorrer el resto de la trompa de Falopio hasta llegar al útero. Durante el recorrido, el cigoto sufre varias divisiones y se convierte en blastocisto, estado en el que se implanta en el útero. El blastocisto es una esfera hueca de unas 100 células, formado por una capa externa llamada trofoblasto y una masa de células internas (Figura 13). La capa externa dará lugar al corion, que se trata de una membrana extraembrionaria que rodea al embrión y forma la placenta. La masa de células interna se convertirá en el embrión, en el amnios, alantoides y saco vitelino (membranas extraembrionarias). El amnios secreta el líquido amniótico, el alantoides forma parte del cordón umbilical y el saco vitelino degenera pronto en el desarrollo humano (Silverthorn, 2014; Hall, 2016; Imakawa et al., 2017).

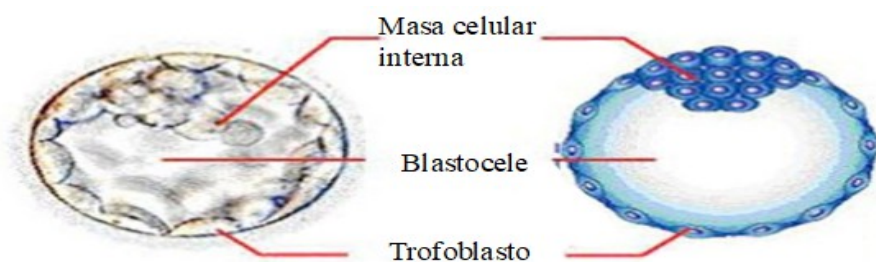


Figura 13. Estadio de blastocisto (modificada de <https://www.reproduccionasistida.org/tag/estadio-de-blastocisto/>).

La implantación solo puede tener lugar en un útero receptivo. En el caso de los seres humanos

el útero es receptivo en los días 19-23 del ciclo menstrual, período conocido como ventana de implantación que coincide con la fase secretora del ciclo uterino y la fase lútea temprana del ciclo ovárico. Estos procesos están seguidos de la formación de la placenta (Imakawa et al., 2017).

2.-OBJETIVOS

El objetivo general de la presente memoria es conocer las causas de la infertilidad/esterilidad humana y el tratamiento actual existente.

Los objetivos específicos son:

1. Estudiar la fisiología humana del aparato reproductor masculino y femenino.
2. Definir que es la infertilidad, la esterilidad y la pareja infertil.
3. Identificar las principales causas de infertilidad/esterilidad masculina y femenina.
4. Conocer las técnicas de reproducción asistida que actualmente se utilizan y su indicación.

3.-METODOLOGÍA

Para la realización de la presente memoria se han consultado diversas fuentes bibliográficas: libros de texto de Fisiología y Anatomía Humana, artículos científicos, tesis doctorales y páginas webs.

Las páginas webs visitadas son las siguientes: <https://www.institutobernabeu.com/es/>, <https://www.reproduccionasistida.org/>, <https://ivi.es/>, <http://www.aesopspain.org>, <https://embryocenter.es/>. Fueron consultadas durante los meses de julio y agosto de 2017 para aclarar conceptos y buscar imágenes.

En cuanto a los artículos científicos, se han consultado ensayos clínicos y revisiones bibliográficas publicados en los últimos 5-10 años, en inglés o castellano, mostrando preferencia por el castellano por su mejor comprensión, y de libre acceso. Se seleccionaron los artículos cuyo resumen se adecuaba a los objetivos de la revisión. Para su búsqueda se han utilizado las bases de datos Google Scholar y Pubmed.

Los motores de búsqueda utilizados han sido: "infertilidad", "técnicas de reproducción asistida", "tratamiento de fertilidad", "fecundación in vitro", "coito programado", "inseminación artificial", "inseminación intrauterina" y "inyección intracitoplasmática de espermatozoides", "causas de infertilidad masculina", "causas de infertilidad femenina".

4.-RESULTADOS Y DISCUSIÓN

4.1.-Infertilidad y Esterilidad

“La infertilidad es una condición multifactorial y patológica que afecta aproximadamente al 15% de las parejas en edad reproductiva”.

Oliver y Mach, 2016.

La Infertilidad se define como la incapacidad de una pareja de completar un embarazo tras al menos un año manteniendo relaciones sexuales regulares sin medidas anticonceptivas. Se distingue entre infertilidad primaria y secundaria. La infertilidad primaria se produce cuando ningún embarazo ha llegado a buen término y la secundaria cuando los abortos se producen tras al menos una gestación normal. Por el contrario, la esterilidad es la imposibilidad de una pareja para concebir o lograr el embarazo tras un período de un año manteniendo relaciones sexuales sin protección (Figura 14) (Izzedin-Bouquet, 2011; Izzo et al., 2015).

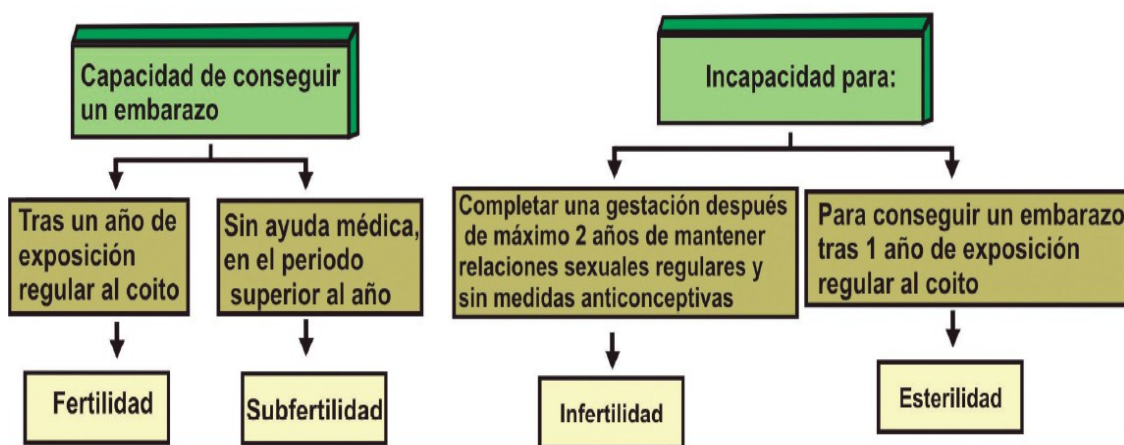


Figura 14. Diferencias entre fertilidad, subfertilidad, infertilidad y esterilidad (Izzedin-Bouquet, 2011).

4.2.-Estudio básico de una pareja infertil

El estudio de la pareja infertil se comienza cuando tras un año de relaciones sexuales frecuentes sin protección no se logra el embarazo. Pero existen determinadas situaciones en las que el estudio puede adelantarse: mujeres mayores de 35 años, mujeres con ciclos menstruales irregulares o amenorrea, antecedentes de cirugía pélvica o sospecha de enfermedad ginecológica, antecedentes de dos o más abortos, parejas con enfermedades genéticas o varón con riesgo de subfertilidad (Piñero, 2015).

El estudio debe realizarse a ambos miembros de la pareja, ya que la infertilidad es atribuible

tanto a hombres como a mujeres. En el 30% de las parejas infértiles, la causa es femenina, en otro 30% la causa es masculina, en el 20- 30% de los casos la causa es mixta, es decir, hay una combinación de factores masculinos y femeninos, y el 10-20 % restante se trata de una infertilidad origen desconocido (Romero, 2014).

El estudio consta de pruebas generales y pruebas complementarias específicas. La parte general consta de:

- 1. Anamnesis.** Consiste en recoger información sobre la pareja: edad, historia menstrual, tiempo de infertilidad, frecuencia de las relaciones sexuales, métodos anticonceptivos utilizados y duración de los mismos, antecedentes médicos (enfermedad pélvica inflamatoria, enfermedades de transmisión sexual, parotiditis o prostatitis, enfermedades crónicas, malformaciones genitourinarias como criptorquidia), antecedentes quirúrgicos (cirugías genitales o abdominales), antecedentes familiares, alergias y estilo de vida (consumo de alcohol, tabaco, medicamentos, forma de vestir, uso de bicicleta, exposición a altas temperaturas, exposición profesional) (Rosas, 2007; Tapia, 2012; Romero, 2014; Mazaira, 2015).
- 2. Exploración física:** general (peso y talla para calcular IMC, fenotipo, desarrollo de caracteres sexuales secundarios, signos de hiperandrogenismo, signos de endocrinopatía), exploración mamaria, abdomino-pélvica y ginecológica (incluyendo citología cérvico-vaginal). En el caso del hombre se examinan los testículos y se observa la presencia de varicocele, se examina el pene, el epididímo y los conductos deferentes (Rosas, 2007; Masoli, 2010; Tapia, 2012; Romero, 2014).
- 3. Analítica general** con hemograma completo, coagulación, bioquímica, sistemático de orina y serologías de sífilis, rubeola, toxoplasmosis, hepatitis B y C, y VIH (Romero, 2014; Mazaira, 2015).
- 4. Ecografía transvaginal:** permite observar si existe alguna patología uterina o alteración ovárica (Mazaira, 2015).

Además del estudio general, hay tres aspectos básicos que estudiar:

- 1. Confirmar la existencia de ovulación y valorar la reserva ovárica**

Los métodos que existen solo confirman la ovulación en el ciclo estudiado y son imprecisos. Estos métodos son: determinación de los niveles plasmáticos de progesterona, medición de la temperatura basal corporal, biopsia endometrial y determinación del pico de hormona luteinizante en la orina. Para valorar la reserva ovárica existen otros métodos: determinación de

los niveles de FSH y estradiol el 2º-3º día del ciclo, recuento de los folículos antrales y determinación de Hormona Antimülleriana (AMH) (Romero, 2014; Mazaira, 2015).

2. Permeabilidad tubárica

Existen diversos métodos para determinar la permeabilidad tubárica pero el más utilizado hasta el momento es la histerosalpingografía. Consiste en introducir un contraste radiopaco a través del cérvix y valorar si pasa o no por las trompas. Es un método sencillo, barato, eficaz y presenta pocas complicaciones (Mazaira, 2015).

3. Seminograma

El seminograma o análisis del semen debe realizarse al menos 2 veces, y debe incluir el estudio de características macroscópicas, que serían el volumen de semen eyaculado, viscosidad y color del mismo; características microscópicas, que serían la concentración de espermatozoides, la movilidad, vitalidad, aglutinación y morfología de los mismos; recuentos de elementos anormales, como es la presencia de leucocitos y eritrocitos; y estudio químico (Rosas, 2007). En las Tablas 1 y 2 se indican las características del semen normales y alteradas, respectivamente.

Tabla 1. Parámetros normales de un seminograma (modificada de Mazaira, 2015).

Parametro	Valor normal
pH	> 7,2
Aspecto	Nacarado
Volumen	1,5-6 ml
Concentración	≥ 15 millones/ml
Movilidad	≥ 32% progresivos
Vitalidad	≥ 58% vivos
Morfología	≥ 4% normales
Leucocitos	< 1 millon/ml
Anticuerpos antiespermatozoides	< 50% espermatozoides móviles unidos a partículas

Tabla 2. Anomalías que se pueden encontrar en el seminograma (modificada de Mazaira, 2015).

Nombre	Anomalía
Hematospermia	Presencia de sangre en el semen
Oligospermia	Concentración de espermatozoides inferior a 15 millones /ml
Astenospermia	Menos de un 32% de espermatozoides móviles
Terastospermia	Menos de un 4% de espermatozoides con morfología normal
Oligoastenoterastospermia	Alteraciones en la concentración, movilidad y morfología de espermatozoides
Azoospermia	Ausencia de espermatozoides en el semen eyaculado
Aspermia	Ausencia de semen en la eyaculación

Según el grado de alteración que se encuentre se utilizara una técnica u otra de reproducción asistida (Masoli, 2010).

4.3.-Causas de infertilidad femenina

i) Afecciones tubáricas

La obstrucción tubárica constituye la principal causa de infertilidad femenina. La causa más común de obstrucción tubárica es la enfermedad inflamatoria pélvica, que a su vez, es causada principalmente por ETS, como *Chlamydia Trachomatis*, *Neisseria gonorrhoeae* o vaginosis bacteriana (Mazaira, 2015; Price et al., 2016).

ii) Endometriosis

Se trata de una enfermedad inflamatoria, benigna, crónica y multifactorial, caracterizada por la presencia de tejido endometrial fuera de la cavidad uterina. Afecta al 30-40% de mujeres infértiles a nivel mundial (Garnier et al., 2014).

iii) Anovulación

Es la ausencia de ovulación. Las alteraciones que producen anovulación se pueden clasificar en tres grupos:

Grupo 1: Disfunción hipotálamo-hipofisiaria (hipogonadismo hipogonadotrófico). Se produce una lesión a nivel del hipotálamo o de la hipófisis que ocasiona una disminución de los niveles de GnRH, FSH y LH. Estas disfunciones pueden asociarse a alteraciones en el peso corporal ya que tanto el infrapeso como el sobrepeso afectan al ciclo menstrual, a la práctica de ejercicio físico intenso o a enfermedades sistémicas como la insuficiencia renal crónica o enfermedades hepáticas (Magendzo, 2010; Escudero, 2012).

Grupo 2: Disfunción hipotálamo-hipofisiaria (normogonadotrofismo).

- La Anovulación hipotalámica funcional: En este caso, disminuye la secreción pulsátil de GnRH, observándose niveles bajos o normales de gonadotropinas y niveles bajos de estrógenos. Existen diversos factores que pueden provocar una anovulación hipotalámica funcional tales como malnutrición o restricción calórica, depresión, estrés, gasto excesivo de energía y medicamentos tales como sedantes, antidepresivos, estimulantes y antipsicóticos (Magendzo, 2010).

- El síndrome de ovario poliquístico se trata de la disfunción endocrina más frecuente en la mujer y es el responsable del 80% de la infertilidad por anovulación. Se caracteriza por la aparición de hiperandrogenismo, anovulación crónica, obesidad, resistencia a la insulina y ovarios aumentados de tamaño con doce o más folículos de entre 2-9 mm de diámetro en la ecografía (Figura 15). Los síntomas pueden cambiar a lo largo de la vida, y no todas las pacientes experimentan todos los síntomas. Este síndrome afecta al desarrollo folicular, ya que produce la atresia de los folículos en desarrollo impidiendo que uno de ellos llegue al máximo estadio de maduración y se produzca la ovulación (Magendzo, 2010; Silva, 2010; Mazaira, 2015).

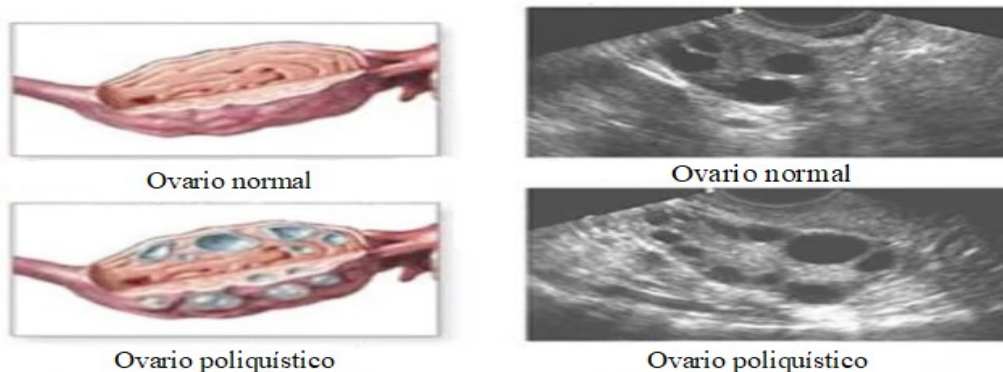


Figura 15. Ovario normal y poliquístico (modificada de

<https://www.soycarmin.com/sexualidad/Senales-de-que-tienes-ovario-poliquistico-y-no-sabias-20170203-0002.html>).

- Otros: la hiperprolactinemia y los trastornos tiroideos (Magendzo, 2010).

Grupo 3: Disfunción ovárica (Hipergonadotropismo): El fallo ovárico prematuro se da en mujeres con ciclos irregulares que finalmente desaparecen y cesa la menstruación antes de los 40 años. Se da una menopausia prematura. Se produce un hipogonadismo hipergonadotrófico, es decir, niveles bajos de estrógenos y elevados de gonadotropinas (Magendzo, 2010; Mazaira, 2015).

iv) Otros factores:

Edad: Actualmente, los cambios en el estilo de vida han retrasado la maternidad, sin embargo, la fertilidad de la mujer es totalmente dependiente de su edad. Se ha demostrado que con el avance de la edad disminuye el número de folículos ováricos, la reserva ovárica y la calidad de los ovocitos (López et al., 2011; Meczekalski et al., 2016).

La máxima fertilidad se alcanza al principio de los 20 años y comienza a decaer a partir de los 30 años, descendiendo bruscamente a partir de los 35, debido al descenso de la carga ovárica. Por tanto, se considera que una mujer mayor de 35 años está en edad reproductiva tardía (Kushner, 2010; Meczekalski et al., 2016).

Según un análisis estadístico elaborado por Smith y Buyalos (1996) sobre la disminución de la fertilidad femenina en relación con la edad, se observó que a partir de los 38 años es visible un descenso de la tasa de fecundidad, de modo, que alrededor de 8 años antes de la menopausia (40-41 años) comienza la llamada "infertilidad natural". La menopausia, definida como la última menstruación en la vida de la mujer, supone el cese de la fertilidad femenina y tiene lugar a finales de los 40 años y principio de los 50 (De Jármy et al., 2015; Meczekalski et al., 2016).

Aumento del uso de anticonceptivos hormonales: los estudios al respecto no son concluyentes ya que en algunos parece demostrarse que la reactivación del eje hipotálamo-hipofisis-ovario tras el cese de la administración de estos anticonceptivos puede verse dificultada, mientras que en otros no parece tener relación y mujeres que han consumido durante años estos anticonceptivos han quedado embarazadas fácilmente tras el cese del tratamiento anticonceptivo. Sí está claro que aunque este tipo de anticonceptivos impiden que se produzca la ovulación, sí se consume la reserva ovárica de la mujer (Silverthorn, 2014).

Estilo de vida: El consumo excesivo de alcohol, tabaco, cafeína o drogas puede afectar a la producción de hormonas sexuales, a la ovulación e implantación, así como provocar efectos negativos sobre el embrión y el feto (Romero, 2014).

4.4.-Causas de infertilidad masculina

i) Infecciones urogenitales: se presentan en un 20% de los hombres infértiles, siendo las principales formas de infección: uretritis, prostatitis, vesiculitis, orquitis y epididimitis. La infección con *Ureaplasma urealyticum* se asocia frecuentemente con alteraciones en la morfología de los espermatozoides, como colas cortas, delgadas, irregulares o rígidas. Infecciones provocadas por virus herpes simple tipo 2 (VHS) y por virus del papiloma humano (VPH) también pueden alterar el semen en sus períodos activos (Huidobro, 2010; Tapia, 2012).

ii) Varicocele unilateral o bilateral: consiste en la dilatación anormal del plexo venoso pampiniforme (conjunto de venas que irrigan los testículos) en el cordón espermático, y clínicamente se demuestra por un reflujo venoso acentuado en la bipedestación y con los esfuerzos físicos (Chou et al., 2013).

iii) Alteraciones endocrinas: las más frecuentes son la hiperprolactinemia y el hiperestrogenismo, que se asocian fundamentalmente con alteraciones en la movilidad y morfología de espermatozoides. Actualmente, está aumentando la prevalencia del síndrome metabólico que condiciona el hipoandrogenismo e hiperestrogenismo, con manifestaciones clínicas como disminución del deseo sexual y disfunción eréctil, disminución del volumen testicular y alteraciones en la calidad del semen (Tapia, 2012).

iv) Factores inmunológicos: consiste en el desarrollo de anticuerpos frente a espermatozoides, denominados anticuerpos antiespermáticos. Pueden ser desarrollados por el hombre o por la mujer (Barrios y Méndez, 2014).

v) Trastornos genéticos o moleculares: pueden relacionarse con abortos repetidos, azoospermia y oligospermia severa. El trastorno cromosómico más frecuente es el síndrome de Klinefelter, que en su forma clásica se caracteriza por testículos pequeños, azoospermia, ginecomastia, niveles elevados de gonadotropinas y bajos de testosterona (Rosas, 2007).

vi) Criptorquidia: consiste en la ausencia de testículos en la cavidad escrotal. Se detecta en recién nacidos y se trata con intervención quirúrgica. Si no se trata, en la mayoría de los pacientes en edad fértil provoca oligozoospermia severa o azoospermia no obstructiva (Huidobro, 2010).

vii) Hipogonadismo: Se presenta cuando los testículos dejan de producir espermatozoides, testosterona o ambos. Las causas son: i) Daño testicular (hipogonadismo primario), ii) Anomalía en el eje hipotálamo-hipófisis (hipogonadismo secundario) iii) Falta de respuesta de los tejidos periféricos a los andrógenos, lo cual se denomina resistencia androgénica (Jubiz y Cruz, 2007).

viii) Otros factores :

La edad, la obesidad y el consumo de tabaco, anabolizantes, medicamentos y la exposición profesional a determinadas sustancias afectan a la fertilidad masculina. Pueden afectar a la producción, función y movilidad de espermatozoides, la producción de testosterona y el volumen y composición del semen (López et al., 2011; Mallok et al., 2011; Chambers y Anderson, 2015).

4.5.-Tratamiento de infertilidad: Técnicas de reproducción asistida

''Se entiende por TRA todos los tratamientos o procedimientos que incluyen la manipulación de ovocitos, espermatozoides o embriones humanos para el establecimiento de un embarazo''

Herrera et al., 2013.

Las técnicas de reproducción asistida han permitido que parejas infértiles, parejas homosexuales, mujeres mayores y personas sin pareja tengan la posibilidad de tener un hijo.

Antes de recurrir a las TRA, se recomienda probar las siguientes alternativas:

1) Coito programado. Consiste en compenetrar las relaciones sexuales a los días fértiles, es decir, los días del ciclo menstrual en los que se puede producir la fecundación. Teniendo en cuenta que el óvulo permanece viable solo 24 h tras la ovulación y los espermatozoides pueden permanecer vivos en la mujer hasta 5 días, para que tenga lugar la fecundación se deben tener relaciones sexuales 4-5 días antes de la ovulación y hasta 24h después de la misma (Hall, 2016).

2) Estimulación ovárica. Consiste en estimular el crecimiento folicular y la ovulación para obtener un mayor número de ovocitos en un solo ciclo ovárico y saber que día exacto se produce la ovulación. Se utiliza para aumentar la tasa de fecundidad mensual, ya sea sola o asociada a una técnica de reproducción asistida. Existen diferentes medicamentos que producen estimulación hormonal, y por tanto, una superovulación (Escudero, 2012):

Citrato de clomifeno: tiene actividad antiestrogénica, bloquea el receptor de estrógenos de manera que la hipófisis interpreta una disminución de los niveles de estrógenos sanguíneos y aumenta la secreción de FSH, que estimula el crecimiento folicular (Escudero, 2012).

El CC es efectivo en mujeres con ciclos anovulatorios, sin embargo, no produce respuesta en mujeres con obesidad y con aumento de la resistencia a la insulina, hiperandrogenismo o con nivel basal de LH aumentado, por lo que habría que recurrir a otro tratamiento. Se puede utilizar de forma concomitante con gonadotropinas para mejorar la respuesta ovárica en pacientes que no lograron la estimulación ovárica en ciclos anteriores (Escudero, 2012).

Inhibidores de la aromatasa: Inhiben la producción de estrógenos a partir de andrógenos por inhibición de la actividad de la enzima aromatasa. Debido a ello bloquean la retroalimentación negativa que ejercen los estrógenos sobre el eje hipotálamo-hipofisis y aumentan los niveles de FSH y LH. Además, en el folículo produce un aumento de los andrógenos, lo que aumenta la expresión de receptores intrafoliculares para la FSH. Suelen utilizarse en SOP y en pacientes que no responden al CC. El más utilizado es el letrozol y también puede administrarse conjuntamente con gonadotropinas (Escudero, 2012; Piñero, 2015).

Gonadotropinas: Estas hormonas suelen utilizarse para la estimulación ovárica previa a técnicas de reproducción asistida de alta complejidad, como FIV/ICSI, ya que necesitan un mayor número de folículos. Su administración debe ser controlada mediante ecografías, ya que suponen riesgos como el embarazo múltiple o el síndrome de hiperestimulación ovárica. Dentro de las gonadotropinas se encuentran la hMG y la FSH. La hMG se extrae de la orina de mujeres menopáusicas y se somete a un proceso de purificación. Está formada por FSH y LH en la misma proporción y el objetivo es que actúen las dos hormonas de forma simultánea. No se permite que la LH produzca la ovulación, porque se administra de forma continua sin permitir que se produzca un pico. Por otro lado, en el mercado se encuentra la FSH obtenida de la orina y la FSH recombinante y se utiliza en pacientes que tienen niveles basales elevados de LH, como las pacientes con SOP (Escudero, 2012).

Análogos de GnRH: Los análogos de GnRH son medicamentos utilizados para prevenir la aparición del pico espontáneo de LH y la ovulación. Se usan en la gran mayoría de TRA junto con gonadotropinas. Se emplean tanto agonistas como antagonistas de la GnRH con distintos protocolos de administración, normalmente inyectados de forma diaria por la misma paciente (Escudero, 2012).

Una vez realizada la estimulación ovárica, se utiliza la hCG para inducir la ovulación. Se utiliza esta hormona porque tiene una constitución similar a la LH, alcanza sus receptores y produce el mismo efecto (Escudero, 2012).

4.5.1.-Inseminación artificial

Consiste en depositar espermatozoides en el aparato reproductor femenino, de una forma no natural, con el objetivo de lograr el embarazo. Es un procedimiento sencillo, no invasivo y relativamente poco costoso, que presenta tasas de embarazo mayores que el coito programado y mucho menores que FIV/ICSI (Celis, 2012; Ramos et al., 2012; Piñero, 2015).

El procedimiento ocurre de la siguiente manera: puede llevarse a cabo en un ciclo natural o con estimulación ovárica. Normalmente, se realiza estimulación y se realiza un control ecográfico

hasta tener al menos un folículo de 18 mm (maduro), y se induce la ovulación. Por otro lado hay que tener preparado el semen, para ello se obtiene mediante masturbación y se distinguen dos tipos de inseminaciones según su procedencia: inseminación homóloga, cuando el semen es del conyuge, e inseminación heteróloga cuando el semen es de un donante. Una vez obtenido, se realiza la capacitación del mismo, que consiste en separar los espermatozoides del plasma seminal y otros componentes del semen, seleccionar los espermatozoides vivos con movilidad y morfología normal y concentrarlos. El semen capacitado se deposita en el aparato reproductor femenino a las 24-36h de la administración de la hCG. Según donde se deposite el semen se distingue : inseminación intravaginal, intracervical, intratubárica, intraperitoneal e intrauterina, siendo la intrauterina la técnica mas usada y aceptada. (Figura 16). Para terminar, se apoya la fase lútea mediante la administración de progesterona por vía vaginal, comenzando la noche después de la inseminación y hasta las 10-12 semanas de gestación (Celis, 2012; Ramos et al., 2012; Vargas et al., 2013; Romero, 2014; Mazaira, 2015).

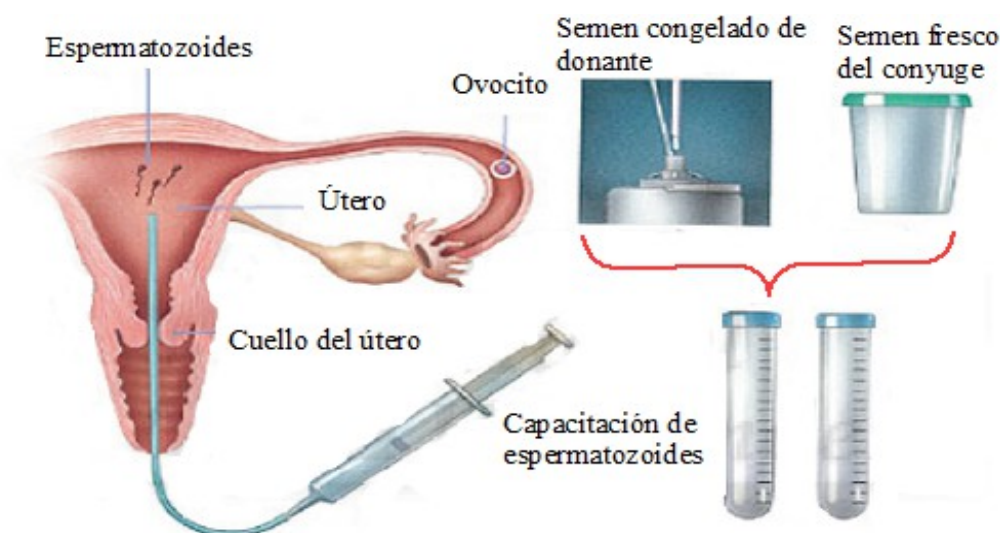

Figura 16. Técnica de inseminación intrauterina (modificada de <http://www.tocogyn.com/reproducción-asistida-tecnicas-pareja.asp>).

Los riesgos de la IIU son mínimos, en un porcentaje muy pequeño de pacientes se producen embarazos ectópicos, abortos espontáneos e infección intrauterina, siendo posible la producción de anticuerpos antiespermatozoides. La incidencia de embarazos múltiples y síndrome de hiperestimulación ovárica es mínima debido al uso de dosis bajas de medicamentos para inducir la ovulación, control ecográfico e interrupción del ciclo cuando hay una respuesta inadecuada. Existe mayor riesgo de parto prematuro y bajo peso al nacer que en los embarazos espontáneos (Vargas et al., 2013).

Se indica en los siguientes casos: infertilidad por factor masculino leve o moderado,

incapacidad de depositar el semen en la vagina como en hipospadia, eyaculación retrógrada y precoz, impotencia de origen neurológico o psicológico y el vaginismo, infertilidad de origen desconocido y en otros casos como: causas inmunológicas, endometriosis leve, enfermedades genéticas y mujeres sin parejas que desean ser madres. En las patologías psicógenas se recurre en primer lugar a la terapia psicológica, en caso de que fracase se recurrirá a la inseminación artificial (Celis, 2012; Mazaira, 2015).

En caso de factor masculino severo como ocurre en varones con oligoastenoteratospermia severa o con azoospermia, se indicara la inseminación artificial utilizando semen de donantes u otro técnica de reproducción asistida (Celis, 2012).

La IUI está contraindicada en mujeres con atresia cervical, cervicitis, endometritis u obstrucción tubárica bilateral, ya que la permeabilidad de las trompas es necesaria para esta técnica (Celis, 2012; Vargas et al., 2014).

La mayoría de los embarazos se logran en los 4 primeros ciclos, siendo muy poco probable conseguirlo a partir del sexto ciclo, por cual se deben realizar de 4 a 6 ciclos, y si no se logra el objetivo pasar a otras técnicas como FIV o ICSI (Mackenna y Hitschfeld, 2010; Celis 2012).

4.5.2.-Fecundación in-vitro

La fecundación in-vitro es el tratamiento de alta tecnología más utilizado. Su finalidad es que se produzca la fecundación en el laboratorio (in vitro) cuando no se puede producir de manera natural (Rodríguez y Méndez, 2015).

El procedimiento de FIV consta varias etapas: en primer lugar, se lleva a cabo la estimulación de los ovarios. A continuación, se extraen los óvulos mediante aspiración folicular guiada por ecografía transvaginal, una técnica quirúrgica poco invasiva y se seleccionan los ovocitos de mayor calidad. Se obtiene el semen mediante masturbación y se realiza la capacitación de espermatozoides de forma artificial. Se lleva a cabo la fecundación in vitro en el laboratorio y por último, se transfieren los embriones al útero de la mujer y se espera que la implantación se produzca correctamente (Figura 17) (Kushner, 2010).

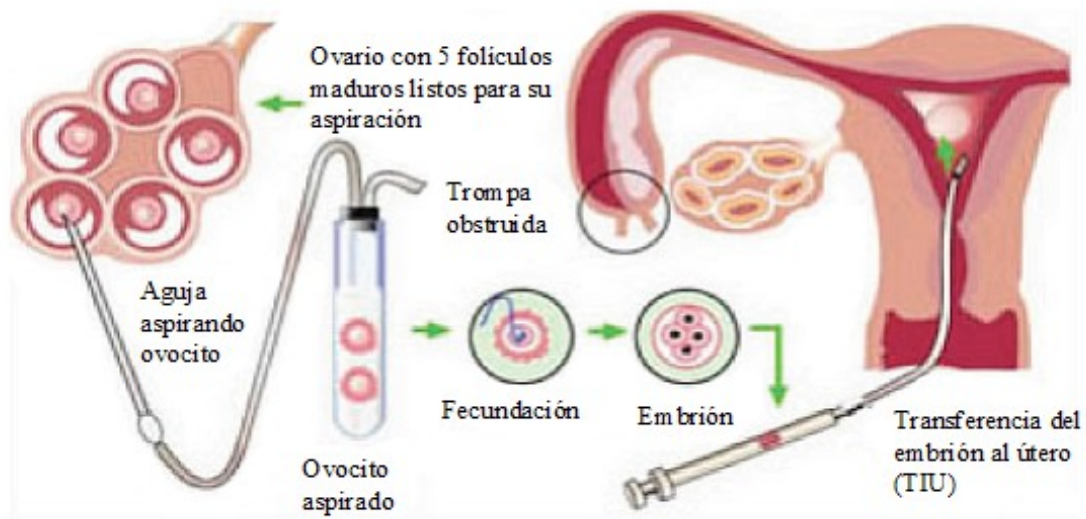

Figura 17. Proceso de Fecundación in-vitro

(http://www.lainseminaciónartificial.com/inseminaciónartificial_intrauterina.html).

Los principales riesgos que conlleva esta técnica son SHO, embarazo múltiple debido a la transferencia de más de un embrión, defectos congénitos y resultados perinatales adversos como: restricción de crecimiento intrauterino, muerte perinatal, parto prematuro, bajo peso al nacer y otros como diabetes gestacional, placenta previa, preeclampsia y muerte fetal. El método más eficaz para evitar un embarazo múltiple es la transferencia de un único embrión, pero la decisión del número óptimo de embriones a transferir depende de la edad de la mujer, etiología de la infertilidad, número de ciclos previos y calidad embrionaria (Donoso y Sanhueza, 2010; Kushner, 2010; Celis, 2012; Orozco et al., 2013).

4.5.3.-Inyección intracitoplasmática de espermatozoides

Se indica en parejas infértiles por factor masculino severo, es decir, pacientes con oligozoospermia severa, azoospermia obstructiva o no obstructiva, causas inmrológicas, síndrome de cilio inmóvil e infertilidad de origen desconocido, en los cuales es difícil lograr el embarazo por fecundación in-vitro. El avance de esta técnica ha desplazado la inseminación artificial con semen de donante para estos casos (Lopez et al., 2011; Tapia, 2012).

Es una forma de FIV, en la que se sigue el mismo procedimiento, con la diferencia de que los espermatozoides se obtienen por punción del epididimo o por punción o biopsia testicular, y se inyecta un solo espermatozide en el ovocito (López et al., 2011; Tapia, 2012).

4.5.4.-Criopreservación de óvulos y embriones

La criopreservación de embriones se usa de forma complementaria a la FIV con estimulación ovárica. De esta forma la mujer solo pasa por un proceso de estimulación ovárica disminuyendo

los riesgos asociados a este proceso. Se obtendrán un mayor número de óvulos y un mayor número de embriones de los que se transferirán. Normalmente, se intenta disminuir el número de embriones transferidos, o incluso, seleccionar un solo embrión para su transferencia evitando, en lo posible, los embarazos múltiples. En caso de que no se produzca el embarazo, los embriones criopreservados se transfieren en un ciclo posterior sin necesidad de una nueva estimulación ovárica. Por otro lado, la criopreservación de óvulos suele realizarse para posponer la fertilidad en mujeres jóvenes que deseen ser madres a una edad más avanzada o pacientes que se someten a un tratamiento de quimio o radioterapia (Beca et al., 2014).

Las principales ventajas de la criopreservación de embriones respecto a la de óvulos es que estos últimos son células frágiles por lo que su criopreservación no asegura su viabilidad o un estado óptimo para usos posteriores, sin embargo, el principal inconveniente son los problemas éticos que generan el desecho de embriones o su criopreservación de forma indefinida (López et al., 2011; Beca et al., 2014).

4.5.5.- Maduración in vitro de ovocitos

Consiste en el cultivo in vitro de ovocitos inmaduros para obtener ovocitos maduros. El proceso de maduración transcurre de la siguiente manera: Se obtienen ovocitos inmaduros a partir de folículos antrales, sin estimulación ovárica o con estimulación mínima con gonadotropinas. A continuación, los ovocitos son madurados en el laboratorio, utilizando métodos de cultivo suplementados con hormonas, obteniendo ovocitos en metafase II (maduros), que pueden ser fecundados (Vargas et al., 2012; Ortega et al., 2014; Guzman et al., 2016).

Se indica principalmente en pacientes con riesgo de desarrollar el síndrome de hiperestimulación ovárica, como las pacientes con SOP. También se indica a pacientes con cáncer que deseen preservar su fertilidad y deben iniciar un tratamiento con radio/quimioterapia de forma inminente (Ortega et al., 2014; Guzman et al., 2016).

4.5.6.-Diagnostico genético preimplantacional y Screening genético preimplantacional

El DGP consiste en estudiar el material genético de embriones obtenidos por fecundación in vitro o inyección intracitoplasmática de espermatozoides, para seleccionar y transferir al útero los que tengan determinadas características genéticas, y rechazar los que pudieran heredar un defecto genético, una predisposición genética o un sexo no deseado. Se lleva a cabo bien para detectar anomalías cromosómicas, enfermedades ligadas al sexo o alteraciones en genes causantes de enfermedades monogénicas (Ramos y Ribate, 2007; López et al., 2011; Kane et al., 2016).

Por otro lado, existe la técnica PGS con la que se analizan los embriones para descartar alteraciones en el número de cromosomas o también llamadas aneuploidias. Se indica en mujeres de edad avanzada, fallos previos en FIV, abortos de repetición y factor masculino severo, aunque algunos clínicos están ofreciendo esta prueba a todos los pacientes sometidos a FIV (López et al, 2011; Kane et al., 2016).

4.5.7.-Preservación de la fertilidad en pacientes con cáncer

La aplicación de quimioterapia, radioterapia y/o cirugía en niños y adolescentes con cáncer, puede originar a largo plazo problemas de fertilidad. Para pacientes pediátricos con cáncer tanto la radioterapia como la quimioterapia con alquilantes son especialmente gonadotóxicos, afectando a los ovocitos y la espermatogénesis (Garrido et al., 2017).

En varones, el método aprobado en nuestro país para preservar la fertilidad es la criopreservación del semen. Cuando el varón no ha alcanzado la pubertad las estrategias existentes en el momento actual son experimentales, consistiendo en preservar tejido gonadal para su posterior reimplantación. Hasta el momento no hay casos descritos de fertilidad tras este método (Garrido et al., 2017).

En mujeres, la criopreservación de embriones u ovocitos son métodos aprobados y disponibles para pacientes que se encuentran en la pubertad. Actualmente, la estimulación ovárica para la obtener ovocitos puede realizarse en cualquier fase del ciclo, lo que disminuye los retrasos en el inicio del tratamiento del cáncer. En niñas prepúberes la criopreservación de tejido ovárico es un método considerado experimental. La inmediatez del procedimiento y la posibilidad de obtener múltiples folículos y ovocitos son sus principales ventajas. Han sido documentados al menos 40 nacimientos tras la aplicación de este método (Garrido et al., 2017).

5.- CONCLUSIONES

- Las causas más frecuentes de infertilidad femenina son la obstrucción tubárica y la anovulación por síndrome de ovario poliquístico y las de infertilidad masculina las infecciones urogenitales y el varicocele.
- En los casos posibles la Inseminación Artificial se considera la primera opción de tratamiento para la infertilidad mientras que la Fecundación in-vitro se utiliza para casos donde la anterior no ha funcionado.
- De las técnicas de reproducción asistida de alta complejidad la Fecundación in-vitro resulta ser la más utilizada.
- En el 10-20% de las parejas infértiles la causa de infertilidad es desconocida lo que indica la necesidad de abrir nuevas líneas de investigación para conocer más a fondo la fisiología de la reproducción humana así como los posibles efectos de factores ambientales sobre la reproducción.
- Las nuevas líneas de investigación que persiguen preservar el tejido gonadal de enfermos pediátricos de cáncer debe completarse con futuras investigaciones.
- La promoción de educación reproductiva podría evitar posponer la concepción de un hijo hasta la llegada de la "infertilidad natural" de la mujer.

GLOSARIO DE ABREVIATURAS

- AMH: Hormona antimulleriana
- CC: Citrato de clomifeno
- DGP: Diagnóstico genético preimplantacional
- FIV: Fecundación in vitro
- FSH: Hormona folículo estimulante
- GnRH: Hormona liberadora de gonadotropinas
- hCG: Gonadotropina coriónica humana
- hMG: Gonadotropina menopáusica humana
- IA: Inseminación artificial
- ICSI: Inyección intracitoplasmática de espermatozoides
- IIU: Inseminación intrauterina
- LH: Hormona luteinizante
- PGS: Screening genético preimplantacional
- SHO: Síndrome de hiperestimulación ovárica
- SOP: Síndrome de ovario poliquístico
- TRA: Técnicas de reproducción asistida

6.- BIBLIOGRAFIA

Aguilar AS, Miranda MA, Quintana A. La mujer, el ciclo menstrual y la actividad física. Rev Arch Med Camagüey. 2017; 21(2): 294-307.

Barrios A, Méndez LA. Enfoque de los principales factores causales en los trastornos reproductivos. Rev Cubana Obstet Ginecol. 2014; 40(2): 246-257.

Beca JP, Lecaros A, González P, Sanhueza P, Mandakovic B. Aspectos médicos, éticos y legales de la criopreservación de embriones humanos. Rev Med Chile. 2014; 142(7): 903-908.

Belluni V, Godino MF, Rodríguez C, García MF. Hablamos sobre sexualidad: biología I. 1ª ed. Rosario: Instituto Politécnico Superior General San Martín; 2014.

Celis A. Inseminación intrauterina en el momento actual. Rev peru ginecol obstet. 2012; 58(2): 107-114.

Chambers TJ, Anderson RA. The impact of obesity on male fertility. Hormones. 2015; 14(4): 563-568.

Chou A, Fragas R, Hernández DR, Rodríguez E, Palacios P. Varicocele bilateral e infertilidad: evaluación de dos técnicas quirúrgicas. Rev Cub Urol. 2013; 2(1): 53-69.

De Jármy ZIK, Homem De Mello AM, De Araujo FF, Ferreira MG, Batista Castello MJ. Contraception and family planning at the extreme of reproductive life-climacteric. Rev Assoc Med Bras. 2016; 62(5): 454-457.

Donoso P, Sanhueza P. Riesgos y complicaciones de los tratamientos de infertilidad. Rev Med Clin Condes. 2010; 21(3): 457- 462.

Escudero LE. Estimulación ovárica en reproducción asistida. Rev peru ginecol obstet. 2012; 58(3): 191-199.

Fernández-Tresguerres JA. Fisiología humana. 4ª ed. México: Mc Graw-Hill; 2010.

Garnier M, Huang L, López M. Manejo y abordaje de la infertilidad asociada a la endometriosis. Rev Med de Costa Rica y Centroamérica. 2014; 71(611): 497-500.

Garrido C, Lassaletta A, Vazquez MA, Echevarria A, Gutiérrez I, Andión M et al. Situación de la preservación de fertilidad en pacientes con cáncer en nuestro medio: grado de conocimiento, información e implicación de los profesionales. An Pediatr (Barc). 2017; 87(1): 3-8.

Guzmán L, Mestanza M, Inoue N, Nuñez D, Portella J, Noriega-Hoces L. Maduración *in vitro*

de ovocitos con cultivo extendido hasta estadio de blastocisto- Primer nacimiento reportado en el Perú. *Rev peru ginecol obstet.* 2016; 62(4): 433-437.

Hall JE. Guyton y Hall. *Tratado de Fisiología Médica.* 13ª ed. Barcelona: Elsevier; 2016.

Herrera F, Teitelbom B, Russo M, Salas SP, Zegers F. Encuesta de opinión pública sobre reproducción humana y usos de tecnología de reproducción asistida en habitantes de Santiago, Chile. *Rev Med Chile.* 2013; 141(7): 853-860.

Huidobro C. Infertilidad masculina. *Rev Med Clin Condes.* 2010; 21(3): 368-375.

Imakawa K, Bai R, Fujiwara H, Ideta A, Aoyagi Y, Kusama K. Continuous model of conceptus implantation to the maternal endometrium. *J Endocrinology.* 2017; 233(1): 53-65.

Izzedin-Bouquet R. Psicología de la Reproducción: De la Infertilidad a la Reproducción Asistida. *Rev Cient Cienc Med.* 2011; 14(2): 31-34.

Izzo CR, Araújo PA, Serafini PC. Human reproduction: current status. *Rev Assoc Med Bras.* 2015; 61(6): 557-559

Jubiz W, Cruz EA. Hipogonadismo masculino: Causas, genética, diagnóstico y tratamiento. *Colomb Med.* 2007; 38(1): 84-91.

Junqueira LC, Carneiro J. *Histología Básica: texto y atlas.* 12ª ed. Madrid: Médica Panamericana; 2015.

Kane SC, Willats E, Bezerra Maia E, Holanda Moura S, Hyett J, Da Silva Costa F. Pre-Implantation Genetic Screening Techniques: Implications for Clinical Prenatal Diagnosis. *Fetal Diagn Ther.* 2016; 40(4): 241–254.

Kushner L. La fertilización in vitro: beneficios, riesgos y futuro. *Rev Cient Cienc Med.* 2010; 13(2): 77-80.

López N, Palacios S, Fernández ML, Chinchilla N, Beunza M. N° 3. Retraso de la edad de la procreación e infertilidad. El recurso a la reproducción asistida y selección de embriones. El problema intergeneracional. *Cuad. Bioét.* 2011; 22(2): 325-340.

Mackenna A, Hitschfeld C. Inseminación intrauterina. *Rev Med Clin Condes.* 2010; 21(3): 433-439.

Magendzo A. Anovulación y disfunción ovulatoria e infertilidad. *Rev Med Clin Condes.* 2010; 21(3): 377 - 386.

- Mallok A, Flores RM, Alonso CA, Martínez G. Desbalance redox en la infertilidad masculina. *Rev Cubana Farm.* 2011; 45(2): 283-296.
- Masoli D. Diagnóstico de la infertilidad: estudio de la pareja infertil. *Rev Med Clin Condes.* 2010; 21(3): 363-367.
- Mazaira DN. Factores predictivos de embarazo en inseminación intrauterina homóloga [tesis doctoral en Internet]. Alicante: Universidad Miguel Hernández; 2015. Disponible en: <https://dialnet.unirioja.es/servlet/tesis?codigo=54845>.
- Meczekalski B, Czyzyk A, Kunicki M, Podfigurna-Stopal A, Plociennik L, Jakiel G et al. Fertility in women of late reproductive age: the role of serum anti-Müllerian hormone (AMH) levels in its assessment. *J Endocrinol Invest.* 2016; 39(11): 1259–1265.
- Oliver M, Mach N. Factores nutricionales y no nutricionales pueden afectar la fertilidad masculina mediante mecanismos epigenéticos. *Nutr Hosp.* 2016; 33(5):1236-1244.
- Orozco I, Segura A, Prados F, Buxaderas R, Hernández J, Marqueta J et al. Evolución del método de fecundación *in vitro* en España: 1993-2010. *Rev Int Androl.* 2013; 11(2): 48-53.
- Ortega C, Guzmán L, Argüello B, Pommer R. Maduración *in vitro* de ovocitos humanos: una opción para preservar la fertilidad de las mujeres. Reporte del primer caso realizado en Chile. *Rev Chil Obstet Ginecol.* 2014; 79(6): 513 - 516.
- Piñero EM. Aplicaciones de la resonancia magnética nuclear en el estudio de la infertilidad [tesis doctoral en Internet]. Valencia: Universidad de Valencia; 2015. Disponible en: <http://roderic.uv.es/handle/10550/50616>.
- Price MJ, Ades AE, Welton NJ, Simms I, Horner PJ. Pelvic inflammatory disease and salpingitis: incidence of primary and repeat episodes in England. *Epidemiol Infect.* 2017; 145(1): 208–215.
- Ramos AM, Delgado A, García JI. Inseminación artificial intrauterina y comparación de resultados referentes al tiempo posterior a la inducción de ovulación. *Rev Mex Reprod.* 2012; 4(4): 164-169.
- Ramos FJ, Ribate MP. Diagnóstico genético preimplantacional. *Rev Esp Pediatr.* 2007; 63(6): 443-499.
- Rodríguez K, Méndez J. Factores clínico-terapéuticos que influyen en el logro de embarazo en pacientes tratadas por fertilización *in vitro*. *Rev Cubana Endocrinol.* 2015; 26(2): 108-123.

Romero MI. Influencia del apoyo de la fase lútea con progesterona en ciclos estimulados de Inseminación Intrauterina [tesis doctoral en Internet]. Córdoba: Universidad de Medicina de Córdoba; 2014. Disponible en: <http://helvia.uco.es/xmlui/handle/10396/12128>.

Rosas MR. Infertilidad masculina. *Offarm*. 2007; 26(7): 70-5.

Silva R. Síndrome de ovario poliquístico e infertilidad. *Rev Med Clin Condes*. 2010; 21(3): 387- 396.

Silverthorn DU. *Fisiología Humana: un enfoque integrado*. 6ª ed. México: Médica Panamericana; 2014.

Tapia R. Una visión actual de la infertilidad masculina. *Rev Mex Reprod*. 2012; 4(3):103-109.

Vargas L, Pella R, Vargas A, Bartolo L. Maduración in vitro de ovocitos: alternativa efectiva en reproducción asistida. *Rev peru ginecol obstet*. 2012; 58(4): 263-266.

Vargas VM, Tovar JM, Acosta G, Moreno MA. Papel de la inseminación intrauterina en la era de la fertilización in vitro. *Clin Invest Gin Obst*. 2014; 41(1): 29-34.