



UNIVERSIDAD DE SEVILLA
FACULTAD DE ODONTOLOGÍA

REVISIÓN
BIBLIOGRÁFICA

**PAPEL DEL LÁSER DE DIODO EN LA
TERAPIA FOTODINÁMICA COMO
COMPLEMENTO DEL TRATAMIENTO
CONVENCIONAL DE LA PERIODONTITIS**

Trabajo Fin de Grado
Cristina Campos Bornes
Curso 2015-2016



Departamento de Estomatología
Facultad de Odontología

Dña. María Reyes Jaramillo Santos, Profesora Asociada Sustituta Interina del Departamento de Estomatología de la Facultad de Odontología de la Universidad de Sevilla.

CERTIFICA:

Que el presente trabajo titulado “PAPEL DEL LÁSER DE DIODO EN LA TERAPIA FOTODINÁMICA COMO COMPLEMENTO DEL TRATAMIENTO CONVENCIONAL DE LA PERIODONTITIS” ha sido realizado por Dña. Cristina Campos Bornes bajo mi dirección y supervisado en el periodo comprendido entre los años 2015-2016, habiendo revisado el mencionado trabajo y estando conforme con su presentación como Trabajo Fin de Grado, para ser juzgado por el Tribunal que en su día se designe.

Y para que así conste y a los efectos oportunos, firmo el presente certificado en Sevilla, el día 24 de mayo de 2016.

Fdo. Profa. M^ª Reyes Jaramillo Santos
Tutora de Trabajo Fin de Grado

AGRADECIMIENTOS

Me gustaría comenzar dando las gracias a todas esas personas que han hecho esto posible. En primer lugar, a mi familia, por haberme proporcionado todo cuanto estaba en sus manos para que pudiese llegar hasta aquí, y especialmente a mi hermana, por haberme transmitido la pasión por esta profesión.

A mis amigos y compañeros de profesión Jacinto e Ignacio. Gracias por los buenos consejos, por estar ahí siempre que os he necesitado.

A mi compañera Ana, por todos los momentos que hemos compartido durante estos años en la facultad. Gracias por tu ayuda, tu comprensión y tu paciencia.

A Gonzalo, por estar apoyándome en todo momento, por confiar, creer en mí y no dejar que nunca me rinda.

A todos los profesores que durante la carrera han colaborado en mi aprendizaje, por compartir sus conocimientos conmigo.

A mi tutora Reyes, por su implicación y su tiempo en la coordinación del presente trabajo. Por no sólo haberme ayudado y orientado, sino también por haberme animado durante su realización.

ÍNDICE

1. RESUMEN.....	2
2. INTRODUCCIÓN.....	4
2.1 La enfermedad periodontal. Periodontitis	4
2.1.1 Etiología y patogenia.....	5
2.1.2 Clínica.....	5
2.1.3 Tratamiento.....	6
2.2 La terapia fotodinámica.....	8
2.2.1 Terapia fotodinámica en periodoncia	8
2.2.2 El láser de diodo.....	9
2.2.3 Ventajas de la terapia fotodinámica	9
3. OBJETIVOS.....	10
4. MATERIAL Y MÉTODO.....	11
5. RESULTADOS.....	14
6. DISCUSIÓN.....	23
7. CONCLUSIONES.....	29
8. BIBLIOGRAFÍA.....	30

1 RESUMEN

Objetivo: analizar y comparar el uso del láser de diodo en la terapia fotodinámica como complemento del tratamiento convencional de la periodontitis, así como valorar los beneficios y su viabilidad en la práctica clínica.

Material y método: se realizó una búsqueda exhaustiva en Pubmed (MEDLINE) utilizando palabras claves y aplicando criterios de exclusión que condujo a la selección diez artículos.

Resultados: Los artículos incluidos fueron diez ensayos clínicos aleatorizados en los que se comparaban parámetros clínicos o microbiológicos en pacientes en los que se había complementado o no el tratamiento convencional de la periodontitis con la terapia fotodinámica. Se confecciona una tabla en la que comparamos las características de los estudios y los resultados de cada uno.

Conclusiones: No existe una evidencia clara en cuanto a los beneficios del uso del láser diodo en la terapia fotodinámica como complemento del tratamiento convencional de la periodontitis debido a la heterogeneidad de los estudios en cuanto a características, parámetros estudiados y resultados obtenidos, aun así parece una terapia prometedora para mejorar los parámetros microbiológicos en la enfermedad periodontal y su uso no tiene efectos adversos en los pacientes.

Palabras claves: Periodontitis, enfermedad periodontal, láser de diodo, terapia fotodinámica, raspado y alisado radicular, tratamiento periodontal, salud periodontal.

ABSTRACT

Aim: To analyze and compare the use of diode laser in photodynamic therapy as an adjunct to conventional treatment of periodontitis, as well as the benefits and feasibility in clinical practice.

Materials and method: An exhaustive search was conducted in PubMed (MEDLINE) using keywords and applying exclusion criteria that led to the selection of ten articles.

Results: Items included were ten randomized clinical trials in which clinical and microbiological parameters were compared in patients who had received conventional treatment of periodontitis supplemented or not with photodynamic therapy. A table in which we compare the characteristics of the studies and the results of each has been constructed.

Conclusion: There is no clear evidence about the benefits of using the laser diode in photodynamic therapy as an adjunct to conventional treatment of periodontitis due to the heterogeneity of the studies in terms of features, parameters studied and results obtained, although it seems to be a therapy promising to improve microbiological parameters in periodontal disease and its hasn't adverse effects on patients.

Keywords: Periodontitis, periodontal disease, diode laser, photodynamic therapy, scaling root planning, periodontal treatment, periodontal health.

2 INTRODUCCIÓN

2.1 La enfermedad periodontal. Periodontitis.

La enfermedad periodontal es una patología infecciosa que afecta al periodonto y que está presente en gran parte de la población, pudiendo afectar hasta a un 90% de ella.¹ Anatómicamente el periodonto está comprendido por la encía, el ligamento periodontal, el cemento radicular y el hueso alveolar (fig.1), y la función principal de éste consiste en unir el diente al tejido óseo de los maxilares y en mantener la integridad en la superficie de la mucosa masticatoria de la cavidad oral.²

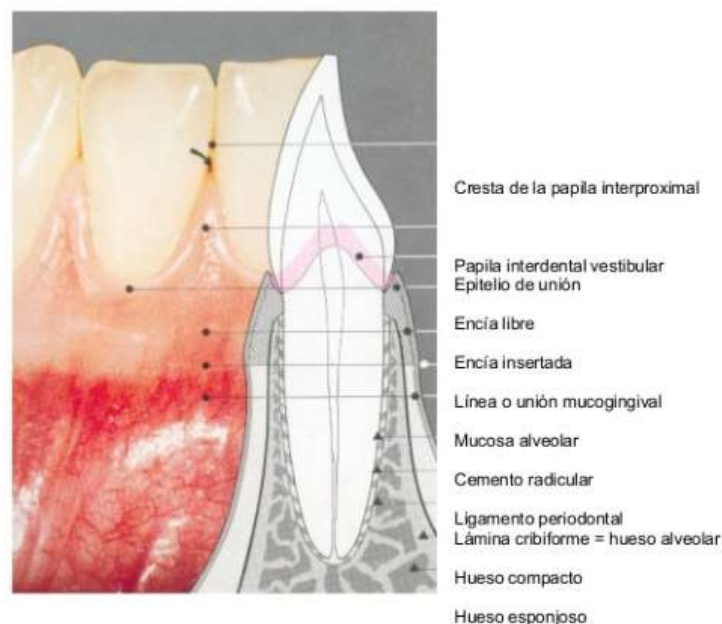


Figura 1. Imagen tomada de Carranza F., Newman M., Cervera Pachec C. and Ramos Tercero, J. *Periodontología clínica. 8ª ed. México: McGraw-Hill interamericana. 1998.*

La enfermedad periodontal presenta dos entidades diferenciadas, gingivitis y periodontitis. Mientras que en la gingivitis existe una inflamación de la encía reversible con el tratamiento y que no llega a afectar a los tejidos de soporte (ligamento, cemento, hueso), en la periodontitis sí hay destrucción irreversible del soporte periodontal.³

2.1.1 Etiología y patogenia

Aunque adicionalmente haya otros factores como hábitos nocivos (tabaco) o condiciones sistémicas (diabetes) que modifiquen el desarrollo de la enfermedad, el factor principal y considerado factor iniciador de la enfermedad periodontal es la placa bacteriana.⁴ Los primeros estudios clínicos que se realizaron como el de Løe y cols. 1965⁵ y Theilade y cols. 1966⁶ demostraron que una mala higiene oral, y por lo tanto acúmulo de placa bacteriana en los dientes, inducían progresivamente a la aparición de signos de inflamación gingival.

La placa bacteriana son depósitos bacterianos asociados a la superficie dentaria, pudiendo ser supragingival, si se encuentra en la corona clínica del diente, o subgingival, si se encuentra acumulada debajo del margen gingival. Sin embargo, la placa bacteriana por sí sola no explica la enfermedad, para ello hay que tener en cuenta la respuesta del hospedador.² La presencia de bacterias en la encía producen una infección, y ante ello el sistema inmune del huésped es estimulado y se generan mecanismos de defensas que desembocan en una inflamación en la cual participan diferentes proteínas, mediadores y células (IL-1, TNF, PMNs, MMP-8, linfocitos T CD4, RANKL, OPG...)⁷ Cuando este proceso inflamatorio no es controlado acaba volviéndose crónico y comienza la degradación de los tejidos de soporte, dando como resultado la formación de la bolsa periodontal, pérdida de inserción clínica y pérdida ósea.⁸

Dentro de las más de las 700 especies bacterianas presentes en la cavidad oral, se ha designado que hay un grupo de microorganismos concretos que están especialmente asociados a la invasión y destrucción de tejido periodontal por la expresión de numerosos factores de virulencia que acaban alterando la respuesta del huésped y por su difícil eliminación. Estos microorganismos son, *Aggregatibacter actinomycetemcomitans*, *Porphyromonas gingivalis* y *Tannerella forsythia* (*Bacteroides forsythus*).⁹

2.1.2 Clínica

La forma más común de periodontitis es la periodontitis crónica. Ésta es de progresión lenta aunque puede tener episodios de exacerbación y se caracteriza

fundamentalmente por la inflamación gingival, formación de bolsas periodontales, pérdida de inserción y la pérdida de hueso alveolar, aunque también se pueden encontrar otras manifestaciones clínicas como sangrado gingival, recesión gingival, movilidad dental, migración dental, molestias y halitosis. Las lesiones pueden ser localizadas o generalizadas y suele afectar a adultos.¹⁰

Además de la periodontitis crónica existe otro tipo de periodontitis menos común y de aparición más temprana con manifestaciones similares pero de una progresión mucho más rápida y destructiva denominada periodontitis agresiva. Este tipo de periodontitis suele relacionarse con la expresión de agentes etiológicos muy virulentos y con un alto nivel de susceptibilidad por parte del paciente.²

Entre los parámetros clínicos de la periodontitis, el más característico es el paso de surco periodontal a bolsa periodontal. El surco periodontal es el espacio que hay alrededor del diente entre encía marginal y la superficie del diente y que limita apicalmente con las células del epitelio de unión, éste suele medir entre 1 y 3mm, sin embargo, puede darse una profundización patológica del surco periodontal debida a la pérdida ósea y de inserción periodontal que hace que mida ≥ 4 mm convirtiéndose en una bolsa periodontal.⁸

2.1.3 Tratamiento

El tratamiento de la periodontitis va dirigido principalmente a frenar la evolución de la enfermedad y en casos más avanzados a restaurar las estructuras dañadas.

Existen varias fases. Una primera fase causal enfocada en el control y la eliminación de la placa bacteriana presente en las superficies dentarias y tejidos blandos mediante la instrucción de higiene oral al paciente y la realización de tartrectomía y raspado y alisado radicular, así como la eliminación de factores de riesgo, otra fase correctiva en la que se restauran defectos provocados por la enfermedad mediante técnicas como la cirugía periodontal de acceso o la cirugía mucogingival, y por último, una fase de mantenimiento en la que se previene la recidiva de la enfermedad mediante un sistema de visitas de control con el paciente.²

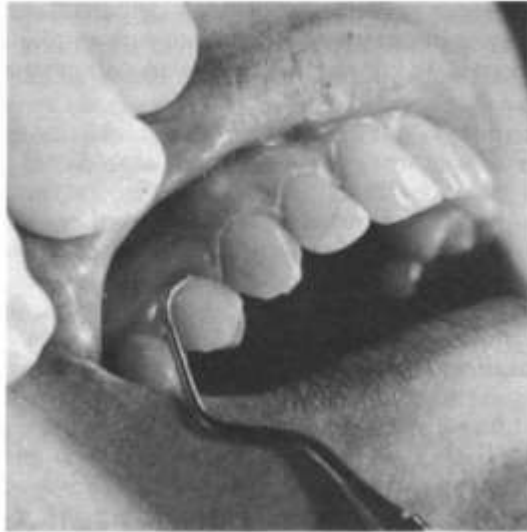

Figura 2. Imagen tomada de Carranza F., Take H. and Newman, M. *Periodontología clínica. 9ª ed. México: McGraw-Hill Interamericana ;2004.*

El raspado y alisado radicular (fig. 2), que es la técnica convencional por excelencia en el tratamiento de la periodontitis, consiste en una remoción instrumental de los depósitos acumulados sobre la superficie dental tanto a nivel supragingival como subgingival, de tal manera que disminuye la concentración bacteriana disminuyendo a su vez las principales especies periodontopatógenas.¹⁰ Sin embargo, aunque se mejoren los parámetros clínicos, estudios como el de Brayer y cols. 1989¹¹ demostraron que esta técnica presenta limitaciones debido a factores como la anatomía radicular, la profundidad de la bolsa o la inadecuada técnica seguida por el profesional que hacen que la completa eliminación de los depósitos sea difícil. Ante esto se han buscado métodos complementarios del raspado y alisado radicular que ayuden a eliminar los patógenos. Uno de estos métodos es el uso de antibióticos sistémicos¹², pero presentan inconvenientes como el desarrollo de resistencia a los antimicrobianos, lo que ha desembocado en la búsqueda de nuevas terapias complementarias como la terapia fotodinámica.¹³

2.2 La terapia fotodinámica

La terapia fotodinámica consiste en la activación de un agente fotosensibilizador mediante una luz a una adecuada longitud de onda en presencia de oxígeno de tal forma que se crean radicales libres que son citotóxicos para los microorganismos presentes (fig. 3).¹³

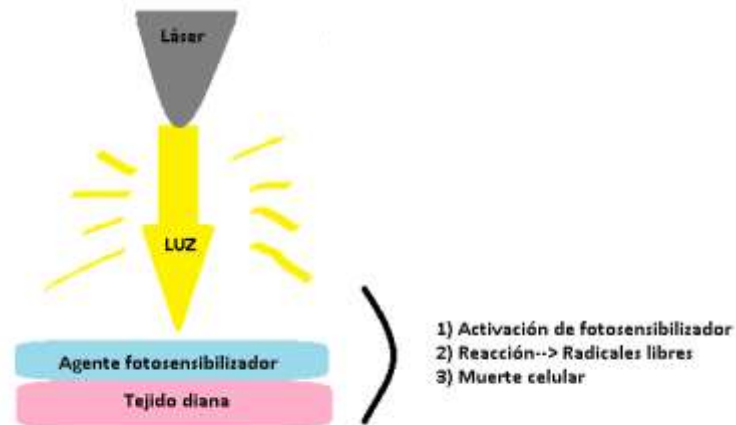

Figura 3.

Los agentes fotosensibilizadores comúnmente utilizados son los colorantes azul de toluidina o azul de metileno, y como fuente de luz se utilizan distintos tipos de láser (láser de argón, láser de diodo, láser de neodimio: YAG). El efecto de estos láseres sobre el tejido irradiado dependerá en gran parte de los parámetros de emisión (longitud de onda, intensidad, etc.).¹⁴

Aunque la terapia fotodinámica ha sido usada en el campo de la medicina desde 1904 (Von Tappeiner & Jodlbauer 1904)¹⁵, sólo en los últimos diez años aproximadamente estudios clínicos han examinado su aplicación en la cavidad oral.¹⁶

2.2.1 Terapia fotodinámica en periodoncia

El uso del láser para la terapia periodontal se basa en el efecto descontaminante que podrá ser aprovechado tanto en el tratamiento de las bolsas periodontales a cielo cerrado, como en los tratamientos periodontales más complejos que requieren de la preparación de un colgajo.¹⁷ Estudios como el de Wilson 2004¹⁸ mostraron el potencial efecto bactericida de la terapia fotodinámica en bacterias orales in vitro lo que apoya el uso del láser como una opción en el tratamiento de la periodontitis.

Exactamente igual que el desbridamiento radicular convencional elimina el biofilm y cálculo (placa bacteriana) de la superficie dura del diente, la descontaminación con láser elimina el biofilm dentro del tejido necrótico de la pared de la bolsa. La energía del láser en conjunto con el agente fotosensibilizador interactúa fuertemente con el tejido inflamado, para ello esta energía se administra en la zona diana mediante unos sistemas de transmisión de fibra óptica cuya punta se introduce unos milímetros en la pared del tejido dañado (fig. 4).¹⁴

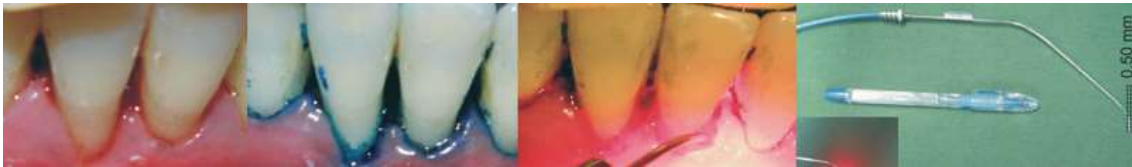

Figura 4. Imagen tomada de Betsy, J., Prasanth, C., Baiju, K., Prasanthila, J. and Subhash, N. *Efficacy of antimicrobial photodynamic therapy in the management of chronic periodontitis: a randomized controlled clinical trial. J Clin Periodontol. 2004; 41(6):573-581.*

2.2.2 El láser de diodo

De los diferentes tipos de láser con aplicaciones odontológicas, el láser de diodo a una adecuada longitud de onda ha demostrado ser un importante bactericida¹⁹, lo que sumado a su menor coste en comparación con otros láseres lo han convertido en la fuente de luz usada en la mayoría de estudios que evalúan su uso en el tratamiento de la enfermedad periodontal.¹⁴

Los láseres de diodo, también denominados láser de semiconductores, son láseres que emplean una combinación de Aluminio, Galio y Arsénico para transformar la energía eléctrica en energía lumínica. Según su potencia los hay de dos tipos, de baja potencia, cuyas longitudes de onda oscilan entre 635nm y 830nm, y de alta potencia, cuyas longitudes de onda se encuentran entre 810nm y 980nm. En cuanto a sus aplicaciones clínicas los de baja potencia son los que tienen principalmente efecto bioestimulador, antiinflamatorio y bactericida.²⁰

2.2.3 Ventajas de la terapia fotodinámica

Una de las principales ventajas de la terapia fotodinámica es que no se crean resistencias al tratamiento como ocurre con los antibióticos. Además se puede aplicar

el tratamiento de forma selectiva mediante la aplicación del agente sensibilizador en el tejido diana y la consiguiente aplicación de luz de forma precisa con la ayuda de la punta de fibra óptica.²¹

La terapia fotodinámica por lo tanto ha sido y está siendo investigada en los últimos años por su posible aplicación como ayudante en el tratamiento de la enfermedad periodontal, siendo interesante analizar los resultados para poder esclarecer su eficacia o no como coadyuvante en el tratamiento de la periodontitis y conocer sus futuras perspectivas.

3 OBJETIVOS

El objetivo del presente trabajo es realizar una amplia revisión bibliográfica con el fin de analizar y comparar el uso del láser de diodo en la terapia fotodinámica como complemento del tratamiento de la periodontitis, así como valorar los beneficios que puede aportar esta terapia al tratamiento convencional de la periodontitis y su viabilidad en la práctica clínica.

4 MATERIAL Y MÉTODO

Para obtener la información necesaria para el desarrollo de la presente revisión bibliográfica sobre el papel del láser de diodo en la terapia fotodinámica como complemento del tratamiento convencional de la periodontitis se procedió a una búsqueda exhaustiva en la base de datos Pubmed de MEDLINE (Biblioteca Nacional de Medicina de los Estados Unidos). También se consultaron libros y revistas.

Los libros consultados fueron los siguientes:

- *“Periodoncia”* de Wolf, H., Rateitschak-Plüss, E. and Rateitschak, K. (2005).
- *“Periodontics”* de Eley, B., Soory, M. and Manson, J. (2010).
- *“Periodoncia clínica e implantología odontológica”* de Lindhe J., Karring T., Lang. (2005).
- *“Láser en odontología. Principios y práctica”* de Robert A. Convissar. (2012).
- *“Láser en odontología”* de Maggioni, M., Attanasio, T. and Scarpelli, F. (2010).

Las revistas consultadas fueron las siguientes:

- *“Journal of Clinical Periodontology”*
- *“BMC Oral Health”*
- *“Lasers in Medical Science”*
- *“Head an Face Medicine”*
- *“Photomedicine and Laser Surgery”*
- *“Journal of periodontology”*

Para la búsqueda en Pubmed los términos Mesh utilizados fueron: Periodontal disease, disease periodontitis, periodontitis, diode laser, laser therapy, photodynamic therapy, diode laser periodontal, low level laser therapy, scaling root planing, ultrasonig scaling, periodontal scaling, periodontal therapy, periodontal treatment, ultrasound, antibiotic ,mecanical debridement, antimicrobial, chlorhexidine, surgical periodontal therapy, non surgical periodontal therapy, non surgical periodontal treatment, periodontal health, periodontal healing, reduction of periodontal disease.

Tabla de términos con metodología PICO:

PROBLEM	INTERVENTION	COMPARATIVE	OUTCOME
Periodontal disease	Diode laser	Scaling root planing	Periodontal health
Disease periodontitis	Laser therapy	Ultrasonig scaling	Periodontal healing
Periodontitis	Photodynamic therapy	Periodontal scaling	Reduction of periodontal disease
	Diode laser periodontal	Periodontal therapy	
	Low level laser therapy	Periodontal treatment	
		Ultrasound	
		Antibiotic	
		Mechanical debridement	
		Antimicrobial	
		Chlorhexidine	
		Surgical periodontal therapy	
		Non surgical periodontal therapy	
		Non surgical periodontal treatment	

Como criterios de inclusión y exclusión se tuvieron en cuenta:

Criterios de inclusión	Criterios de exclusión
Artículos escritos en inglés	Artículos que no estén en inglés
Estudios de mayor nivel de evidencia. Estudios que fuesen meta-análisis, revisiones sistemáticas o ensayos clínicos aleatorios.	Estudios de menor nivel de evidencia. Estudios que no fueran los incluidos en criterios de inclusión. Ensayos clínicos, estudios de cohortes, estudios de caso-control y series de casos.
Estudios en humanos no fumadores y sin enfermedad sistémica.	Estudios en animales. Estudios en humanos fumadores o con enfermedad sistémica.
Publicado dentro de los últimos 5 años	Publicaciones con más de 5 años de antigüedad
Relación con el tema a tratar	Artículos cuyo contenido no esté relacionado con el objetivo de esta revisión.
Artículos completos y accesibles	Artículos de pago o acceso privado

Estrategia de búsqueda y número de resultados:

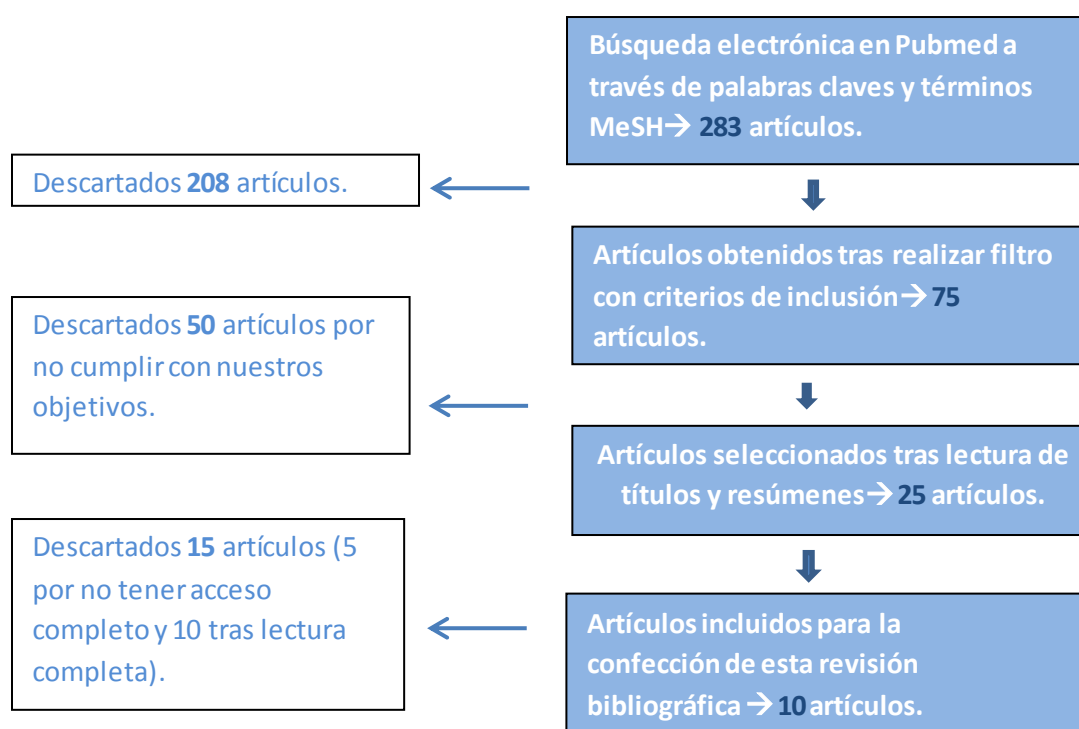
En la primera búsqueda utilizando todas las palabras claves detalladas en los grupos problem, intervention, comparative y outcome con de la tabla “PICO” junto con los conectores correspondientes y filtrando la búsqueda según los tipos artículos “Clinical Trial, Meta-Analysis y Systematic Reviews” se obtuvieron un total de 283 artículos.

#29	Add	Search ((((((periodontal disease) OR disease periodontitis) OR periodontitis)) AND (((diode laser) OR laser therapy) OR photodynamic therapy) OR low level laser therapy)) AND (((((((((((scaling root planing) OR ultrasonic scaling) OR periodontal scaling) OR periodontal therapy) OR periodontal treatment) OR ultrasound) OR antibiotic) OR mechanical debridement) OR antimicrobial) OR chlorhexidine) OR surgical periodontal therapy) OR non surgical periodontal therapy) OR non surgical periodontal treatment)) AND (((periodontal health) OR periodontal healing) OR reduction of periodontal disease) Sort by: Relevance	283
#28	Add	Search ((periodontal health) OR periodontal healing) OR reduction of periodontal disease Sort by: Relevance	21038
#27	Add	Search reduction of periodontal disease Sort by: Relevance	3759
#26	Add	Search periodontal healing Sort by: Relevance	4728
#25	Add	Search periodontal health Sort by: Relevance	14023
#24	Add	Search (((((((((((scaling root planing) OR ultrasonic scaling) OR periodontal scaling) OR periodontal therapy) OR periodontal treatment) OR ultrasound) OR antibiotic) OR mechanical debridement) OR antimicrobial) OR chlorhexidine) OR surgical periodontal therapy) OR non surgical periodontal therapy) OR non surgical periodontal treatment Sort by: Relevance	2052256
#23	Add	Search non surgical periodontal treatment Sort by: Relevance	3641
#22	Add	Search non surgical periodontal therapy Sort by: Relevance	3402
#21	Add	Search surgical periodontal therapy Sort by: Relevance	11126
#20	Add	Search chlorhexidine Sort by: Relevance	9649
#19	Add	Search antimicrobial Sort by: Relevance	1484974
#18	Add	Search mechanical debridement Sort by: Relevance	1099
#17	Add	Search antibiotic Sort by: Relevance	683428
#16	Add	Search ultrasound Sort by: Relevance	489970
#15	Add	Search periodontal treatment Sort by: Relevance	36057
#14	Add	Search periodontal therapy Sort by: Relevance	30708
#13	Add	Search periodontal scaling Sort by: Relevance	3541
#12	Add	Search ultrasonic scaling Sort by: Relevance	913
#11	Add	Search scaling root planing Sort by: Relevance	2652
#10	Add	Search (((diode laser) OR laser therapy) OR photodynamic therapy) OR low level laser therapy Sort by: Relevance	95923
#9	Add	Search low level laser therapy Sort by: Relevance	4985
#8	Add	Search photodynamic therapy Sort by: Relevance	20058
#7	Add	Search diode laser periodontal Sort by: Relevance	205
#6	Add	Search laser therapy Sort by: Relevance	72545
#5	Add	Search diode laser Sort by: Relevance	11347
#4	Add	Search ((periodontal disease) OR disease periodontitis) OR periodontitis Sort by: Relevance	86227
#3	Add	Search periodontitis Sort by: Relevance	32085
#2	Add	Search disease periodontitis Sort by: Relevance	12368
#1	Add	Search periodontal disease Sort by: Relevance	62810

Tras aplicar los filtros “full text”, “published in the last 5 years”, “Humans” e “English” se identificaron 75 artículos.

Query	Items found
Search ((((((periodontal disease) OR disease periodontitis) OR periodontitis) AND (((diode laser) OR laser therapy) OR photodynamic therapy) OR low level laser therapy)) AND (((((((((((scaling root planing) OR ultrasonic scaling) OR periodontal scaling) OR periodontal therapy) OR periodontal treatment) OR ultrasound) OR antibiotic) OR mechanical debridement) OR antimicrobial) OR chlorhexidine) OR surgical periodontal therapy) OR non surgical periodontal therapy) OR non surgical periodontal treatment) AND ((periodontal health) OR periodontal healing) OR reduction of periodontal disease) Sort by: Relevance Filters: Full text; published in the last 5 years; Humans; English	75

Se procedió a la selección revisando títulos, resúmenes y conclusiones con el fin de decidir si la información que contenía estaba relacionada o no con nuestros objetivos y si cumplían con nuestros criterios. Tras ellos se descartaron 50 artículos porque no estaban exactamente relacionados con el tema a tratar o incluían estudios en humanos fumadores o con alguna enfermedad sistémica, y se seleccionaron 25 artículos de los cuales se tuvieron que descartar 5 artículos por no conseguir acceso completo. Finalmente se procedió a la lectura completa considerando adecuados y seleccionando 10 artículos para nuestra revisión.



5 RESULTADOS

Los 10 artículos seleccionados se muestran en la siguiente tabla.

Tabla 1.

Título	Revista / Año	Autor	Tipo de estudio	Objetivos	Pacientes H/M Años(media)	Parámetros clínicos	Análisis microbiológico	Seguimiento	Tratamiento	Resultados
<i>Efficacy of antimicrobial photodynamic therapy in the management of chronic periodontitis: a randomized controlled clinical trial.</i> ²²	<i>Journal of Clinical Periodontology.</i> 2014.	Betsy J. y cols.	Ensayo clínico controlado aleatorizado	Evaluar el potencial de la terapia fotodinámica antimicrobiana como un complemento del raspado y alisado radicular en el tratamiento de la periodontitis crónica.	88 Pacientes 37/51 39.6±8.7	CAL,PPD, REC,GBI,GI, PI, Halitosis	No	6 meses	RAR Vs. RAR + TFD con láser diodo 655nm	PPD, CAL mejores resultados a largo plazo con TFD. GI, GBI mejor resultado con TFD sólo a corto plazo. Diferencias significativas de halitosis sólo hasta 1º mes.
<i>Combined photoablative and photodynamic diode laser therapy as an adjunct to non-surgical periodontal treatment. A randomized split-mouth clinical trial.</i> ²³	<i>Journal of Clinical Periodontology.</i> 2014.	Giannelli M y cols.	Ensayo clínico aleatorizado	Comparar la eficacia del uso del láser de diodo para fotoablación y fotodinámica como complemento del raspado y alisado radicular con el tratamiento basado exclusivamente en el raspado y alisado radicular en pacientes con periodontitis crónica.	26 Pacientes 15/11 46.7	BOP, CAL, PD	Sí. DEC, PMN, RBC	1 año	Simulador láser + RAR Vs. Láser de diodo (810nm y 635nm) + RAR	Reducción significativa de PD, CAL y BOP con RAR+ láser. Mejora. Menor contaminación. Mejores resultados de PMN y RBC en RAR + láser

Tabla 1. Continuación.

<p>Effect of nonsurgical periodontal treatment in conjunction with either systemic administration of amoxicillin and metronidazole or additional photodynamic therapy on the concentration of matrix metalloproteinases 8 and 9 in gingival crevicular fluid in patients with aggressive periodontitis.²⁴</p>	<p><i>BMC Oral Health.</i> 2015.</p>	<p>Skurska A. y cols.</p>	<p>Ensayo clínico aleatorizado</p>	<p>Evaluar el efecto del tratamiento periodontal no quirúrgico complementado ya sea con la administración adicional de amoxicilina y metronidazol o con aplicación de terapia fotodinámica (TFD) en la concentración de la MMP-8 y -9 en el fluido crevicular gingival (GCF) de pacientes con periodontitis agresiva.</p>	<p>36 Pacientes 12/24 -</p>	<p>No</p>	<p>Sí. MMP-8 y-9 en (GCF)</p>	<p>6 meses</p>	<p>RAR + TFD con láser de diodo 660nm Vs. RAR + Antibióticos de administración sistémica (amoxicilina y metronidazol)</p>	<p>RAR +(Amoxicilina y metronidazol) es más efectivo reduciendo niveles de MMP-8 del GCF</p>
<p>Long-term clinical effect of adjunctive antimicrobial photodynamic therapy in periodontal treatment: a randomized clinical trial.²⁵</p>	<p><i>Lasers in Medical Science.</i> 2013.</p>	<p>Alwaeli H A. & Al-Khateeb S N. & Al-Sad A.</p>	<p>Ensayo clínico aleatorizado</p>	<p>Evaluar y comparar a largo plazo efectos clínicos de la terapia fotodinámica antimicrobiana como adyuvante al tratamiento de la periodontitis crónica en combinación con RAR convencional.</p>	<p>16 pacientes 5/11 40.9</p>	<p>PPD, BOP, CAL</p>	<p>No</p>	<p>1 año</p>	<p>RAR Vs. RAR + TFD con láser de diodo 660nm</p>	<p>BOP y PPD reducción mayor en RAR + TFD CAL mejor resultado en RAR+TFD</p>
<p>Comparison between scaling-root-planing (SRP) and SRP/photodynamic therapy: six-month study.²⁶</p>	<p><i>Head & Face Medicine.</i> 2012.</p>	<p>Berakdar M. y cols.</p>	<p>Ensayo clínico aleatorizado</p>	<p>Estudiar la eficacia adicional de la terapia fotodinámica al raspado y alisado radicular en el tratamiento de pacientes con periodontitis crónica.</p>	<p>22 pacientes 12/10 59.3 ±11.7</p>	<p>CAL, BOP, PD, PI, GI, REC</p>	<p>No</p>	<p>6 meses</p>	<p>RAR Vs. RAR + Láser de diodo 670nm</p>	<p>Mejor resultado en CAL con RAR + Láser Ligera reducción de PD usando láser.</p>

Tabla 1. Continuación.

<p>A Comparative Evaluation of the Efficacy of Diode Laser as an Adjunct to Mechanical Debridement Versus Conventional Mechanical Debridement in Periodontal Flap Surgery: A Clinical and Microbiological Study.²⁷</p>	<p><i>Photomedicine and Laser Surgery.</i> 2012.</p>	<p>Sneha R. Gokhale y cols.</p>	<p>Ensayo clínico aleatorizado .</p>	<p>Evaluar la eficacia del láser de diodo como complemento del desbridamiento mecánico en la cirugía de colgajo periodontal en pacientes con periodontitis crónica generalizada.</p>	<p>30 Pacientes 41.4</p>	<p>GI, PI, PD, CAL</p>	<p>Sí. CFU</p>	<p>3 meses</p>	<p>Cirugía de colgajo + desbridamiento mecánico Vs. Cirugía de colgajo + desbridamiento mecánico + Láser de diodo 980nm</p>	<p>Reducción significativa de CFU en tratamiento con láser. No hay diferencias muy significativas en los parámetros clínicos en ambos grupos.</p>
<p>Short-term clinical and osteoimmunological effects of scaling and root planing complemented by simple or repeated laser phototherapy in chronic periodontitis.²⁸</p>	<p><i>Lasers in Medical Science.</i> 2013.</p>	<p>Saray Calderín & Juan Antonio García-Núñez & Clara Gómez.</p>	<p>Ensayo clínico aleatorizado .</p>	<p>Evaluar beneficios clínicos, antiinflamatorios y osteoimmunológicos de una única sesión o sesiones repetidas de terapia fotodinámica como coadyuvante en el tratamiento la periodontitis crónica.</p>	<p>27 Pacientes 12/15 51.2</p>	<p>FMPS, FMBS, PPD, CAL</p>	<p>Sí IL-1β, TNF-α RANK/OPG en GCF</p>	<p>8 semanas</p>	<p>RAR Vs. RAR + 1 sesión de TFD con láser de diodo 670nm Vs. RAR + sesiones repetidas de TFP</p>	<p>No hay diferencias significativas entre los parámetros clínicos con sesión única o repetida de TFD. TFD efectiva en reducción de IL-1β. TFD repetida reduce TNFα. Y ratio RANK/OPG.</p>
<p>Clinical and microbiological effects of photodynamic therapy associated with nonsurgical periodontal treatment. A 6-month follow-up.²⁹</p>	<p><i>Lasers in Medical Science.</i> 2012.</p>	<p>Theodoro L.H. y cols.</p>	<p>Ensayo clínico aleatorizado .</p>	<p>Evaluar a largo plazo los efectos clínicos y microbiológicos de la terapia fotodinámica asociada con el tratamiento periodontal no quirúrgico.</p>	<p>33 Pacientes 12/21 43.12\pm8.2</p>	<p>CAL, PD, BOP, REC, VPI, GBI</p>	<p>Sí. A.a., P.g., P.i., T.f., P.n.</p>	<p>180 días</p>	<p>RAR Vs. RAR +Irrigación TBO Vs. RAR + TBO + Láser de diodo 660nm</p>	<p>No diferencias significativas en parámetros clínicos. Mejores resultados microbiológicos con RAR + TBP + Láser</p>

Tabla 1. Continuación.

The adjunctive effect of photodynamic therapy for residual pockets in single-rooted teeth: a randomized controlled clinical trial. ³⁰	<i>Lasers in Medical Science.</i> 2013.	Campos G. N. y cols.	Ensayo clínico aleatorizado	Evaluar el efecto de una sola sesión de terapia fotodinámica como complemento del raspado y alisado radicular (RAR) en bolsas periodontales residuales de dientes de una sola raíz.	13 5/8 48.1 ± 7.53	FMPS, FMBS, PPD, RCAL, PGM, BOP	No	3 meses	RAR Vs. RAR + TFD con láser de diodo 660nm	Mejores resultados en RAR + Láser respecto a los parámetros RCAL, PPD y BOB.
Nonsurgical treatment of aggressive periodontitis with photodynamic therapy or systemic antibiotics. Three-month results of a randomized, prospective, controlled clinical study. ³¹	<i>"Schweiz Monatsschr Zahnmed"</i> . 2013.	Arweiler N. B. y cols.	Ensayo clínico aleatorizado	Comparar el corto plazo los efectos del RAR con la administración adicional de antibióticos sistémicos (AB) y la misma terapia con terapia fotodinámica adicional en el tratamiento de pacientes con periodontitis agresiva.	23 - 39	PI, BOP, PD, REC, CAL	No	3 meses	RAR + Amoxicilina y metronidazol Vs. RAR + TFD (2 sesiones con láser de diodo 660nm)	Mayor reducción de PD y BOP con antibióticos.

CAL: nivel de inserción clínica

PPD: profundidad de sondaje

REC: recesión

GBI: índice de sangrado gingival

GI: índice gingival

PGM: posición del margen gingival

RAR: raspado y alisado radicular

TFD: terapia fotodinámica

BOP: sangrado al sondaje

PD: profundidad de sondaje

DEC: células epiteliales dañadas

PMN: leucocitos polimorfonucleares

RBC: células rojas de la sangre

GCF: fluido crevicular gingival

CFU: unidades formadoras de colonias

FMPS: índice de placa en boca completa

FMBS: índice de sangrado en boca completa

TBO: azul de toluidina

VPI: índice de placa visible

RCAL: nivel de inserción clínica relativo

PI: índice de placa

A.a: A.actinomyces comitans

P.g: P.gingivalis

P.i: P.intermedia

Tf: Tannerella forsythia

Pn: Prevotella nigrescens

Tras la búsqueda electrónica de artículos y análisis de la información fueron seleccionados 10 estudios enfocados en evaluar el uso de la terapia fotodinámica con láser de diodo como complemento del tratamiento de la periodontitis y cuyas características principales se muestran en la Tabla 1.

Descripción de estudios

Los estudios incluidos fueron ensayos clínicos aleatorizados publicados entre 2012 y 2015 de los cuales 6 utilizaron diseño de “boca partida” para determinar las muestras control y las muestras de prueba (Giannelli y cols. 2014²³, Alwaeli y cols. 2013²⁵, Berakdar y cols. 2012²⁶, Sneha y cols. 2012²⁷, Campos y cols. 2013³⁰, Theodoro y cols. 2012.²⁹) y 4 utilizaron diseños de grupos paralelos (Betsy y cols. 2014²², Skurska y cols. 2015²⁴, Calderín y cols. 2013²⁸, Arweiler y cols. 2013.³¹). Respecto al número de pacientes que participaron en los estudios el rango fue de 16 a 88 pacientes.

En los estudios de Betsy y cols. 2014²² y Calderín y cols. 2013²⁸ los pacientes incluidos presentaban una profundidad de bolsa entre 4 y 6 mm, en los de Skurska y cols. 2015²⁴, Alwaeli y cols. 2013²⁵ y Arweiler y cols. 2013³¹ la profundidad de bolsa era ≥ 4 mm, en el de Giannelli y cols. 2014²³ entre 4 y 10mm, en el de Sneha y cols. 2012²³, Campos y cols. 2013³⁰ y Berakdar y cols. 2012²⁶ ≥ 5 mm, y en el de Theodoro y cols. 2012²⁹ la profundidad de bolsa que presentaban los pacientes incluidos era entre 5 y 9 mm.

Todos los estudios evaluaron la eficacia de terapia fotodinámica en el tratamiento no quirúrgico de la enfermedad periodontal menos el de Sneha y cols. 2012²⁷, el cual lo hizo en el tratamiento quirúrgico de la periodontitis. Dentro de los 10 estudios, en 8^{22,23,25,26,27,28,29,30} los pacientes presentaban periodontitis crónica y los tratamientos realizados fueron raspado y alisado radicular o raspado y alisado radicular complementado con la terapia fotodinámica, mientras que en 2 estudios (Skurska y cols. 2015²⁴, Arweiler y cols. 2013³¹) los pacientes presentaban periodontitis agresiva y los tratamientos realizados fueron raspado y alisado radicular junto con la administración sistémica de antibióticos o raspado y alisado radicular junto con la terapia fotodinámica. Añadir que antes de la intervención todos los sujetos recibieron instrucciones de higiene oral.

Por otro lado, en la mayoría de estudios^{22,24,25,26,29,30} se realizó una única sesión de terapia fotodinámica. Un estudio (Calderín y cols. 2013)²⁸ incluyó una única sesión de terapia fotodinámica en un grupo y varias aplicaciones a lo largo de dos semanas en otro grupo, y otro estudio (Arweiler y cols. 2013)³¹ aplicó dos sesiones de terapia fotodinámica con una semana de diferencia entre una y otra. En todos los casos el láser usado es el de diodo con unas longitudes de onda que oscilan entre 635 y 670 nanómetros, a excepción de un estudio (Sneha y cols. 2012)²⁷ en el que la longitud de onda es de 980nm, y otro estudio (Giannelli y cols. 2014)²³ en el que se aplica primero un láser de diodo con efecto de ablación con una longitud de onda de 810nm.

En el transcurso de los estudios se realizaron diversas mediciones y se analizaron diversos parámetros clínicos y microbiológicos en los grupos control y de prueba para posteriormente compararlos.

Parámetros clínicos, mediciones y resultados.

Aunque tanto el estudio de Skurska y cols. 2015²⁴ como el de Arweiler y cols. 2013³¹ coinciden en que se comparó la administración sistémica de amoxicilina y metronidazol con la aplicación de terapia fotodinámica con láser de diodo como complemento del raspado y alisado radicular en pacientes con periodontitis agresiva, los parámetros analizados fueron distintos. En el primero se tomaron mediciones del fluido crevicular gingival en la línea de base (punto de partida), a los 3 meses y a los 6 meses del tratamiento para analizar la concentración de metaloproteinasas de matriz extracelular MMP-8 y MMP-9 relacionadas con el grado de inflamación periodontal, no obteniéndose cambios significativos entre el grupo de antibióticos y el de terapia fotodinámica con respecto a la concentración de MMP-9, pero sí con respecto a la MMP-8. El grupo que además de recibir raspado y alisado radicular tomó antibióticos redujo la concentración de MMP-8 en el fluido crevicular gingival en la segunda y tercera medición de forma significativa. En el segundo estudio sin embargo, los parámetros examinados fueron la profundidad de sondaje, la recesión gingival, el nivel de inserción clínica, el sangrado al sondaje y el índice de placa en el punto de partida y a los 3 meses del tratamiento, obteniéndose como resultados que aunque tanto los antibióticos como la terapia fotodinámica complementando al raspado y alisado

radicular mejoraron los parámetros, con la administración sistémica de antibióticos se consiguió una mayor reducción de la profundidad de sondaje y del sangrado al sondaje.

Los estudios de Betsy y cols. 2014²², Alwaeli y cols. 2013²⁵, Berakdar y cols. 2012²⁶, y Campos y cols. 2013³⁰) coincide en comparar el tratamiento de raspado y alisado radicular con este mismo tratamiento pero ayudado de una sesión de terapia fotodinámica en pacientes con periodontitis crónica, así como en analizar parámetros clínicos similares y no analizar muestras del fluido crevicular gingival.

Los estudios de Betsy y cols. 2014²² y Berakdar y cols. 2012²⁶ realizaron las medidas de los parámetros clínicos analizados (índice de sangrado, nivel de inserción clínica, profundidad de sondaje, índice de placa, recesión, índice gingival) a lo largo de 6 meses desde el tratamiento en ambos grupos, observándose en los resultados unos mejores resultados en la profundidad de sondaje y el nivel de inserción en el grupo que recibió terapia fotodinámica comparado con el que no la recibió pero a largo plazo, es decir, a los 6 meses. Además en el estudio de Betsy y cols. 2014²² se estudió un parámetro más, la halitosis, la cual no tuvo diferencias relevantes a los 6 meses. En el estudio de Alwaeli y cols. 2013²⁵ el seguimiento fue de un año y se compararon las mediciones al empezar el tratamiento con las mediciones al mes, a los 3 meses, a los 6 meses y al año del tratamiento. Los parámetros clínicos estudiados fueron la profundidad de sondaje, el nivel de inserción clínica y el sangrado al sondaje. Comparado con la primera medición ambos grupos mejoraron en todos los parámetros, sin embargo en el grupo que recibió terapia fotodinámica con el láser de diodo las diferencias fueron más significativas. Por último, el estudio de Campos y cols. 2013³⁰ realizó un seguimiento de 3 meses, realizando medidas antes del tratamiento y a los 3 meses del tratamiento. Los parámetros clínicos analizados fueron el índice de placa y sangrado en boca completa, la profundidad de sondaje, el nivel de inserción clínica relativa, la posición del margen gingival y el sangrado al sondaje, alcanzando mejores resultados y por lo tanto diferencias más significativas entre la primera medición y la última en el grupo que recibió de forma complementaria la terapia fotodinámica.

En los estudios de Giannelli y cols. 2014²³, Sneha y cols. 2012²⁷, Calderín y cols. 2013²⁸ y Theodoro y cols. 2012²⁹ además de parámetros clínicos se realizaron análisis microbiológicos complementarios mediante citología, toma de muestras del fluido crevicular gingival o muestras de placa supragingival para evaluar la eficacia de la terapia fotodinámica como adyuvante del desbridamiento mecánico en pacientes con periodontitis crónica, sin embargo son estudios que difieren entre ellos.

En el estudio de Giannelli y cols. 2014²³ no sólo de uso un láser de diodo para complementar el raspado y alisado radicular, sino que también se aplicó antes una sesión de láser de diodo con efecto de ablación (para eliminar parte del epitelio gingival contaminado por periodontopatógenos intra-celulares). En la muestra de prueba se aplicaron ambos láseres y en la de control se hizo un simulacro con el los láseres apagados. Los parámetros clínicos estudiados fueron similares a los de la mayoría de estudios. Sangrado al sondaje, nivel de inserción clínica y profundidad de sondaje fueron medidos al inicio y al año de del tratamiento, obteniéndose mejores resultados en el grupo que fue complementado con la terapia fotodinámica. Adicionalmente de realizó un citodiagnóstico del margen gingival libre para estudiar la concentración de células epiteliales dañadas, polimorfonucleares, células rojas de la sangres y contaminación microbiológica, el cual mostró una disminución más significativa de contaminación y de polimorfonucleares en el grupo que había recibido terapia fotodinámica.

En el estudio de Calderín y cols. 2013²⁸ además de comparar el raspado y alisado radicular (RAR) con este mismo pero ayudado de una sesión de terapia fotodinámica (TFD), se incluyó un tercer grupo en el que se aplicaron varias sesiones de TFD. Dentro de las mediciones de los parámetros clínicos realizadas a lo largo de las 8 semanas no se encontraron grandes diferencias entre los tres grupos, pero sí se encontraron diferencias en mediciones realizadas a las muestras de fluido crevicular gingival, hubo una reducción significativa de IL-1 β en el grupo que recibió una sesión de TFD y además una reducción de TNF α . Y ratio RANK/OPG en el grupo que recibió TFD repetidas veces.

En el estudio de Theodoro y cols. 2012²⁹ se estudiaron y compararon tres grupos, a uno de ellos se le realizó RAR, al segundo RAR más aplicación de azul de toluidina y al tercero RAR + TBP + TFD. Posteriormente se estudiaron parámetros clínicos como los vistos anteriormente tras realizar mediciones a lo largo de 180 días pero no dieron diferencias significativas entre los grupos. Donde sí hubo diferencias significativas fue en el análisis microbiológico de muestras de placa supragingival, en las que se observó una reducción de periodontopatógenos (*Porphyromonas gingivalis*, *Prevotella intermedia*, *Aggregatibacter actinomycetemcomitans* and *Fusobacterium nucleatum*) en el grupo que había recibido TFD.

Finalmente, el único estudio que evaluó la TFD dentro de un tratamiento quirúrgico es el de Sneha y cols. 2012²⁷. Aunque como en los estudios anteriores se estudió la complementación o no de TFD al desbridamiento mecánico y se realizaron mediciones de parámetros clínicos y un análisis microbiológico, es el único que se realizó tras una cirugía de colgajo. A lo largo de los 3 meses que se realizaron mediciones desde el tratamiento, en cuanto a los parámetros clínicos no hubo diferencias significativa entre los grupos de control y test, sin embargo la TFD sí tuvo más efecto en cuanto a los datos microbiológicos, ya que el número de unidades formadoras de colonia se redujo en este grupo en comparación con el control.

Como se puede comprobar en todos los estudios excepto en el de Skurska y cols. 2015²⁴ se analizaron los parámetros clínicos profundidad de sondaje y nivel de inserción clínica, y la terapia fotodinámica con el láser de diodo solo en algún caso resultó positiva, sin embargo existe heterogeneidad entre las características de unos y otros.

6 Discusión

El raspado y alisado radicular es el procedimiento más común para el tratamiento de la periodontitis, sin embargo, se han buscado formas de mejorar los resultados ya que éste no consigue eliminar por completo el biofilm subgingival. Ante esto y a la luz del conocimiento sobre la capacidad antimicrobiana de la terapia

fotodinámica se ha investigado en los últimos años si es posible una mejoría del tratamiento de la periodontitis complementando éste con la terapia fotodinámica.^{12,13}

Se parte de la base de que para evaluar la terapia fotodinámica como complemento del tratamiento convencional de la periodontitis todos los estudios incluidos en esta revisión comparan resultados entre pacientes con periodontitis en los que el tratamiento se complementa o no con la terapia fotodinámica, y al mismo tiempo, el láser usado en todos los casos es el láser de diodo debido al impacto antibacteriano de éste cuando es usado asociado a un fotosensibilizador como se resalta en el estudio de Campos y cols. 2013.³⁰

Efecto en parámetros clínicos

De acuerdo a los parámetros clínicos obtenidos tras el tratamiento con raspado y alisado radicular o tras éste complementado con la terapia fotodinámica en pacientes con periodontitis crónica, los estudios de Betsy y cols. 2014²², Giannelli y cols. 2014²³, Alwaeli y cols. 2013²⁵, Berakdar y cols. 2012²⁶ y Campos y cols. 2013³⁰ consideran beneficioso el uso de la terapia fotodinámica como complemento en el tratamiento de la periodontitis en cuanto a profundidad de sondaje y nivel de inserción, mientras que los estudios de Calderín y cols. 2013²⁸, Sneha y cols. 2012²⁷ y Theodoro y cols. 2012²⁹ no sugieren ningún beneficio. Ante estos resultados contradictorios no se puede realizar una afirmación clara en cuanto al beneficio de la terapia fotodinámica debido a las diferentes características presentes en los estudios. El protocolo a seguir respecto a la longitud de onda del láser, la potencia del láser, el tiempo de aplicación de la luz, el tipo de fotosensibilizador, la concentración de fotosensibilizador, el diámetro de la fibra óptica, etc., difieren entre unos estudios y otros, lo que resta fiabilidad a la comparación de sus resultados y deja en evidencia la necesidad de una estandarización de características en estudios futuros. Sin embargo, a pesar de estas discrepancias se pueden analizar algunas características.

La mayoría de estudios que analizan los parámetros clínicos a los seis meses o más del tratamiento (Betsy y cols. 2014²², Alwaeli y cols. 2013²⁵, Berakdar y cols. 2012²⁶, Giannelli y cols. 2014²³) definen la terapia fotodinámica como un complemento beneficioso, lo que parece sugerir la utilidad de la terapia fotodinámica a largo plazo.

Con respecto a los fotosensibilizadores utilizados en los estudios, azul de metileno, cloruro de fenotiazina o azul de toluidina, es difícil saber cómo influyen en los resultados al no existir datos comparativos sobre el tipo y concentración más eficaz, sin embargo, el azul de metileno es el fotosensibilizador con mayor presencia entre los estudios que consideran la terapia fotodinámica como un beneficio adicional (Betsy y cols. 2014²², Berakdar y cols. 2012²⁶, Campos y cols. 2013³⁰, Giannelli y cols. 2014²³) y el estudio que ha usado mucha menor concentración de fotosensibilizador (Theodoro y cols. 2012²⁹) ha sido el que ha obtenido peores parámetros clínicos por lo que podría ser un factor a tener en cuenta en próximos estudios.

Tanto en el estudio de Betsy y cols. 2014²² como en el de Giannelli y cols. 2014²³ es definido el pequeño diámetro de la punta de la sonda de la fibra óptica del láser de diodo, siendo respectivamente de 0.5 y 0.6mm, este dato no incluido en el resto de estudios podría ser determinante en facilitar el acceso y en consecuencia la radiación en las bolsas periodontales pudiendo influir en la efectividad de la terapia fotodinámica como complemento en el tratamiento de la periodontitis en ambos estudios considerada beneficiosa en cuanto a parámetros clínicos.

De los estudios que analizan parámetros clínicos sólo los estudios de Sneha y cols. 2012²⁷ y Giannelli y cols. 2014²³ utilizan un láser de diodo con una longitud de onda superior al rango de 635-670 nanómetros usados en el resto de estudios, en el caso del primero la longitud de onda es de 980nm y en el caso del segundo 810nm. El láser de diodo con estas longitudes de onda no interactúa con los tejidos duros del diente siendo un excelente láser quirúrgico y bactericida de tejidos blandos que puede estar indicado para el curetaje o desbridamiento de los tejidos blandos del surco gingival³², es por ello que en el estudio de Sneha y cols. 2012²⁷ se utiliza tras la realización de una cirugía de colgajo para complementar el desbridamiento mecánico, y en el estudio de Giannelli y cols. 2014²³ se utiliza a modo de láser fotoablativo de forma previa a complementar el raspado y alisado radicular con un láser de diodo con 635nm de longitud de onda a modo fotodinámico-antimicrobiano. Aunque en el estudio de Giannelli y cols. 2014²³ el resultado es más beneficioso en el tratamiento que se usan los dos láseres que en el que no, y en el de Sneha y cols. 2012²⁷ no haya beneficios, al no existir estudios similares no se pueden concluir datos objetivos por lo

que podría ser interesante incluir en investigaciones posteriores la complementación del tratamiento de la periodontitis no sólo con láseres de baja intensidad, sino también con láseres de mayor intensidad que tienen otras propiedades, y no solo en el tratamiento no quirúrgico de la enfermedad periodontal sino también en el quirúrgico.

Efecto en análisis microbiológico

Si se evalúa la eficacia de la terapia fotodinámica con láser de diodo en base a los resultados obtenidos en análisis microbiológicos realizados tras usar o no la terapia fotodinámica como adyuvante del tratamiento basado únicamente en el raspado y alisado radicular, todos los estudios (Giannelli y cols. 2014²³, Sneha y cols. 2012²⁷, Calderín y cols. 2013²⁸ y Theodoro y cols. 2012²⁹) concluyen en que ésta es válida para mejorar el tratamiento de la periodontitis crónica, sin embargo, las características de los estudios (dosimetría del láser, número de aplicaciones, seguimiento, fotosensibilizador, etc.) y el tipo de análisis realizado son muy diferentes entre unos y otros, con lo que se evidencia una vez más la necesidad de realizar un mayor número estudios con protocolos estandarizados que permitan una evaluación y contraste fiable.

De los análisis realizados, uno de los más completos y que ofrece valores más favorables cuando se usa la terapia fotodinámica como complemento del tratamiento es el de Giannelli y cols. 2014²³. En éste se realiza una citología del margen libre gingival del diente obteniendo células del epitelio y células sanguíneas contenidas en el fluido crevicular que permiten analizar la contaminación bacteriana, así como la concentración de leucocitos polimorfonucleares, globulos rojos y células epiteliales dañadas. Este diagnóstico citológico ya descrito por Filoche y cols. 2007³³ podría suponer una clave a la hora de evaluar la enfermedad. En el estudio de Theodoro y cols. 2012²⁹ las muestras microbiológicas son recogidas de la placa cupragingival y subgingival mostrándose una mayor reducción de periodontopatógenos con el uso de la terapia fotodinámica. A diferencia de los dos anteriores, en el estudio de Calderín y cols. 2013²⁸ no se analiza la contaminación bacteriana, sino que se analizan parámetros antiinflamatorios (IL-1 β , TNF- α) y osteoinmunológicos (RANK/OPG) del fluido crevicular y además no sólo se compara el complementar o no con terapia

fotodinámica, también se compara con la aplicación repetitiva o no de terapia fotodinámica, mostrándose una mayor reducción en el tratamiento complementado con aplicaciones repetitivas de terapia fotodinámica, lo que sugiere la posibilidad de que pueda ser mejor utilizar varias aplicaciones de láser y no sólo una para reducir estos parámetros. Por último, en el estudio de Sneha y cols. 2012²⁷ se analizan las unidades formadoras de colonia de anaerobios estrictos presentes en muestras de placa subgingival, en las que se comprueba una mayor reducción en el tratamiento que se ha complementado con el láser, muestran así el efecto bactericida del láser explicado en otros estudios.^{18,32} Ante estos resultados y aunque se necesiten más estudios que no discrepen tanto en cuanto a características, la terapia fotodinámica podría resultar prometedora como complemento del raspado y alisado radicular en cuanto a parámetros microbiológicos.

Terapia fotodinámica Vs. antibióticos

Anterior a la terapia fotodinámica, otra alternativa ha sido usada para suprimir a los patógenos periodontales y aumentar la eficacia del raspado y alisado radicular sobretodo en casos de periodontitis agresiva, en los que es más complicada la eliminación de los patógenos. Esta alternativa consiste en la administración de antibióticos sistémicos³⁴. En numerosos estudios como el de Griffiths y cols. 2011³⁵ han mostrado los beneficios de combinar la administración de metronidazol y amoxicilina con el raspado y alisado radicular, sin embargo, el desarrollo de resistencia a los antimicrobianos, sus efectos colaterales y la reticencia de algunos pacientes a la toma de ellos ha hecho que se valoren la terapia fotodinámica como un sustituto de los antibióticos. En los estudios de Skurska y cols. 2015²⁴ y Arweiler y cols. 2013³¹ se comparan estas dos alternativas como complemento del raspado y alisado radicular en el tratamiento de la periodontitis agresiva. Aunque no se puedan contrastar los resultados debido a que ambos estudios tienen características diferentes como el analizar parámetros distintos durante periodos de tiempo distintos, en el de Skurska y cols. 2015²⁴ se analiza la concentración de MMP-8 y 9 el fluido crevicular a lo largo de 6 meses y en el de Arweiler y cols. 2013³¹ parámetros clínicos como la profundidad de sondaje a lo largo de 3 meses, tanto un estudio como otro obtienen resultados mejores con la administración de antibióticos.

Implicaciones clínicas y limitaciones

Con respecto a la seguridad del tratamiento con terapia fotodinámica en ningún estudio se reflejan efectos adversos o secundarios, por lo que se podría considerar una terapia segura.

En ninguno de los estudios se hace referencia al análisis del coste/beneficio de esta terapia, lo que podría ser útil analizarlo en estudios futuros.

Padecer una enfermedad sistémica o ser fumador es considerado un factor modificador y de riesgo en la enfermedad periodontal³⁶ que ha sido tenido en cuenta como criterio de exclusión en los estudios analizados, sin embargo, podría ser interesante estudiar la terapia fotodinámica en estos pacientes por separado.

Una gran limitación de esta revisión es el bajo número de estudios analizados, la variabilidad de parámetros y características metodológicas utilizadas en los estudio, la estricta necesidad de colaboración por parte del paciente en su higiene oral, que no siempre es fácil mantener en el tiempo, y el factor humano utilizado en las mediciones que pueden sesgar los resultados. Aun así la terapia fotodinámica parece ser una posible terapia prometedora como complemento del tratamiento convencional de la periodontitis, sin embargo, sería necesario la realización de más estudios unificando las características de éstos y siguiendo un protocolo estándar para poder llegar a resultados más esclarecedores.

7 Conclusiones

Los resultados sobre la aplicación del láser de diodo en la terapia fotodinámica como complemento del tratamiento de la periodontitis siguen siendo controvertidos actualmente.

Aunque haya estudios que corroboren mayores beneficios en parámetros clínicos como la profundidad de sondaje y el nivel de inserción cuando se usa la terapia fotodinámica complementando al raspado y alisado radicular que cuando no se complementa, otros no aportan ningún beneficio, por lo que es necesario que se siga investigando en este campo.

En cuanto a parámetros bacterianos y bioquímicos si existe una mayor coincidencia en cuanto al beneficio que aporta, por lo que atendiendo a este aspecto si podría ser prometedor el uso de esta terapia coadyuvante y sería necesaria la realización de más estudios.

El uso del láser de diodo en la terapia fotodinámica no ha mostrado efectos adversos en el paciente por lo que es viable su uso clínico en la consulta dental.

En comparación con la administración de antibióticos sistémicos en periodontitis agresiva la terapia fotodinámica aporta menos beneficios que ésta, pero tiene la ventaja de no crear resistencias.

La heterogeneidad entre los estudios existentes y la falta de un protocolo común demandan la necesidad de que en un futuro se estandaricen los estudios para valorar de forma más fiable los beneficios, ya que actualmente no son concluyentes.

8 BIBLIOGRAFÍA

1. Sugano N. Biological plaque control: novel therapeutic approach to periodontal disease. *J Oral Sci.* 2012; 54(1): 1-5.
2. Lindhe J., Karring T., Araujo M., Karring T., Lang NP, directores. *Periodoncia clínica e implantología odontológica.* 4ª ed. BuenosAires: Médica Panamericana; 2005.
3. Wolf, H., Rateitschak-Plüss, E. and Rateitschak, K. *Periodoncia.* 3ª ed. Barcelona: Masson; 2005.
4. Botero JE. The immune response in the periodontium: from health to disease and therapeutic implications. *Rev Fac Odontol Univ Antioq.* 2009; 21(1): 122-128.
5. Løe H, Theilade E, Jensen SB. Experimental gingivitis in man. *JPeriodontol.* 1965; 36:177-187.
6. Theilade, E., Wright, W. H., Jensen, S. B., & Løe, H. Experimental gingivitis in man. *Journal of periodontal research* 1966; 1(1), 1-13.
7. Bascones Martínez A, Figuro Ruiz E. Las enfermedades periodontales como infecciones bacterianas. *Av Periodon Implantol.* 2005; 17(3): 147-156.
8. Botero, J. and Bedoya, E. Determinantes del diagnóstico periodontal. *Rev. Clin. Periodoncia Implantol. Rehabil. Oral.* 2010; 3(2), pp.94-99.
9. Iniesta M, Herrera D, Serrano J, Sanz M. Análisis de los factores de virulencia de los patógenos de asociación fuerte con periodontitis: *Aggregatibacter actinomycetemcomitans*, *Porphyromonas gingivalis* y *Tannerella forsythia*. *Periodoncia y Osteointegración.* 2008; 18(2):109-115.
10. Eley, B., Soory, M. and Manson, J. *Periodontics.* 6ª ed. Edinburgh: Saunders/Elsevier; 2010.
11. Brayer WK, Mellonig JT, Dunlap RM, Marinak KW & Carson RE. Scaling and root planing effectiveness: the effect of root surface access and operator experience. *J. Periodontol.* 60(1):67-72, 1989.
12. Herrera D, Alonse B, León R, Roldán S, Sanz M. Antimicrobial therapy in periodontitis: the use of systemic antimicrobials against the subgingival biofilm. *J Clin Periodontol.* 2008; 35(suppl 8):45–66.

13. Soukos NS, Goodson JM. Photodynamic therapy in the control of oral biofilms. *Periodontol 2000*. 2011;55(1):143-166.
14. Convissar, R. Láser en odontología. 1ª ed. Barcelona: Elsevier; 2012.
15. Von Tappeiner, H., A. Jodlbauer. Über Wirkung der photodynamischen (fluoreszierenden) Stoffe auf Protozoan und Enzyme. *Dtsch Arch Klin Med*. 1904; 80:427-487.
16. Pick RM., Powell GL. Laser in dentistry. Soft-tissue procedures. *Dent Clin North Am*.1993; 37(2):281-296.
17. Maggioni, M., Attanasio, T. and Scarpelli, F. Láser en odontología. 1ª ed. Caracas: AMOLCA. 2010.
18. Wilson M. Lethal photosensitisation of oral bacteria and its potential application in the photodynamic therapy of oral infections. *Photochem Photobiol Sci* 2004; 3:412-418.
19. Moritz A, Schoop U, Goharkhay K, Schauer P, Doertbudak O, Wernisch J, Sperr W. Treatment of periodontal pockets with a diode laser. *Lasers Surg Med*. 1998;22(5):302-311.
20. Larrea-Oyarbide N, España-Tost AJ, Berini-Aytés L, Gay-Escoda C. Aplicaciones del láser de diodo en Odontología. *RCOE*. 2004;9(5):529-534.
21. Konopka K, Goslinski T. Photodynamic therapy in dentistry. *J Dent Res*. 2007; 86:694–707.
22. Betsy J et al. Efficacy of antimicrobial photodynamic therapy in the management of chronic periodontitis: a randomized controlled clinical trial. *J Clin Periodontol*. 2014;41(6):573-581.
23. Giannelli M., Formigli L., Lorenzini I., Bani D. Combined photoablative and photodynamic diode laser therapy as an adjunct to non-surgical periodontal treatment. A randomized split-mouth clinical trial. *J Clin Periodontol*. 2012;39(10):962-970.
24. Anna Skurska et al. Effect of nonsurgical periodontal treatment in conjunction with either systemic administration of amoxicillin and metronidazole or additional photodynamic therapy on the concentration of matrix metalloproteinases 8 and 9 in gingival crevicular fluid in patients with aggressive periodontitis. *BMC Oral H*. 2015;26:25-63.

25. Alwaeli HA., Al-Khateeb SN, Al-Sadi A. Long-term clinical effect of adjunctive antimicrobial photodynamic therapy in periodontal treatment: a randomized clinical trial. *Lasers Med Sci.* 2015;30(2):801-807.
26. Berakdar M et al. Comparison between scaling-root-planing (SRP) and SRP/photodynamic therapy: six-month study. *Head Face Med.* 2012; 5:8-12.
27. Sneha Gokhale et al. A Comparative Evaluation of the Efficacy of Diode Laser as an Adjunct to Mechanical Debridement Versus Conventional Mechanical Debridement in Periodontal Flap Surgery: A Clinical and Microbiological Study. *Photomed Laser Surg.* 2012;30(10):598-603.
28. Calderín S., García-Núñez JA., Gómez C. Short-term clinical and osteoimmunological effects of scaling and root planing complemented by simple or repeated laser phototherapy in chronic periodontitis. *Lasers Med Sci.* 2013; 28(1):157-166.
29. Theodore LH. et al. Clinical and microbiological effects of photodynamic therapy associated with nonsurgical periodontal treatment. A 6-month follow-up. *Lasers Med Sci.* 2012;27(4):687-693.
30. Campos GN. Et al. The adjunctive effect of photodynamic therapy for residual pockets in single-rooted teeth: a randomized controlled clinical trial. *Lasers Med Sci.* 2013; 28(1):317-324.
31. Arweiler NB, Pietruska M, Skurska A, Dolińska E, Pietruski JK, Bläs M, et al. Nonsurgical treatment of aggressive periodontitis with photodynamic therapy or systemic antibiotics. Three-month results of a randomized, prospective, controlled clinical study. *Schweiz Monatsschr Zahnmed.* 2013;123(6):532-544.
32. Yilmaz, S., Kuru B., Kuru L., Noyan U. et al. Effect of gallium arsenide diode laser on human periodontal disease: a microbiological and clinical study. *Lasers Surg Med.* 2002;30(1):60-66.
33. Filoche SK., Coleman MJ., Angker L., Sissons CH. A fluorescence assay to determine the viable biomass of microcosm dental plaque biofilm. *J Microbiol Methods.* 2007; 69(3):489-496.
34. Herrera D., Sanz M, Jepsen S., Needleman I. Roldán S. A systematic review on the effect of systematic antimicrobials as an adjunct to scaling and root planning in periodontitis patients. *J Clin Periodontol.* 2002; Suppl 3:136-159.

35. Griffiths GS, Ayob R, Guerrero A, et al. Amoxicillin and metronidazole as an adjunctive treatment in generalized aggressive periodontitis at initial therapy or re-treatment: a randomized controlled clinical trial. *J Clin Periodontol* 2011;38:43-49.
36. Albandar JM. Global risk factors and risk indicators for periodontal diseases. *Periodontol 2000*. 2002; 29: 177- 206.