

FACULTAD DE ODONTOLOGÍA

Departamento de Estomatología



Trabajo de Fin de Grado

**Implantes de diámetro estrecho como alternativa
al aumento horizontal de la cresta alveolar.**

Curso: 2015/2016

Realizado por: Blanca Aguilera Franco

Tutora: Rocío Santos García



DRA DÑA ROCÍO SANTOS GARCÍA, Doctora en Odontología por la Universidad de Sevilla, Profesora Asociada Sustituta Interina del Departamento de Estomatología asignada a Periodoncia, **CERTIFICA** que **Blanca Aguilera Franco** alumna de quinto curso de esta Facultad ha realizado el Trabajo Fin de Grado titulado *“Implantes de diámetro estrecho como alternativa al aumento horizontal de la cresta alveolar”*, bajo su supervisión y considera que cumple con la normativa específica de la Facultad de Odontología de la Universidad de Sevilla para la regulación de los trabajos fin de grado del título “Graduado en Odontología”.

Y para que así conste, firma el presente documento en Sevilla a 23 de Mayo de 2016.

Fdo. Dra Dña Rocío Santos García

AGRADECIMIENTOS

Quisiera agradecer en primer lugar a mi tutora, la Dra Rocío Santos García, por la gran ayuda, disponibilidad, dedicación y paciencia, mostradas a lo largo de la elaboración del trabajo; así como al Dr Pedro Bullón Fernández, ambos me habéis motivado para continuar mi formación en el ámbito de la Periodoncia.

A mi familia por confiar siempre en mí, por el esfuerzo que han realizado para que llegue hasta aquí, el apoyo continuo y los valores que me han inculcado.

A todos mis compañeros, en especial a los que puedo llamar amigos y sobre todo a mi compañera de prácticas, gracias por estar ahí durante estos cinco años haciendo más fácil el día a día.

Y gracias también a todas aquellas personas que han aportado su granito de arena dejándome información para la elaboración de este trabajo.

Para todos ellos mi eterno agradecimiento.

ABREVIATURAS

NDI: Siglas en inglés de Implante dental estrecho (Narrow Dental Implant).

ROG: Regeneración Ósea Guiada.

TAC: Tomografía Axial Computerizada.

ITI: Siglas en inglés de Equipo Internacional para la Implantología (Internacional Team for Implantology).

TE: Siglas en inglés de Implantes cónicos (Tapered Effect).

ÍNDICE DE CONTENIDOS

1. Resumen	1
2. Introducción	
2.1. Planteamiento del problema.....	2
2.2. Reposición de la cresta estrecha con implantes.....	3
2.2.1. Clasificación de los implantes.....	3
2.2.2. Selección del diámetro del implante.....	3
2.2.3. Aumento horizontal de la cresta y colocación de un implante de diámetro estándar.....	4
2.2.3.1. Técnicas.....	4
2.2.3.1.1. Regeneración ósea guiada con injerto de hueso autólogo en bloque.....	5
2.2.3.1.2. Regeneración ósea guiada con biomaterial (hueso particulado).....	6
2.2.3.1.3. Expansión de cresta con osteotomos.....	7
2.2.3.1.4. Distracción ósea (corticotomía) con o sin regeneración.....	8
2.2.4. Implante de diámetro estrecho.....	9
2.2.4.1. Historia implantes estrechos.....	9
2.2.4.2. Nomenclatura de los implantes estrechos.....	9
2.2.4.3. Diseño de los implantes estrechos.....	10
2.2.4.4. Indicaciones generales.....	11
2.2.4.5. Ventajas.....	11
2.2.4.6. Desventajas.....	11
2.2.4.7. Indicaciones y contraindicaciones.....	11
2.2.5. Oseointegración.....	12
2.3. Comparativa de las alternativas de tratamiento.....	12
3. Objetivo.....	13
4. Metodología de la búsqueda.....	13
5. Resultados de la búsqueda.....	15
6. Discusión.....	22
7. Conclusiones.....	27
8. Bibliografía.....	28

1. RESUMEN

Objetivo: Valorar la supervivencia de los implantes de diámetro estrecho en casos de cresta estrecha, comparado con implantes estándar junto con aumento horizontal y/o regeneración ósea. **Metodología de la búsqueda:** De la búsqueda en PubMed, Cochrane y Scopus se obtuvieron 120 artículos, de los que se seleccionaron 20 artículos. **Resultados:** Centrándose en las cinco alternativas existentes: regeneración ósea guiada con injerto de hueso autólogo en bloque, regeneración ósea guiada con biomaterial (hueso particulado), expansión con osteotomos, distracción ósea (corticotomía) e implantes de diámetro estrecho, cuya supervivencia es superior al 90% en la mayoría de los estudios. **Discusión:** Todas las alternativas son viables, la selección se realizará según el paciente y las características de la zona. La supervivencia de todas se encuentra en torno al 90%, llegando al 100% en algunos estudios. **Conclusiones:** En relación a los implantes estrechos no existen estudios a largo plazo que certifiquen su predictibilidad, pero los primeros resultados se muestran positivos. Se debe realizar una correcta selección del caso, sobre todo en zonas posteriores donde su éxito está cuestionado.

Palabras clave: implante de diámetro estrecho, implante de diámetro estándar, cresta alveolar estrecha, aumento horizontal, regeneración ósea.

Objective: To evaluate the survival of narrow dental implants when the width of the crest is insufficient, compared to standard implants in increased crests treated and bone regeneration. **Search Methodology:** The search was realized in PubMed, Cochrane and Scopus, obtained 120 articles, of which, 20 articles were selected. **Results:** We focused on five alternatives: guided bone regeneration with autologous bone graft block, guided bone regeneration with biomaterial (bone chips), expansion with osteotomes, split crest (corticotomy) and narrow dental implants, whose survival rates is around 90% in most of studies. **Discussion:** All alternatives are viable, the selection will be done depending on the patient and the characteristics of the area. The survival rate is 90% in most of studies, even in some of them its increase to 100%. **Conclusions:** About narrow dental implants there aren't long-term studies verified their predictability, but first results are positive. Professional must make a study for selected the correct treatment, especially in posterior areas where success is questioned.

Key words: narrow diameter implant, standard diameter implant, narrow alveolar ridge, horizontal increase, bone regeneration.

2. INTRODUCCIÓN

2.1. Planteamiento del problema

Tras la pérdida de uno o varios dientes se produce una reabsorción del hueso alveolar resultado de la adaptación a la falta de función, que se da tanto en sentido vertical como horizontal, especialmente si han pasado largos periodos de tiempo.

Esta reabsorción supone un problema para la rehabilitación con implantes, ya que no se lograría su correcta posición tridimensional. Esta limitación plantea una toma de decisiones que engloba la posibilidad de colocar implante de diámetro estrecho (NDI “Narrow Dental Implant”) o aumentar y/o regenerar e implante de diámetro estándar. En este estudio plantaremos las dos opciones y una comparativa entre ellas.

Evolución de la reabsorción ósea tras la pérdida dental

La reabsorción se produce sobre todo al principio, entre el 40-60% en los 3 primeros años¹, siendo en la mayoría de los casos mayor en la pared vestibular lo que hace que el reborde se desplace a una posición más lingual o palatina. Además se produce de manera desigual en maxilar y mandíbula.²

- ❖ En el maxilar el patrón es principalmente transversal en la zona anterior y vertical en la posterior, agravado por la neumatización del seno. Se da una reabsorción de 40-60% en los tres primeros años.
- ❖ En la mandíbula puede llegar al 65%, siendo más rápida el primer año.

Clasificación de los tipos de hueso (Clasificación de Lekholm & Zarb)³

- Según calidad:
 - I. Hueso compacto (característico en mandíbulas desdentadas).
 - II. Hueso con una capa gruesa cortical y otra trabeculada de esponjoso.
 - III. Hueso con una fina capa cortical sobre esponjoso altamente trabeculado.
 - IV. Hueso esponjoso, menos trabeculado y con una capa cortical más fina respecto al anterior.

Tipo III más común en maxilar y tipo II en mandíbula. En la zona anterior maxilar es menos denso frente a la posterior, pero más denso que la zona posterior maxilar.¹

- Según volumen de hueso:
 - A y B: presenta una cantidad sustancial de apófisis alveolar.
 - C, D y E: sólo hay remanentes mínimos de la apófisis.

Herramientas para valorar la cantidad de hueso existente

- Ortopantomografía: útil para conocer la altura ósea pero no la anchura, por ser bidimensional, se pueden superponer y magnificar estructuras.
- TAC (Tomografía Axial Computerizada): con el que se obtienen diferentes cortes que nos permiten valorar toda la región con exactitud, muestra lo que nos interesa en este caso que es el grosor horizontal.

2.2 Reposición de la cresta estrecha con implantes

La reducción horizontal del hueso alveolar puede representar una contraindicación en la terapia de implantes. Ante el problema en la rehabilitación de la cresta estrecha existe:

- Aumento horizontal y colocar un implante de diámetro estándar.
- Colocar un implante de diámetro estrecho.

2.2.1. Clasificación de los implantes

Existen múltiples clasificaciones en el terreno implantológico, pero la que ahora nos interesa es la que tiene en cuenta el diámetro del implante; consideraremos como:

- Implante estrecho entre 2.9 y 3.75 mm.
- Implante estándar entre 3.75 y 4.5 mm.
- Implante ancho entre 4.5 y 6 mm.

2.2.2. Selección del diámetro del implante

Depende de: ^{4,5}

1. Tipo de desdentación.
2. Volumen de hueso residual.
3. Espacio protésico disponible.
4. Perfil de emergencia.
5. Tipo de oclusión.

Para el uso de implantes de diámetro estándar es esencial un volumen mínimo de hueso, de 1 mm alrededor de la superficie del implante.⁵ Colocarlo en un lugar no óptimo aumenta el riesgo de complicaciones y fracasos, además de afectar a la forma coronal, perfil de emergencia y a la estética y función de la restauración final. Otro factor a tener en cuenta es que debe existir un espacio mayor o igual a 1.5 mm entre el implante y el diente o implante adyacente.⁶

2.2.3. Aumento horizontal y colocar un implante de diámetro estándar.

Dentro de este apartado se ubican varias alternativas, cada una indicada según situación y condiciones del paciente; aunque en ocasiones pueden estar combinadas entre sí.

De carácter general las localizaciones que más suelen requerir un aumento horizontal es la zona anterior maxilar (pérdida frecuente de dientes en jóvenes por traumatismo) y posterior mandibular (por pérdidas por problemas periodontales o endodóncicos).⁷

Objetivos del aumento horizontal²

- Corregir los defectos óseos bucales.
- Colocar el implante en una posición tridimensional correcta.
- Crear espacio para el implante.
- Mejorar el perfil de emergencia del implante.

En resumen busca conseguir la anchura óptima de hueso en el momento y a largo plazo.

2.2.3.1. Técnicas de aumento horizontal de la cresta estrecha

1. Regeneración ósea guiada (ROG) con injerto de hueso autólogo en bloque.
2. Regeneración ósea guiada con biomaterial (hueso particulado).
3. Expansión de cresta con osteotomos.
4. Distracción ósea (corticotomía) con o sin regeneración.

Ventajas de las técnicas

- Procedimientos con evidencia científica acreditada por la literatura.
- Permiten desde pequeños aumentos de la cresta (1/2 mm) hasta 7 mm.
- Proporcionan la anchura de hueso suficiente para la reposición con implantes.

Desventajas de las técnicas

- Aumentan el tiempo y coste del tratamiento.
- Procedimiento invasivo.
- Notable aumento de la morbilidad.

Existe el inconveniente de que no siempre se va a poder colocar el implante en el momento, lo que divide en dos las técnicas: en una fase o simultánea, y en dos fases o diferida. Los criterios que lo marcan son: volumen de hueso, densidad (importante en la estabilidad primaria del implante) y defectos en la morfología periimplantaria (causados por trauma, enfermedad periodontal, cirugía o deformidad congénita⁸). En una zona estética también debemos considerar el biotipo gingival y la situación de labio.⁷

Respecto a los pacientes con patología sistémica no existen datos definitivos sobre su respuesta. En aquellos con hábitos nocivos (ej. Fumar, mala higiene) existen procesos que impiden la correcta cicatrización y mayor susceptibilidad a enfermedades.⁹

2.2.3.1.1. La regeneración ósea guiada con injerto de hueso autólogo en bloque

Técnica por la que se obtiene un bloque de hueso de otra región anatómica del mismo paciente y que fijaremos con tornillos de osteosíntesis en la zona receptora. (Figura 1)⁷ Los sitios comunes para tomar el injerto son:

- Extraoralmente: cresta ilíaca, tibia e incluso escápula.
- Intraoralmente: tuberosidad maxilar, zona retromolar y sínfisis mandibular (los dos últimos presentan menor reabsorción respecto al resto.¹⁰)

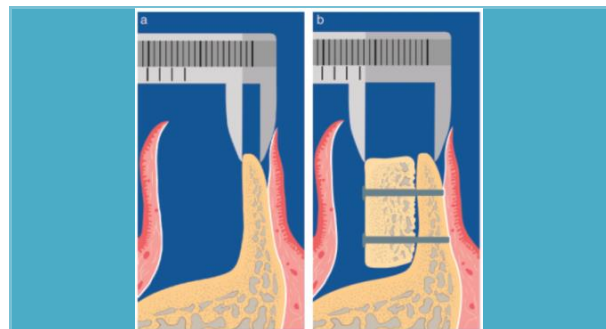


Figura 1. Injerto de hueso autólogo en bloque. (Imagen tomada de Horizontal ridge augmentation using autogenous block grafts and the guides bone regeneration technique with collagen membranes: a clinical study with 42 patients, Von arx T., 2006.)⁷

Se propone como la opción más viable cuando la reabsorción afecta a grandes regiones. El injerto de hueso autólogo aparece en la literatura descrito por Branemark y cols. (1975)¹¹. Se presenta con buenos resultados, destacando la desaparición del problema

de histocompatibilidad. Los inconvenientes que presenta es gran cirugía, reabsorción del 60%, alta morbilidad y riesgo de infección¹². Además la cantidad limitada de hueso de origen intraoral hace que se descarte su uso en defectos mayores a 2 cm. El éxito de la oseointegración del injerto viene marcado por su correcta vascularización.¹³

Indicaciones y contraindicaciones del injerto de hueso autólogo en bloque

Indicaciones	Contraindicaciones
<ul style="list-style-type: none"> Grandes pérdidas maxilares (se suelen dar tras grandes resecciones por tratamientos oncológicos) 	<ul style="list-style-type: none"> Utilización de hueso intraoral para grandes defectos, por su limitada disponibilidad. Patología sistémica del paciente (por aumento de la morbilidad y necesidad de segunda cirugía)

2.2.3.1.2. La regeneración ósea guiada con biomaterial (hueso particulado)

Técnica por la cual se coloca material de relleno protegido externamente con membranas que actúan como barrera para prevenir el crecimiento de tejido blando en la zona, estas membranas pueden ser reabsorbibles y no reabsorbibles.

El material suele ser injerto óseo de múltiples orígenes, los más comunes son aquellos de origen bovino o artificial, ambos normalmente combinados con hueso autólogo o solamente utilizando éste último. La obtención de hueso autólogo intraoral se puede hacer mientras se prepara el lecho implantario con la utilización de un filtro en el eyector, con la posibilidad de contaminación en el proceso, toda situación quirúrgica debe ser lo más aséptica posible. La otra forma de obtención es el raspado de la superficie ósea de zonas con gran disponibilidad del mismo, como puede ser la sínfisis mandibular.

En cuanto a las membranas existe una gran controversia ya que las no reabsorbibles necesitan de una segunda cirugía, que conlleva un aumento del tiempo de tratamiento y los inconvenientes asociados a toda cirugía. Por otro lado las reabsorbibles tienen el problema del aumento de inflamación en la zona y mayor probabilidad de infección postoperatoria.² Otro dato a considerar es que es una técnica muy sensible a la experiencia profesional.

Indicaciones y contraindicaciones de la regeneración ósea guiada

Indicaciones	Contraindicaciones
<ul style="list-style-type: none"> • En la técnica de distracción ósea para mantener la separación de las paredes. • Corrección de defectos óseos alveolares. • Para mejorar la densidad de hueso alveolar. • Tratamiento de elección a nivel anterior para la colocación implantes de diámetro estándar. 	<ul style="list-style-type: none"> • Pacientes con patología subyacente donde supone gran riesgo el acto quirúrgico y aumento de morbilidad.

2.2.3.1.3. La expansión con osteotomos

El procedimiento se vale de ensanchadores u osteotomos secuenciales que comprimen el hueso contra las paredes a la vez que se abren paso. (Figura 2)¹⁴

Se da cuando queremos ganar poco espacio (1-2 mm).

Sólo es recomendable esta técnica en el maxilar, donde el hueso es más esponjoso y recibe mejor la fuerza (es más flexible), en huesos más compactos elevaría notablemente el riesgo de fractura.

Actualmente esta alternativa de tratamiento está más relegada por el desarrollo de nuevas técnicas.

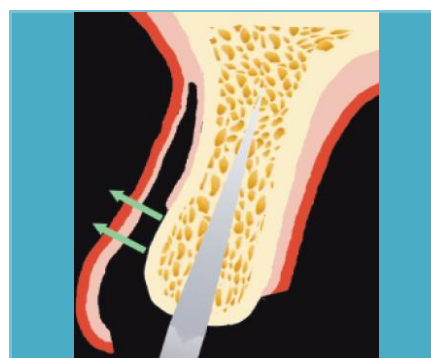


Figura 2. Expansión con osteotomos. (Imagen tomada de Surgical advantages with ITI TEs implants placement in conjunction with split crest technique., Ferrigno N., 2004)¹⁴

Indicaciones y contraindicaciones de la expansión con osteotomos

Indicaciones	Contraindicaciones
<ul style="list-style-type: none"> • Aumento mínimo • Hueso formado por parte cortical y esponjosa (ideal hueso tipo III) 	<ul style="list-style-type: none"> • Grandes ganancias (limitada a pequeños aumentos de 1/2 mm) • Hueso únicamente cortical, (aumentado el riesgo de fractura) • Pacientes con patología subyacente (gran riesgo el acto quirúrgico y aumento de la morbilidad.)

2.2.3.1.4. Distracción ósea (corticotomía) con o sin regeneración

La distracción ósea o corticotomía es una técnica quirúrgica en la que el hueso cortical es cortado, perforado, o mecánicamente alterado hasta alcanzar el hueso esponjoso y así aprovechar su elasticidad, es una fractura en tallo verde. Se introduce en el interior del hueso un dispositivo que realiza una expansión que se puede dar directamente en el momento de la intervención y mantenerse actuando el implante como separador de ambas paredes o ser progresiva.¹⁵

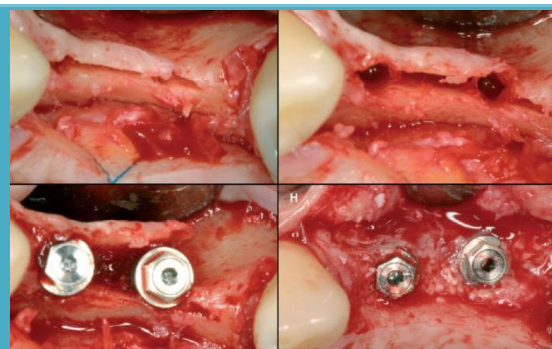


Figura 3. Distracción ósea y regeneración (Imagen tomada de Clinical Evaluation of Split-Crest Technique with Ultrasonic Bone Surgery for Narrow Ridge Expansion: Status of Soft and Hard Tissues and Implant Success., Anitua E., 2011)¹⁶

Las dos últimas técnicas descritas se pueden acompañar de regeneración ósea (Figura 3)¹⁶ y pueden presentarla complicación de fractura durante el procedimiento.

Como hemos descrito los implantes insertados tras el aumento horizontal suelen ser de diámetro estándar y tienen un índice de éxito entre el 86 y 97%.¹

Indicaciones y contraindicaciones de la corticotomía²

Indicaciones	Contraindicaciones
<ul style="list-style-type: none">• Base ósea favorable (reborde con forma piramidal)• Maxilar (mayor cantidad de hueso esponjoso, más flexible)• Dimensión vertical lo más mantenida posible.• Espesor mínimo de 3 mm (asegura la presencia de hueso esponjoso y correcta vascularización)• Grandes ganancias (4-7 mm)	<ul style="list-style-type: none">• Base ósea desfavorable (reborde alveolar con paredes paralelas)• Mandíbula (presencia de hueso más compacto y nervio dentario)• Cresta ósea muy delgada < 3mm.• Cresta formada por hueso solamente cortical.• Pacientes con patología subyacente donde supone gran riesgo el acto quirúrgico y aumento de la morbilidad.

2.2.4. *Implante de diámetro estrecho*

En muchos casos los implantes estrechos son la alternativa a la necesidad de aumento horizontal de la cresta alveolar.

2.2.4.1. *Evolución del implante estrecho*

El uso de NDI se ha hecho más frecuente hoy en día desde su aparición a finales de los años 80 (Calcitek, Sulzer Calcitek, Inc., Carlsbad, California; IMZ, Nobel Biocare AB, Göteborg, Sweden; 3i Implant Innovations; ITI (International Team for Implantology), Straumann, Waldenburg, Switzerland)⁵ debido a la aparición de nuevos materiales. Pocas publicaciones se han centrado exclusivamente en este tipo de implantes (Davarpanah 2000⁵, Zinsli 2004¹⁷, Degidi 2008⁴, Bidra and Almas 2013¹⁸, etc.), no existiendo estudios a largo plazo que certifiquen su predictibilidad.

2.2.4.2. *Nomenclatura de los implantes estrechos*

La literatura no es clara respecto a la nomenclatura de los implantes de diámetro reducido, se ha usado indistintamente mini-implante, implante estrecho e implante de diámetro pequeño; a esto se le suma la aparición de microtornillos en ortodoncia, o también conocidos como mini-implantes o microimplantes. Dentro de la confusión cabe esclarecer las diferencias entre mini-implante e implante estrecho o de diámetro pequeño¹⁸:

	Mini-implante	Implante estrecho
Definición	Implante con un diámetro que varía entre 1.8 y 2.9 mm	No existe consenso en la literatura, pero se asocia a implantes con un diámetro alrededor de 3 mm
Uso	Utilizado en el tratamiento de ortodoncia y prostodóncico removible	Utilizado en el tratamiento prostodóncico
Colgajo	No suele requerir colgajo	Asociado a colgajo mucoperióstico
Regeneración ósea	No suele requerir	Puede involucrar regeneración
Torque de inserción	Menor comparado con implantes estándar	Torque similar al de implantes estándar

2.2.4.3. *Diseño de los implantes estrechos*

Conexión

Con la aparición de NDIs surge el problema de la conexión interna, ya que al reducir su diámetro quedaría poca pared restante, por ello en principio se tendió a la externa, pero con los avances en materiales aparecen NDIs de conexión externa como el Straumann® Estándar Plus Narrow Neck CrossFit® con plataforma prostodóncica de 3.5 mm.

Respecto a conexión externa más comercializada es de tipo hexagonal. Las conexiones internas presentan mayor variedad, en forma de hexágono, octógono o dodecágono.

Forma

- Lisos o roscados: La mayoría son roscados, presentan espiras en algún tramo. Los lisos carecen de espiras, están obsoletos.
- Cónicos o cilíndricos.

Longitud

Según la marca comercial hay diferentes longitudes, la mayoría de 8, 10, 12 y 14 mm.

Superficie (rugosidad)

Los implantes con superficie más rugosa presentan mayor oseointegración, ésta se consigue con el chorreado de la superficie. Hoy en día han aparecido nuevas fórmulas de superficie como SLActive® de Straumann diseñada para mejorar la oseointegración y lograr mayor estabilidad secundaria en menos tiempo que las superficies hidrófobas, lo que reduce riesgos en el periodo de cicatrización y elimina la pérdida de estabilidad.

Material

- Titanio: Material tradicional cuya predictibilidad y eficacia está avalada por la literatura. El implante VEGA® de Klockner, uno de los últimos en aparecer, está fabricado con titanio de nueva generación OPTIMUM®, que aumenta el límite elástico y mejora las propiedades mecánicas en un 64%.
- Cerámicos: Implantes en color marfil, asemejándose al diente natural, que ayuda en casos de biotipo gingival fino o recesión del tejido blando. Diferentes

estudios muestran fracturas en ellos, hoy en día se busca mitigar este problema y surgen implantes como Straumann® PURE Ceramic Implant, de 3.3 mm.

- Roxolid®, nuevo material diseñado por Straumann, aleación de titanio y zirconio, que en recientes estudios muestra ser más resistente que el titanio puro y buena oseointegración, además reduce el tiempo de tratamiento y complejidad.

2.2.4.4. Indicaciones generales de los implantes estrechos

- Limitado espacio interdental (inferior a 7 mm⁵), a nivel interradicular o nivel protésico. Esta situación se suele dar en casos de incisivos laterales superiores.
- Cuando el grosor de la cresta radicular esté reducido.

2.2.4.5. Ventajas de los implantes estrechos

Técnica simple, predecible y mínimamente invasiva¹⁹ viable en pacientes medicamente comprometidos no candidatos a otras técnicas. Así como en aquellos con limitados recursos económicos (ahorro respecto a alternativas) que presentan reabsorción.

2.2.4.6. Desventajas de los implantes estrechos

Reducir el diámetro implica una disminución del área de contacto con el hueso, como consecuente del área que recibe la carga. Una disminución del diámetro se asocia a un mayor riesgo de fractura y compromiso mecánico del implante en su totalidad. Por este motivo se tiende a tener una altura mantenida, la situación óptima sería de 10-12 mm²⁰, y refinar los materiales y morfología.

Existe la idea de que su uso está contraindicado en la reposición de caninos y molares, por las fuerzas oclusales que éstos soportan.⁵

Indicaciones y contraindicaciones del implante de diámetro estrecho

Indicaciones	Contraindicaciones
<ul style="list-style-type: none"> • Paciente con patología sistémica (menor morbilidad frente alternativa) • Hueso tipo 1 u 2, más compacto. • Zonas anteriores. 	<ul style="list-style-type: none"> • Localizaciones donde la altura ósea esté muy reducida (menor superficie hueso-implante) • Zonas sometidas a una gran carga.

2.2.5. Oseointegración

El éxito de un implante se basa en su oseointegración, que viene marcada por ^{4,17}:

- Mínimo trauma durante la cirugía, ésta debe estar bien planeada.
- Estado del hueso, calidad y cantidad.
- Diseño del implante (longitud, diámetro y diseño).
- Estabilidad primaria del implante.
- Factores oclusales: periodo de carga y diseño de la prótesis.

2.3. Comparativa de las alternativas de tratamiento.

Aumento horizontal de la cresta y colocación de implante estándar	Colocación de implante de diámetro estrecho
Procedimiento invasivo	Procedimiento poco invasivo
Tiempo de tratamiento largo	Periodo de tratamiento reducido
La colocación del implante no siempre puede ser simultánea a la cirugía, necesidad de segunda cirugía	Cirugía de una sola fase
Morbilidad postoperatoria aumentada	Morbilidad postoperatoria baja
Aumento del coste del tratamiento	Menor coste del tratamiento
Estudios de largo periodo de seguimiento	Estudios de corto periodo de seguimiento
Eficacia y predictibilidad acreditada por la literatura científica	Eficacia y predictibilidad acreditada por la literatura a corto plazo.
Buen soporte de las fuerzas oclusales	Limitado soporte de fuerzas oclusales
Limitado en pacientes médicamente comprometidos	Menos limitado en pacientes médicamente comprometidos
Procedimiento más complejo	Procedimiento simple
Muy sensible a la técnica del profesional	Menos sensible a la técnica del profesional, posibilidad de férula guía
Tratamiento peor tolerado por los pacientes, por el tedioso procedimiento.	Procedimiento simplificado, mejor tolerado por los pacientes.

3. OBJETIVO

Valorar la supervivencia del tratamiento con implantes de diámetro estrecho en casos de cresta estrecha desdentada, comparado con la colocación de un implante de diámetro estándar tras haber realizado previa o simultáneamente los métodos tradicionales de aumento horizontal y regeneración ósea.

4. METODOLOGÍA DE LA BÚSQUEDA

En este trabajo se ha realizado toda la búsqueda siguiendo esta sistemática: (Figura 4)

1. Búsqueda de artículos en la base de datos de PubMed, Cochrane y Scopus y selección en base al título:

Las estrategias de búsqueda utilizadas fueron: *“narrow dental implants” NOT “orthodontic”, “small diameter dental implants” NOT “orthodontic”, “mini-implant” NOT “orthodontic”, “narrow crest” AND “implants”, “narrow ridge AND treatment”, “horizontal bone regeneration” AND “narrow crest” AND “treatment”, “(narrow dental implant OR small diameter implant OR mini-implants)” AND “osseous regeneration” AND “narrow crest” NOT “orthodontics”, “horizontal augmentation” AND “narrow ridge”.*

- a. Criterios de inclusión:

- i. Idioma español o inglés.
- ii. Publicados entre el año 2000 y 2016.
- iii. Relacionados con implante estrecho, implante de diámetro reducido o pequeño, mini-implante, tratamiento de la cresta ósea estrecha, aumento horizontal de la cresta ósea y regeneración de la cresta ósea.
- iv. Aquellos publicados en revistas con alto factor de impacto.
- v. Artículos de alta evidencia como revisiones, revisiones sistemáticas, ensayos clínicos aleatorios-controlados, ensayos clínicos, meta-análisis, red de metanálisis, estudios de resultados prospectivos, estudios retrospectivos, estudios en humanos.
- vi. Tiempo de seguimiento de 5 meses o más.

- b. Criterios de exclusión:
- i. Publicados antes del año 2000.
 - ii. Relacionados con el terreno de la ortodoncia.
 - iii. Artículos no centrados en el tema del trabajo.
 - iv. Artículos no disponibles gratuitamente.
 - v. Estudios sobre animales, informes de un caso.
 - vi. Tiempo de seguimiento inferior a 5 meses.
2. De los artículos seleccionados por título se realizó un segundo cribaje por resumen.
 3. El siguiente paso fue la selección tras la lectura del artículo completo. Obtuve los artículos completos a través del apartado de Fama de la biblioteca de la Universidad de Sevilla.

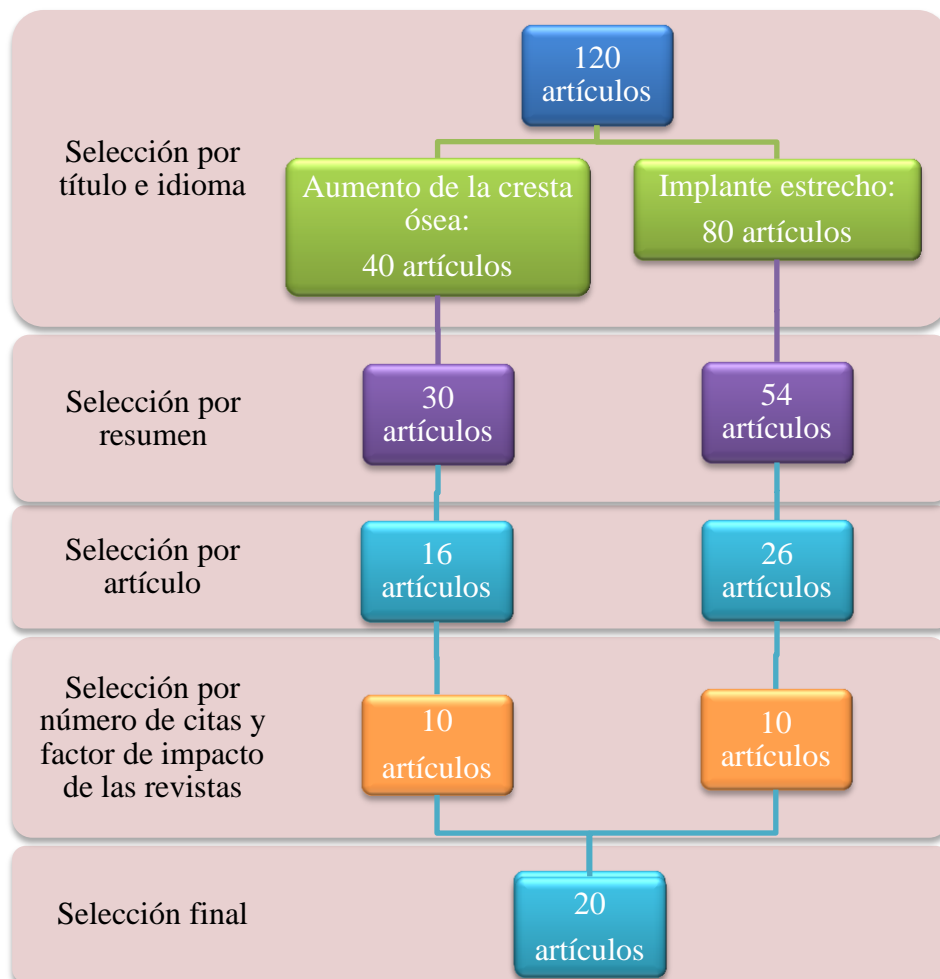


Figura 4. Diagrama de selección de artículos.

5. RESULTADOS DE LA BÚSQUEDA

Artículo autor y año)	Objetivo	Nº de pacientes	Nº de implantes colocados	Periodo de seguimiento	Supervivencia de los implantes	Conclusiones
Peñarrocha M. y col 2000 ²¹	Evaluar la evolución de 52 pacientes intervenidos mediante expansión ósea con dilatadores frente a un grupo control al que se realizó la técnica convencional rotatoria.	80	226	1-6 años	-Supervivencia a largo plazo: con técnica rotatoria 92%, con osteotomos 90%	La utilización de osteotomos es una técnica sencilla, que no implica mayor duración de la intervención, dolor o inflamación postoperatoria. Permite colocar implantes de mayor diámetro respecto a la técnica rotatoria, siendo su éxito a largo plazo aceptable.
Zinsli, B. y col. 2004 ¹⁷	Evaluación clínica de implantes ITI (3.3 mm de diámetro).	154	298	10 años	- A los 5 años supervivencia del 98.7%. - A los 6 años supervivencia del 96.6%.	El uso de implantes 3.3 mm ITI se muestra como predecible si se siguen las directrices clínicas y se coloca la restauración protésica adecuada. Sin embargo la fractura por fatiga se puede producir tras un largo periodo.
Ferrigno N. Laureti M. 2005 ¹⁴	Evaluar ventajas y supervivencia de implantes ITI TE (Tapered Effect)	40	82	6-24 meses	-Supervivencia > 95%	Los implantes insertados en combinación con corticotomía parece ser un procedimiento prometedor para

	frente a estándar ITI, junto con corticotomía.					ciertas situaciones que conllevan grosor de hueso insuficiente.
Schwartz-Arad D. y col. 2005 ¹¹	Evaluar el éxito del aumento horizontal de la cresta alveolar usando un injerto autólogo en bloque de hueso intraoral para la posterior colocación de implante.	51 (33 injertos)	-	-	Supervivencia injertos: -Horizontales: 90.3% -Combinados: 100%	Injertos autólogos en bloque de origen intraoral es una buena opción de tratamiento para el aumento horizontal de la cresta, con una alta tasa de éxito. No se recomienda en pacientes diabéticos y fumadores.
Chiapasco M. y col. 2006 ¹²	Evaluar la capacidad de la expansión de la cresta ósea estrecha para la correcta colocación de implantes.	45	110	2-3 años	-Supervivencia a los 2-3 años del 97.3%	La técnica de expansión se presenta como simple, baja morbilidad y poco tiempo hasta la restauración protésica comparada con injertos de hueso autólogo y ROG.
Von Arx T. Buser D. 2006 ⁷	Analizar el procedimiento de aumento horizontal de la cresta con injerto autólogo en bloque combinado con hueso bovino y membrana de colágeno reabsorbible.	42	58	Injerto (4.5-13.5) + implante (-)	-	La técnica mostró una gran predictibilidad de resultados. El procedimiento quirúrgico es simplificado con el uso de membranas reabsorbibles, sin causar éstas infecciones.

Degidi, M. y col. 2008 ⁴	Evaluar la evolución de NDI (< 3.75 mm) como solución para situaciones clínicas específicas como espacio interradicular reducido, cresta alveolar delgada y reposición de restauraciones implantosoportadas de diámetro reducido.	237	510	Entre 3 y 96 meses	-Supervivencia del 99.4%	NDIs tienen un alto porcentaje de éxito, similares a los obtenidos en estudios previos de implantes de diámetro estándar. Además los implantes inmediatos sin carga se propone como un procedimiento fiable, aunque se observó mayor resorción ósea en comparación con carga diferida. No se detectaron fracturas.
Morneburg T. y col. 2008 ²³	Evaluar el éxito clínico de los implantes de diámetro estrecho.	67	134	6 años	-Supervivencia del 95.5%	En pacientes desdentados con reabsorción severa la reposición con NDI se da como tratamiento de éxito, similar a implantes estándar.
Calvo Guirado J.L. y col. 2009 ²²	Evaluar la eficacia de la técnica de ensanchamiento de la cresta alveolar atrófica posterior y la elevación del seno simultánea mediante osteotomos compresivos.	30	60	36 meses	-Supervivencia del 96.6%	La técnica de ensanchamiento es un procedimiento de alta predictibilidad que permite la colocación de implantes en el mismo momento, reduciendo número de cirugías y devolviendo estética y función perdidas.

<p>Arsan, V. y col. 2010 ²⁴</p>	<p>Evaluar el éxito y la supervivencia, parámetros periimplantarios, complicaciones mecánicas y protésicas de NDI en un periodo de seguimiento de 10 años.</p>	<p>139</p>	<p>316</p>	<p>Entre 64 y 124 meses</p>	<p>-Supervivencia a los 10 años: 92.3%</p>	<p>NDIs pueden ser usados donde implantes estándar no son viables. El hueso marginal perdido alrededor ocurría en los 2 primeros años, mínimo después. Estudios a largo plazo son precisos para conocer riesgos asociados con tabaco y localización posterior.</p>
<p>Sohrabi, K. y col. 2012 ²⁵</p>	<p>Evaluar la supervivencia de los NDI, determinar si depende de realizar colgajo y determinar la relación entre longitud y supervivencia de los NDI.</p>	<p>2.762</p>	<p>10.093</p>	<p>5 meses - 9 años (Búsqueda entre 1993-2011)</p>	<p>-Supervivencia > 90% (100% en 8 estudios)</p>	<p>La supervivencia de NDI y su uso en prótesis mandibulares muestra éxito similar a la de los implantes estándar. El fracaso aumenta a menor longitud. Hoy en día se proponen como una solución eficaz y de bajo coste.</p>
<p>Bidra, AS. y col. 2013 ¹⁸</p>	<p>Evaluar los mini-implantes en un periodo corto de 1-5 años, medio de 5-10 años y su supervivencia como tratamiento prostodóncico definitivo.</p>	<p>798</p>	<p>3095</p>	<p>Búsqueda entre 1974 y 2012</p>	<p>-Supervivencia 1 año: 94.7% -Supervivencia a 9 años: 92.2%</p>	<p>En un corto periodo de tiempo, el primer año la supervivencia según estabilidad es de 94.7%, No existe suficiente información de fracasos después del primer año, lo que hace difícil hacer conclusiones a medio plazo y no existen a largo plazo.</p>

Anitua E. y col. 2013 ¹⁶	Evaluar la técnica de corticotomía con ultrasonido para la colocación de implantes en cresta estrecha.	15	37	11-28 meses	-Supervivencia del 100%	La técnica de corticotomía puede ser considerada un procedimiento seguro y efectivo para la expansión de crestas estrechas.
Milinkovic I. y col. 2014 ²⁶	Evaluar las indicaciones de los diferentes procedimientos de aumento horizontal de hueso sobre los diferentes defectos.	1285	2601	12-72 meses	Supervivencia: -ROG e implante inmediato 84.7-100% -ROG e implante no inmediato 100% -Injerto autólogo en bloque 95.2-100% -Distracción ósea 96.5-100%	No existe una sistemática clara de que procedimiento realizar según la situación clínica.

Klein y col. 2014 ²⁷	Determinar la supervivencia y éxito de los NDI en diferentes situaciones clínicas, comparados con implantes de diámetro estándar.	3151	7742	> 1 año (Búsqueda entre 1995-2012)	-Supervivencia entre 88.9-100%	NDI (> 3mm) están indicados en la región posterior, los de inferior diámetro en zona anterior sin carga. Seguimientos a largo plazo (> 1 año) e información sobre factores de riesgo del paciente desaparecieron.
Teng F. y col. 2014 ²⁸	Evaluar la técnica de corticotomía y colocación simultánea de implantes combinada con regeneración ósea en zonas no estéticas.	31	46	6-24 meses	-Supervivencia entre 92.5-100%	Esta técnica para ampliar la cresta estrecha en zonas no estéticas se muestra como una técnica viable.
Tang Y-L. y col. 2015 ¹⁵	Evaluar la expansión de la cresta ósea en cresta alveolar estrecha para la colocación de implantes.	168	226	6 meses-8 años	-Supervivencia entre 93.2-95.6%	Los primeros resultados indican que la expansión de la cresta con o sin regeneración es un procedimiento efectivo en crestas atróficas.
Aloy-Prosper A. y col. 2015 ²⁹	Evaluar supervivencia y éxito de implantes en injerto autólogo intraoral en bloque comparado con otras técnicas de aumento.	167	254	12-24 meses	-Supervivencia entre 96.9-100%	El éxito de los implantes colocados tras la colocación de un injerto en bloque es similar al de otros procedimientos de aumento horizontal.

Ioannidis A. y col. 2015 ³¹	Comparar implantes de titanio-zirconio de 3.3mm respecto a implantes de titanio de 4.1mm, respecto al nivel de hueso y otros parámetros.	40	-20 NDI -20 implantes estándar.	3 años	-Supervivencia del 100% a los 3 años.	La comparación de ambos no difiere respecto al nivel de hueso marginal a los 3 años de seguimiento, donde tampoco se produjo el fracaso de ningún implante, ni diferencias respecto a los niveles de mucosa.
De Souza, R.F. y col 2015 ³⁰	Este estudio compara prótesis mandibulares soportadas por 2 o 4 mini-implantes con implantes estándar, según salud oral, satisfacción del paciente y complicaciones (pérdida del implante).	120	-236 mini-implantes -80: implantes estándar.	1 año (Implantes colocados entre 2012-2014)	Supervivencia: -2 mini-implantes 82% -4 mini-implantes 89% -2 implantes estándar 99%	Prótesis mandibulares retenidas con mini-implantes muestran resultados similares a implantes estándar en expectativas del paciente, salud oral y satisfacción. 4 mini-implantes se sitúan por encima de 2 mini-implantes. El problema es la menor supervivencia comparados con los implantes estándar.

6. DISCUSIÓN

Esta revisión evalúa las diferentes técnicas existentes para resolver el problema de rehabilitación con implantes de la cresta alveolar estrecha, que aparece tras la pérdida dental, tales como colocación de implantes de diámetro estrecho o aumento horizontal de la cresta (mediante: regeneración ósea guiada (con hueso autólogo en bloque o con biomaterial), expansión con osteotomos y distracción ósea (o corticotomía) con o sin regeneración) y colocación de un implante de diámetro estándar. Se pretende así, esclarecer cuál sería la técnica más adecuada en cada caso de entre todas las posibilidades y valorar supervivencia del implante comparando las diferentes técnicas. De esta manera, y siguiendo los datos encontrados en la literatura, se van a tratar las diferentes alternativas.

Regeneración ósea guiada con injerto de hueso autólogo en bloque

En este tratamiento existe el problema de no aparecer gran documentación en la literatura que directamente combinara este procedimiento con la colocación de implantes y seguimiento de los mismos a largo plazo, centrándose en la mayoría de los casos predictibilidad del injerto. Por ello lo abordaremos desde el punto de vista del éxito del injerto tomándolo como requisito indispensable para la posterior colocación del implante.

Un estudio realizado por Von Arx T. y col. (2006)⁷ en 42 pacientes que pasaron de una anchura de cresta de 0.5-5 mm a 6-10 mm, donde las complicaciones encontradas fueron: hematoma y exposición de la membrana. Además se produjo una reabsorción del 7.2% respecto a la anchura obtenida en la colocación del injerto. Resultados parecidos a los de Schwartz-Arad D. (2005)¹¹ donde la complicación más frecuente fue el hematoma siendo los fracasos del 5.88%, en este estudio la supervivencia del injerto fue de 90.3% para aumento horizontal exclusivamente, y en combinación con aumento vertical del 100%.

En un estudio posterior de Milinkovic I. y col (2014)²⁶ donde se compara con el resto de alternativas existentes valorando el éxito de los implantes, se observa supervivencia del injerto que varía entre 95.2 y 100%. En 2015 Aloy-Prósper A. y col.²⁹ realizaron una revisión que comparaba el éxito de los implantes colocados sobre el hueso original del paciente o sobre el que se había realizado ROG respecto a los colocados tras el aumento

horizontal con hueso autólogo en bloque observándose supervivencia similar comprendida entre el 96.9 y el 100%.

En síntesis, se trata de una técnica que obtiene el resultado deseado en cuanto a ganancia en un periodo de seguimiento a corto plazo; pero que en primera instancia presenta la desventaja de implicar a dos localizaciones quirúrgicas, seguida por la mayor tasa de reabsorción asociada a hueso de origen autólogo ya sea en bloque o particulado y la necesidad de segunda cirugía para la retirada de los tornillos de osteosíntesis y colocación de implantes. Todo esto hace que se dé un notable aumento de la morbilidad, limitándose así el número de pacientes que pueden acceder a esta técnica debido a sus circunstancias médicas. El hecho de que exista reabsorción tras la fijación del injerto hace que sea inviable la colocación de implantes, ya que en primera instancia no podemos saber su futura orientación para que quede en el lugar deseado, además de la barrera física que presentan los tornillos. Otro inconveniente es el hecho que de por sí solo el injerto no es portador de factores de crecimiento.

Regeneración ósea guiada con biomaterial (hueso particulado)

La ROG con biomaterial se presenta como un procedimiento predecible, respaldado por la literatura existente, donde debemos valorar los factores que marcan el éxito y fracaso, como son: correcta elección del material de relleno, estabilidad de la membrana, duración de la función de barrera, acceso mejorado al tejido óseo y células derivadas de la médula ósea en la zona, llenado de sangre en el espacio y factores que mejoren la oseointegración.

La frecuente complicación de la membrana es su exposición e infección que se ha asociado a una menor cantidad de hueso regenerado. Además si estamos en grandes defectos la membrana necesita de aditamentos para su sostén, como es el refuerzo con titanio. Las membranas más utilizadas actualmente son las reabsorbibles debido a los buenos resultados clínicos que muestran⁷ dejando en desuso las no reabsorbibles.

En los estudios comparativos con otras técnicas^{13,26,29} se observan resultados similares entre ellas. En el realizado Milinkovic I. y col en 2014²⁹ la supervivencia del implante es superior al 84%, estando recomendada cuando el ancho inicial de cresta es superior a 2.9 mm; cuando es de 4 mm estaría indicado la colocación inmediata del implante.

Esta técnica suele ser el complemento de otras diversas técnicas de aumento, siendo la principal la distracción ósea ^{6,8,9,10,21}.

Expansión de la cresta con osteotomos

Los osteotomos nos ayudan a crear un lecho implantológico para la inserción de implantes, hace que la cresta alveolar aumente horizontalmente proporcionando un contorno óseo adecuado aprovechando la elasticidad del hueso alveolar; por ello está más indicado en hueso con mayor proporción de hueso trabeculado, encontrándose este en el hueso del maxilar superior.

Su principal complicación es la fractura de la pared alveolar, siendo más frecuente la vestibular.

La ventaja que presenta esta técnica es que se aprovecha el mismo hueso del paciente, no se requiere injertos óseos, además de permitir colocar el implante en la misma intervención; pero por su procedimiento de realización es peor tolerado por los pacientes.³²

Existen varios estudios que avalan su eficacia. El realizado en el año 2000 por Peñarrocha M. y col.²¹ donde se compara la eficacia de implantes colocados mediante osteodilatadores comparado con un grupo control que realiza una técnica rotatoria convencional obteniéndose en un periodo de seguimiento medio de 2.7 años una supervivencia del 90% con osteodilatadores frente el 92% en la técnica convencional, donde se puede achacar el mayor número de fracasos a la mayor atrofia ósea que presentaban inicialmente los pacientes. Un estudio posterior de Calvo Guirado J.L.²² en 2009 evaluaron a 30 pacientes donde sobre los que se aumentó la disponibilidad ósea en sentido apical y lateral mediante osteotomos obteniendo una supervivencia del 96.6% a los 3 años.

Existen menor número de estudios actuales centrados en ésta técnica al estar siendo relegada por otras mejor toleradas por el paciente y con mayor predictibilidad.

Distracción ósea (corticotomía) con o sin regeneración.

Este procedimiento está avalado por la literatura, es un tratamiento que aprovecha la elasticidad del hueso esponjoso para la expansión de la cresta, por ello se da más frecuentemente en el maxilar, estando limitado en el hueso con predominante contenido

cortical. Suele combinarse en la mayoría de los casos con ROG^{7,14,15,16,28} para conseguir una mayor densidad de hueso en el mismo momento de la intervención. En el estudio de Chiapasco y col.¹² los implantes colocados tras la expansión mostraron un éxito del 97.3%, siendo la causa de pérdida la falta de integración, resultados similares a los de Ferrigno y col.¹⁴ la supervivencia media fue del 97.5%. En otro estudio de Anitua E. y col.¹⁶ la supervivencia fue del 100% pero si miramos oseointegración y función en algunos casos no se corresponde con los resultados esperados, al igual que es en estudio realizado en 2015 por Tang Y-L y col.¹⁵ donde se observa una supervivencia variable entre 93.2 y 95.6%. Posteriormente Teng F y col.²⁸ realizó un estudio donde se partió de una anchura que varía entre 2.9-5.1 y se obtuvieron ganancias entre 1.1-4.3 mm más que originalmente, la tasa de supervivencia se encuentra entre el 92.5-100%.

A pesar de los buenos resultados mostrados a largo plazo los principales inconvenientes encontrados en esta técnica se encuentran en el momento de la cirugía donde puede aparecer la fractura de las paredes alveolares y la limitación que presenta el procedimiento en sí como cirugía en pacientes sistémicamente comprometidos o con características morfológicas e histológicas del hueso desfavorables. A largo plazo nos encontramos que en ocasiones aparece la reabsorción asociada a la pared vestibular.²¹

Implantes de diámetro estrecho

El fin de este estudio es valorar esta opción como viable frente a los métodos utilizados tradicionalmente. Es una alternativa que surge en las últimas décadas debido a la aparición de nuevos materiales, al ser un método relativamente nuevo en la literatura no existen estudios a largo plazo que certifiquen la predictibilidad del tratamiento.

Otro problema encontrado son las diferentes conceptos de implantes de diámetro estrecho, ya que no existe unificación de criterios de los rangos de diámetro que abarca cada tipo y existiendo también la confusión al meter dentro de ellos los microtornillos utilizados en ortodoncia.¹⁸ En este estudio se tomó por media que el rango que denominaremos como implante estrecho sería aquel inferior a 3.75 mm.

En base a los datos encontrados con un periodo de seguimiento de todos los estudios que varía entre 5 meses y 10 años aparece una supervivencia de los NDI > 90% en la mayoría de los estudios^{4,18,23,24,25,31}, llegando en algunos al 100%^{27,31}, sólo en dos de ellos^{25,30} los valores de la supervivencia descendían pero se superaba el 82%.

Se debe realizar un buen estudio previo para la colocación del implante. Existen múltiples factores extrínsecos e intrínsecos que juegan un papel en la supervivencia del implantes. Entre los intrínsecos aparece que a pesar de estar ante diámetro reducido necesitamos de la suficiente cantidad de hueso alrededor para su correcta estabilidad, su anchura influye notablemente en la supervivencia del implante a largo plazo.^{24,27} El tipo de hueso es un factor intrínseco asociado al éxito del implante, la densidad de hueso mandibular parecer ser la ideal para la colocación de implantes de diámetro estrecho, por su mayor proporción de hueso cortical.^{24,27} Luego están los factores extrínsecos como son: las características del implante (mayor supervivencia asociada a mayor longitud²⁵), su inserción y angulación, y hábitos del paciente, aquí encontramos los hábitos parafuncionales, que generan mayor estrés oclusal,²⁷ y pacientes fumadores (en la mayoría de los estudios analizados se excluyeron a pacientes grandes fumadores)²⁴, ambos están asociados a una mayor tasa de fracaso.

El fracaso de este tipo de implantes suele ser resultado de problemas como reabsorción de hueso, remodelación o por un proceso infeccioso, como es la periimplantitis que ocurre más en implantes de diámetro reducido; pero lo más frecuente son problemas biomecánicos.¹⁷ Al reducir el diámetro del implante aumenta el riesgo de fractura.²⁴

En la comparación de la pérdida de hueso marginal circundante no aparecen diferencias significativas entre maxilar y mandíbula; pero sí entre diferentes tipos de hueso, ya que en hueso tipo 2, 3 y 4 existe menor pérdida frente a tipo 1, respecto a la longitud del implante existe mayor pérdida a menor longitud ($\leq 13\text{mm}$).⁴

Si atendemos a la localización del implante en la mayoría de los estudios contraindican localizaciones posteriores debido al mayor estrés al que se ve soportado y a una peor calidad de hueso; aunque los resultados en los estudios muestran gran supervivencia, las consecuencias del estrés serían la causa de fracasos a largo plazo y no estaría aun documentado. Por ello se debe ser cauto en esta situación y barajar otras alternativas más avaladas por los resultados clínicos a largo plazo.²⁴

Los resultados de la presente revisión son prometedores, desde su aparición a finales de los 80 ha surgido otra alternativa de reposición implantológica que no requiere recurrir al tradicional y extendido método de aumento y regeneración de la cresta alveolar, que en un futuro y con los nuevos avances y materiales refinados irá relegando. Sin embargo se necesitan más estudios a largo plazo que certifiquen su predictibilidad y éxito.

En síntesis nos encontramos ante un problema con dos vías de solución. La primera vía es la correspondiente al aumento horizontal de la cresta donde todas las opciones se muestran como viables y con tasas de supervivencia superior al 80%, siendo el principal inconveniente el aumento de la morbilidad. Las diferentes alternativas de aumento suelen presentarse en muchos casos de manera correlativas, como es el caso de distracción ósea junto con ROG. La segunda vía, el implante de diámetro estrecho, aparece en términos relativamente recientes debido a los avances en los materiales y se presenta como viable, con una supervivencia superior también al 80%, pero con limitaciones en la colocación en zonas posteriores.

7. CONCLUSIONES

1. La supervivencia de los implantes de diámetro estrecho es similar a la de los implantes de diámetro estándar colocados tras el aumento horizontal en zonas anteriores y en mandíbula. A corto plazo es superior al 90%.
2. Las causas más frecuentes de fracaso de los NDI son fracturas y periimplantitis.
3. El tratamiento con NDI se contraindica en crestas de grosor inferior a 3mm y con pobre calidad de hueso.
4. El uso de NDI está indicado para sopesar una cirugía más invasiva, la limitación en ciertos pacientes médicamente comprometidos, mayor morbilidad asociada, mayor gasto económico y tiempo de los procedimientos de aumento horizontal.
5. La longitud y el diámetro de los implantes influye en la cantidad de hueso marginal perdido, siendo mejores los resultados cuánto más cercano sea a 3.75 mm de diámetro y a mayor longitud.
6. Se necesitan estudios a largo plazo para valorar mejor las indicaciones y predictibilidad de los NDI.
7. Se debe esclarecer una consensuada clasificación de los implantes según su diámetro para poder así realizar estudios comparativos entre los diferentes tipos.
8. El aumento horizontal de la cresta alveolar y colocación de implante de diámetro estándar es el tratamiento de elección en zonas posteriores tanto del maxilar como de la mandíbula; así como en casos de fracaso del tratamiento con implantes estrechos.

8. BIBLIOGRAFÍA

1. Oikarinen KS, Sándor GKB, Kainulainen VT, Salonen-Kemppi M. Augmentation of the narrow traumatized anterior alveolar ridge to facilitate dental implant placement. *Dent Traumatol.* 2003 Feb; 19(1): 19–29.
2. Dehesa Ibarra B, Herrero Climent M, Lázaro Calvo P. La expansión quirúrgica de la cresta alveolar mediante corticotomía. *Gaceta dental: Industria y profesiones.* 2011; 227: 130–49.
3. Lindhe N. Reborde alveolar edéntulo. En: Lindhe. *Periodontología clínica e implantología odontológica.* 5ª ed. 1ª reimp. Buenos Aires: Editorial médica panamericana. 2011; 53.
4. Degidi M, Piattelli A, Carinci F. Clinical outcome of narrow diameter implants: a retrospective study of 510 implants. *J Periodontol.* 2008 Jan; 79(1): 49–54.
5. Davarpanah M, Martinez H, Celletti R, Lazzara R, Tecucianu J-F. Small-Diameter Implants: Indications and Contraindications. *J Esthet Dent.* 2000; 12(4): 186–94.
6. García JJ. Implantología estética Como lograrla de forma sencilla, aspectos quirúrgicos y protésicos. *RCOE.* 2005; 10(3): 327–39.
7. Von Arx T, Buser D. Horizontal ridge augmentation using autogenous block grafts and the guided bone regeneration technique with collagen membranes: a clinical study with 42 patients. *Clin Oral Implants Res.* 2006 Aug; 17(4): 359–66.
8. Hämmerle, C.H., Jung, R.E. & Feloutzis, A. A systematic review of the survival of implants in bone sites augmented with barrier membranes (guided bone regeneration) in partially edentulous patients. *J Clin Periodontol.* 2002; 29 (Suppl 3): 226-31.
9. Mombelli, A. & Cionca, N. Systematic diseases affecting osseointegration therapy. *Clinical oral Implant Research.* 2006 Oct; 17 (Suppl 2): 97-103.
10. Escobar S. Cirugía preprotésica análisis crítico. *Rev Esp Cir Oral y Maxilofac.* 2007; 29(4): 228-39.
11. Schwartz-Arad D, Levin, L, Sigal, L. Surgical Success of Intraoral Autogenous Block Onlay Bone Grafting for Alveolar. *Implant Dent,* 2005 June; 14(2): 131-138.

12. Chiapasco M, Ferrini F, Casentini P, Accardi S, Zaniboni M. Dental implants placed in expanded narrow edentulous ridges with the Extension Crest device. A 1-3-year multicenter follow-up study. *Clin Oral Implants Res.* 2006 Jun; 17(3): 265–72.
13. McAllister BS, Haghghat K. Bone Augmentation Techniques. *J Periodontol.* 2007 March; 78: 377–96.
14. Ferrigno N, Laureti M. Surgical advantages with ITI TE implants placement in conjunction with split crest technique. 18-month results of an ongoing prospective study. *Clin Oral Implants Res.* 2005 Apr; 16(2): 147–55.
15. Tang YL et al. Ridge expansion alone or in combination with guided bone regeneration to facilitate implant placement in narrow alveolar ridges: a retrospective study. *Clin Oral Implants Res.* 2015 Feb; 26(2): 204–11.
16. Anitua E, Begoña L, Orive G. Clinical evaluation of split-crest technique with ultrasonic bone surgery for narrow ridge expansion: status of soft and hard tissues and implant success. *Clin Implant Dent Relat Res.* 2013 Apr; 15(2): 176–87.
17. Zinsli B, Sägesser T, Mericske-S R, Mericske E. Clinical Evaluation of Small-Diameter ITI Implants. *Int J Oral Maxillofac Implants.* 2004 Jan-Feb; 19(1): 92–9.
18. Bidra AS, Almas K. Mini implants for definitive prosthodontic treatment: A systematic review. *J Prosthet Dent.* 2013 Mar; 109(3): 156–64.
19. Christensen GJ. The increased use of small-diameter implants. *J Am Dent Assoc. American Dental Association;* 2009 Jun; 140(6): 709–12.
20. Christensen GJ. The “mini”-implant has arrived. *J Am Dent Assoc. American Dental Association;* 2006 Mar; 137(3): 387–90.
21. Peñarrocha M, Sanchis JM, Guarinos J, Soriano I. Estudio comparativo entre la técnica convencional y la de los osteodilatadores para la creación del lecho implantológico. A propósito de 226 implantes colocados en 80 pacientes. *Periodoncia.* 2000 Jul-Sep; 10 (3): 189–98.
22. Calvo Guirado J. et al. Osteotómos secuenciales compresivos en la elevación atraumática de seno maxilar. Estudio prospectivo clínico a tres años. *Rev Of del Col Odontólogos y Estomatólogos de la región Murcia.* 2009 Nov; 47: 6–10.

23. Morneburg TR, Pröschel PA. Success rates of microimplants in edentulous patients with residual ridge resorption. *Int J Oral Maxillofac Implants*. 2008 Jan; 23(2): 270–6.
24. Arsan V, Bölükbaş N, Ersanli S, Özdemir T. Evaluation of 316 narrow diameter implants followed for 5-10 years: A clinical and radiographic retrospective study. *Clin Oral Implants Res*. 2010; 21(3): 296–307.
25. Sohrabi K, Mushantat A, Esfandiari S, Feine J. How successful are small-diameter implants? A literature review. *Clin Oral Implants Res*. 2012 May; 23(5): 515–25.
26. Milinkovic I, Cordaro L. Are there specific indications for the different alveolar bone augmentation procedures for implant placement? A systematic review. *Int J Oral Maxillofac Surg*. 2014; 43(5): 606–25.
27. Klein MO, Schiegnitz E, Al-Nawas B. Systematic review on success of narrow-diameter dental implants. *Int J Oral Maxillofac Implants*. 2014; 29 (Suppl): 43–54.
28. Teng F, Zhang Q, Wu M, Rachana S, Ou G. Clinical use of ridge-splitting combined with ridge expansion osteotomy, sandwich bone augmentation, and simultaneous implantation. *Br J Oral Maxillofac Surg*. 2014 Oct; 52(8): 703–8.
29. Aloy-prósper A, Peñarrocha-oltra D, Peñarrocha-diago MA, Peñarrocha-diago M. The outcome of intraoral onlay block bone grafts on alveolar ridge augmentations : A systematic review. *Med Oral Patol Oral Cir Bucal*. 2015 Mar; 20(2): 251-8.
30. De Souza RF, Ribeiro AB, Della Vecchia MP, Costa L, Cunha TR, Reis AC, et al. Mini vs. Standard Implants for Mandibular Overdentures: A Randomized Trial. *J Dent Res*. 2015 Oct; 94(10): 1376–84.
31. Ioannidis A, et al. Titanium-zirconium narrow-diameter versus titanium regular-diameter implants for anterior and premolar single crowns: 1-year results of a randomized controlled clinical study. *J Clin Periodontol*. 2015; 42: 1060-70.
32. Velasco Ortega E, et al. La expansión ósea en la implantología oral. *Av en Periodoncia e Implantol Oral*. 2008; 20(2): 95–101.