



UNIVERSIDAD DE SEVILLA

FACULTAD DE ODONTOLOGÍA

Departamento de Estomatología

***REGENERACIÓN PULPAR: REVISIÓN
SISTEMÁTICA***

**TRABAJO FIN DE MASTER EN
CIENCIAS ODONTOLÓGICAS**

María del Carmen Jiménez Sánchez

Curso 2013-14

JUAN JOSÉ SEGURA EGEA, Catedrático de Patología y Terapéutica Dental del Departamento de Estomatología de la Universidad de Sevilla,

HACE CONSTAR que: D^a María del Carmen Jiménez Sánchez, Licenciada en Odontología por la Universidad de Sevilla, ha realizado bajo su tutela y dirección el Trabajo titulado “**REGENERACIÓN PULPAR: REVISIÓN SISTEMÁTICA**”, como trabajo Final del Máster en Ciencias Odontológicas.

Sevilla, 20 de mayo de 2014

AGRADECIMIENTOS

En primer lugar, comienzo por dar mi agradecimiento a mi director, el Dr. Juan José Segura Egea, Director del Máster de Endodoncia de la Universidad de Sevilla, por permitirme trabajar con él, por su total disponibilidad siempre que lo he necesitado, su continuo apoyo y su infinita confianza depositada en mí, por su tiempo y dedicación. Muchas gracias por todo, ha sido un verdadero placer trabajar con usted.

A mi madre y mi hermana mayor, por todo el apoyo y por estar a mi lado de manera incondicional, siempre creyendo en mí pase lo que pase. Gracias por ser mi ejemplo a seguir.

A mi amiga, colega, mi confidente... a una parte de mí como lo es María Murillo con la que me embarqué en esta locura, por todo su apoyo, su cariño, por estar siempre a mi lado, en definitiva, por entenderme mejor que nadie.

A Jénifer Martín y Lizett Castellanos por todos sus consejos y su continua disponibilidad para ayudarnos en todo aquello que ha podido.

A Jaime por considerarme siempre la mejor, por animarme como nadie más lo puede conseguir, simplemente por ser como es, por ello que sea el hombre de mi vida.

En definitiva, a todo aquel que me haya ayudado en este comienzo.

ÍNDICE

1. INTRODUCCIÓN

1.1.- COMPLEJO DENTINO-PULPAR.....	9
1.1.1.- ODONTOGÉNESIS.....	9
1.1.2.- HISTOLOGÍA.....	11
1.1.2.1.- Céluas.....	12
1.1.2.2.- Sustancia fundamental de la pulpa dental	18
1.1.2.3.- Fibras de la pulpa dental.....	19
1.1.2.4.- Vascularización de la pulpa dental.....	20
1.1.2.5.- Irrigación linfática de la pulpa dental.....	21
1.1.2.6.- Inervación de la pulpa dental.....	21
1.1.3.- FUNCIONES DE LA PULPA DENTAL.....	23
1.1.4.- MODIFICACIONES DE LA PULPA DENTAL.....	24
1.2.- PATOLOGÍA PULPO-PERIAPICAL.....	24
1.2.1.- ETIOPATOGENIA.....	24
1.2.2.- PULPITIS.....	27
1.2.3.- NECROSIS.....	35
1.2.4.- PERIODONTITIS PERIAPICAL.....	37
1.2.5.- TRATAMIENTOS DE LAS PATOLOGÍA DENTARIAS.....	39

2.-ENDODONCIA REGENERATIVA

2.1.- INTRODUCCIÓN.....	50
2.2.- CONCEPTO DE REGENERACIÓN.....	52
2.3.- BASES BIOLÓGICAS DE LA REGENERACIÓN PULPAR.....	53
2.4.- INDICACIONES.....	58
2.5.- TRIADA DE LA INGENIERÍA DE TEJIDOS.....	59
2.5.1.- Células Madre.....	59
2.5.2.- Factores de crecimiento o moléculas señalizadoras.....	70
2.5.3.- Andamiaje (<i>scaffolds</i>).....	77
2.6.- TÉCNICA DE REGENERACIÓN.....	82
2.7.- RESULTADOS HISTOLÓGICOS DE LA TÉCNICA.....	92
3.- PLANTEAMIENTO DEL PROBLEMA.....	93
4.- OBJETIVOS.....	96
5.- MATERIAL Y MÉTODOS.....	99
6.- RESULTADOS.....	102
Células madre pulpares	
Factores de crecimiento	
Scaffolds	
Desinfección intracanal	
Materiales dentales	
Marcadores de superficie celular	
7.- CONCLUSIONES.....	126
8.- BIBLIOGRAFÍA.....	128

1.- INTRODUCCIÓN

1.-INTRODUCCIÓN

El término de endodoncia fue definido por Canalda como la parte de la odontología que estudia la morfología, estructura, fisiología y patología de la pulpa dental y de los tejidos perirradicular¹.

La endodoncia estudia las enfermedades del órgano dentino-pulpar así como la consecuente afección de los tejidos periodontales circundantes. Siendo la misma uno de los tratamientos más requeridos en clínica, ésta consiste en la remoción del tejido pulpar infectado y/o necrótico mediante el desbridamiento mecánico y desinfección química del sistema de conductos, y posterior obturación y sellado del espacio pulpar con un material similar al caucho artificial, conocido como gutapercha, siendo así su principal objetivo el de prevenir y curar la periodontitis apical.

A pesar de su demostrado éxito clínico, los dientes tratados con endodoncia se convierten en dientes desvitalizados, frágiles y susceptibles a la fractura postoperatoria debido a la pérdida de la humedad y presión intersticial proporcionada por la pulpa. Otras complicaciones pueden ser, las re-infecciones debidas a filtración coronal o microfiltración, donde la presencia de una pulpa vital proporcionaría una defensa biológica al mantenerse así la presión intersticial disuadiendo, por lo tanto, estas invasiones.

Además, la pérdida de la vitalidad de la pulpa en un diente permanente joven hace que finalice la formación de la dentina y la subsiguiente inmaduración del ápice dental².

Por lo tanto, las investigaciones actuales en endodoncia deben ampliar su enfoque para la realización y el establecimiento de métodos más eficaces, fiables y seguros que las terapias actuales³.

Con los recientes avances en la tecnología de la ingeniería de tejidos se ha creado un creciente interés en el desarrollo de procedimientos de endodoncia regenerativas. La regeneración del complejo dentino-pulpar podría permitir la sustitución natural de las estructuras dentales dañadas o faltantes⁴, mediante la extracción de tejidos de la pulpa enferma / necrótico y reemplazo por tejido pulpar regenerado para revitalizar así los dientes.

El objetivo final de la terapia pulpar regenerativa es reconstituir la normal continuidad del tejido en la frontera de pulpa -dentina mediante la regulación de los procesos específicos de dentinogénesis terciaria³.

Por lo tanto, la regeneración de tejidos afectados de forma irreversible avanza hacia convertirse en una realidad, mejorando así la comprensión de la cicatrización de heridas junto con los últimos avances en biomateriales en la ciencia y biología de células madre, las cuales ayudan a restaurar la capacidad de regeneración de nuestros pacientes³.

Debido al volumen prolífico de la literatura científica en este campo, el mismo es esencial para llegar a una reflexión crítica y resumen de todo lo que se ha escrito hasta la fecha, con el fin de entender la base de los avances actuales y las consiguientes líneas futuras de la terapia. En este trabajo, se va a intentar proporcionar una cobertura científica de los más recientes avances moleculares descritos en el campo de la regeneración por medio de la terapia de células madre⁵.

Antes de adentrarnos en el desarrollo sobre las últimas investigaciones en las técnicas regenerativas, se procederá a realizar un breve repaso de la histología y fisiología pulpar, ya que es esencial llevar a cabo a priori un análisis para poder comprender así el desarrollo de las diferentes estructuras dentales⁶.

1.1.- COMPLEJO DENTINO-PULPAR

1.1.1.- ODONTOGÉNESIS

La odontogénesis comienza en torno a la quinta semana de desarrollo intrauterino continuándose hasta el término de la sustitución de todos los dientes deciduos por sus análogos definitivos⁶.

Las principales estructuras dentales derivan del ectomesénquima constituido por las células de la cresta neural⁷. Las células de la cresta neural migran desde el pliegue neural hasta encontrar la membrana bucofaríngea, la cual ha desarrollado una prolongación de células ectodermales que están en cercanía con el neuroectodermo y constituyen el ectodermo del estomodeo o cavidad oral primitiva.

Las células mesenquimales inducidas siguen migrando hacia los arcos faríngeos, donde junto con las células del mesodermo paraxial, forman los tejidos conectivos⁸. Este ectomesénquima particularmente localizado dentro de los arcos faríngeos y debajo del ectodermo oral, sufre procesos de inducción epitelio/mesenquimal que inicia la formación de los dientes. El desarrollo dental comienza cuando el epitelio oral hace que el ectomesénquima derivado de las

células de la cresta neural se condense en sitios específicos, la interacción epitelio-mesenquimal producida por los factores de crecimiento que actúa como señal⁹, induce al ectodermo oral a proliferar y forman la **lamina dental**¹.

Etapa de yema o de brote

Es la etapa morfológica inicial del desarrollo dental, donde las células epiteliales de la lámina dental proliferan dentro del ectomesénquima de los maxilares, produciendo una proyección en forma de brote¹.

tapa de casquete

La proliferación epitelial recibe el nombre de **órgano dental u órgano del esmalte**. La masa esférica de células ectomesenquimales condensadas, es denominada **papila dental**, y el ectomesénquima que limita la papila dental y que encapsula el órgano dentario se le llama **folículo o saco dental**, formando los tres en conjunto el **germen dentario**¹.

Etapa de Campana

Los procesos de diferenciación se acentúan. El epitelio interno continúa su proliferación y la invaginación a la que da lugar, en cuyo interior se encuentra la papila dentaria, se hace más profunda¹⁰, adquiriendo unas características morfológicas que corresponderán a las de la corona del diente específico en formación. En esta etapa se establecen los procesos de histo y morfodiferenciación de todos los elementos estructurales¹.

1.1.2.- HISTOLOGÍA

Pulpa Dental

La pulpa dental en sí es un tejido único y complejo que sirve para dar apoyo a la dentina, constituyendo el principal componente estructural del órgano dental¹¹.

La pulpa dental es el componente no mineralizado de origen mesenquimal del complejo dentino-pulpar. Es un tejido conjuntivo laxo que se desarrolla a partir de la papila dental y que ocupa la cámara y los conductos radiculares, encontrándose así encapsulado totalmente por dentina, continuándose con el ligamento periodontal a nivel del foramen apical y conductos accesorios¹⁰.

La pulpa está constituida por un 25% de materia orgánica y un 75% de agua. La materia orgánica está compuesta por células (fundamentalmente fibroblastos y células mesenquimatosas indiferenciadas), fibras colágenas y reticulares, y sustancia fundamental, además de vasos sanguíneos y nervios^{1 y 10}.

En la pulpa se pueden distinguir cuatro zonas:

- Zona odontoblástica en la periferia pulpar: formada por una empalizada de odontoblastos que se encuentran en íntimo contacto con la predentina.
- Zona acelular o capa basal de Weil: se observa en la pulpa de la cámara bajo la capa odontoblástica pero no en los conductos radiculares. En esta zona se pueden encontrar fibras nerviosas amielínicas, capilares sanguíneos y las finas prolongaciones citoplasmáticas de los

fibroblastos. La presencia o ausencia de esta zona depende del estado funcional de la pulpa.

- Zona rica en células: numerosas células ectomesenquimatosas y fibroblastos existen en el área subendoblástica. Además de fibroblastos, también se han observado macrófagos, células dendríticas y células madre. Se ha observado que esta zona obedece a la migración periférica de células de las regiones centrales de la pulpa como consecuencia de la provocación antigénica⁹.
- Zona central de la pulpa: están presentes los vasos y nervios de la pulpa, siendo la célula más destacada el fibroblasto¹⁰.

1.1.2.1.- Células

La pulpa dental postnatal contiene poblaciones celulares heterogéneas responsables de su mantenimiento, defensa y capacidad de reparación¹².

1) Odontoblastos

El odontoblasto es la célula más característica del complejo pulpo-dentinario, siendo el responsable de la dentinogénesis tanto durante el desarrollo como durante el envejecimiento dental. Durante la dentinogénesis, el odontoblasto forma los túbulos de dentina, y su presencia en el interior de los túbulos convierte a la dentina en un tejido vital. Se disponen en la periferia de la pulpa en relación con la predentina¹. Los cuerpos celulares de los odontoblastos están conectados por complejos firmes y uniones comunicantes formadas por proteínas de conexión que permiten el paso de señales entre las células⁹.

Los odontoblastos de la corona son más grandes y numerosos que los de la raíz, variando su morfología según su estado funcional¹. Los odontoblastos son células que no se dividen una vez diferenciadas, sin embargo, ante determinados estímulos el diente responde formando nuevo tejido, por lo que son las células indiferenciadas, presentes en la pulpa, las que tienen el potencial de diferenciarse cuando así sea necesario¹⁰.

El cuerpo celular del odontoblasto activo muestra un núcleo voluminoso que puede contener hasta 4 nucléolos. El núcleo está situado a nivel del extremo basal de la célula y se encuentra rodeado por una cubierta nuclear. Es posible observar un complejo de Golgi bien desarrollado, situado centralmente en el citoplasma supranuclear y compuesto por un conjunto de vesículas y cisternas de pared regular. Numerosas mitocondrias se encuentran regularmente distribuidas a través de todo el cuerpo de la célula, así como también un RER altamente ordenado¹³.

El odontoblasto maduro es una célula postmitótica altamente diferenciada que pierde su capacidad de dividirse. Si un odontoblasto resulta dañado, los adyacentes se afectan inmediatamente, ya que existen numerosos complejos de unión entre ellos. Cuando los odontoblastos mueren, la función secretora de dentina se transfiere a odontoblastos vecinos o bien, aparecen nuevos odontoblastos desde células pluripotenciales que se encuentran en el tejido conectivo pulpar. Así, tras la necrosis de los odontoblastos, la capacidad defensiva y reparadora del complejo dentino-pulpar se manifiesta en la generación de nuevas células formadoras de dentina, denominadas neo-odontoblastos, dentinoblastos u odontoblastos secundarios. Los nuevos odontoblastos originados en los procesos reparativos de la dentina y la pulpa

proviene de la diferenciación de células madre de la pulpa dental de origen ectomesenquimatoso, aunque algunos autores opinan que también podrían derivar de los fibroblastos pulpares. La fibronectina juega un papel muy importante en la diferenciación de las células ectomesenquimales en odontoblastos¹.

El odontoblasto tiene la capacidad de sintetizar colágeno tipo I, así como proteoglucanos, fosfoproteínas que participan en la mineralización extracelular (fosforina exclusiva de la dentina) y fosfatasa alcalina (no se sabe con certeza su función en la dentinogénesis), entre otros elementos^{1 y 9}.

II) Fibroblastos

Son las células más abundantes de la pulpa, localizadas en la zona rica en células y cuya función es formar y mantener la matriz pulpar, mediante la formación de colágeno tipo I y III, proteoglucanos, GAG, así como la producción y mantenimiento de matriz de la MEC¹⁰. Aunque están distribuidos a través de toda la pulpa, los fibroblastos son particularmente abundantes en la zona rica en células.

Se pueden encontrar diferencias entre los fibroblastos en reposo o actividad. Los fibroblastos activos presentan un contorno fusiforme y un citoplasma basófilo, con gran desarrollo de las organelas que intervienen en la síntesis proteica.

III) Macrófagos o histiocitos

Son monocitos que han abandonado el torrente sanguíneo, entran en los tejidos y se diferencian en varias subpoblaciones, siendo una de ellas los macrófagos. Se caracterizan por expresar moléculas de clase II del complejo

mayor de histocompatibilidad, por poseer una morfología ramificada con tres o más prolongaciones citoplásmicas y por un diámetro de 50 μm . Se distribuyen en la pulpa en dos áreas: región perivascular (zona más interna de la pulpa) y la región paraodontoblástica (zona más externa de la pulpa). Su función consiste en participar en el proceso de iniciación de la respuesta inmunológica primaria. Estas células capturan los antígenos, los procesan y luego emigran hacia los ganglios linfáticos a través de los vasos linfáticos. Una vez allí las células maduran transformándose en potentes células presentadoras de antígenos que posteriormente exponen a los linfocitos T, por lo que también participan en la respuesta inmune específica o adaptativa.

Debido a su movilidad y actividad fagocítica, la cual se inicia una vez que el frente de avance de la caries entra en contacto directo con la pulpa, estos elementos celulares son capaces de actuar como reservorios, eliminar hematíes extravasados, células muertas y sustancias extrañas presentes en los tejidos. Todo el material ingerido por los macrófagos es destruido por la acción de enzimas lisosomales¹⁴.

IV) *Células dendríticas*

En este grupo se encuentran los linfocitos, las células plasmáticas y en ocasiones, eosinófilos y mastocitos. Son elementos accesorios del sistema inmune.

Las células dendríticas se hallan especialmente en los tejidos linfoides, pero también están ampliamente distribuidas por los tejidos conectivos, entre ellos, el de la pulpa¹⁰.

Son células presentadoras de antígenos y presentan complejos de MHC de clase II en su superficie celular. Desempeñan una función central en la inducción de la inmunidad dependiente de las células T9.

V) *Linfocitos*

Se ha demostrado que en la pulpa sana solamente posee linfocitos de tipo T (T8 supresores), encontrándose los linfocitos B normalmente ausentes. Los linfocitos T participan en la respuesta inmunológica inicial.

Estas células se activan mediante mecanismos inmunológicos ante la presencia de antígenos, los cuales liberan linfoquinas que provocan vasodilatación pulpar. La interacción entre ambos tipos de linfocitos facilitaría la diferenciación de linfocitos B en células plasmáticas, las cuales son la que elaboran anticuerpos específicos contra los antígenos que han propiciado la respuesta inflamatoria¹⁵.

VI) *Células mesenquimáticas indiferenciadas (Células madre)*

Son células a partir de las cuales se diferencian otras células conjuntivas de la pulpa. Dependiendo de la estimulación pueden originar odontoblastos, fibroblastos o incluso, osteoblastos o cementoblastos, por lo que constituyen una población residente de células pluripotentes capaces de diferenciarse en una variedad de células según se requiera para el mantenimiento y reparación del tejido. Las células progenitoras son críticas, por tanto, son un objetivo fundamental al considerar el diseño de materiales bioactivos destinados a estimular la regeneración de la pulpa dental¹¹.

Se sitúan en el área celular y central de la pulpa y están en relación con los vasos sanguíneos (pericitos). Son células poliédricas grandes con un

núcleo grande y central, con abundante citoplasma y prolongaciones citoplasmáticas. Al aumentar la edad pulpar, su número disminuye llevando a una reducción del potencial regenerativo de la pulpa¹⁰.

VII) *Mastocitos*

Derivan de los polinucleares basófilos sanguíneos. Son células que poseen en su citoplasma gránulos con histamina y heparina, un anticoagulante. Al estar cerca del músculo liso vascular, la histamina hace que se provoque una vasodilatación, aumentando la permeabilidad del vaso y permitiendo el escape de líquido y leucocitos.

Se encuentran ampliamente distribuidos por los tejidos conectivos. Se suelen localizar en tejidos con inflamación crónica, aunque también se describen en pulpas normales¹.

Farnoush A (1984) señala que existen muchas controversias sobre la presencia de mastocitos en pulpas dentales. El autor realizó un estudio donde fueron observadas las pulpas dentales de dientes permanentes libres de caries y dientes primarios con caries, los resultados indicaron que los mastocitos están presentes en pulpas tanto inflamadas como no inflamadas. Los mastocitos provenientes de pulpas inflamadas mostraron signos de desgranulación con gránulos por fuera de la membrana celular.

Como se ha descrito se trata de un entorno complejo y dinámico que se conserva en un delicado equilibrio, con los odontoblastos manteniendo los tejidos mineralizados y los demás tipos celulares posicionados de manera efectiva para apoyar la actividad de los mismos¹¹.

1.1.2.2.- Sustancia Fundamental de la Pulpa Dental

El compartimento extracelular de la pulpa o matriz está compuesto por fibras colágenas y sustancia fundamental.

La sustancia fundamental o matriz extracelular amorfa es la materia que se encuentra entre las células y las fibras del tejido conjuntivo y está constituida, principalmente, por proteoglicanos o glucosaminoglucanos, producidos y secretados por los fibroblastos. Los GAG más significativos presentes en la pulpa son condroitin 4 y 6 sulfato (60%), dermatán sulfato (34%), heparán sulfato (2%) y ácido hialurónico (2%). Estas moléculas sirven de soporte para las células, proporcionan turgencia a los tejidos y median una variedad de interacciones celulares⁹.

La fibronectina es una glucoproteína de superficie que junto al colágeno forma una red fibrilar integrada con influencia sobre la adhesión, movilidad, crecimiento y diferenciación de las células.

En la sustancia fundamental del tejido pulpar en dientes recién erupcionados, el GAG predominante es el dermatán sulfato, en cambio, en la pulpas maduras predomina el ácido hialurónico y, en menor proporción, se encuentran el dermatán sulfato y el condroitín sulfato. El contenido de proteoglucanos disminuye aproximadamente un 50% con la erupción del diente⁹.

Es de consistencia similar a un gel y constituye la mayor parte del órgano pulpar. Su función es soportar los componentes celulares y actuar como medio de transporte de nutrientes desde los vasos a las células, y de metabolitos en sentido inverso¹⁰. Debido a su contenido en polisacáridos polianiónicos, la

sustancia fundamental es la causante de las propiedades que le permiten la retención de agua.

La degradación de la sustancia fundamental puede producirse en ciertas lesiones inflamatorias, caracterizadas por una concentración elevada de enzimas lisosómicas.

Las vías de la inflamación y la infección están fuertemente influidas por el estado de polimerización de los componentes de la sustancia fundamental.

1.1.2.3.- Fibras de la Pulpa Dental

La pulpa contiene 3 tipos de fibras: colágenas, elásticas y de reticulina. Todas ellas son sintetizadas por los fibroblastos y, aunque existen importantes diferencias en su composición química, todas contienen una proteína peculiar: el colágeno.

Las fibras que encontramos en la pulpa son de colágeno tipo I (60%) y III (40%). Este conjunto de fibras aumenta con la edad, organizándose en haces fibrosos. La mayor concentración de colágeno se observa en la zona más apical, observándose también haces de fibras colágenas formando una vaina alrededor de los nervios de la pulpa.

Otras fibras presentes en la pulpa dental son las fibras reticulares, siendo las mismas más frecuentes en la pulpa de dientes jóvenes. Están formadas por delgadas fibrillas de colágeno tipo III asociadas a fibronectina. Las fibras reticulares son fibras muy finas que se distribuyen de forma abundante en el tejido mesenquimático de la papila dental. Estas fibras se disponen al azar en el tejido pulpar, excepto a nivel de la región odontoblástica donde se insinúan

entre las células y constituyen el plexo de Von Korff. Además puede aumentar el diámetro con la edad, pero en menor proporción que las colágenas.

Por último, las fibras elásticas son muy escasas en el tejido pulpar y se encuentran localizadas exclusivamente en las delgadas paredes de los vasos sanguíneos y su principal componente es la elastina¹⁵.

La pulpa dental también contiene fibronectina. Ésta se distribuye por la pulpa con un patrón reticular (con mayor densidad en las paredes vasculares) y a veces se encuentra formando pequeños filamentos no estriados entre las fibras de colágeno de mayor tamaño¹⁰.

1.1.2.4.- Vascularización de la Pulpa Dental

Los vasos sanguíneos penetran en la pulpa por los forámenes apicales principales y accesorios. Las arteriolas de unas 150 μ de diámetro entran en el diente junto a los haces nerviosos simpáticos y sensitivos. Estas arteriolas forman en el centro de la pulpa un amplio plexo del que salen vasos de menor calibre hacia la periferia, formando el *plexo capilar subdentinoblástico*. Algunos capilares pueden extenderse entre los odontoblastos y llegar a la predentina.

En la periferia de los capilares se sitúan en intervalos irregulares las células de Rouget o “pericitos” formando una vaina alrededor del endotelio de los vasos cuya función se cree contráctil influyendo en el tamaño de la luz vascular.

El sistema eferente está formado por un sistema de vénulas con un diámetro similar a las arteriolas pero con paredes más delgadas y con menos capa muscular. Se observan anastomosis arteriovenosas, siendo estos puntos de contacto entre la sangre arterial y venosa que sirven para desviar sangre de la circulación capilar^{1 y 10}.

1.1.2.5.- Irrigación Linfática de la Pulpa Dental

Los vasos linfáticos de la pulpa se originan en la región coronaria y son vasos pequeños de paredes delgadas con zonas abiertas en sus paredes que son aperturas entre sus células endoteliales y comunican la luz del vaso con el tejido conjuntivo vecino.

Los vasos linfáticos pequeños se reúnen en uno o dos vasos más grandes que abandonan la pulpa por el foramen apical principal.

Todo este sistema circulatorio es el responsable de la presión tisular del compartimento extracelular de la pulpa. El fluido tisular pulpar se extiende dentro de la dentina ocupando los túbulos dentinarios¹⁰.

1.1.2.6.- Inervación de la Pulpa Dental

Como se ha mencionado, los nervios entran en compañía de los vasos arteriales por el foramen apical principal o por los conductos accesorios. Siguen un trayecto similar y van emitiendo ramas nerviosas según ascienden hacia la zona central de la pulpa formando un plexo nervioso extenso en la zona

acelular debajo de los odontoblastos en la porción coronaria del diente. Este plexo nervioso se llama plexo subodontoblástico o plexo de Raschkow.

Los plexos son haces de axones mielínicos y amielínicos rodeados por una vaina de tejido conjuntivo. Los axones que entran en la pulpa son aferentes sensoriales del trigémino (son *fibras A-delta*, que pierden la capa de mielina y constituyen el plexo subdentínoblástico de Raschkow, el plexo dentínoblástico y las ramificaciones en el interior de los túbulos dentinarios, que son las que perciben los movimientos de los fluidos en la dentina) y ramas simpáticas del ganglio cervical superior (son *fibras tipo C*, simpáticas, responsables del control del flujo vascular). Estas últimas tienen axones amielínicos en estrecha relación con los vasos sanguíneos. Los nervios sensoriales son mielínicos y amielínicos, aumentando el número de axones amielínicos en las zonas más coronales del diente.

En el centro de la pulpa se han descrito, entre otras, *fibras mielínicas A-delta* responsables del bloqueo de la transmisión del dolor en determinadas circunstancias^{1 y 10}.

Estas redes de fibras nerviosas proporcionan enervación al tejido, su conexión con el sistema nervioso central, además de proporcionar una salida sensorial¹¹.

1.1.3.- FUNCIONES DE LA PULPA DENTAL

I) *Formativa*

Esta función no solo se ha de contemplar durante el desarrollo embrionario, sino durante toda la vida con la formación de dentina secundaria fisiológica o en situaciones patológicas de dentina secundaria reparativa o terciaria.

II) *Nutritiva*

Corre a cargo de los vasos sanguíneos existentes en la pulpa y que penetran, fundamentalmente, por el foramen apical. Los nutrientes pasan desde los capilares pulpares hacia el líquido intersticial que penetra en los túbulos dentinarios con presión positiva convirtiéndose en el fluido dentinario que llena los túbulos y aporta los nutrientes a la dentina.

III) *Sensitiva*

Corresponde a los 3 posibles mecanismos de sensibilidad dentinaria que estimulan las fibras A-delta y a la estimulación de las fibras C de la pulpa.

IV) *Protección*

La pulpa realiza la protección mediante la formación de dentina secundaria reparativa o por las células propias del tejido conectivo que responden ante un proceso, infeccioso o no1.

1.1.4.- MODIFICACIONES DE LA PULPA DENTAL

El tejido pulpar comienza a modificarse desde el mismo momento en que se empieza a formar. Los cambios que se producen son más frecuentes con el paso de los años y, por lo tanto, están íntimamente ligados a los cambios de edad del individuo, ya que la formación continua de dentina secundaria fisiológica y circunstancialmente, de dentina secundaria reparativa o terciaria, condiciona progresivamente la disminución del volumen de la cámara pulpar.

Al disminuir el volumen del tejido pulpar, disminuye la irrigación e inervación, lo que facilita la aparición de cuadros de degeneración pulpar o pulposis, la disminución de las células existentes en el tejido conectivo, y condiciona una menor o nula respuesta ante los agentes irritantes¹⁰.

1.2.- PATOLOGÍA PULPO-PERIAPICAL

1.2.1.- ETIOPATOGENIA

En la etiopatogenia de la inflamación pulpar y periapical intervienen una serie compleja de factores y elementos que interaccionan entre sí. Los estímulos capaces de producir la inflamación y necrosis de la pulpa, así como sus complicaciones periapicales, son múltiples, pudiéndose clasificar como sigue¹:

l) *Bacterias*

Las bacterias son la principal causa de inflamación pulpar y periapical, pudiendo llegar a pulpa por varias vías:

- Caries: es lo más habitual. No es preciso que exista comunicación directa, pueden alcanzar la pulpa desplazándose a través de los túbulos dentinarios.
- Periodonto: las bacterias pueden proceder de una bolsa periodontal, bien a través de los conductos laterales o desplazándose por los túbulos dentinarios cuando existe reabsorción de cemento.
- Traumatismo: cuando la pulpa queda expuesta o a través de los túbulos dentinarios.
- Filtración marginal en las restauraciones.
- Anomalías de desarrollo: defectos acaecidos durante el desarrollo del diente que pueden dejar grietas.
- Circulación sanguínea: mediante anacoresis, las bacterias pueden colonizar la pulpa cuando la misma se halla lesionada por un traumatismo o por degeneraciones hísticas.

La relación de las bacterias con la inflamación pulpar es evidente desde el clásico estudio de Kakehashi y cols¹⁶.

Cuando las bacterias desarrollan una inflamación en pulpa, y no se realiza un tratamiento precoz, la inflamación se extiende en un tiempo variable dando lugar a la necrosis pulpar. Si las bacterias y sus componentes alcanzan el espacio periodontal a través del foramen apical o conductos secundarios, se

producirá una periodontitis apical, ya que la producción de la misma no es posible sin la presencia de bacterias.

II) *Traumatismos*

Al producirse una exposición dentinaria o pulpar se produce la inflamación de la pulpa debido a la llegada de las bacterias. Cuando el traumatismo no ocasiona una comunicación de la pulpa con la cavidad oral, pero sí la necrosis pulpar, las bacterias pueden llegar por anacoresis¹.

III) *Iatrogenia*

En tratamientos restauradores se puede generar calor y desecación de los túbulos dentinarios, pudiendo así lesionar el tejido pulpar. Diversos productos utilizados en la desinfección de la dentina pueden causar inflamación, también este daño pulpar puede deberse al tratamiento de raspado y alisado radicular o por movimientos ortodóncicos bruscos.

La pulpa presenta unas características que la hacen especialmente vulnerable a la invasión bacteriana, como son: el tejido pulpar se localiza entre las paredes rígidas de la cámara y conductos radiculares, determinándose una capacidad limitada para la expansión del edema, además de presentar una circulación terminal por lo que la revascularización no es posible.

Si los irritantes de la pulpa son de escasa intensidad, los odontoblastos son estimulados para la formación de dentina, denominada *dentina reactiva*. Si la agresión es de mayor intensidad se producirá la destrucción de determinados odontoblastos, pero siempre y cuando se instaure un tratamiento

adecuado de forma precoz esta inflamación pulpar superficial puede remitir, diferenciándose nuevos odontoblastos capaces de elaborar *dentina reparativa*. Si el tratamiento no se instaura o la agresión es muy intensa, la inflamación se extiende¹⁷.

Por lo tanto, en función de la intensidad y duración de los irritantes, y de las resistencias del huésped, la patología pulpar puede variar desde una inflamación temporal o pulpitis reversible hasta una inflamación grave y progresiva, o pulpitis irreversible, que evolucionará hacia la necrosis.

1.2.2.- PULPITIS

En la endodoncia, las bacterias están presentes en lugares que suelen estar más allá del alcance del sistema inmune, es decir, ya sea en los túbulos dentinarios o el espacio intracanal. Antes de que se establezca un contacto directo entre las bacterias y la pulpa o tejidos periapicales, la respuesta inflamatoria se desencadena por toxinas y metabolitos bacterianos transferidos por difusión, produciéndose así un mecanismo inmunopatológico, como lo es, la pulpitis.

La caries es un factor que suele causar una interrupción en el equilibrio dinámico de la pulpa dental. Las bacterias de la cavidad oral (por ejemplo, *Streptococcus mutans*), se adhieren a la superficie del esmalte, formando una biopelícula que consiste en un ecosistema mixto donde se encuentran organismos de diferentes familias. La composición de la biopelícula bacteriana

evoluciona y se adapta conforme la enfermedad progresa y además, como el medio ambiente se convierte cada vez más anaeróbico, las infecciones polimicrobianas son cada vez más complejas y tienen una alta diversidad bacteriana. Las especies que se encuentran en estos biofilms son acidogénicas y son alimentadas por los hidratos de carbono fermentables a partir de la cavidad oral, causando la erosión ácida del esmalte mineralizado como resultado de sus procesos metabólicos, dañando la matriz del esmalte y ampliando por tanto la extensión de la lesión. Una vez que las bacterias corroen el esmalte y alcanzan la dentina, las mismas se propagan fácilmente a través del sistema de túbulos dentinarios llenos de líquido intersticial y causan rápidamente una ampliación de la zona del diente afectado por la lesión.

Las bacterias colonizan los túbulos y al acercarse más a la pulpa dental, los lipopolisacárido (LPS) de las paredes celulares bacterianas penetran en la pulpa estimulando una respuesta inmune innata o inespecífica, que está mediada por la señalización molecular y celular. Diferentes tipos de células dentro del complejo dentino-pulpar son capaces de detectar bacterias invasoras en todas las etapas de la infección. En etapas relativamente tempranas de la enfermedad, la respuesta inmune natural es iniciada por sus células efectoras entre las que se encuentran los monocitos-macrófagos, células dendríticas inmaduras, células T, células NK y en la pulpa también participan los odontoblastos, que reconocen mediante los receptores tipo Toll (Toll-like receptor o TLRs) que expresan en su membranas, determinados patrones moleculares inespecíficos presentes en las bacterias (ácidos lipoteicoicos por TLR2, lipopolisacáridos (LPS) por TLR4 y ARN bacteriano por TLR3)¹⁷.

Esta respuesta inflamatoria aguda que se desarrolla primero, no se percibe clínicamente en todos los casos.

La interacción del TLR con el patrón molecular bacteriano activa el factor NF- κ B, que a su vez activa la transcripción de genes implicados en la respuesta inflamatoria, induciendo la producción de IL-1, IL-6, IL-8, TNF- α e IL-12, conectándose las respuestas inmunes innatas y adaptativas.

Además de la expresión celular de estas moléculas, la desmineralización de la dentina por ácidos bacterianos durante la enfermedad cariosa también puede contribuir en los niveles de citoquinas, ya que estas moléculas están presentes en la matriz de la dentina y son puestas en libertad en un ambiente ácido.

Inicialmente, los mediadores de la inflamación son críticos conductores del proceso de reparación y estimulan la formación de dentina reparativa por odontoblastos y la diferenciación de las células progenitoras en un fenotipo de reparación. Sin embargo, si la expresión de estos mediadores persiste, la inflamación queda sostenida en la pulpa, creando un torbellino de efectos citotóxicos que provocan trastornos de tejidos y en última instancia conducen a la necrosis del mismo. Por lo tanto, los efectos de los mediadores son dependientes del contexto temporal¹⁸.

Si nos centramos un poco en el papel del odontoblasto como célula efectora de la respuesta inmune innata frente a la caries se ha podido comprobar que estas células expresan niveles bajos de IL-8, así como genes de quimioquinas (CCL2, CCL26, CXCL4, CXCL12, CXCL14), y genes de

receptores de quimioquinas (CXCR2, CCRL1, CCRL2). Las quimioquinas son proteínas citoquinas de pequeño tamaño con la capacidad de inducir la quimiotaxis en las inmediaciones de las células sensibles, son citoquinas quimiotácticas. Las quimioquinas CCL2, CXCL12, y CXCL14 atraen a las células dendríticas inmaduras, mientras que la CCL26 suprime el reclutamiento. Los cultivos de odontoblastos de pulpas normales expresan también receptores “Toll-like” (TLR2 y TLR4) de forma constitutiva. Cuando los receptores TLR2 de los odontoblastos se estimulan con el LTA de las bacterias Gram-positivas, se producen las citoquinas IL-6, IL-10 y CXCL825, y aumentan la expresión del receptor de reconocimiento de patrones NOD2, que reconoce moléculas que contienen muramil dipéptido, presentes en la pared celular de algunas bacterias.

Con el avance de la caries, los genes inflamatorios en la capa odontoblástica sufren una gran “up-regulation”, aumentando su expresión, mientras que la pulpa permanece sin cambios. Los odontoblastos, de esta manera, actuarían amplificando las señales bacterianas mediante auto-feedback del ciclo señal-receptor citoquina-quimioquina, incrementando la capacidad defensiva pulpar, incluyendo la producción de péptidos antimicrobianos para proteger el diente y contener la batalla contra las bacterias cariosas a nivel de la dentina.

El ácido lipoteicoico (LTA) del *Bacillus subtilis* estimula al odontoblasto a través de un receptor Toll-like (TLR2) induciendo la liberación de las quimioquinas CCL2 y CXCL2. La CCL2 atrae células dendríticas inmaduras (DCs) y la CXCL2 es angiogénica de TNF- α , lo que podría contribuir al inicio o

la progresión de la pulpitis. El factor de crecimiento endotelial vascular (VEGF) es un potente inductor de la angiogénesis y de la permeabilidad vascular, habiéndose demostrado que es producido por los odontoblastos pulpares cuando son expuestos al ácido lipoteicoico (LTA) de las bacterias Gram-positivas.

El factor de crecimiento transformante beta (TGF- β) es secretado por los odontoblastos en pulpas sanas, incrementándose su expresión en la pulpitis irreversible^{18 y 19}. El TGF- β es importante en la dentinogénesis reparativa, pues promueve la secreción de metaloproteinasas de la matriz y la mineralización de la dentina^{20 y 21}. El TGF- β tiene un efecto pro-inflamatorio durante las etapas iniciales de la inflamación, reclutando células inmunes tales como las células dendríticas inmaduras (DCs)²². Por el contrario, en las etapas avanzadas de la inflamación el TGF- β muestra efectos anti-inflamatorios, reprimiendo la proliferación linfocítica, a través de TLRs, y activando las DCs y los macrófagos²³. La expresión del gen del TGF- β sufre una "down-regulation" cuando el odontoblasto es expuesto al LTA.

Por lo tanto, ante la agresión leve de determinados irritantes externos, la primera respuesta pulpar es la inmunidad natural o innata que comprende los mecanismos inespecíficos de defensa frente a los microorganismos y es la primera línea de defensa que impide la invasión y diseminación de los patógenos. Si dicha respuesta inflamatoria presenta capacidad regenerativa y es diagnosticada y tratada precozmente pudiéndose así recuperar la normalidad hística, se trataría de una **pulpitis reversible**1.

Este tipo de pulpitis se asocia con ninguna o muy poca sintomatología, siendo los mismos siempre provocados por algún estímulo (nunca espontáneo), de muy escasa duración y cede al suprimir el estímulo.

Su diagnóstico se fundamenta en las pruebas de vitalidad pulpa²⁴.

La **pulpitis irreversible** es la inflamación de la pulpa sin capacidad de recuperación, a pesar de que cesen los estímulos externos que la han provocado. Esta inflamación crónica, aparece de forma precoz ya que junto a los mediadores de la destrucción de tejidos se liberan mediadores que estimulan la reparación¹.

En la inflamación crónica son muy importantes las células mononucleares: linfocitos, células plasmáticas y macrófagos. En la periferia de la zona inflamada se inicia la proliferación de los fibroblastos, los cuales liberan numerosos mediadores.

En la zona de la pulpa donde llegan los componentes bacterianos se forma un microabsceso, instaurándose a su alrededor la inflamación crónica²⁵.

Cuando la enfermedad progresa, son los fibroblastos, células endoteliales, y células inmunes los que se van a ver involucrados²⁶. Ya en el estado crónico de la enfermedad, la población de células de PMNs cambia a linfocitos y macrófagos. Después de 3 -5 días, se producen clones de linfocitos y el tejido se infiltra por células inmunocompetentes, en especial los linfocitos T: células T CD8 +, que pueden diferenciarse en células T citotóxicas y las células T CD4 +. También se incluyen diferentes subconjuntos de células T helper (Th) caracterizadas por las diferentes citocinas que producen, principalmente, Th1 y

Th2. Principalmente a través de interferón gamma (IFN - C), las células Th1 activan los macrófagos (sistema inmune adaptativo), que luego pueden producir diversos mediadores inflamatorios como la interleuquina - 1 (IL - 1), factor activador de plaquetas, prostaglandinas, leucotrienos. Las células Th2 activan las células B a través de diferentes citoquinas (principalmente IL - 4 , IL - 5) y las células B, se diferencian en cualquiera de las células B de memoria o células plasmáticas productoras de anticuerpos (sistema inmune adaptativo humoral).

Como resultado de la enfermedad, linfocitos T y B, células plasmáticas, neutrófilos y macrófagos se incrementaron de manera significativa en todos los niveles en el sitio de la lesión. La migración de las células inmunes a través del tejido pulpar y su actividad antimicrobiana pueden causar significativos daños en los tejidos de acogida. Cabe destacar que, durante el proceso de la quimiotaxis de células inmunológicas, proteasas, tales como las metaloproteinasas, son liberadas para combatir las bacterias, además las células inmunes liberan especies reactivas del oxígeno (ROS) y otras enzimas potentes, que pueden causar daños colaterales de células y tejidos. Las señales de los daños producidos en las células del huésped pueden conducir a una mayor exacerbación de la respuesta proinflamatoria²⁶.

La existencia de una vía de escape para los exudados pueden retrasar estos fenómenos, pero ésta si no es tratada evolucionará, extendiéndose hacia pulpitis irreversible¹.

Existen dos formas de pulpitis irreversibles, en función de la presencia o ausencia de síntomas²⁴: *pulpitis irreversible asintomática o sintomática*.

La mayoría de las pulpitis irreversibles se desarrollan de forma asintomática, mediante la propagación de la inflamación crónica a toda la pulpa para terminar así en la necrosis pulpar. La ausencia de los síntomas es posible que se deba a la liberación, por las fibras nerviosas, de neuromoduladores²⁷.

En la pulpitis irreversible asintomática, como su nombre indica hay ausencia de sintomatología aguda debido a la existencia de una vía de drenaje espontánea del exudado seroso, que normalmente es la caries. El diente no responde a la prueba de frío y tienen una respuesta mediocre a la percusión o palpación. Las imágenes radiográficas no suelen ser significativas²⁸.

Clínica e histológicamente, se pueden diferenciar dos formas de pulpitis agudas asintomáticas: *hiperplásica* y *ulcerada*.

La forma hiperplásica se da en pacientes jóvenes que presentan amplias cavidades pulpares. Se forma una masa granulomatosa rojiza exofítica de consistencia fibrosa e indolora (pólipo pulpar)¹.

En la forma ulcerada se observa un tejido necrosado en el fondo de la cavidad y tejido de granulación subyacente.

Los dientes afectados por estas formas de pulpitis presentan una respuesta disminuida a los estímulos térmicos.

En contraste con la pulpitis irreversible asintomática, la pulpitis sintomática se caracteriza por dolor espontáneo, persistente, pudiendo los síntomas ser duplicados cuando el paciente se somete a la prueba de frío. Se puede desarrollar sensibilidad a la percusión en un estado más avanzado si el proceso inflamatorio ha progresado hacia los tejidos periapicales, lo cual se

observa mediante una radiográfica que revela un engrosamiento del ligamento periodontal^{24 y 28}.

Dentro de la pulpitis irreversible sintomática, existen dos formas clínicas: de predominio seroso o purulento.

La clínica de la forma de predominio seroso se caracteriza por un dolor intenso, espontáneo, continuo e irradiado. Se incrementa el dolor en decúbito y con el esfuerzo. La estimulación térmica incrementa el dolor, el cual se mantiene durante un tiempo tras la retirada del estímulo. Si ya están afectados los tejidos periapicales, habrá dolor a la percusión y ensanchamiento del ligamento periodontal visible en la radiografía.

La pulpitis irreversible sintomática en su forma purulenta se diferencia de la anterior en que el dolor es pulsátil y se calma con la aplicación de frío¹.

1.2.3.- NECROSIS PULPAR

La necrosis pulpar es "la descomposición séptica o no, del tejido conjuntivo pulpar que cursa con la destrucción del sistema microvascular y linfático, de las células y, en última instancia, de las fibras nerviosas"¹.

Consiste en el cese de los procesos metabólicos de la pulpa. La necrosis pulpar se produce a partir de una pulpitis irreversible progresiva, la cual se instaurará más lentamente cuanto mejor sea el drenaje espontáneo del exudado inflamatorio, menor sea la virulencia de los microorganismos y la capacidad defensiva del huésped sea efectiva, representada ésta por la

resistencia orgánica del paciente y llevada a cabo por mediadores específicos y no específicos de la inflamación.

La necrosis pulpar suele comenzar en las regiones más periféricas, subdentinarias, y avanzar en sentido centripeto hacia el centro de la pulpa. Igualmente, la necrosis suele afectar primero a la pulpa cameral y luego extenderse hacia la pulpa radicular y apical.

La necrosis pulpar, desde el punto de vista histopatológico, puede clasificarse en dos tipos: coagulativa y licuefactiva. La necrosis pulpar por coagulación se produce cuando la isquemia tisular genera una coagulación de las proteínas intracelulares. Se caracteriza por la transformación del contenido soluble del tejido pulpar en una sustancia sólida, por lo que también recibe el nombre de caseificación. La necrosis por licuefacción se produce cuando las enzimas proteolíticas convierten el tejido pulpar en una masa blanda o líquida. La salida de pus a través de la cavidad de acceso endodónico indica la presencia de una necrosis por licuefacción.

A la necrosis pulpar le sigue la putrefacción. Los productos finales de la descomposición pulpar son los mismos que generan la descomposición de las proteínas en cualquier otra parte del cuerpo²⁹.

1.2.4.- PERIODONTITIS PERIAPICAL

La relación entre la patología pulpar y la periapical es muy estrecha, ya que a través de los forámenes apicales y conductos laterales, el tejido conjuntivo de la pulpa se comunica con el ligamento periodontal. Esta comunicación permite la propagación de patologías en uno u otro sentido, dado que pulpa y periodonto tienen además de una interconexión anatómica directa, un origen embriológico común. Por tanto, la periodontitis apical es la respuesta defensiva del organismo a la inflamación, necrosis y destrucción de la pulpa dental.

Pero la región periapical, a pesar de estar directamente relacionada con la pulpa y poder sufrir las consecuencias de las alteraciones de la misma, también puede sufrir alteraciones propias. Conviene destacar que también pueden producirse en la región periapical de los dientes otras alteraciones patológicas periapicales de naturaleza hiperplásica, metabólica, neoplásica, etc..., que no tienen relaciones patogénicas directas con la pulpa³⁰.

Ante cualquier agente patógeno, cuyos estímulos superen el límite de tolerancia de la pulpa, se producirá en esta una respuesta inflamatoria y/o degenerativa, que conllevarán un aumento del volumen pulpar y por tanto, una compresión de sus elementos estructurales, lo que determinará la aparición de alteraciones pulpares.

Por ello, dependiendo de la gravedad de la irritación, de la duración de la misma y de la respuesta del huésped, la enfermedad periapical variará desde una simple inflamación ligera, hasta lesiones de mayor tamaño, en las que se

produce una destrucción extensa de tejido, afectándose incluso el hueso alveolar y apareciendo, por consiguiente, signos radiográficos del daño.

Inicialmente, la inflamación periapical aguda es predominantemente serosa y, si no se instaura el tratamiento, se hace purulenta, formándose el llamado absceso apical agudo que puede evolucionar a absceso subperióstico, absceso submucoso y terminar produciendo una celulitis cérvico-facial, cuadro muy grave que antes de la era antibiótica ocasionaba en muchos casos la muerte del paciente afectado. El dolor agudo a nivel del diente afectado, con percusión positiva, junto con el ensanchamiento del espacio periodontal evidente en la radiografía periodontal, son las claves para el diagnóstico de la periodontitis apical aguda.

En ocasiones, la inflamación periapical no tratada evoluciona de forma crónica y asintomática, originando bien la formación de tejido de granulación (granuloma apical, periodontitis crónica granulomatosa) o bien desarrollando una inflamación crónica supurativa (absceso apical crónico, periodontitis apical crónica supurativa) con drenaje de la secreción purulenta a través de una fístula. En ambos casos la radiografía periapical del diente afectado muestra una imagen radiolúcida periapical, indicativa de la gran osteolisis provocada por la inflamación. Entre las posibles evoluciones de la inflamación crónica periapical se incluyen también la formación de quistes apicales, la osteoclerosis u osteítis condensante y la anquilosis alveolo-dentaria¹.

1.2.5.-TRATAMIENTOS DE LAS PATOLOGÍAS DENTARIAS

Recubrimiento pulpar indirecto

El recubrimiento pulpar indirecto es un procedimiento en el que un material se coloca sobre una capa delgada de dentina cariada remanente que, si se retira, podría exponer a la pulpa en dientes permanentes inmaduros. Una vez la dentina está dañada por caries o traumatismo, la integridad del complejo dentina - pulpar se ve comprometida porque la dentina dañada no puede ser regenerada por los odontoblastos primarios. El recubrimiento pulpar indirecto es uno de los temas más controvertidos en la terapia pulpar vital. Una crítica opinión tradicional de tratamiento de lesiones de caries profundas por la excavación completa o eliminación parcial, indica que la eliminación de todo el vestigio de la dentina infectada de las lesiones cariosas que se acercan a la pulpa no se requiere para que el tratamiento de la caries sea exitoso. Sin embargo, las revisiones sistemáticas de la caries y tratamiento pulpar indican una falta de ensayos clínicos aleatorios para apoyar la eliminación incompleta de la caries aún es inexistente.

El recubrimiento pulpar indirecto tiene por objeto proteger los odontoblastos primarios y la pulpa de una lesión mayor.

El hidróxido de calcio y el cemento de ionómero de vidriose han utilizado con éxito como agentes del recubrimiento pulpar indirecto, pudiendo causar la liberación de factores de crecimiento de la matriz de dentina.

En sentido estricto, la formación de dentina reactiva siguiente al recubrimiento pulpar indirecto no es ni un proceso regenerativo ni de reparación³¹.

Recubrimiento pulpar directo

El recubrimiento pulpar directo consiste en colocar un material dental directamente sobre una exposición mecánica o traumática de pulpa vital. El tratamiento de una pulpa vital expuesta se lleva a cabo sellando la herida de la pulpa con un material tal como hidróxido de calcio o minerales trióxido agregado (MTA) para facilitar la formación de dentina reparativa y el mantenimiento de una pulpa vital. Hay suficientes ensayos clínicos controlados de alta calidad aleatorizados para evaluar el resultado de la utilización de hidróxido de calcio o MTA como agentes de recubrimiento pulpar directo, aunque en los últimos estudios observacionales aseguran una mayor tasa de éxito utilizando MTA.

En el sitio de exposición de la pulpa, los odontoblastos primarios junto con otras células pulpares se destruyen y se inicia la inflamación. Si la infección / inflamación en la pulpa coronal está bajo control, las células residentes van a generar nuevos odontoblastos. La dentinogénesis reparadora requiere el reclutamiento y la diferenciación de células progenitoras / madre en las células de odontoblastos similares, que producen dentina reparadora o la dentina como tejido cicatrizal o la osteodentina como tejido mineralizado. Las células madre postnatales han demostrado ser capaces de diferenciarse en células de odontoblastos mediante la recepción de señales inductivas apropiadas. Los factores de crecimiento, tales como TGF - 1, TGF - 3, BMP - 2 y el IGF - 1, y

moléculas bioactivas liberadas de la matriz de dentina y matriz extracelular pueden ser señales inductoras de dicha diferenciación. Es posible que los mismos factores de crecimiento y moléculas bioactivas también estimulen a los nuevos odontoblastos a producir dentina reparadora. Los materiales para llevar a cabo el recubrimiento pulpar, tales como el hidróxido de calcio y el MTA inducen la formación de dentina reparativa muy probablemente a través de un mecanismo indirecto por la liberación de factores de crecimiento de la matriz de dentina.

Sin embargo, poco se sabe de la regulación de genes y la activación de factores de transcripción que están implicados en el reclutamiento y la diferenciación de los odontoblastos en la pulpa para producir la matriz de dentina. La dentina reparativa no está formada por odontoblastos primarios sino por los nuevos odontoblastos diferenciados a partir de las células madre pulpares, por lo que dicha dentina no es igual que la dentina primaria constituida en la odontogénesis, por lo tanto, la dentina reparadora es un proceso de reparación y no de regeneración del complejo dentina – pulpa, como su propio nombre indica³¹.

Pulpotomía

La pulpotomía es la extirpación quirúrgica de la porción coronal de una pulpa vital como medio de preservar la vitalidad de la porción radicular restante. La pulpa vital radicular infectada restante es generalmente sellada con hidróxido de calcio para fomentar la formación de puentes de dentina. Histológicamente, la naturaleza de un puente de dentina es similar a la dentina reparadora. Se forma el puente de dentina a través del tejido radicular pulpar

vital restante, no siendo el mismo impermeable o completamente protector de la pulpa vital subyacente.

Después de pulpotomía, los odontoblastos primarios y otras células de la pulpa coronal son destruidos por completo. La lesión de los tejidos y la inflamación son más graves después de una pulpotomía que después de un recubrimiento pulpar directo. La formación de puentes de dentina tras la pulpotomía es un proceso de reparación del complejo dentina – pulpa³¹.

Apicogénesis

La apicogénesis es un procedimiento de terapia de pulpa vital cuyo fin es fomentar el desarrollo continuo fisiológico y la formación del extremo de la raíz. La apicogénesis es similar a la pulpotomía y se indica en dientes permanentes inmaduros con pulpa vital. El biomaterial utilizado generalmente para una apicogénesis es el hidróxido de calcio. La formación de puentes de dentina siguiente a la apicogénesis es un proceso de reparación del complejo dentina - pulpar. Sin embargo, el desarrollo de la raíz continúa como un proceso fisiológico normal.

Apicoformación

La apicoformación es un método para inducir una barrera calcificada en una raíz con un ápice abierto o en un ápice con desarrollo apical continuado de una raíz incompletamente formada, en los dientes con pulpas necróticas. El hidróxido de calcio ha sido el biomaterial más comúnmente utilizado, aunque recientemente el MTA está ganando mayor aceptación para los procedimientos de apicoformación.

El uso a largo plazo de hidróxido de calcio tiene varias desventajas, incluyendo múltiples citas de tratamiento, la recontaminación probable del conducto radicular y el debilitamiento de la dentina de la raíz, lo que podría aumentar el riesgo de fracturas de la raíz cervical³¹.

La técnica con MTA ha demostrado ser exitosa en términos de curación de la enfermedad periapical; sin embargo, no permite el desarrollo de la raíz continuado en longitud o anchura, no siendo probable el fortalecimiento de la misma.

En la apicoformación, la pulpa necrótica infectada es eliminada hasta el vértice mediante limpieza mecánica e irrigación con antisépticos químicos. Por consiguiente, es poco probable que la dentina reparativa se pueda formar debido a la ausencia de tejido pulpar. La barrera calcificada que se forma en la apertura como ápice ha sido descrita como cemento u osteodentina. No se sabe el mecanismo por el cual el hidróxido de calcio o el MTA promueven a las células progenitoras / madre en el ligamento periodontal o médula ósea alveolar para hacer que las mismas se diferencien en cementoblasto u osteoblastos, pero si ambos materiales son capaces de inducir la liberación de factores de crecimiento en el recubrimiento pulpar y la pulpotomía, es concebible que también podrían ser capaces de inducir la liberación de factores de crecimiento tales como BMP, factor de crecimiento derivado de plaquetas (PDGF), factor de crecimiento de fibroblastos (FGF), el TGF - β , IGF - 1, factor de crecimiento epidérmico (EGF), factor de crecimiento derivado de cemento (CGF) y los IGF, TGF β , BMP, FGF, PDGF de matriz del hueso alveolar, siendo

éstas las señales necesarias para la diferenciación de las células progenitoras en células productoras de cemento y tejido osteoide.

Se especula que las células podrían haber sobrevivido en la periodontitis apical en dientes inmaduros permanente con pulpas necróticas infectadas después de los procedimientos de apicoformación. Si HERS células sobreviven en lesiones periapicales inflamatorias después de procedimientos apicoformación, las mismas serán capaces de inducir células progenitoras / madre en el ligamento periodontal para que se diferencien en cementoblastos y produzcan así cemento como para promover el desarrollo de las raíces.

Las HERS células son capaces de señalar las células madre en la papila apical para que se diferencien en odontoblastos y producir dentina radicular. Siguiendo los procedimientos de apicoformación, HERS células parecen ser más resistentes que las células de la papila apical a la periodontitis apical / absceso en dientes permanentes inmaduros³¹.

En términos clínicos, la decisión de si se debe realizar apicogénesis o apicoformación en dientes inmaduros se determina según el tejido de la pulpa sea vital o no vital. Recientes descubrimientos clínicos parecen ignorar este claro criterio clínico mostrando que apicogénesis es posible en un diente con pulpano vital. Como resultado, han surgido los nuevos protocolos para la revascularización que permite el desarrollo completo de la raíz y cierre apical de la misma 5, y que además promueven el desarrollo de las funciones fisiológicas normales pulpares, como son la inmunocompetencia y la nocicepción⁸.

Revascularización

La revascularización es un nuevo procedimiento de tratamiento que podría sustituir los procedimientos de apicoformación. Está diseñada para promover la revascularización de un diente permanente inmaduro con una necrosis infectada de la pulpa y la periodontitis apical / absceso. El procedimiento requiere mínima o ninguna instrumentación mecánica pero la irrigación antiséptica copiosa de los canales junto con la desinfección utilizando una mezcla de tres antibióticos que son: ciprofloxacino, metronidazol y minociclina, o bien utilizar hidróxido de calcio. En los procedimientos de revascularización se ha demostrado radiográficamente que inducen el aumento del engrosamiento de las paredes del canal y el continuo desarrollo de las raíces.

El uso de un compuesto triantibiótico (usando metrozinadol, ciprofloxacino, minociclina) en lugar de $\text{Ca}(\text{OH})_2$, pueden ser justificado por varios motivos. En primer lugar, si el hidróxido de calcio entra en contacto directo con tejido vital residual, puede inducir una capa calcificada que puede destruir la pulpa y evitar regeneración. En segundo lugar, el contacto puede tener algún impacto en la vaina radicular epitelial de Hertwig, lo que sin duda inhibe su capacidad para estimular la colonia de células madre a partir de la papila apical (SCAP) que se diferencian en odontoblastos. Lo que realmente parece ser contrastado es la capacidad del compuesto para inducir la mineralización a través de las células madre de la pulpa y el ligamento periodontal.

Otra cuestión aún por determinar en la futura investigación, es si se debe utilizar los tres antibióticos como originalmente se ha estado proponiendo o bien hacerlo en una forma mejorada o usar una mezcla de otras combinaciones. Además también se ha informado que la supervivencia SCAP depende del tipo de irrigante utilizado. Cuatro protocolos de desinfección se compararon donde la evidencia experimental sugiere que la irrigación con 17% de EDTA mejora la supervivencia celular (89 % de viabilidad, y estadísticamente significativo), seguido por el riego con 6 %NaOCl/17 % EDTA / 6 % NaOCl (74 %, $p < 0.001$ frente a los 2 grupos que contiene 2 % CHX), mientras que los dos protocolos que incluían 2 % de CHX carecía de células viables. Los mismos autores afirman que definitivamente el irrigante tenía un considerable efecto negativo sobre la supervivencia de SCAP, y propuso que el EDTA se incluirá en protocolos de riego como un regenerador potencialmente beneficioso³².

La naturaleza precisa del tejido duro formado en el interior del espacio del canal y el desarrollo de las raíces continuado en los seres humanos no se conoce, porque no hay estudios histológicos disponibles. Se ha supuesto que el tejido de ligamento periodontal es lo que podría crecer en el interior del canal radicular mientras que en las paredes del mismo se depositaría cemento después de llevarse a cabo la revascularización.

En general, se cree que en dientes inmaduros permanente con periodontitis apical, las pulpas son completamente necróticas. Sin embargo, la periodontitis apical es una extensión de la pulpitis apical, por lo tanto, la periodontitis apical se puede desarrollar en presencia de una pulpa vital

inflamada en la parte apical del conducto en dientes inmaduros. Histológicamente, Cvek et al. (1990) demostraron la presencia de tejido pulpar vital en la porción apical del espacio del conducto en incisivos inmaduros reimplantados, a pesar de la presencia de abscesos periapicales. Existe la posibilidad de cierta regeneración del tejido pulpar después de los procedimientos de revascularización en los dientes permanentes inmaduros humanos con periodontitis apical. Se requiere evidencia histológica para validar esa posibilidad.

El desarrollo de raíces está regulado por las células HERS y no por la papila apical, por lo que las células HERS tienen que sobrevivir a fin de orientar el desarrollo continuo de la raíz en dientes inmaduros permanentes con periodontitis apical / absceso.

Una raíz funcional no se puede formar sin formación de cemento. El cemento acelular proporciona un anclaje primario de fibras PDL al alveolo y el cemento celular sirve como un anclaje menor. La cementogénesis primaria es similar a la dentinogénesis primaria ya que ambos requieren diafonía entre células epiteliales y neuronales ectomesenquimales derivadas de la cresta neural. Independientemente de la terapia regenerativa, el cemento recién formado está compuesto por tejido reparativo celular y fibras extrínseca e intrínseca³¹.

La principal diferencia entre las técnicas de **revascularización** y de **regeneración** es que la revascularización, al contrario de la liberación dirigida de las células, factores de crecimiento y soportes utilizados en la ingeniería tisular, se centra en provocar una hemorragia en un conducto radicular vacío

para que se active un proceso similar al de un coágulo de sangre activando los procesos de cicatrización en la herida quirúrgica.

Por lo tanto, los procedimientos de regeneración dental se presentan como un cambio en evolución con un gran futuro en la odontología⁹. El enfoque del tratamiento de la regeneración de la pulpa dental tiene el potencial para restaurar la vitalidad del diente. En dientes inmaduros, este puede permitir el continuo desarrollo fisiológico normal. La pulpa tiene la capacidad de promover la formación de dentina, lo que aumentaría el grosor de las raíces y la longitud para evitar la fractura y permitiendo también el desarrollo de la dentina coronal. La pulpa vital mantiene la respuesta inmune que le permite resistir la irritación bacteriana futura debida a caries o microfiltración de las restauraciones. Por último, un normal desarrollado radicular en cuanto a la morfología es más apropiado para una terapia endodóntica convencional si el tratamiento futuro así lo requiriese³³. Otros beneficios de la pulpa incluye la capacidad de reparar los defectos debido a caries y fracturas a través de la dentina terciaria, para proporcionar el riego vascular normal y respuestas sensoriales, y para promover la función normal. Por lo tanto, la regeneración de la pulpa es un resultado del tratamiento ideal para dientes inmaduros con o sin infección preoperatoria³⁵.

2.- ENDODONCIA REGENERATIVA

2.-ENDODONCIA REGENERATIVA

2.1.- INTRODUCCIÓN

Desde una perspectiva biológica, el objetivo de la endodoncia es prevenir o tratar la periodontitis apical, siendo una de las mejores formas de alcanzar dicho objetivo el mantener una pulpa sana en los casos de inflamación pulpar o bien, regenerar el tejido en los casos de necrosis de la pulpa. Es por ello, que se esté manifestando un interés cada vez mayor en la investigación por la regeneración de un complejo pulpo-dentinario sano y funcional⁹.

El reconocimiento de que las partes del cuerpo pueden regenerarse fue por primera vez realizado en el año 330 aC por Aristóteles, cuando el mismo observó que en un lagarto podía crecer de nuevo la punta perdida de su cola. Desde entonces, el estudio de la regeneración ha recorrido un largo camino para encontrar así sus aplicaciones en la medicina regenerativa y la odontología³⁴.

Los trabajos pioneros que apoyaron el concepto de regeneración de los tejidos dentales se publicaron hace más de 50 años, cuando el Dr. B. W. Hermann describió la aplicación del hidróxido de calcio para el tratamiento de la pulpa dental vital y el profesor Nygaard-østby evaluó un método de revascularización para restablecer el complejo pulpo-dentinario en un diente permanente con necrosis de la pulpa.

La odontología tradicional ha llegado a una fase en la que las tasas de éxito en condiciones óptimas para algunos procedimientos superan el 90% después de 10 años. El desarrollo de nuevos materiales con propiedades

mejoradas, una cuidadosa atención a los factores que influyen en la sensibilidad de la técnica de algunos procedimientos, y en general mayor conciencia de los problemas de salud oral entre la población han ayudado a contribuir a estas mejoras en los resultados del tratamiento.

No obstante, hay que reconocer que los enfoques más tradicionales simplemente buscan restaurar la integridad estructural, la función y la estética de los dientes no promoviendo los mismos aún la vitalidad biológica de los tejidos (concepto de restauración). Como consecuencia, un diente restaurado puede ser no vital y por lo tanto tener mayor riesgo de daño debido a la ausencia de mecanismos de defensa fisiológica, además de ser incapaz de continuar el desarrollo de la raíz, si todavía es inmaduro.

La medicina regenerativa está mostrando un tremendo potencial para la mejora de los resultados de los tratamientos en muchas áreas. Por supuesto, la odontología ha sido pionera de la medicina regenerativa con el uso de agentes, tales como hidróxido de calcio, para promover la curación de heridas en los procedimientos de recubrimiento pulpar, aunque estos enfoques han sido algo empírico debido a una falta de comprensión mecanicista de la acción de estos agentes.

Sin embargo, los recientes avances significativos en la biología pulpar están ayudando a abordar la regeneración de tejido vital, y esto ofrece gran margen para la endodoncia³⁵.

2.2.- CONCEPTO DE REGENERACIÓN

Los procedimientos de regeneración pueden ser definidos como procedimientos biológicamente diseñados para reemplazar estructuras dañadas, incluyendo dentina y estructuras radiculares, así como las células del complejo dentino-pulpar³⁴.

La ingeniería tisular es una ciencia multidisciplinar que tiene como objetivo el desarrollo de las estrategias clínicamente relevantes para la regeneración de un tejido u órgano. Se trata de la identificación de células progenitoras capaces de regenerar los tejidos cuando se siembran en andamios biodegradables y son expuestos a las señales morfogénicas.

La aplicación de los principios de ingeniería de tejidos al desarrollo de los procedimientos de endodoncia regenerativa requiere investigar el correcto ensamblaje espacial de diferentes células madre, factores de crecimiento y armazones para formar un complejo pulpo-dentinario funcional.

Una buena comprensión de los eventos biológicos asociados con el desarrollo fisiológico de los dientes es necesaria para apoyar la selección de andamios, células, y moléculas de señalización que imiten a los que participan en el desarrollo del mismo.

Si estudiamos el desarrollo del diente, esto nos puede servir de “guía” para entender cómo las células desarrollan la especificidad para formar los tejidos dentales y los exquisitos mecanismos de control, que regulan estos procesos, de tal manera que podamos así reproducirlos.

2.3.- BASES BIOLÓGICAS DE LA REGENERACIÓN PULPAR

El daño irreversible en los dientes permanentes inmaduros como resultado de la infección nociva o trauma local antes del cierre fisiológico de la estructura apical representa un verdadero desafío clínico. El desarrollo del conducto radicular completo y cierre apical de los dientes permanentes tiene lugar unos 3-3,5 años después de la erupción completa de los dientes. Cuando se produce un trauma o infección, el desarrollo del canal de la raíz se interrumpe y el cierre apical natural no puede tener lugar, lo que plantea más dificultades para realizar procedimientos de endodoncia convencional con éxito.

El objetivo final de la curación de la herida producida por la infección o el trauma es restaurar la arquitectura original y la función biológica del tejido lesionado. Aunque los seres humanos están equipados con potentes mecanismos de defensa inmunológica innata y adaptativa, muchos factores intrínsecos y extrínsecos pueden afectar a la cicatrización de heridas.

La regeneración completa después de una lesión en los seres humanos puede ocurrir sólo en el feto prenatal dentro de las 24 semanas de gestación. Heridas post- natales, incluyendo pulpitis irreversible o periodontitis apical siempre sanan por reparación o por una combinación de la reparación y regeneración.

Reparar es el reemplazo del tejido dañado por tejido diferente, tales como la fibrosis o cicatrización, y por lo general provoca la pérdida de la función biológica del tejido dañado. En contraste, la regeneración es la sustitución del tejido dañado por las mismas células con la restauración de la función biológica

de los tejidos heridos. Por lo tanto, la curación de heridas no implica necesariamente la regeneración de tejidos³¹.

Las células somáticas, tales como fibroblastos, macrófagos, cementoblastos y osteoblastos, en la pulpa y tejido periapical tienen un potencial limitado para la regeneración después de la lesión. La cicatrización de heridas requiere el reclutamiento y la diferenciación de las células progenitoras / madre en células somáticas presentes en el tejido. La diferenciación de células madre está regulada por factores intrínsecos y extrínsecos micro-ambientales claves.

La infección induce una respuesta inmuno - inflamatoria y la destrucción del tejido, lo que dificulta el potencial de regeneración. Por lo tanto, la prevención, la detección temprana y el tratamiento de la inflamación / infección pulpar y periapical puede mejorarla regeneración y minimizar la reparación de la pulpa y tejidos periapicales después del tratamiento endodóntico.

Cualquier tipo de lesiones, incluyendo trauma que induce una reacción inflamatoria se acompaña siempre de al menos alguna formación de tejido cicatrizal en heridas post -natal.

Cuando los odontoblastos primarios son destruidos por la caries, traumatismo, insulto mecánico o citotoxicidad, las células madre/ progenitoras en la pulpa dental son capaces de diferenciarse en células de odontoblastos gracias a la estimulación apropiada por moléculas de señalización inductivas, sin embargo, las señales que controlan las células progenitoras / madre a partir de la proliferación y diferenciación durante la curación de heridas no está claro.

Las células madre normalmente permanecen en un constante estado de reposo hasta que son estimuladas por las señales desencadenadas por el tejido dañado o de remodelación. La interacción entre las células madre y su nicho es fundamental para el mantenimiento de las propiedades de las células madre, que incluyen la capacidad de auto-renovación y la capacidad de diferenciación en múltiples linajes celulares. Las células se colocan en un nicho perivascular y están listas para viajar a través de la circulación hasta el sitio diana de la lesión del tejido. Una vez que las células madre salen de su nicho hacia su destino, que sería el tejido dañado, las células son dirigidas por factores solubles liberados por el tejido dañado y celular, tales como stromalcell -factor derivado - 1 - CXCR4 y de crecimiento de hepatocitos factoriales -c -met.

Las células madre del tejido residente claramente juegan un importante papel en la regeneración de tejidos. Sin embargo, su relativa baja frecuencia y potencial de regeneración limitado en un tejido dado puede no ser suficiente para la regeneración masiva de una lesión tisular severa como puede ser una gran lesión inflamatoria periapical³¹.

Además de la necesidad de diferenciación guiada de células madre en odontoblastos, también hay una necesidad importante de su diferenciación en células de apoyo (por ejemplo, células endoteliales vasculares y células neuronales). El tejido nervioso es fundamental para la regulación funcional de las células implicadas en la regeneración de pulpa. Además la rápida inducción de una respuesta proangiogénico es crucial no sólo como un medio para proporcionar la afluencia necesaria de oxígeno y nutrientes requeridos por las altas demandas metabólicas de las células que participan en la regeneración

de tejidos, sino también para permitir las respuestas inmunológicas necesarias para proteger el emergente tejido de la contaminación bacteriana típicamente asociados con el manejo de dientes necróticos. Las células inmunes como los macrófagos que infiltran el tejido requieren la presencia de una red vascular funcional para acceder al tejido regenerado y protegerlo contra las bacterias que posiblemente podrían seguir viables después del tratamiento de dientes necróticos. De hecho, es curioso que el acceso de las células inmunes a la pulpa juegue un mayor papel en el éxito de los dientes tratados con endodoncia necróticas – regenerativos.

Además, es a través de los vasos sanguíneos que los sustratos necesarios para la mineralización de la dentina (por ejemplo, el calcio y el fosfato) se ponen a disposición del odontoblastos, lo que quizás explica la frecuente presencia de vasos sanguíneos en las proximidades de la capa de odontoblastos, en particular en la pulpa de participar activamente en los procesos regenerativos. Además, la vascularización es un determinante clave de la heterogeneidad de células mesenquimales en ingeniería de los tejidos dentales, presumiblemente al permitir la contratación de células circulantes para el diente en desarrollo.

Por lo tanto, con todos estos datos se demuestra claramente que la pulpa dental tiene la capacidad teórica para regenerar los tejidos mineralizados y funcionales del complejo dentino-pulpar. La capacidad de la pulpa para sintetizar tejido mineralizado reparativo en respuesta a la destrucción de la matriz de dentina es de crítica importancia clínicamente. Se requiere esta matriz para la formación de un puente de dentina entre las restauraciones dentales y dentina que rodea, evitando la continua microfiltración, la

reinfección, y el fracaso final de la restauración. En cuanto a la regeneración de tejidos blandos, la diversidad de tipos de células que pueden surgir de las células progenitoras mesenquimales pulpares representa una oportunidad para reparar y restaurar la pulpa dental funcional, incluso en casos en los que cantidades significativas de tejido necrótico han sido extirpadas.

En términos clínicos, si hay alguna posibilidad de regenerar los tejidos pulpares, está claro que la lesión debe ser limpiada de cualquier presencia microbiana y la pulpitis debe ser atenuada de manera eficiente, facilitando de este modo el reclutamiento y la diferenciación de las células progenitoras mesenquimales en fenotipos de reparación. La primera batalla es claramente en contra de la presencia de microbios en una lesión de caries. Sin embargo, hay una segunda lucha, igualmente crítica en contra del medio ambiente proinflamatorio en la pulpa creado por estos microbios, que no sólo puede dañar el tejido, sino que también puede interferir en su capacidad de auto – reparación, al disminuir la diferenciación de las células progenitoras mesenquimales¹¹.

Para finalizar este apartado, se van a indicar varias áreas que suponen importantes desafíos antes de que la traducción clínica de dicho proceso se pueda realizar, como son:

- 1.- Identificación de la fuente de células ideales.
- 2.- Los méritos relativos de las células basados en la regeneración frente a las células libres.

3.- Señalización epigenética y el logro de las competencias de células de diferenciación odontoblástica

4.- La influencia del entorno de la pulpa en el fenotipo celular

5.- La señalización molecular de la diferenciación de odontoblastos y el subsiguiente control regulador de la actividad secretora

6.- La interacción de los procesos inflamatorios y regenerativos

7.- Desarrollo de matrices inyectables de fácil aplicación.

8.- Procedimientos de pretratamiento de la dentina para aprovechar las moléculas de señalización endógena³⁵.

2.4.- INDICACIONES

El principal grupo objetivo para endodoncia regenerativa ha sido adolescentes que presentan necrosis pulpar y ancho foramen apical. Pero tras la realización de un estudio en los Estados Unidos se comprobó que el número total de tratamientos del canal de la raíz en el año 2003 fue de alrededor de 22 millones; siendo el número de apexificación / tratamientos apexogénesis sólo el 0,1 % del total, por lo tanto se concluye que es deseable que esta terapéutica pueda ser aplicada a otros grupos de pacientes, como pueden ser los casos con dimensiones más pequeñas apicales (es decir , agujeros apicales maduro) o del mismo modo, dientes multirradicales, con su más complicada anatomía y cuestiones conexas en la desinfección³⁶.

2.5.- TRIADA DE LA INGENIERÍA DE TEJIDOS

Actualmente la ingeniería tisular combina el aporte de células, indiferenciadas o no, con la colocación de una matriz y la adición de factores que aceleren su proliferación e indiferenciación para ser trasplantadas a la estructura dañada y conseguir su regeneración. Así pues, la ingeniería tisular comprende la combinación de células vivas en un molde o matriz, para reproducir una estructura tridimensional tisular que sea funcional y semejante al tejido que debe reemplazar. Se han utilizado diferentes estrategias combinando matrices biocompatibles, factores de crecimiento, trasplantes celulares y terapias de liberación génica, cuyo objetivo final es recapitular la estructura y la función del tejido original³⁷. En definitiva, la regeneración tisular se producirá si están presentes tres factores que se representan en la figura: 1) Las células madre, 2) la matriz o andamiaje (*scaffold*), y 3) los factores de crecimiento.

2.5.1.- Células Madre

Las células madre se definen comúnmente como una célula que tiene la capacidad de dividirse de forma continua, produciendo células que tienen la capacidad de diferenciarse en otros tipos de células o tejidos³¹. Divisiones mitóticas y apoptosis renuevan constantemente la población de células de la pulpa, en contraste con odontoblastos y las células de la capa de la Hoehl, que son células postmitóticas¹².

Las células madre constituyen probablemente menos del 1 % de la población total de células.

Basándonos en su *origen*, hay dos tipos principales de tallos celulares: las células madre embrionarias (células ES) y las células madre somáticas/adultas/ post-natales o mesenquimatosas.

Las células ES son células madre derivadas de la masa celular interna de una etapa precoz de la pre-implantación del embrión, conocido como blastocisto. Presentan un alto potencial neoplásico.

Las células madre adultas(AS) son células madre multipotenciales, auto-renovable que residen dentro de los tejidos más diferenciados y órganos³⁸.

Según su “potencia” de diferenciación, una propiedad de estas células, las mismas se clasifican en:

- Totipotenciales: son capaces de diferenciarse en cualquier tipo de célula, incluyendo el tejido extraembrionario.
- Pluripotenciales: su capacidad de diferenciación es más restringida y retienen la capacidad de dividirse en cualquiera de las tres capas germinales (endodermo, ectodermo y mesodermo) pero no en el tejido extraembrionario, como por ejemplo la placenta. Obviamente, las células que se derivan de estas capas tienen diferentes fenotipos. Las células madre embrionarias (ES) y células madre pluripotentes inducidas (iPS) son células madre pluripotentes³⁸. Las células iPS son un nuevo tipo de células madre inducible. El método para inducción de células iPS es “innovador”, porque las células somáticas se convierten directamente en células pluripotentes a través de la introducción de cuatro genes: Oct- 4, Sox2, c- Myc y Klf4. Las células iPS ha sido demostrado que son similares a las células ES en la morfología, la proliferación y la diferenciación de la capacidad genómica y los estados epigenómicos.

- Multipotentes: conservan la capacidad de diferenciarse en varias líneas celulares, aunque con un número más restringido de fenotipos²⁶.

Las células madre totipotenciales por lo tanto tienen una capacidad de diferenciación máxima mientras que al mismo tiempo mantienen su estado indiferenciado inicial durante los ciclos celular espero determinados aspectos éticos, legales y médicos como el rechazo del tejido hacen que no sean las más adecuadas para la regeneración de los tejidos. Es por ello que se haya optado por las células madre postnatales (adulto) ya que se localizan con facilidad y al aplicarlas sobre un tejido autólogo (las células son obtenidas de la misma persona a la que se la van a implantar) no desarrollan respuesta autoinmune, satisfaciendo los criterios de multipotencialidad. Estas células postnatales presentan propiedades y cualidades de las células madre y han sido identificados en tejido especializado donde constituyen el 1-3% del total, incluyendo las células progenitoras. Las células progenitoras son vestigios del desarrollo de las células que pueden diferenciarse y proliferar pero no replicarse a sí mismos²⁶.

Las células madre postnatales son multipotentes y se pueden clasificar por su origen en células hematopoyéticas (HS) o células mesenquimales (MSC) o por su potencial de diferenciación. Son células que cumplen los criterios para ser consideradas células madre, pero tienen un ciclo de vida limitado, y tienen en consecuencia más restringido su potencial de diferenciación de embriones.

Pues bien, las células madres mesenquimatosas de la pulpa se encuentran en la región perivascular, esto es, en la zona adyacente a los

odontoblastos³⁹. Por lo que se ha propuesto que ambas estructuras son adecuadas como fuente de células para la sustitución de los odontoblastos⁹.

Las MSC se encuentran en la médula ósea, sangre del cordón umbilical y la pulpa dental. Estas se diferencian en osteoblastos, condroblastos, adipoblastos, fibroblastos, miofibroblastos y neuroblastos. Las células migran desde la médula ósea y a través de la circulación sanguínea llegan a los tejidos afectados. Mediante la quimiotaxis en la que se implican enzimas, fosforilasas y proteínas, se produce la inducción de la polarización celular y el movimiento direccional. Estas células toman origen en la médula ósea, y a través de los vasos sanguíneos pueden penetrar a través del ápice abierto y colonizarla pulpa dental¹². Estas células madre siguen siendo el estándar de oro en términos de la identificación de los marcadores típicos de las MSC. Entre los marcadores no compartidos con las células hematopoyéticas y específicos utilizados para definir las MSC tenemos el factor que se derivan de estroma número 1 (STRO - 1), ahora aceptado y validado como una identificación y factor de aislamiento para MSC. Análisis de perfil genético e inmunohistoquímico han informado de diferentes proporciones de marcadores de células perivasculares CD146 (MUC18), 3G5, CD- 44, VCAM -1, y músculo liso - actina (SMA) - fosfatasa alcalina en células derivadas de tejido dental que fueron positivos para STRO -1. Típico de las MSC es la expresión de antígenos de superficie específicos, por ejemplo CD29, CD73, CD90, CD105, en paralelo con la ausencia de otros, como CD34 o CD45⁴⁰.

Las células madre mesenquimatosas expresan marcadores de superficie que demuestran su capacidad para interactuar con el sistema inmunológico. Las MSC derivadas de la médula, expresan receptores para un gran número de

citoquinas (por ejemplo IL - 1 , IL - 4 , IL - 6 , IFN - c ,TNF - α) , factores de crecimiento (por ejemplo, factor de crecimiento, proteínas morfogenéticas óseas (BMP). También expresan moléculas de superficie para las interacciones célula-célula hematopoyético y células inmunes, en particular, diversas moléculas de adhesión. Además de las células inmunes, otras células pueden producir mediadores que pueden afectar a la actividad de las MSC. Por lo tanto, es muy probable que la influencia de las células inmunes y mediadores en MSCs juegue un papel importante en la cicatrización de heridas de pulpa y periapicales.

En oposición a las acciones pro - curativas descritas antes, ciertas citoquinas también pueden tener un efecto negativo en la cicatrización de la herida. Por ejemplo, el TNF- α más IL -1b puede disminuir el potencial dentinogénico de DPSCs in vitro.

También vale la pena mencionar que algunos factores de crecimiento podrían estar involucrados en la desdiferenciación de madurez de las células in vitro, por lo que podrían servir como fuente de células progenitoras.

	BMMSCs	DPSCs	SHED	SCAPs	DFPCs	PLSCs	
CD (+) (Literature was quoted in specific paragraphs in the text.)	CD 13	CD13	CD13	CD13 CD24	CD10 CD13	CD10 CD13	
	CD44	CD29 CD44	CD29 CD44	CD29 CD44	CD29 CD44 CD53	CD29 CD44	
		CD59 CD73	CD59 CD73	CD59 CD73	CD59 CD73	CD59 CD73	
	CD90	CD90	CD90	CD90	CD90	CD90	
	CD105	CD105	CD105	CD105	CD105	CD105	
	CD106			CD106			
		CD146	CD146	CD146			
			CD166				
	HLA-A HLA-B HLA-C						
	CD (-)	CD14	CD14	CD14			CD14
			CD19 CD24		CD18		
		CD34	CD34	CD34	CD34	CD34	CD34
		CD45	CD45	CD45	CD45	CD45	CD45
				CD150			
HLA-DR		HLA-DR			HLA-DR	HLA-DR	

FIGURA 1: Marcadores de superficie³⁸.

Se han descrito al menos 5 tipos de células madre mesenquimatosas postnatales que dan lugar a células similares a los odontoblastos. Estas células son las siguientes:

- Células madre de la pulpa dental (DPSC)
- Células madre de los dientes deciduos humanos exfoliados (SHED)
- Células madre de la papila apical (SCAP)
- Células progenitoras de los folículos dentales (DFPC)
- Células madre del ligamento periodontal (PDLSCs)

Células madre de la pulpa dental (DPSC)

En la pulpa dental de los dientes adultos, existe una población de células por clonación con un alto poder proliferativo. Las células madre de la pulpa dental son células multipotentes que pueden proliferar extensamente, pueden

ser de forma segura criopreservadas, poseen propiedades inmunosupresoras y marcadores tales como CD13, CD29, CD44, CD59, CD73, CD90, CD105, CD146 y STRO - 1, pero no expresan CD14, CD24, CD34, CD45, CD19 y HLA -DR. Las DPSCs tienen la capacidad de diferenciarse en células de odontoblastos, osteoblastos, adipocitos, células neuronales, cardiomiocitos, miocitos y condrocitos in vitro³⁸.

DPSCs se cree que contribuyen a la formación de dentina reparadora, y parece que se pueden corresponder a poblaciones heterogéneas de células precursoras o representar etapas de diferenciación distintas a lo largo del linaje de odontoblastos. Las células madre de pulpa están implicadas en la reparación pulpar. Sin embargo, la demostración formal de que las células madre pulparenses residentes son en realidad las células de formación de dentina reparadora reclutadas en respuesta a la lesión es todavía insuficiente. La hipótesis de que un subconjunto de células madre llevado por la vascularización repone la pulpa después de una lesión no se puede excluir totalmente.

Células madre de los dientes deciduos humanos exfoliados (SHED)

Como las DPSCs, estas células multipotentes derivan de la pulpa dental y tienen propiedades inmunosupresoras. La morfología de las vertientes, también denominado inmadura, es similar a la de DPSCs, SCAPs y DFPSCs. Tienen mayor índice de proliferación que las células madre mesenquimales de la médula ósea (BMMSCs) y DPSCs y expresan Oct4, CD13, CD29, CD44, CD73, CD90, CD105, CD146 y CD166, pero no expresan CD14, CD34, o

CD45³⁸. Las células madre aisladas de tejido de la pulpa de dientes exfoliados son capaces de diferenciarse en una variedad de células, tales como células neuronales, osteoblastos, condrocitos, adipocitos y miocitos.

Células madre de la papila apical (SCAP)

Estudios recientes han confirmado que las células SCAP expresan marcadores de células madre mesenquimales, incluyendo STRO - 1, CD13, CD29, CD44, CD73, CD106, CD146, CD34, CD105, CD24, CD90, y marcadores de células madre embrionarias, como Nanog y Oct3 / 4, y no expresan CD18, CD34, CD45 y CD150. Las células son negativas para los marcadores de células madre hematopoyéticas, tales como CD45 y CD117 (c-kit). Además, en comparación con DPSCs derivados de los mismos dientes en el mismo donante, células SCAP presentan tasas de proliferación mucho más altas y más rápidas, el potencial de mineralización, tienen más STRO - 1 células positivas, un mayor nivel de duplicación de la población y una mayor capacidad en la regeneración dental in vivo; esto puede ser muy significativo para utilizarlas en ingeniería de tejido dental de hueso. Las SCAP son candidatas potenciales como una fuente primaria de odontoblastos en el desarrollo de la raíz del diente, en contraste con DPSCs, cuyo papel parece ser más restringido a su participación en la formación de dentina reparativa⁴¹.

Por lo tanto, un nuevo tipo de células madre se ha descubierto en la papila apical de los dientes inmaduros permanentes de seres humanos. La distinción entre la pulpa dental y la papila apical es que la papila apical

representa un tejido precursor para la pulpa radicular. A pesar de estos hallazgos, el miogénico y potencial de diferenciación condrogénica de scaps no se ha determinado³⁸.

Células progenitoras de los folículos dentales (DFPC)

El folículo dental es un tejido mesenquimatoso que rodea el germen del diente en desarrollo. Las células progenitoras del folículo dental (DFPCs) expresan CD10, CD13, CD29, CD44, CD53, CD59, CD73, CD90 y CD105, y no expresan CD34, CD45, o HLA -DR. Las DFPCs tienen la capacidad de diferenciarse en osteoblastos / cementoblastos, condrocitos y adipocitos. En los hallazgos in vitro sugieren que DPSCs tienen mayor potencial de formación de tejido duro que DFPCs, lo cual podría explicarse por la etapa de desarrollo de gérmenes del diente de los que derivan de estas células. Las células del folículo dental immortalizadas son capaces de volver a crear un nuevo ligamento periodontal (PDL) después de la implantación in vivo; sin embargo, los tejidos duros, tales como la dentina, el cemento o el hueso no se han identificado después del trasplante de estas células en ratones inmunocomprometidos³³.

Células madre del ligamento periodontal (PDLSCs)

El PDL humano contiene una población de células madre multipotentes postnatales que pueden aislarse. PDLSCs expresan MSC marcadores como CD10, CD13, CD29, CD44, CD59, CD73, CD90 y CD105, y no expresan

CD14, CD34, CD45, HLA –DR. Las células madre ligamento periodontal tienen la capacidad de diferenciarse en células similares a cementoblastos y células de formación de colágeno. La formación de nódulos calcificados es menos prominente que la observada con DPSCs y cobertizos. Además, PDLSCs tienen la capacidad de diferenciarse in vitro en adipogénica, osteogénica y células condrogénicas³⁸.

El comportamiento de células madre está regulado por un microambiente local, al cual se hace referencia como a "el nicho de células madre" que se caracteriza por 3 propiedades esenciales:

1. Un nicho proporciona un espacio anatómico donde el número de células madre es regulado.
2. Es el lugar en el que una célula madre se encarga de controlar el mantenimiento, quiescencia, auto-renovación y reclutamiento hacia la diferenciación, la determinación del destino y la capacidad de regeneración a largo plazo.
3. El nicho influirá en la motilidad celular.

En las señas de identidad de un nicho se incluyen la propia célula madre, las células que interactúan directamente con las células madre a través de factores secretados y las moléculas de la superficie celular. El ECM proporciona un apoyo estructural al nicho y permite la difusión de señales químicas y mecánicas. En los dientes, la ubicación y los elementos del presunto nicho que proporciona el entorno fisiológico para las células madre es

desconocido. Se ha asumido que existen múltiples nichos en los dientes, pero los marcadores específicos que permiten la identificación precisa de las células madre dentro de la pulpa son desconocidos.

Muchos autores plantearon la hipótesis de un origen perivascular de células madre. MSC están asociados con nichos perivasculares y coexpresan muchos marcadores en común con los pericitos. Algunos pericitos se diferencian en células especializadas del mesénquima. Algunos datos sugieren que los pericitos podrían diferenciarse en osteoblastos y las células madre odontogénicas pueden residir en un nicho perivascular. En este contexto, es interesante mencionar que muchas células madre hematopoyéticas y células madre neuronales se localizan cerca la red vascular.

Por lo tanto, parece que la distribución de las células madre de tejido no es aleatoria, y dentro de la pulpa dental, hay potencialmente varios nichos distintos de las células madre / progenitoras. Esto implica que las señales deben garantizar supervivencia y prevenir su diferenciación y manteniendo como respuesta después del daño pulpar. Lo que es desconocido es si es necesario una piscina endógena de células madre asociadas con las células del estroma de apoyo que se moviliza en el sitio de la lesión y / o si la atracción de la migración de células madre es necesario para repoblar un nicho y expandir las células precursoras en la sitio adecuado para la reparación de la dentina. Resumiendo las conclusiones de algunos informes, parece obvio que algunas poblaciones secundarias de la pulpa dental están implicadas en la estimulación de la angiogénesis, la neurogénesis y la regeneración pulpar¹².

El microambiente también controla el destino de las células progenitoras in vivo. Los datos de este estudio muestran claramente que las células

progenitoras de pulpa se diferencian en células odontoblastos cuando se trasplantan en la pulpa y en otros tipos de células in vitro o cuando se trasplantan en otros sitios en vivo. Esto nos indica que las señales de regeneración que afectan a la diferenciación de células progenitoras están originadas por el medio ambiente local⁴³. También en este estudio obtienen datos que indican claramente que la modificación de las condiciones de cultivo y el entorno local afectan el potencial de destino de las células y la diferenciación.

2.5.2.- Factores de crecimiento/morfogénicos o moléculas señalizadoras

Tras haber llegado a la conclusión después de todo lo anterior descrito de que la dentina tiene una alta capacidad regenerativa, dicha capacidad parece ser debida a la presencia de células progenitoras y señales inductoras de la regeneración de diferentes orígenes.

Los factores de crecimiento son un amplio grupo de proteínas que pueden inducir la proliferación y diferenciación, así como la migración celular mediante la unión a receptores en la superficie celular⁴².

El simple cambio de la composición de los factores de crecimiento altera por completo la diferenciación de las células, de modo que la misma población puede expresar marcadores de odontoblastos, condrocitos o adipocitos, dependiendo de su exposición a distintas combinaciones de factores de crecimiento. Estos resultados resaltan la importancia de los factores de crecimiento para dirigir la diferenciación de estas células.

Esto es de vital importancia en los casos de regeneración de dentina - pulpa, que se producen en virtud de lesiones cariosas o traumáticas. Estos eventos conducen a una reacción inflamatoria, que se cree que es el paso inicial de la regeneración de tejidos. Dentro del diente, la regeneración de dentina - pulpa puede tomar varias formas dependiendo del agente causal y la gravedad de la alteración del tejido, variando desde una simple regulación de la actividad sintética de odontoblastos subyacentes, lo que conduce a la regeneración de una capa protectora de dentina reaccionaria, hasta procesos relacionados con lesiones más graves de la dentina - pulpa. Estos últimos, por lo general implican la completa regeneración de dentina- pulpa incluyendo no sólo la síntesis de dentina reparativa, sino también la angiogénesis y la inervación. Esta regeneración, parece ser que no sólo depende de la interacción de la dentina con la pulpa, sino también de la interacción entre diferentes células en la pulpa y entre las células progenitoras y otros componentes de la respuesta inmune/ inflamatoria tales como el fragmento de complemento C5a biológicamente activo.

Por lo tanto, la regeneración de dentina - pulpa en caso de lesión pulpar requiere la activación y proliferación de células progenitoras, así como su migración y la diferenciación en el sitio de la lesión. Todos estos procesos son orquestados por las moléculas de señalización⁴³.

Estas señales pueden ser liberadas después de la disolución ácida de la dentina cariada, así como a partir de fibroblastos de la pulpa y de las células endoteliales en los casos de lesión traumática. Por lo tanto, las lesiones cariosas y traumáticas y las células de la pulpa proporcionan los mediadores necesarios para la regeneración completa del complejo dentino-pulpar

incluyendo la secreción de dentina reparativa, la angiogénesis y la innervación. Además, todos los daños a la pulpa dentinaria incluyendo la infección cariosa, las lesiones traumáticas, la aplicación de los materiales de restauración en la pulpa dentinaria y la subsiguiente apoptosis son activadores del conocido sistema del complemento. Esta activación conduce a la producción de varios fragmentos biológicamente activos responsables de las modificaciones vasculares y la atracción de células inmunológicas al sitio de inflamación / lesión. Entre éstos, C5a está involucrado en el reclutamiento de células progenitoras de pulpa, que expresan el receptor de C5a. Por lo tanto, además de la dentina, la pulpa, las células y el plasma deben ser considerados como una fuente adicional de señales de regeneración⁴³.

La observación de que la dentina es un depósito de señales morfogénicas bioactivas que pueden ser reclutadas según la demanda, representa un verdadero cambio de paradigma porque eleva la dentina a la condición de una fuente morfogenética que permite y orienta los procesos de regeneración y reparación de los tejidos, en lugar de ser simplemente un tejido inerte. Varias líneas de investigación han demostrado que las proteínas derivadas de la dentina son suficientes para la diferenciación odontoblástica. En particular, la degradación intencional de las proteínas de la dentina con hipoclorito de sodio elimina su potencial inductivo. Este hallazgo planteó la posibilidad de que el hipoclorito de sodio podría no ser la solución ideal para la irrigación del conducto radicular en endodoncia regenerativa^{36 y 46}.

Proteínas	Símbolo	Papel potencial en dentinogénesis y regeneración de tejidos	Papel potencial en ingeniería de la pulpa dental
Proteína morfogénica ósea 2,4,7	BMP-2,-4,-7	BMP-7 media las interacciones epitelio-mesenquimal durante la fase de iniciación de odontogénesis y la morfogénesis; experimentos que utilizan BMP-7, BMP-2, y BMP-4 dan lugar dentina inducida y la regeneración in vivo	BMP-2 induce la diferenciación de VERTIENTE en las células de la pulpa dental y formación de tejido mineralizado utilizando CEDIP in vivo; BMP-7 induce la regulación de la mineralización dental de células madre de la pulpa in vitro.
Sialoproteína ósea	BSP	BSP estimula la diferenciación de las células de la pulpa dental en odontoblastos e induce dentina regenerativa in vivo	Incierta
Factor de unión al núcleo subunidad alfa 1 (factor de transcripción)	Cbfa1	Regula interacciones epitelial-mesenquimal durante la morfogénesis e histodiferenciación del órgano epitelial del esmalte, pero desempeña un papel en una etapa específica de la determinación del linaje y terminales de diferenciación de los odontoblastos.	Incierta
Proteína de la matriz de dentina 1	DMP-1	DMP-1 se expresa en Odontoblastos maduros, juega un importante papel en la mineralización de la dentina, y parece tener una función reguladora en el núcleo. Además, activa la síntesis de IL-6 e IL-8 a partir de fibroblastos de la pulpa.	Induce la formación de matriz organizada similar a la del tejido pulpar, que podría dar lugar a la formación de tejido duro in vivo.
Sialofosfoproteínas de la dentina: sialoproteína y fosfoproteína de la dentina.	DSPP: DSP Y DPP	DSPP es expresada por odontoblastos y se escinde en 2 polipéptidos más pequeños con características físicoquímicas únicas (DSP y DPP); DSPP es "downregulated" por la escasez de DMP-1 durante la dentinogénesis; DSP está involucrado en interacciones epitelio-mesenquimal que son	Incierta

		cruciales para las etapas más tardías de desarrollo de los dientes; promueve el crecimiento, la migración y diferenciación odontoblástica de HDPC in vitro. DPP se une al colágeno y los cristales de apatita recién formados en dentina.	
Factor crecimiento de fibroblastos 2	FGF-2	Induce la diferenciación de HDPC en tejido mineralizado y regula quimiocinas in vitro.	Induce la diferenciación celular y revascularización de dientes humanos implantado en el dorso de ratas y el aumento del tejido dental mineralización.
Canónica vía Wnt (transducción señales)	Wnt/b-catenin	Parece mediar la disminución de TGF- β 1 durante la regeneración pulpa regeneración.	Parece inhibir la diferenciación de DPSC en odontoblastos.
Factor crecimiento transformante beta 1 (factor de crecimiento)	TGF- β 1	Induce la sobre regulación de la matriz de la dentina por odontoblastos; TGF- β 1 es un regulador fisiológico de la diferenciación de los osteoblastos.	Induce la diferenciación celular de los odontoblastos in vitro y media la mineralización de las DPSC.
Proteína Twist-1 (factor transcripción)	TWIST1	Parece estar implicado en el desarrollo de dientes supernumerarios.	Necesario en eventos terminales que impulsan la diferenciación de las DPSC en odontoblastos in vitro.
Factor crecimiento vascular endotelial.	VEGF	Induce la supervivencia de células endoteliales y la diferenciación de los vasos. Se puede utilizar terapéuticamente para inducir la neovascularización del tejido.	Induce la diferenciación de SHED en células endoteliales.

FIGURA 2. Factores morfogénéticos y su función en el desarrollo y regeneración dental ⁴⁴.

La proteína morfogénética ósea 2 es un mediador clave de la diferenciación inducida de odontoblastos de la pulpa dental. Otra señal importante es el factor de crecimiento beta 1 (TGF - β 1). TGF- β 1 puede ser

liberado por la actividad ácida de las bacterias cariogénicas o cuando se aplica EDTA sobre dentina sana. La liberación de TGF - B1 también ha sido identificado después de la aplicación de materiales que contienen hidróxido de calcio, trióxido de minerales agregado de cemento, base de silicato tricálcico, y por el auto- grabado de los adhesivos dentales, por lo que TGF - b1 es una molécula muy compleja con múltiples efectos. Sus implicaciones en la biología de la pulpa y la regeneración de pulpa aún están por determinar.

Además de la dentina, existen otras fuentes de señales morfogenéticas que incluyen, pero no se limitan a, células de la pulpa residentes (por ejemplo, fibroblastos, células neuronales y células endoteliales), células circulantes (por ejemplo, células progenitoras y células inflamatorias circulantes), y la matriz extracelular de pulpa en sí⁴⁴.

Dado el papel bien establecido de este factor de crecimiento en el reclutamiento de células progenitoras y diferenciación de odontoblastos, esto explica, al menos en parte, el éxito terapéutico de estos materiales en el recubrimiento pulpar directo o en cavidades profundas. Además, se ha informado de que los monómeros resinosos reducen la secreción de otros factores de crecimiento de células de la pulpa como FGF - 2 y parecen ser responsables de la acumulación intracelular de sialoproteína de dentina y osteonectina dentro del retículo endoplásmico. Estas proteínas están implicadas en la mineralización de la matriz extracelular y necesitan ser secretada para llevar a cabo su función. Esta acumulación se explica ya que después de que las células de la pulpa se incubaron incluso con concentraciones no tóxicas de monómeros de resina la mineralización se inhibió⁴³.

Además de los factores de señalización mencionados, el VEGF, derivado de los factores de crecimiento de las plaquetas, TGF - B3, y la proteína morfogenética ósea 7 se han demostrado que regulan la actividad secretora del odontoblasto⁴³.

Por otra parte, se ha visto que después de la amputación quirúrgica de la pulpa, la curación puede ocurrir con formación de tejido duro en animales libres de gérmenes independientes del factor de crecimiento liberado por la dentina. De hecho, la investigación de la actividad de los fibroblastos de la pulpa y las células endoteliales secretoras reveló algunos aspectos de interés relacionados con sus funciones tanto en condiciones normales como patológicas. Se ha demostrado que los fibroblastos de celulosa aisladas de los terceros molares humanos secretan FGF - 2, VEGF, y derivado de plaquetas - factores de crecimiento in vitro. Cuando se estimularon estas células por una lesión traumática, la secreción de factores de crecimiento significativamente aumentó, observándose 6 horas después de la lesión. Los mismos resultados se obtuvieron con células endoteliales, que secretan tanto de VEGF y FGF-2, sin ningún tipo de estimulación, produciéndose después de una lesión física a la capa de células endoteliales, un aumento significativo del crecimiento de estos factores después de horas de la lesión. Curiosamente, esto revela que la propia lesión induce una modificación del microambiente mediante la secreción de factores de crecimiento. En un intento de comprender las consecuencias de esta secreción en la regeneración de pulpa, un sistema de cocultivo permite la investigación de las consecuencias de una lesión física en la neoangiogénesis in vitro. Después de inducir lesiones físicas al fibroblastos de pulpa, el medio de cultivo que contiene los factores solubles se recogieron y se aplicó sobre las

células endoteliales cultivadas. Sorprendentemente, las células endoteliales comenzaron a organizarse en estructuras tubulares que corresponde a la neoangiogénesis in vitro. Además de FGF - 2 efectos sobre la angiogénesis, este factor puede actuar como un mitógeno para las células progenitoras de la pulpa⁴⁴.

2.5.3.- Andamiajes (*Scaffolds*)

Un componente importante en la ingeniería de los tejidos es el soporte físico. Los tejidos se organizan como estructuras tridimensionales en las que es necesario añadir un margen de acotamiento para permitir la posición correcta en el espacio, la ubicación de la célula y regular la diferenciación, la proliferación o el metabolismo. Se conoce que las moléculas de la matriz extracelular controlan la diferenciación de las células madre y el armazón adecuado podría unirse y localizar selectivamente las células apropiadas, contener factores de crecimiento y, con el tiempo, someterse a la biodegradación.

Los andamios deben ser desarrollados exclusivamente para la regeneración de cada tejido u órgano específico. Sin embargo, comparten características comunes, tales como permitir la unión de células, son resistentes física y mecánicamente, permiten la difusión de nutrientes, oxígeno y residuos, son biodegradable, tienen propiedades físicas alineadas con las del tejido/órgano que va a ser regenerado, son biocompatibles y no tóxicos. Además, los andamios mejoran las condiciones para la unión celular y la

supervivencia y proporcionan señales morfogenéticas que complementan los que vienen desde la matriz dentinaria y permiten la orientación de la diferenciación de células madre.

Como sabemos, las células madre de la pulpa dental sembradas en andamios biodegradable y expuestas a los factores morfogenéticos derivados de la dentina dan lugar a un tejido de pulpa vital capaz de generar nueva dentina. En teoría, las proteínas derivadas de la dentina deberían ser suficientes para inducir la diferenciación de las células madre de la pulpa dental en odontoblastos. El objetivo es, el desarrollo de formas de movilizar las proteínas derivadas de la dentina y la desinfección del conducto radicular de dientes necróticos sin comprometer el potencial morfogénico de estas moléculas de señalización.

Pero, la dentina por sí misma no parece ser capaz del todo de inducir la diferenciación endotelial de las células madre de la pulpa dental a pesar de la conocida presencia de factores angiogénicos en la dentina. Esto es particularmente relevante en el contexto de la ingeniería de tejidos ya que el acceso al suministro de sangre es limitado a los forámenes apicales. Para hacer frente a este desafío, los científicos están buscando maneras de utilizar el andamio como dispositivo de liberación controlado de factores angiogénicos⁴⁴.

Entre los muchos materiales disponibles para la ingeniería de tejidos, los hidrogeles inyectables parecen ser los más adecuados para la aplicación en un espacio estrecho, como el canal de la raíz. Biomateriales ejemplares para un andamio hidrogel bioactivo son péptidos auto-montaje.

La modalidad de andamio es muy versátil ya que se utilizan solo aminoácidos como bloques de construcción que se aplican en un sistema modular en el que el intercambio de ácidos aminados da como resultado diferentes propiedades de los materiales. De esta manera el mecanismo de reticulación, longitud de la fibra y viscoelasticidad puede ser modificado. Debido a la utilización de aminoácidos de origen natural, los materiales resultantes son biocompatibles y pueden ser diseñados para ser biodegradables por células enzimática.

Otro aspecto interesante es que son verdaderos imitadores de una matriz extracelular natural. Debido a la pequeñez de las fibras, las células todavía pueden interactuar una con la otra de forma tridimensional. Por último, los materiales se pueden personalizar con la incorporación de motivos de señalización y moléculas, para hacer verdaderamente andamios bioactivos.

Un andamio a base de péptidos desarrollado para la ingeniería de tejidos dentales pulpa incluye tanto una matriz de metaloproteinasa - 2 - sensible a la enzima escindible, así como el motivo tripéptido de adhesión celular ácido arginina - glicina - aspártico. Además, la incorporación de factores de crecimiento se logró mediante el uso de un mecanismo comúnmente encontrado en una matriz extracelular natural. La heparina, un glicosaminoglicano cargado negativamente, puede proteger a los factores de crecimiento de la degradación proteolítica, y ponerlos a disposición de las células cuando se desintegre y remodele la matriz extracelular. Este efecto puede ser imitado en matrices sintéticas. Un auto-ensamblaje que contiene heparina -matriz de péptido se une a factores de crecimiento y muestra un perfil

de liberación lenta para factor de crecimiento transformante beta 1, factor de crecimiento básico de fibroblastos 2 y factor de crecimiento endotelial vascular.

Sin embargo, la adición de factores de crecimiento recombinantes en andamios para aplicaciones clínicas es crítica. Por lo tanto, otras opciones deben ser exploradas y podrían estar disponibles en el mismo entorno que deseamos entregar el biomaterial a la dentina del conducto radicular⁴⁶.

En términos generales, los andamios se pueden dividir en:

- Fundido: son bastante rígidos y hechos a medida para fines específicos.
- Inyectable: geles de baja viscosidad que pueden ser moldeados en el sitio que requiere la regeneración de tejidos⁴⁴.

Ambos tipos de andamios se pueden funcionalizar con señales morfogenéticas. Por lo tanto, el desarrollo de una estrategia para la liberación controlada de estas proteínas es crítico para maximizar sus efectos en períodos de tiempo predeterminados. Al mezclar las proteínas morfogenéticas con andamios inyectable como el colágeno o la Puramatrix hidrogel auto-montaje, es muy difícil de reducir la velocidad de la tasa de degradación de las proteínas. Para solucionar este problema, se han sugerido los polímeros naturales derivados de las algas pardas (por ejemplo, alginatos), que son biocompatibles y presentan una baja inmunogenicidad, los cuales se pueden utilizar en combinación con los andamios inyectables y servir como un "dispositivo de liberación lenta" para señales morfogenéticas.

El trabajo de muchos investigadores en todo el mundo consiste en identificar señales morfogenéticas que desempeñan papeles importantes durante el desarrollo de los dientes y que potencialmente pueden ser utilizados

terapéuticamente en la regeneración. Tal hallazgo sugiere candidatos de señales morfogénicas que pueden ser ya sea reclutados en el medio ambiente circundante o entregados localmente con el uso del andamio para dirigir el destino de células madre y optimizar la regeneración guiada del tejido.

Los armazones se clasifican en naturales o sintéticos:

- Naturales:
 - Colágeno
 - Glucosaminoglucanos
 - Matriz de dentina desmineralizada o nativa
 - Fibrina
- Sintéticos:
 - Ácido poliláctico (PLA)
 - Ácido poliglucólico (PGA)
 - Ácido poliláctico-coglucólico (PLGA)
 - Poliépsilon caprolactona
- Hidroxiapatita/fosfato tricálcico
- Biocerámicas
- Titanio
- Alginato
- Variantes del polietilenglicol (PEG)

El plasma rico en plaquetas (PRP) cumple también varios de los criterios para actuar como almacén ya que es un material autólogo, fácil de preparar en el entorno dental, rico en factores de crecimiento, se degrada con el tiempo y forma una matriz de fibrina tridimensional⁹.

2.6.- TÉCNICA DE REGENERACIÓN

En la actualidad, la endodoncia clínica utiliza diversos procedimientos que se basan en la capacidad de las células madre para lograr la reparación, por ejemplo, recubrimiento pulpar directo, apicogénesis, apicoformación e incluso la regeneración pulpar. Sin embargo, sistemáticamente, estos procedimientos pueden ser divididos en dos estrategias principales de investigación que impliquen células para la reparación y / o regeneración del tejido dañado. En primer lugar, la *vía acelular* consiste en la estimulación in situ de células madre y la modulación de su actividad, y como segundo enfoque, la *vía celular* que consiste en el cultivo de células ex vivo y el uso de las mismas en la ingeniería de tejidos⁴⁵.

El enfoque de la regeneración de células madre de pulpa por el trasplante está afectado por varios problemas, entre ellos la escasez de fuentes de células madre, la cosecha de células y expansión, costos excesivos y trabas regulatorias para su aprobación y la traducción clínica. Además, se ha considerado una tarea difícil de diseñar ya que regenerar toda la pulpa y su producto, la dentina, es muy complicado debido a las siguientes situaciones:

- 1) Localización anatómica única del tejido de la pulpa encajonado dentro de la dentina que tiene principalmente un orificio apical para permitir la angiogénesis.

- 2) Diferentes tipos de células (por ejemplo, odontoblastos) en diferentes capas o zonas de inervación;

3) La ubicación específica de la dentina que sólo se encuentra periféricamente en el tejido pulpar y la estructura de la dentina altamente organizada con túbulos dentinarios⁴⁵.

Tal modalidad de tratamiento no parece ser factible para una enfermedad como la pulpitis, que no es peligrosa para la vida. Por lo tanto, podría ser interesante explorar opciones alternativas al trasplante de células madre⁴⁶.

En la búsqueda de opciones alternativas, deben ser considerados enfoques que incluyan en vez del trasplante de células, la participación libre de células de tejido de la pulpa dental. Esta regeneración sin trasplante de células madre es posible en pacientes jóvenes con dientes inmaduros y formación de raíces incompleta. En casos de graves pulpitis o necrosis pulpar con lesiones periapicales, los elementos consistentes del tratamiento regenerativo incluyen lo siguiente:

1. Desinfección del conducto radicular a través de la irrigación.
2. Aplicación de un apósito intracanal, generalmente con pasta triantibiótico.
3. Provocación de sangrado en el conducto radicular por irritación mecánica de la pulpa restante o los tejidos periapicales.
4. Colocación de mineral trióxido agregado en la coagulación de la sangre.

La curación y formación completa de la raíz se observa en periodos de 12-24 meses.

¿Cómo se puede explicar la regeneración en estos casos? En el caso de un paciente joven con formación radicular incompleta, la presencia de un nicho de células madre que residen en la papila apical puede ser la respuesta.

Durante el desarrollo de la raíz, las células madre que residen en este nicho son responsables de la formación de la dentina de la raíz y de la pulpa y son guiados e instruidos por la vaina radicular epitelial de Hertwig. Con la afluencia de la sangre, las células madre de la papila apical y otras posibles células madre derivadas de la región apical entran en el canal de la raíz, lo que lleva a un enriquecimiento de las células madre⁴⁷.

Por lo tanto, el protocolo clínico de regeneración como un enfoque libre de células sin trasplante de las mismas permite contar con la ventaja de las células residentes en los tejidos circundantes⁴⁶.

Los métodos para la regeneración de tejidos in situ dependen de las células endógenas, la estimulación funcional y respuestas tisulares locales. Pero la estimulación in situ de células madre dentales para la reparación /fines regenerativos enfrenta varios problemas. Uno de estos es la presencia de inflamación en los tejidos (tejidos de la pulpa y periapicales), que pueden impedir el potencial de regeneración de las células madre. Los infiltrados inflamatorios formados como reacción a las bacterias se componen de diferentes células inmunes (neutrófilos, linfocitos B y T, macrófagos, etc) y un cóctel de diversos mediadores de la regulación de su acción. Considerando que la inflamación puede ser potencialmente desfavorable en estos casos, los pasos iniciales de la inflamación sí que juegan una parte necesaria en la curación de heridas, incluyendo el reclutamiento de células progenitoras. También se ha demostrado que las MSC están presentes en tejidos inflamados⁴⁸, ya sea en la pulpa o en tejidos periapicales de dientes necróticos infectados. Estas células retienen una cierta capacidad de diferenciación. Por lo tanto, es importante entender cómo las células inmunes y mediadores pueden

afectar la función de células madre. Por el contrario, las células madre tienen en sí la capacidad de modular las respuestas inmune e inflamatoria⁴⁰.

Irrigación

En las técnicas de regeneración, de forma similar al tratamiento endodóntico convencional, el control microbiano es crucial. Los canales de los dientes inmaduros presentan paredes dentinarias frágiles lo que supone una contraindicación para la instrumentación mecánica; por lo tanto, el desbridamiento químico sigue siendo la principal forma de desinfección. Sin embargo, es importante tener en cuenta que sin la fuerza de fricción aplicada a la pared dentinaria, las biopelículas bacterianas permanecen intactas y son mucho más resistentes a los agentes antimicrobianos que si las mismas son interrumpidas por la acción mecánica. Por lo tanto, una pequeña cantidad de fricción debe ser llevada a cabo con las limas, con la intención no de dar forma a la raíz como en los dientes maduros, sino más bien de crear incursiones a través del biofilm para permitir la máxima permeabilidad de los antimicrobianos.

El hipoclorito de sodio (NaOCl) es el agente más utilizado para el desbridamiento químico en procedimientos de endodoncia. Presenta varias características deseables incluyendo excelente eficacia bactericida, la capacidad de disolución del tejido y la lubricación efectiva de los instrumentos de endodoncia. Las dos primeras propiedades beneficiosas son cruciales para la desinfección de los dientes inmaduros, las cuales suelen implicar una mínima o ninguna preparación mecánica.

Un estudio evaluó la supervivencia de las células madre de la papila apical (Scaps) cultivadas en un modelo de canal de raíz con diversas

combinaciones de agentes químicos comúnmente utilizados. Se encontró que la dentina acondicionada con 17 % de EDTA promovió mayor supervivencia de SCAP, mientras que el uso de 6 % NaOCl tuvo un profundo efecto perjudicial sobre la supervivencia SCAP. Es importante destacar que, el uso de EDTA después de 6 % de NaOCl atenúa sus efectos no deseados³².

Por lo tanto, la dentina acondicionada con NaOCl en su máxima concentración utilizada en clínica conduce a disminuir en gran medida la supervivencia de células madre y pérdida de la diferenciación celular en odontoblastos.

Se realizó un estudio reciente para evaluar si otras concentraciones clínicas utilizadas de NaOCl (6 %, 3 %, y 1,5 %) eran propicias para la supervivencia y diferenciación de células madre (SCAP). Aproximadamente la mitad de las muestras recibieron una segunda irrigación con EDTA al 17%. Se encontró que la dentina acondicionada con NaOCl disminuye la supervivencia y diferenciación de las SCAP de manera dependiente a la concentración. Sin embargo, se encontró que la concentración de 1,5 % de NaOCl tenía efectos mínimos sobre la supervivencia y la diferenciación.

Por lo tanto, el NaOCl tiene un profundo efecto en la dentina, disminuyendo la supervivencia de células madre y la diferenciación. Estos efectos pueden ser minimizados mediante el uso de 1,5 % de NaOCl seguido por 17 % de EDTA.

Además, también se ha comprobado que el hipoclorito puede afectar al destino de las células madre mediante la alteración química de la composición de la dentina, incluyendo la desnaturalización de factores de crecimiento y moléculas de fijación⁴⁹.

Medicación Intracanal

Aproximadamente en la mitad de los casos de endodoncia regenerativas publicados han utilizado algún medicamento intracanal. El uso de formulaciones de antibiótico como medicamentos de endodoncia se ha documentado muchas décadas antes del primer informe de revascularización. Una mezcla de antibióticos compuesta por ciprofloxacino, metronidazol y minociclina, ha sido el más ampliamente utilizado.

Tras varios estudios se dedujo que la concentración de 100 mg/ml de cada fármaco era suficiente para erradicar por completo las bacterias cultivables de los canales infectados de la raíz in vitro y en muestras clínicas.

Sobre la base de esta investigación previa, TAP se utilizó en un procedimiento endodóntico regenerativo por primera vez en 2004. Se convirtió rápidamente en el medicamento intracanal más comúnmente utilizado. El medicamento la podíamos obtener en solución acuosa, solución salina o glicol de propileno, hasta una mezcla espesa y cremosa se formó.

Sin embargo, es importante apreciar que cualquier agente farmacológico tiene una ventana terapéutica que varía de una concentración mínima que es ineficaz, desprovista de eficacia terapéutica, a concentraciones excesivas que conducen a efectos no deseado y / o toxicidades secundarias. Este concepto es potencialmente relevante para los REP, porque niveles seguros circulantes terapéuticos de estos antibióticos en los seres humanos son a concentraciones de aproximadamente 0.001-0.01mg/mL, mientras que las formulaciones anteriores son a niveles de aproximadamente 1,000 mg/ml, una diferencia en concentración de hasta un millón de veces. Comentar que el Ca (OH)₂ por otra

parte utilizado a cualquier concentración no mostró ningún daño sobre las células⁵⁰.

Para abordar esta cuestión, un estudio reciente evaluó los efectos concentración dependientes de diferentes combinaciones de antibióticos intracanal (incluyendo a TAP) sobre la supervivencia de scaps in vitro⁵¹.

Es importante destacar que este estudio encontró que la toxicidad de la pasta de antibiótico se disminuye en gran medida cuando estos fármacos se usan en concentraciones de 0,1 mg/ml o 0,01 mg / ml; siendo ambas eficaces contra las bacterias endodóntica. Estos medicamentos se aplican típicamente a toda la longitud de los conductos radiculares por períodos que varían de la semana al mes. Por lo tanto, se ponen en contacto las células madre de la papila apical con el antibiótico durante un periodo prologando, posiblemente conduciendo a la toxicidad, y disminuyendo el número de células madre mesenquimales (MSCs) viables. Además, también se realizó un estudio de seguimiento para evaluar si las técnicas de riego eran adecuadas para eliminar los restos de TAP totalmente.

A pesar de utilizar las diferentes técnicas con abundante irrigación, < 20 % de TAP podría ser eliminado, por lo que el 80% restante queda fuertemente unido a la dentina a profundidades > 350 mm. A la inversa, > 85 % del Ca(OH)_2 se pudo retirar únicamente con riego, y los residuos de Ca(OH)_2 se encontraron en profundidades de la dentina < 350 mm. Dado que es conocido que las bacterias penetran y colonizan los túbulos dentinarios a profundidades > 350 mm, la alta penetración de TAP puede ser la base de sus deseables efectos antibacterianos. Sin embargo, esta propiedad también incrementa la probabilidad de que las MSC en el sistema de conductos radiculares durante

REP entren en contacto directo con el medicamento residual. Por lo tanto, el hidróxido de calcio podría ser considerado la primera línea de la medicación intracanal en REP. Alternativamente, las pastas de antibióticos como TAP se pueden utilizar como medicamentos primarios o después de hidróxido de calcio si el tratamiento dicta desinfección más agresiva siempre a concentración (0,01-0,1 mg/ml)⁵².

Además del efecto directo de estos medicamentos, pueden tener un efecto indirecto mediante la alteración de las propiedades de la dentina y la consiguiente alteración del destino de las células madre.

Algunos de los cambios observados son probablemente el resultado de la bajada de pH de estas combinaciones de fármacos, dando como resultado la desmineralización de la dentina. Es importante destacar que el tratamiento prolongado con $\text{Ca}(\text{OH})_2$, también altera la composición de la dentina, que resulta en aumento de la susceptibilidad a las fracturas.

Estos hallazgos sugieren que al igual que los irrigantes, los medicamentos intracanal tienen el potencial de alterar el sustrato (dentina) donde idealmente las células madre deben proliferar y diferenciarse⁵².

El siguiente protocolo refleja las recomendaciones actuales para los procedimientos regenerativos y se basa en el mejor nivel de evidencia disponible de estudios para la traslación clínica o preclínica. Estas recomendaciones se basan en parte en el doble requisito de seleccionar irrigantes y medicamentos a concentraciones que se sabe que son eficaces contra los microorganismos, mientras que son menos tóxicos para las células madre. Es importante reconocer que estas recomendaciones son propensas a cambiar a medida que el campo de la regeneración endodóncica evolucione.

*Procedimientos de tratamiento para Regenerativa Endodóncica

Estas pautas se llevarán a cabo durante la primera visita de tratamiento :

1. El consentimiento informado, incluyendo la explicación de los riesgos y alternativas de tratamientos.

2. Después de la determinación de la anestesia local adecuada, aislamiento con dique de goma.

3. Determinar el acceso a los sistemas de canales de la raíz, y la longitud de trabajo.

4. Los sistemas de conductos radiculares son lentamente irrigados en primer lugar con 1,5 % NaOCl (20 ml/Canal durante 5 minutos) y luego irrigación con 17 % de EDTA(20 ml/Canal durante 5 minutos) , con la aguja de irrigación posicionada a 1 mm del extremo de la raíz.

5. Canales se secan con puntas de papel.

6. Hidróxido de calcio o pasta triantibiótica a una concentración no mayor de 1 mg/ml se introduce en el sistema de canales.

7. El acceso a los canales se cierra temporalmente.

En la segunda visita, para dar lugar al final del tratamiento (2-4 semanas después de la primera visita), se realiza lo siguiente:

1. Un examen clínico se realiza primero para asegurarse de que no hay sensibilidad moderada o severa a la palpación y la percusión. Si tal sensibilidad se observa o se observa inflamación, se repite el tratamiento previsto en la primera visita. En este punto, el odontólogo puede optar por utilizar TAP a no más de 100 mg de cada medicamento/ml).

2. Después de la determinación de la anestesia local adecuada se lleva a cabo aislamiento con dique.

3. Se accede a los sistemas de conductos radiculares; el medicamento intracanal es eliminado mediante irrigación con EDTA al 17% (30 ml/Canal durante 10 minutos).

4. Los canales se secan con puntas de papel.

5. El sangrado es inducido por la rotación de una lima precurvada de tamaño lima K # 25 pasando el foramen apical 2 mm con el objetivo de que todo el conducto quede lleno con la sangre hasta el nivel de la unión amelocementaria.

6. Una vez que se forma un coágulo de sangre, una pieza previamente medida de colágeno se coloca cuidadosamente en la parte superior del coágulo de sangre para servir como una matriz interna para la colocación de aproximadamente 3 mm de MTA blanco.

7. Se coloca una capa de 3-4 mm de ionómero de vidrio que se deja fluir suavemente sobre el MTA y se polimeriza durante 40 segundos.

8. Una restauración de resina compuesta se coloca sobre el ionómero de vidrio.

9. El caso debe ser objeto de seguimiento a los 3 meses, 6 meses y anualmente, hasta 4 años⁵³.

2.7.- RESULTADOS HISTOLÓGICOS

Estudios recientes han demostrado que tras la realización de estos procedimientos de revascularización, el crecimiento de los tejidos neoformados no es homogéneo desde el punto de vista histológico.

Las primeras observaciones histológicas del tejido dental que habían sido regeneradas mediante el uso de la técnica de revascularización se han basado en un modelo animal, un perro. Los autores muestran claramente que en el interior del espacio del conducto radicular, las paredes dentinales se cubrieron con una capa de cemento, neo – ligamento y una estructura de osteoide. Más recientemente, el análisis histológico de los dientes tratados con técnica de revascularización sencilla o rellenando con plasma rico en plaquetas muestran que una capa mineralizada se depositó en las paredes radiculares. Este tejido recién formado parecía ser de origen periodontal en lugar de origen pulpar y no representa el tejido que fue formado durante el proceso de dentinogénesis. En este caso, los progenitores reclutados que migran desde la papila apical o los tejidos periapicales de los alrededores se han diferenciado en células de origen periodontal⁵³.

Sin embargo, la evidencia radiográfica de la curación es más objetiva, y los resultados exitosos se pueden demostrar. Se ha demostrado que, cuando se ha producido apicogénesis incompleta debido a necrosis de la pulpa, esta intervención terapéutica puede resultar en un aumento del grosor de la dentina de la raíz y la reducción en el volumen del espacio del conducto radicular.

3.- PLANTEAMIENTO DEL PROBLEMA

3.- PLANTEAMIENTO DEL PROBLEMA

De lo expuesto hasta ahora podemos concluir lo siguiente:

1.- La presencia de células madre en un canal revascularizado ha sido claramente demostrada, lo que sugiere que el reclutamiento de células madre a partir de la papila apical y su posterior migración juegan un papel crítico en la formación de este nuevo tejido; sin embargo, el origen de estas células no está claro.

2.- Como sabemos los distintos eventos de señalización ocurridos durante la regeneración de tejidos son esenciales para inducir la proliferación y diferenciación, así como la migración celular; pues bien la mayor parte del conocimiento actual de estos eventos se debe al estudio de la señalización celular durante el desarrollo fisiológico de los dientes, pero aunque estos eventos de señalización están fuertemente regulados durante la odontogénesis, dicha regulación está mucho menos coordinada en la regeneración de la pulpa debido a los procesos de inflamación y las respuestas de defensa que tienen lugar para superar los desafíos de infección en el entorno de la pulpa cuando los procesos regenerativos son iniciados.

3.- El tercer componente de la triada de la ingeniería de tejidos es el andamiaje o scaffolds, el cual proporciona un marco que permite el crecimiento y la diferenciación celular en un sitio local.

4.-A pesar de que debido a la contradicción para la instrumentación mecánica, el desbridamiento químico sigue siendo la principal forma de desinfección en las terapias regenerativas, los protocolos y las concentraciones de irrigantes y medicamentos utilizados en clínica están a menudo muy lejos

de ser ideales en términos de sus efectos en las células residentes. También se debe tener en cuenta que los materiales de relleno o sus subproductos en contacto con los tejidos circundantes a través de túbulos de la dentina y foramen apical pueden causar algunos efectos inesperados.

4.- OBJETIVOS

4.- OBJETIVOS

El objetivo del presente trabajo es revisar el estado del conocimiento científico respecto a las posibilidades de aplicación de las células madre en la regeneración del tejido pulpar dañado, analizando la bibliografía existente en cuanto a algunos aspectos principales:

- 1.- Tipos de células madre utilizadas en las técnicas de regeneración pulpar.
- 2.- Factores de crecimiento implicados en la regeneración pulpar.
- 3.- Matrices y andamiajes utilizados en las técnicas de regeneración pulpar.
- 4- Sistemas de desinfección y medicaciones intraconducto utilizados en las técnicas de regeneración pulpar, así como materiales usados en procedimientos clínicos.
- 5- Las moléculas de señalización de DPSCs implicadas en la regeneración pulpar.

5.- MATERIAL Y MÉTODO

5.- MATERIAL Y MÉTODO

Se realizó una búsqueda exhaustiva en la base de datos Medline-Pubmed para identificar los artículos relacionados con la regeneración con células madre en endodoncia. Se utilizó la base de datos Mesh de Pubmed para la determinación de las palabras clave: regeneración, pulpa dental, célula madre.

Las estrategias de búsqueda fueron las siguientes: endodontic stem cells; dental pulp stem cells endodontic; stem cells damage pulp; dental pulp stem cells endodontic odontoblast.

Como criterios de exclusión de artículos se consideraron los siguientes:

- Idioma: fueron excluidos los artículos en idiomas diferentes al español o inglés.
- Fecha de publicación: excluidos los artículos publicados antes de 2000.
- Casos clínicos.
- No relacionados con el tema de interés.
- Duplicados.

Las revisiones y los no experimentales han sido obtenidos los textos completos y no se han incluido sus datos en las tablas.

Como criterios de inclusión, se tienen en cuenta aquellos artículos que cumplan los criterios anteriormente descritos y que estén relacionados con el tema a tratar, permitiendo así dar respuesta a las preguntas planteadas durante el trabajo.

En una primera búsqueda realizada a fecha de 23 de Noviembre de 2013, tras la introducción de las estrategias de búsqueda, los resultados

obtenidos fueron 138 artículos, de los cuales, tras aplicar los distintos criterios de exclusión permanecen 75. Posteriormente se procedió a la lectura de resúmenes, descartando aquellos no relacionados con el tema de estudio, quedando un total de 34 artículos.

A fecha de 1 de Febrero de 2014 se realiza una nueva búsqueda introduciendo las mismas estrategias de búsqueda y aplicando los mismos criterios de exclusión, resultando 5 artículos nuevos, de los cuales se consideraron de interés, cuatro de los mismos.

La última búsqueda se realiza el día 10 de Abril de 2014 y en ella se encuentran 27 artículos nuevos, siendo de interés y por lo tanto seleccionados, 23 de ellos.

Por lo tanto, para la realización del presente trabajo se han utilizado 61 artículos, además de dos libros de texto. También se ha consultado trabajos fin de máster y tesis doctorales de compañeros de años anteriores (*Tabla 1*).

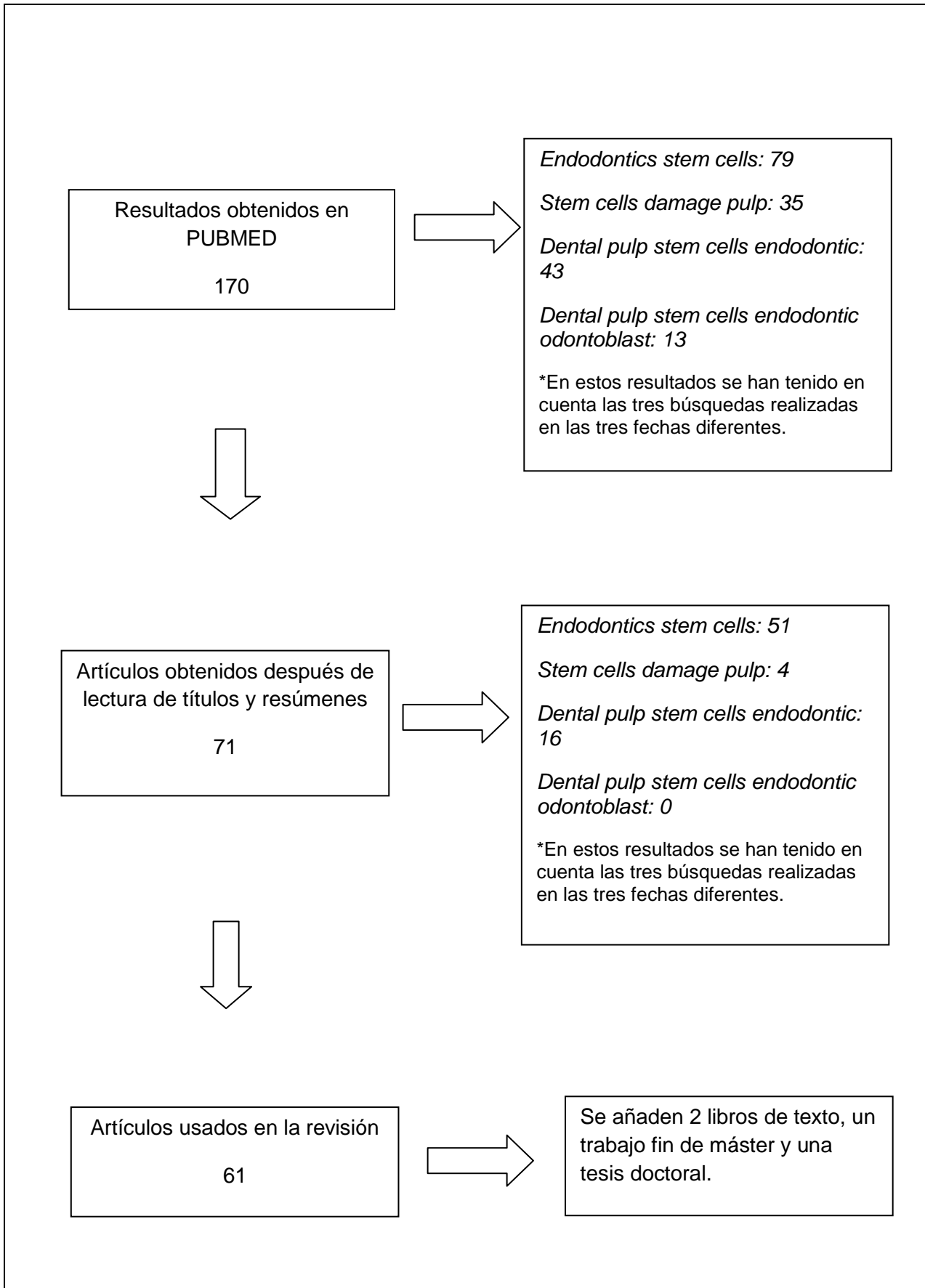


Tabla 1. Diagrama de búsqueda

6.- RESULTADOS

6.- RESULTADOS

Para evaluar con precisión los distintos aspectos necesarios para una adecuada comprensión del proceso de regeneración pulpar, se han analizado por separado algunos de los aspectos planteados en los objetivos: 1) Tipos de células madre, 2) Factores de crecimiento, 3) Matrices (Scaffolds) o andamiajes, 4) Medicación intraconducto y 5) Moléculas de señalización.

De los 61 artículos totales que cumplían los criterios de inclusión se han seleccionado 18 (artículos experimentales) para así poder sintetizar los resultados de los mismos.

Tabla 1.-Estudios realizados con células madre pulpares.

AUTOR	AÑO	TIPO CÉLULA MADRE	TIPO DE ESTUDIO
Yu V & cols. ⁵⁴	2009	DPSCs	In vivo
Arthur A & cols. ⁵⁵	2009	DPSCs	In vivo e in vitro
Wang Y & cols. ⁵⁶	2013	DPSCs e iDPSCs	In vitro e in vivo
Zhang J & cols ⁵⁷	2013	SCAPs	In vitro

Yu V&cols en 2009 anunciaron que la morfología y diferenciación funcional de las células del tejido conectivo pueden ser controladas por mecanismos de estimulación, pero los efectos de las fuerzas incontroladas en la homeostasis intrapulpar y habilidad de las células pulpares para soportar fuerzas externas no estaba clara, por lo que estudiaron el efecto de la presión hidrostática dinámica en la supervivencia y diferenciación odontogénica.

Las DPSCs de cuatro adolescentes son sometidas a presión hidrostática dinámica y se sigue la evolución de las células en cuanto a su adhesión, su supervivencia y capacidad de recuperación basadas en la diferenciación odontogénica, mineralización y la capacidad de respuesta a la proteína morfogenética ósea-2.

Al someter a las células a la presión hidrostática dinámica disminuye la adhesión de las DPSCs y supervivencia, pero promueve la diferenciación mediante el incremento de la mineralización en vivo en la regeneración de los tejidos duros y sensibilidad a BMP-2 a pesar de la reducción del número de células. En las DPSCs tratadas con la presión hidrostática dinámica se ha visto mejorada la diferenciación odontogénica, una indicación de la favorable recuperación del estrés celular.

El potencial de DPSCs para promover la mineralización y formación de tejido duro en respuesta a HSP apoya la formación de calcificación pulpar heterotópica en respuesta a las fuerzas masticatorias parafuncionales .

Arthur A&cols en 2009 estudian los mecanismos que influyen en la proliferación y movilización de las células progenitoras dentales tras un daño en la matriz dentinaria. Observan que los receptores EphB y sus ligandos pueden estar implicados. El propósito del estudio es elevar los niveles de ephrin-B1 tras un daño para comprobar si previene la migración de las DPSCs, mientras que en la interacción de receptor y ligando se facilita la diferenciación odontoblástica.

La migración, proliferación y diferenciación de las DPSCs en respuesta a Eph/ephrinB se evalúa en un modelo con una lesión establecida in vivo y mediante ensayos in vitro se evalúa la formación de colonias y diferenciación.

Tras los análisis se demuestran que EphB envían señales promoviendo la proliferación de DPSC, mientras que inhiben la migración. Los niveles de mRNA de los genes asociados con la formación de dentina se encuentran significativamente más elevados en los cultivos tratados con EphB2 - Fc en condiciones de mineralización en comparación con los cultivos tratados con humano - Fc o ephrin -B1 - Fc.

Las observaciones surgieron que las moléculas EphB/ephrin-B son importantes en la migración de las DPSCs perivascular hacia la superficie de la dentina y en la diferenciación funcional de los odontoblastos, tras el daño a la matriz dentinaria.

En 2013 Wang & cols. evalúan el efecto de la exposición pulpar (durante 48h) por traumatismo en la capacidad osteo/odontogénica de las DPSCs. La capacidad proliferativa y osteogénica así como las características odontogénicas de DPSCs lesionadas (iDPSCs) se investigaron tanto in vitro como in vivo. Se aislaron las DPSCs lesionadas y se observó su capacidad osteo/odontogénica junto con la participación de NF- κ B. Los resultados obtenidos fueron que las iDPSCs presentan menor capacidad proliferativa que las nDPSCs, ALP presenta un mayor nivel ($P < 0,01$) en iDPSCs, iDPSCs tienen mayor capacidad de depósitos de Ca, iDPSCs expresan más marcadores osteogénicos (Runx2/RUNK2 y ocn/OCN) y menos genes/proteínas

odontogénicas (Dssp/DSP) *in vitro*. *In vivo* nDPSCs generan el complejo típico dentino-pulpar y las iDPSCs generan osteodentina cuando son inmunopositivas OCN, iDPSCs presentan altos niveles I κ B α /PG5 citoplasma y P65 nuclear, lo cual indica actividad NF- κ B. Al inhibir NF- κ B, en iDPSCs disminuye el potencial osteogénico y aumenta el odontogénico debido al \downarrow Alp/Runx2/Ocn y al \uparrow Dspp. Los resultados revelaron por primera vez que iDPSCs exhibió un potencial osteogénico mejorado y la capacidad odontogénico disminuida a través de la activación de la ruta de NF- κ B, Las conclusiones anteriores sugieren que iDPSCs exhibió mayor capacidad osteogénica y menor capacidad odontogénico que nDPSCs *in vitro*, presentando iDPSCs mayor capacidad de osteogénesis e inferior dentinogénesis que nDPSCs *in vivo*.

En el mismo año, Zhang J & cols estudian los efectos de la exposición de las células de la papila apical (SCAPs) a los LPS bacterianos. La inflamación producida por las bacterias influye en la regeneración y tiene efectos en el factor nuclear NF- κ B. El objetivo de este estudio es investigar la señalización de los LPS en las SCAPs en humanos y su mediación por TLR4 y caracterizar los efectos de NF- κ B en citoquinas y la expresión de quimioquinas en respuesta a LPS. Para llevarlo a cabo se mide por RT-PCR la expresión de TLR4, IL-6, IL-8 y TNF- α al exponer las SCAPs a los LPS, además también nos permite observar los efectos de NF- κ B en IL-6, IL-8 y TNF- α .

Después de 4 semanas, se observó que los LPS inducen la síntesis de IL-6, IL-8 y TNF- α en las SCAPs. Al inhibir el TLR4(CLI-095) se inhibe todo lo anterior, en presencia de LPS. NF- κ B aumenta la IL-6, IL-8 y TNF- α en ausencia

de LPS, mientras que con la presencia de LPS el aumento de las anteriores es mayor.

Para confirmar aún más el efecto antiinflamatorio de NFIC en respuesta a LPS, se comprobó que la sobreexpresión de NFIC suprime la IL- 6 en presencia de 1 mg / ml LPS.

Tabla 2.-Estudios realizados con factores de crecimiento.

AUTOR	AÑO	FACTOR DE CRECIMIENTO	TIPO DE ESTUDIO
Howard C & cols. ⁴²	2010	SIP, FGF, EGF, TGF- β 1 y EMPs (colágeno I, IV, laminina y fibronectina)	In vitro
Wang Y & cols. ⁵⁸	2013	Estradiol exógeno (E2 estradiol)	17b - In vitro e in vivo

Howard C&cols en 2010 investigan la migración de DPSCs en respuesta a quimiotácticos y EMP para recopilar la información de señalización básica necesaria para ayudar a desarrollar futuras terapias regenerativas en endodoncia. Los quimiotácticos son recombinados con SIP, FGF, EGF, TGF- β 1 y EMPs (colágeno I, IV, laminina y fibronectina).

Los filtros de policarbonato de migración se utilizaron sin recubrir y también recubierto con EMP. El recubrimiento de filtros con laminina proporcionó la migración óptima DPSC a S1P en comparación con los otros quimiotácticos. En comparación con los filtros sin revestir, las EMP aumentaron la migración DPSC por los siguientes importes: el colágeno IV, colágeno - 1, fibronectina y laminina. El mayor número de DPSCs que migran se contaron en los filtros en respuesta a S1P en comparación con los otros quimiotácticos: TGF - β 1, FGF o EFG y con la ausencia de quimiotácticos (tratamiento control

negativo). La migración de DPSCs, células endoteliales, y células del músculo liso era dependiente de la concentración de S1P en filtros recubiertos con laminina. La concentración de S1P tenía los efectos opuestos sobre la migración de las células endoteliales y del músculo liso. Por lo tanto, SIP induce más la migración que TGF- β 1, FGF o EGF y la laminina induce mayor migración que otras EMPs.

En resumen, la laminina, SIP y TGF- β 1 son importantes promotores de la migración de DPSC. La interacción entre EMPs, lípidos, serun y factores quimiotácticos mejora la regulación de la migración de las DPSCs, por lo tanto, determinados quimiotácticos y EMPs pueden mediar la regeneración pulpar en dientes lesionados.

Wang Y & cols en 2013 estudian como el osteogen mejora la potencia osteogénica de las células. Se investigan los efectos del estrógeno en odonto / osteogénica diferenciación de DPSCs humanas in vitro. La diferenciación y la implicación de la vía NF- κ B en DPSCs tratadas con E2 se evaluaron in vitro.

Las DPSCs humanos fueron aisladas (células positivas para STRO-1) de los premolares y tratados con estradiol - 17b exógeno (E2 - estradiol), la forma más importante de estrógeno en el cuerpo.

La alta concentración de 17b-estradiol (E2) tuvo efectos negativos sobre la proliferación de DPSCs, mientras que las concentraciones fisiológicas de E2 no afectó la proliferación de DPSCs in vitro. Según la concentración de E2 la actividad de la ALP no cambia, aumenta o descende. Las células tratadas con

E2 presentan más nódulos calcificados, o sea, aumenta la capacidad de mineralización de las DPSCs. Al tratar con E2 aumentan la expresión de los genes para los marcadores osteo/odontogénicos, también se observa la regulación positiva de las proteínas odonto/osteogénicas. Para determinar el papel de de la vía NF- κ B en la diferenciación mediada por E2 de DPSCs, se realiza la fosforilación y la expresión de I κ Ba y P65 por Western blot. Se utiliza el BMS345541 (un inhibidor de IKK específica) para suprimir la actividad de NF- κ B antes del tratamiento con 17 β -estradiol tratamiento. BMS345541 en concentraciones más altas redujo significativamente la actividad proliferativa, mientras que 1 μ M BMS345541 no afectó la viabilidad de DPSCs. Por otra parte, 1 μ M BMS345541 inhibió significativamente la expresión de I κ Ba y fue por lo tanto la que se utiliza como la dosis óptima. RT-PCR resultados demostraron que odonto / osteogénico marcadores (ALP / ALP, RUNX2, OSX, OCN y DSPP) fueron significativamente disminuidos en el E2 + BMS345541 en comparación con el grupo E2. Además, BMS345541 inhibe claramente la mineralización mediada por E2 en DPSCs.

Por lo tanto, el E2 promueve la diferenciación de las células madres al activar NF- κ B. Para dilucidar los efectos de los estrógenos sobre la diferenciación celular, 17 β -estradiol debe ser capaz de desencadenar la diferenciación sin inhibir la proliferación de DPSC. Bajo tales condiciones, las células madre pueden mantener un crecimiento estable con capacidad para garantizar su diferenciación sostenible. En el presente estudio, se utilizó una concentración fisiológica de 17 β -estradiol para estimular la diferenciación de DPSCs in vitro. Claramente este tratamiento mejora la actividad de la ALP, la capacidad de mineralización y odonto / osteogénico potencial de las células, sin

afectar a su proliferación. La vía NF κ B juega un decisivo papel durante la diferenciación de las DPSCs tratadas con E2.

Se puede deducir que el17b - estradiol promueve odonto / osteogénico diferenciación de DPSCs en humanos a través de la activación de la ruta de NF κ B.

Tabla 3.-Estudios que utilizan Scaffolds.

AUTOR	AÑO	SCAFFOLDS	TIPO DE ESTUDIO
Prescott RS &cols. 4	2008	Colágeno Colágeno impregnado de DPSCs, de DMP1 o de ambos.	In vivo
EI-Backly RM &cols. 59	2008	50/50 (ácido glicólico-láctico)	In vitro
Syed-Picard &cols. 2	F.N 2014	Tejidos de ingeniería -DPC Fosfato de calcio	In vivo

Prescott RS&cols, en 2008 mide la efectividad de DPSCs, una estructura de colágeno y un factor de crecimiento (DMP1) en la generación in vivo de tejido de la pulpa dental tras su trasplante subcutáneo en ratones. Investiga el papel de los componentes que cree principales en la regeneración (células madres, scaffold y factores de crecimiento) en la organización y diferenciación de las células madres pulares en una simulación de perforación furcal en ratas.

Estos materiales son colocados sobre perforaciones hechas en rodajas de dentina, siendo el MTA el material control. A las 6 semanas se sacrifican las ratas y las perforaciones son evaluadas por microscopio e histología.

En el Grupo 1 (control) con el MTA las células no se tiñen bien y aparecen unas pocas células rojas de la sangre en la periferia de la perforación. En el Grupo 2 (colágeno solo) el tricrómico de Mason manchaba de azul el andamiaje de colágeno, el cual se encontraba en proceso de degradación (basado en la visualización mediante H & E y tinción tricrómica de Mason), pero no había tejido de reemplazo. Unas pocas células rojas de la sangre dispersas y células nucleadas están presentes. En el Grupo 3 (colágeno impregnado con DMP1), se mostraba un gran número de células viables, así como algunos depósitos de formación de matriz de colágeno periférica, pero la matriz no se observó en el sitio de la perforación central. El andamio de colágeno se empieza a degradar, pero algunas células parcialmente llenan los huecos. La vista ampliada de los huecos sin llenar muestra los desechos y la falta de organización celular. El Grupo 4 (colágeno impregnado con DSPCs y DMP1) demostró varios signos de regeneración de los tejidos. A medida que el andamio de colágeno era degradado, las células que se presumen fibroblastos (basados en la morfología) y células endoteliales comenzaban a establecer una nueva matriz. Los vasos sanguíneos y matriz de colágeno se pueden visualizar en todo el tejido de la perforación. Porciones exteriores de la perforación mostraban proliferación celular, lo que indica la progresión de la regeneración de los tejidos en esta área. El Grupo 5 (colágeno impregnado con DPSCs) parecía muy similar al grupo 2 (andamio colágeno solo). Algunas células rojas de la sangre son visibles, algunas células nucleadas, y los restos de desglose

de la estructura de colágeno. Ninguna nueva matriz apareció, ni tampoco parece que hubiera cualquier infiltrado celular.

Por lo tanto, tras este estudio se puede deducir que esta triada puede inducir la formación de una matriz organizada similar a la del tejido pulpar.

El-Backly RM & cols en 2008 estudian la hipótesis de la utilización de andamios de 50/50 poli (glicólico-láctico) (PLG) con diferentes porosidades y co-cultivarlos con células madre de la pulpa dental de conejo (RDPSCs) y trasplantarlos subcutáneo para así evaluar el potencial de esta construcción de células madre / andamio para regenerar el tejido de la dentina / pulpa. También exploran la naturaleza de los tejidos regenerados para potenciar el uso de esta terapia de endodoncia regenerativa.

Las células madres de la pulpa dental son aisladas de dientes de conejos y sembradas en estructuras preparadas para 50/50 (ácido glicólico-láctico) usando dos partículas de porogen de diferente tamaño. Estas construcciones son transplantadas subcutáneamente a los conejos.

Se visualiza una gran variedad de diámetros de poros llenos por el mercurio para cada grupo. Las células transplantadas muestran una alta proliferación y capacidad clonogénica, además de la habilidad de producir tejido mineralizado in vitro en cultivos de 12 días. La evaluación histológica revela la formación de estructuras de osteodentina además de capas de túbulos paralelos parecidos a los túbulos dentinarios.

Usando estas técnicas se obtienen tejidos similares a la dentina y la pulpa que podrían ser usados en la regeneración o como productores operativos.

Syed-Picard F.N, &cols, en 2014 hacen un estudio en el que se investiga el uso de scaffolds 3D como mecanismo similar a los tejidos dentales para llevar a cabo así la regeneración de los tejidos pulpares de los conductos radiculares en los dientes humanos. Los tejidos tridimensionales diseñados a partir de las células de la pulpa dental (DPSCs) se colocaron en el conducto de segmentos de raíces de dientes humanos que fueron cerrados en un extremo con cemento de fosfato de calcio, y todo este sistema se implantó por vía subcutánea en ratones. Se observa una pequeña cantidad de infiltración de tejido del huésped cerca del extremo abierto de la raíz y también se exhibe tejido adiposo a los 3 y 5 meses, sin embargo, la mayor parte del espacio del canal permanece vacío en el grupo control. La tapa de cemento de fosfato de calcio apoyó la infiltración de las células huésped. A los 3 meses, los espacios entre las partículas de cemento aparecen repletos de células, y después de 5 meses, el tejido del huésped infiltrado aún permanece en la región de cemento, pero se observa menos cemento, debido a la reabsorción del mismo. A diferencia de las muestras de control vacías, la tinción con H&E muestra que los espacios del canal de la raíz que contienen scaffolds 3D presentan poblaciones de DPSCs, llenándose todo con tejido conectivo vascular después de tres y cinco meses de las implantaciones. Los scaffolds contienen un tejido adiposo que es similar al tejido que se encuentra cerca de la región abierta de las raíces utilizadas, y por lo tanto es probable que sea tejido de ratón anfitrión. El espacio intracanal está lleno de un tejido conectivo vascular que está

adherido a la dentina, y células adicionales también se pueden ver que recubren la pared de dentina, similar a odontoblastos naturales. A los 3 meses, se observa en la interfase del cemento y el scaffoldls formación de tejido dentinario, lo que indica que los DPSCs mantienen el potencial de generación de tejido duro. La inmunotinción sialoproteína dentina (DSP), indica la diferenciación de odontoblastos en la superficie de la dentina de los conductos radiculares que contienen scaffoldls, no estando presente en la muestra de control vacío. Además, la inmunotinción contra CD31, un marcador de la superficie celular endotelial, verifica la presencia de tejido vascular en los canales de la raíz que contienen el scaffoldls.

Por lo tanto, los tejidos de ingeniería -DPC facilitaron la formación de una pasta similar al tejido después de ser colocado en una raíz del diente, demostrándose así la viabilidad de la implantación de un scaffoldls para regenerar el complejo dentina - pulpar.

Tabla 4.-Estudios que hacen referencia a la desinfección del canal

AUTOR	AÑO	IRRIGANTE/MEDICAMENTO INTRACANAL	TIPO DE ESTUDIO
Galler KM &cols. ⁴⁶	2011	NaOCl y EDTA	In vivo
Lovalace TW&cols. ⁴⁷	2011	NaOCl y pasta triantibiótica	In vivo
Trevino EG &cols. ³²	2011	NaOCL, CLX, EDTA	In vitro
Ahangari Z &cols. ⁶⁰	2012	Propolis, Ca(OH) ₂	In vivo
Ruparel NB &cols. ⁶¹	2012	TAP, DAP, Ca(OH) ₂	In vitro
Martin D &cols. ⁶²	2014	NaOCl	In vitro

Galler KM&cols en 2011 investiga como influye el acondicionamiento de la dentina en el destino de la célula encargada de la regeneración.

Las células madre son cultivadas con factores de crecimiento en péptido hidrogel y transferidas a los canales de dentina y por vía subcutánea a ratones inmunodeprimidos

Para los grupos de control de los cilindros de dentina solo con hidrogel, la migración de células en el cilindro no tiene lugar. Para ambos grupos de cilindros de dentina cargados con células, los análisis histológicos muestran un tejido conectivo blando vascularizado, parecido a la pulpa dental. Las células tienen una morfología similar a fibroblastos y son incrustadas en una matriz extracelular colagenosa, que ha sustituido el portador sintético. La formación de tejido y la distribución de los microvasos se puede observar a lo largo de la longitud de los cilindros. Sin embargo, claras diferencias pueden ser vistas por los 2 grupos sobre el comportamiento celular y la morfología en la interfase célula - dentina. Para el grupo A (pretratamiento de dentina con NaOCl solamente), el límite de la dentina parece robusto, y las células multinucleadas estaban presentes creando lagunas de reabsorción. La tinción con TRAP muestra células positivas en la interface célula - dentina para el grupo A, lo que confirma su fenotipo como odontoclastos. En los cilindros de dentina grupo B (acondicionamiento adicional con EDTA), una asociación íntima de células con la matriz de dentina es aparente. Las células en contacto con la dentina parecen plana, y los procesos celulares se extienden hasta los túbulos. La inmunohistoquímica con el anticuerpo Dsp revela que las células adyacentes a la superficie de la dentina se han diferenciado en un fenotipo de odontoblastos. La tinción específica no se observó en las muestras tratadas con NaOCl.

Por lo tanto, las condiciones de la dentina tienen influencias considerables en el destino de la célula cuando son cultivadas en estrecha proximidad con la dentina. La descalcificación de la superficie de la dentina, la eliminación del frotis, la exposición de los túbulos dentinarios y fibrillas de colágeno, y la liberación de factores de crecimiento de la matriz de dentina podría ser parámetros favorables para la diferenciación celular en la interfase dentina. Las modificaciones en el protocolo, tales como una etapa final o de riego con EDTA, podría optimizar las condiciones para la diferenciación celular, la formación tisular y la regeneración.

Lovalace TW&cols, en el año 2011 evalúan si los productos de regeneración endodóntica son capaces de ofrecer células madres en el canal de dientes inmaduros en pacientes jóvenes y la identificación del posible tejido de origen de estas células.

Lo primero que realiza el autor es la irrigación del canal con NaOCl y la introducción en el mismo de la pasta triantibiótica. Después de un mes se irriga con suero salino y se toman muestras con punta de papel. Mediante RT-PCR e inmunohistoquímica se comparan los genes transcriptasas y proteínas encontradas en el canal con los niveles encontrados en el sistema circulatorio.

Los análisis moleculares de la sangre del canal indican gran acumulación de transcriptasas para los marcadores CD73 y CD105 comparados con el sistema circulatorio. Por lo tanto, la manipulación de los tejidos periapicales y paso de la hemorragia tiene una importante afluencia de células que contienen mRNA transcripciones de codificación de genes de marcadores de células

madre mesenquimales en el sistema de conductos radiculares. No había cambios en la expresión de los marcadores ALK-P, DSPP, ZBTB16 y CD14, mostrando los análisis histológicos la exposición de CD105 y STRO-1, marcadores de células madres.

Por lo tanto, el paso de evacuación de sangrado hace que se acumulen células madres en el canal después del tratamiento con la pasta triantibiótica en dientes inmaduros con necrosis pulpar.

Trevino EG&cols en ese mismo año investiga la influencia de los diferentes protocolos de irrigación de los canales radiculares en la edad de supervivencia de las células madres apicales (SCAPS).

Las SCAP son aisladas de los 3^{os} molares inmaduros y una subpoblación de células positivas para STRO-1 fueron seleccionadas y expandidas in vitro. Las raíces son irrigadas según 4 protocolos de irrigación distintos (1: 17% EDTA, 2: 6% NaOCl/17% EDTA/6% NaOCl, 3: 17% EDTA/2% CHX o 4: 6% NaOCl/17% EDTA/6% NaOCl/isopropyl alcohol/2% CHX y las células con STRO-1 son mezcladas con un plasma rico en plaquetas, que se implantan en las raíces y se cultivan durante 21 días.

La separación inmunomagnética produjo una población de STRO – 1 purificada de SCAP que conserva su fenotipo después de cada paso. En general, las células identificadas en el sistema de conductos radiculares después 3 semanas de crecimiento se localizaron adyacentes a las paredes de la dentina. Para el efecto de soluciones de irrigantes en la supervivencia de SCAP, el EDTA mostró 579 células positivo para vimentina (consideran estas

células como viables) y 653 células positivas para TO- PRO- 3, el grupo NaOCl / EDTA mostró 203 células positivas para vimentina y 273 células con A -PRO- 3 tinción, mientras que el EDTA / CHX y NaOCl / EDTA / NaOCl /grupos alcohol isopropílico (IPA) / CHX no mostraron células con vimentina o TO - PRO - 3 tinción (0 % de viabilidad). Además, no se observaron células viables en las superficies de dentina de segmentos de raíz incubadas con sólo las células en ausencia de PRP (negativo control), mientras que SCAP cultivadas en cubreobjetos demostrado la supervivencia y la proliferación de llegar a 100 % de confluencia en el período de 3 semanas (control positivo). La irrigación con un 17% de EDTA supuso la mayor supervivencia de células. Los protocolos que incluían un 2% de CHX carecían de células viables.

Se puede concluir que los irrigantes afectan en gran medida a las SCAP enriquecidas con STRO-1 en el ambiente de la raíz y la inclusión de EDTA podría ser beneficioso en la regeneración.

Un año más tarde, Ahangari Z & cols realizaron un estudio en el que el objetivo principal fue evaluar el efecto del própolis en la regeneración de dentina y el papel potencial de DPSCs

48 maxilares y mandíbulas de cerdos guinea fueron divididos de forma aleatoria usando en unos sujetos própolis y en otros Ca(OH)_2 .

La congestión vascular fue evidente en los dos casos experimentales en diferentes periodos de tiempo. A lo largo del período experimental todos los casos tratados con propóleo, presentaron pulpas vitales sin ningún signo de necrosis, en contraste con los controles en los que el 75% tenían pulpa vital

durante el mismo período. La inflamación crónica era detectable en ambos grupos a un nivel por debajo del 10%. En todos los casos, las células de odontoblastos estuvieron presentes en cada intervalo y no hubo diferencia significativa entre los dos grupos. No se formó un verdadero puente dentinario durante el experimento. El día 30, todos los casos (100 %) tratados con propóleos tenían dentina tubular mientras que sólo el 86 % del grupo de control tenía dentina tubular. El día 30 el 17 % del grupo experimental todavía tenía restos de propóleos, mientras que no había restos de hidróxido de calcio en el grupo control. Se detectó que las células madre en el hidróxido de calcio con el tiempo disminuían para los CD146 y CD29, no encontrando ningún patrón específico en la detección de células madre en el grupo de propóleos en el tiempo.

Por lo tanto, el Propolis tiene ventajas sobre el Ca(OH)_2 e induce una mejor calidad en la producción de la dentina.

Ruparel NB & cols también en 2012 estudiaron los posibles efectos tóxicos de la TAP, DAP e hidróxido de Ca (medicamentos intracanal comúnmente usados) sobre las SCAPs in vitro.

Las SCAPs son sometidas a varias concentraciones de TAP, DAP, TAP modificado, augmentine o Ca(OH)_2 . Las células viables se detectan mediante colorante azul trypan a los 3 días.

Los cuatro antibióticos reducían la supervivencia de estas células con el aumento de las concentraciones, a la inversa del Ca(OH)_2 que promovía su supervivencia en todas las concentraciones, aumentando significativamente la proliferación / supervivencia de SCAPs en la concentración de 1 mg/ml

Este estudio demostró que los medicamentos en concentraciones utilizados actualmente en procedimientos de endodoncia regenerativas con la excepción de Ca(OH)_2 , tienen un efecto perjudicial en la supervivencia de SCAPs. Por lo tanto, estos hallazgos sugieren que los medicamentos utilizados en procedimientos regenerativos necesitan ser cuidadosamente seleccionados y utilizados en concentraciones adecuadas para tener eficacia antibacteriana y no evocar toxicidad.

Martin D & cols en 2014 evalúan el efecto de diferentes concentraciones de NaOCl sobre la supervivencia y la diferenciación de las SCAPs en un modelo de canal de raíz, donde los conductos estandarizados fueron creados en los dientes humanos extraídos e irrigados con NaOCl (0,5%, 1,5%, 3%, o 6%) seguidos por 17% de EDTA o solución salina estéril. Las SCAPs en un andamio a base de ácido hialurónico se sembraron en los canales y se cultivaron durante 7 días. En la dentina acondicionada con 17% de EDTA se observó un aumento del 35% de SCAPs, siendo este el grupo control. Sin embargo, la dentina acondicionada con NaOCl evoca una disminución dependiente de la concentración en la viabilidad SCAP. Las concentraciones de 0,5 %, 1,5 % y 3 % provocaban una reducción similar de aproximadamente 37 % en la supervivencia de SCAPs, mientras que el tratamiento con 6% de NaOCl dió como resultado una supervivencia de SCAP muy disminuida. La adición de una irrigación final con 17 % de EDTA invierte los efectos negativos de NaOCl en la supervivencia SCAP. Es importante destacar que la neutralización de NaOCl (6 %) con tiosulfato de sodio (5 %) no revirtió los efectos perjudiciales sobre la supervivencia SCAP (datos no mostrados).

La dentina acondicionada con 17 % de EDTA promovió la expresión de células similares a odontoblastos (expresión DSPP marcador). Por otro lado, el NaOCl a la concentración de 1,5 % no tuvo efectos en la expresión génica de DSPP en comparación con el grupo de control, mientras que la concentración de 3 % redujo la expresión de genes DSPP en aproximadamente un 50%. Es importante destacar que en la dentina acondicionada con 6 % de NaOCl fue completamente abolida la expresión de DSPP. Además, la adición de una irrigación final con el 17 % de EDTA aumentó la expresión DSPP después de 1,5 % en comparación de NaOCl con el control. Una irrigación final con EDTA al 17% invirtió los efectos producidos en la irrigación con 3 % y el 6 % NaOCl.

Los resultados sugieren que la dentina acondicionada con 1.5% NaOCl promueve una mayor supervivencia y diferenciación de scaps que la irrigación con 3% NaOCl cuando es seguida por 17% de EDTA.

Estos resultados ponen de relieve que irrigantes utilizados en endodoncia en clínica tienen un profundo efecto sobre la supervivencia de células madre y su capacidad de diferenciación. Así, además de una desinfección adecuada, es fundamental para crear un microambiente en los conductos radiculares que promuevan la supervivencia / proliferación y la diferenciación de células madre.

Tabla 5.-Estudios que utilizan distintos materiales dentales

AUTOR	AÑO	MATERIAL DENTAL	TIPO DE ESTUDIO
Wang Y & cols. ⁶³	2013	MTA	In vitro
Güven EP & cols. ⁶⁴	2013	iRoot SP , MTA Fillapex y AH Plus Jet	In vitro

Wang Y & cols en 2013 estudian los efectos del MTA sobre la diferenciación osteo/odontogénicas de las iDPSCs.

iDPSCs son aisladas de la pulpa inflamada de incisivos de ratas y cultivadas con MTA.

Las iDPSCs tratadas con MTA tienen mayor actividad de ALP y nódulos mineralizados y los marcadores osteo/odontogénicos presentan también mayor actividad. Aumento de P65 citoplasmática y P65 nuclear. Al inhibir NF- κ B se suprime la inducción del MTA en la diferenciación de las iDPSCs, disminuyen los niveles de ALP, debilita la capacidad de mineralización y disminuye los genes osteo/odontogénicos (Osx, OCn y Dspp).

Por tanto, el MTA mejora la capacidad osteo/odontogénica de las iDPSCs mediante la activación de NF- κ B.

Güven EP & cols en el mismo año comparan los efectos tóxicos de los cementos en las células gérmenes dentales (hTGSCs). El propósito de este

estudio fue investigar los potenciales efectos citotóxicos de iRoot SP y el MTA Fillapex en hTGSCs en comparación con AH Plus Jet, que se ha demostrado ser un material dental que no es tóxico.

Los materiales son empaquetados en anillos de Teflón y cocultivados con hTGSCs. Los cubreobjetos se cubren con MTA Fillapex, iRoot SP y AH Plus y se realiza SEM. Las muestras son almacenadas en determinadas condiciones y se visualiza la viabilidad celular por MTT test. Esto se analiza a las 24h-72h-1 semana y 2 semanas

El MTA fillapex muestra un efecto tóxico significativo comparado con el grupo control ($p < 0.008$) en el día 1. En este día no se observa reducción de la viabilidad celular en comparación con otro grupos. En los día 3, 7 y 14 el MTA fillapex muestra más efectos tóxicos que iRoot SP. En el día 7 se observa una reducción significativa en la viabilidad celular con iRoot SP en comparación con el grupo control. Los niveles más altos de células adjuntas con material se observaron para iRoot SP y el grupo de control durante todo el período. Después de 24 horas, el MTA Fillapex ejerció su efecto citotóxico, reduciendo el número de células unidas a la superficie. Las células embebidas en AH Plus muestran verdaderos cambios morfológicos el día 7.

En el presente estudio, los resultados citotóxicos graves se detectaron con MTA Fillapex más de dos semanas. Basándose en los resultados de este estudio, iRoot SP y AH Plus Jet parecen ser más adecuado como selladores de conductos radiculares.

Tabla 6.-Estudios que utilizan marcadores de superficie celulares.

AUTOR	AÑO	MARCADOR	TIPO DE ESTUDIO
Harumi Myagi SP &cols. ⁶⁵	2010	colágeno tipo I, fibronectina y tenascina	In vitro
Liao J &cols. ⁴⁸	2011	STRO-1, CD146, CD105	CD90, CD73, In vivo e in vitro

En 2010 Harumi Myagi SP&cols analizan la expresión y distribución de las proteínas encontradas en la pulpa dental ECM (colágeno tipo I, fibronectina y tenascina)

Las células madres inmaduras usadas para dientes deciduos son las líneas celulares DL-1 y DL-4 y para permanentes DL-2. Para observar la distribución de las proteínas ECM se usa la inmunofluorescencia. Para evaluar la expresión de los genes se usa RT-PCR.

El colágeno tipo I aparece menos evidente en DL-2 que en otras hDPSCs. La fibronectina y tenascina son menos claros en DL-4. La RT-PCR muestra que el colágeno tipo I se expresa menos en DL-2 mientras que en la fibronectina y tenascina se expresan de forma similar en todas hDPSCs.

La distribución y expresión de las proteínas ECM difieren entre todas las hDPSCs. Estas diferencias parecen estar relacionadas con las condiciones del diente donante.

Liao J&cols en su estudio de 2011 pretenden detectar la expresión de los marcadores MSC en los tejidos periapicales inflamados y las características de estas células aisladas.

Estas células fueron coleccionadas y aisladas para detectar la expresión de los marcadores mediante inmunohistoquímica.

Se muestra tinción inmunohistoquímica positiva para los marcadores MSC STRO-1, CD90 y CD146 en los tejidos periapicales inflamatorios. Células aisladas en el paso 0 aparecen como fibroblastos típicos y algunas se presentan como fibroblastos formadores de colonias (CFU-Fs). En el siguiente paso las CFU-F disminuyen su capacidad de formación. La citometría de flujo muestra que en el paso 2 estas células expresan bajos niveles de STRO-1 y CD146 y moderada elevación de CD90, CD73 y CD105. En el paso 6 los niveles de estos marcadores decrecen. La expresión de CD34 y CD45 son negativas. Cuando se cultivan en un medio específico de diferenciación muestran fuerte capacidad osteogénica pero débil adipogénica. Después del trasplante de las células del tejido inflamatorio in vivo, forman tejido mineralizado pero no tejidos de hueso ectópicos.

Los tejidos inflamatorios periapicales expresan marcadores MSC. Las células aisladas exhiben el inmunofenotipo típico de las células mesenquimales con una capacidad para la mineralización de la matriz tanto in vivo como in vitro. Por lo tanto, el estudio demuestra que células progenitoras mesenquimales estaban presentes en los tejidos periapicales inflamados como lo demuestra la expresión de marcadores de células madre mesenquimales STRO -1 y CD146 en los tejidos y en las células aisladas en cultivo.

7.- CONCLUSIONES

7.- CONCLUSIONES

1.- La mayoría de los estudios experimentales para regeneración pulpar se han llevado a cabo con células madre de la pulpa dental (DPSCs) y células madre de la papila apical (SCAPs).

2.- Como respuesta al objetivo dos los factores de crecimiento más conocidos y utilizados para la regeneración pulpar son: BMP-2, BMP-7, DMP-1, FGF-2, TGF- β 1 y VEGF.

3.- Los andamiajes o scaffolds utilizados en los diferentes estudios experimentales fueron colágeno, ácido glicólico-láctico (PLG), tejidos tridimensionales diseñados a partir de células madre de la pulpa dental (DPSCs), plasma rico en plaquetas y ácido hialurónico.

4.- En cuanto a la desinfección del canal radicular se recomienda que se realice con concentraciones bajas de NaOCl (1.5%) y una etapa final de irrigación con EDTA al 17%. Por otra parte, en la medicación intraconducto la pasta triantibiótica y el Ca(OH)₂ son los más utilizados.

5.- El iRoot SP y AH Plus parecen ser más adecuados como selladores de conductos radiculares que MTA Fillapex.

6.- Las moléculas de señalización expresadas por DPSCs que se han demostrado influir en la regeneración pulpar son las siguientes: CD13, CD29, CD44, CD59, CD73, CD90, CD105, CD146 y STRO - 1.

8.- REFERENCIAS

8.- REFERENCIAS

-
- ¹ Canalda Shali C, Brau Aguadé E. Endodoncia. Técnicas clínicas y bases científicas. 2006. 2ª Ed. Masson.
- ² Syed-Picard F.N, Ray H.L, Kumta P.N and Sfeir C. Scaffoldless Tissue-engineered Dental Pulp Cell Constructs for Endodontic Therapy. J Dent Res. 2014;93;250-5.
- ³ Hai-Hua S, Tao J, Qing Y. Biological approaches toward dental pulp regeneration by tissue engineering. J Tissue Eng Regen Med. 2011; 5: e1–e16.
- ⁴ Prescott R, Fayad M, Johnson B. In-vivo Generation of Dental Pulp-Like Tissue Using Human Pulpal Stem Cells, a Collagen Scaffold and Dentin Matrix Protein 1 Following Subcutaneous Transplantation in Mice. J Endod. 2008; 34; 421–6.
- ⁵ Iglesias-Linares A, Yáñez-Vico RM. Stem cells in current pediatric dentistry practice. Arch Oral Biol. 2013.
- ⁶ Feng R, Lengner C, Ruoxue F, Christopher L. Application of Stem Cell Technology in Dental Regenerative Medicine. Adv Wound Care. 2013 Jul;6;296-305.
- ⁷ Tziafas D, Kodonas K. Differentiation Potential of Dental Papilla, Dental Pulp, and Apical Papilla Progenitor Cells. J Endod. 2010.
- ⁸ Friedlander L.T, Cullinan M.P & Love R.M. Dental stem cells and their potential role in apexogenesis and apexification. International Endodontic Journal. 2009; 42; 955–62.
- ⁹ Hargreaves KM, Cohen S. Vías de la pulpa. 2011. 10ª edición. Capítulo 12;452.
- ¹⁰ García Barbero J. Patología y terapéutica dental. 2005.
- ¹¹ Colombo J, Moore A, Hartgerink D and D'Souza R. Scaffolds to Control Inflammation and Facilitate Dental Pulp Regeneration. J Endod. 2014;40;S6–S12.
- ¹² Dimitrova-Nakov S, Baudry A, Harichane Y. Pulp Stem Cells: Implication in Reparative Dentin Formation. J Endod. 2014;40;S13–S18.
- ¹³ Mjor, IA. et al. Pulp-dentin biology in restorative dentistry. part 1: normal structure and physiology. Quintessence Int. 2001;32:427-46.
- ¹⁴ Pashley D, Walton R. Histología y fisiología de la pulpa dental. Ingle J, Bakland L. Endodoncia. 1996. 4ta edición. Capítulo 5.

-
- ¹⁵Gomez M, Campos A. Histología y embriología bucodental. 1999. Pág. 175-225.
- ¹⁶Kakehashi S, Stanley HR, Fitzgerald RJ. The effects of surgical exposures of dental pulps in germ-free and conventional laboratory rats. *Oral Surg* 1965; 20; 340-4.
- ¹⁷ Segura Egea JJ, Jiménez Rubio-Manzanares A. Bases moleculares y celulares de la dentinogénesis terciaria reactiva y reparativa. *Arch Odontol Estomatol*. 1999;15; 381-90.
- ¹⁸Sloan AJ, Perry H, Matthews JB, Smith AJ: Transforming growth factor-beta isoform expression in mature human healthy and carious molar teeth. *Histochem J*. 2000; 32;247-52.
- ¹⁹Piattelli A, Rubini C, Fioroni M, Tripodi D, Strocchi R: Transforming growth factor beta1 (TGF-beta 1) expression in normal healthy pulps and in those with irreversible pulpitis. *Int Endod J*. 2004;37;114-9.
- ²⁰Tjaderhane L, Palosaari H, Wahlgren J, Larmas M, Sorsa T, Salo T: Human odontoblast culture method: the expression of collagen and matrix metalloproteinases (MMPs). *Adv Dent Res*. 2001;15;55-8.
- ²¹Lucchini M, Romeas A, Couble ML, Bleicher F, Magloire H, Farges JC: TGF beta 1 signaling and stimulation of osteoadherin in human odontoblasts in vitro. *Connect Tissue Res*. 2002;43;345-53.
- ²²Farges JC, Romeas A, Melin M, Pin JJ, Lebecque S, Lucchini M, et al.: TGF-beta1 induces accumulation of dendritic cells in the odontoblast layer. *J Dent Res*. 2003;82;652-6.
- ²³Li MO, Wan YY, Sanjabi S, Robertson AK, Flavell RA: Transforming growth factor beta regulation of immune responses. *Annu Rev Immunol*. 2005;24;99-146.
- ²⁴ Berman LH, Hartwell CG. Diagnosis. In: Cohen S, Hargreaves KM. *Pathways of the pulp*. 2011. 10th edition; 2–39.
- ²⁵ Carvalho Tobias Duarte P, Gomes-Filho E, Ervolino E, Marc ML. Histopathological Condition of the Remaining Tissues after Endodontic Infection of Rat Immature Teeth. *J Endod*. 2014;40:538–42.
- ²⁶Cooper P, Holder M and Smith A. Inflammation and Regeneration in the Dentin-Pulp Complex: A Double-edged Sword. *J Endod*. 2014;40;S46–S51.
- ²⁷Tood WH, Kafrawy AH. Immunohistochemical study of gamma-aminobutyric acid and bombesin/gastrin releasing peptide in human dental pulp. *J Endod*. 1997; 23;152-7.
- ²⁸ Abbott PV, Yu C. A clinical classification of the status of the pulp and the root canal system. *Aust Dent J*. 2007;52;S17–31.

-
- ²⁹ Martín Jiménez, M. Regeneración y revascularización pulpar. Trabajo fin de máster. Universidad de Sevilla. 2012.
- ³⁰ Jiménez-Pinzón Pineda A. Estado periapical y endodóncico de la población adulta de la ciudad de Sevilla. Tesis Doctoral. Universidad de Sevilla. 2004.
- ³¹ Lin L.M & Rosenberg P.A. Repair and regeneration in endodontics. *International Endodontic Journal*. 2011; 44;889–906.
- ³² Trevino E, Patwardhan A, Henry M Perry G, Hargreaves N, and Anibal Diogenes A. Effect of Irrigants on the Survival of Human Stem Cells of the Apical Papilla in a Platelet-rich Plasma Scaffold in Human Root Tips. *J Endod*. 2011;37;1109–15.
- ³³ Hargreaves K, Giesler T, Henry M, Wang Y. Regeneration Potential of the Young Permanent Tooth: What Does the Future Hold?. *J Endod*. 2008.
- ³⁴ Chandki R, Kala M, Banthia P, Banthia R. From stem to roots: Tissue engineering in endodontics. *J Clin Exp Dent*. 2012;4;66-71.
- ³⁵ Schmalz G, Smith AJ. Pulp Development, Repair, and Regeneration: Challenges of the Transition from Traditional Dentistry to Biologically Based Therapies. *J Endod*. 2014;40;S2–S5.
- ³⁶ Ove A. Translational Opportunities in Stem Cell–based Endodontic Therapy: Where Are We and What Are We Missing?. *J Endod*. 2014;40;S82–S85.
- ³⁷ Schneider A, Taboas JM, McCauley LK, Krebsbach PH. Skeletal homeostasis in tissue-engineered bone. *J Orthop Res*. 2003;21;859-64.
- ³⁸ Rodríguez-Lozano F.J, Bueno C, Insausti C.L, Meseguer L, Ramírez M.C, Blanquer M, Marín N, Martínez S & Moraleda J.M. Mesenchymal stem cells derived from dental tissues. *International Endodontic Journal*. 2011; 44; 800–6.
- ³⁹ Harichane Y, Hirata A, Dimitrova-Nakov S, Granja I, Goldberg A, Kellermann O and Poliard A. Pulpal Progenitors and Dentin Repair. *Adv Dent Res*. 2011;23;307-12.
- ⁴⁰ Leprince JG, Zeitlin BD, Tolar M, Peters OA. Interactions between immune system and mesenchymal stem cells in dental pulp and periapical tissues. *International Endodontic Journal*. 2012;45; 689–701.
- ⁴¹ Huang G, Sonoyama W, Liu Y, Liu H, Wang S and Shi S. The Hidden Treasure in Apical Papilla: The Potential Role in Pulp/ Dentin Regeneration and BioRoot Engineering. *J Endod*. 2008; 34; 645–51.
- ⁴² Howard C, Murray P and Namerow K. Dental Pulp Stem Cell Migration. *J Endod*. 2010;36;1963–6.

-
- ⁴³ Chmilewsky F, Jeanneau C, Dejou J and About I. Sources of Dentin-Pulp Regeneration Signals and Their Modulation by the Local Microenvironment. *J Endod.* 2014;40;S19–S25.
- ⁴⁴ Piva E, Silva A and Jacques E. Functionalized Scaffolds to Control Dental Pulp Stem Cell Fate. *J Endod.* 2014;40;S33–S40.
- ⁴⁵ Huang G. Dental Pulp and Dentin Tissue Engineering and Regeneration – Advancement and Challenge. 2012. *Front Biosci*; 3;788–800.
- ⁴⁶ Galler K, Eidt A and Schmalz G. Cell-free Approaches for Dental Pulp Tissue Engineering. *J Endod.* 2014;40;S41–S45.
- ⁴⁷ Lovelace T, Henry M, Hargreaves K and Diogenes A. Evaluation of the Delivery of Mesenchymal Stem Cells into the Root Canal Space of Necrotic Immature Teeth after Clinical Regenerative Endodontic Procedure. *J Endod.* 2011;37;133–8.
- ⁴⁸ Liao J, Shahrani M, Al-Habib M, Tanaka T and Huang G. Cells Isolated from Inflamed Periapical Tissue Express Mesenchymal Stem Cell Markers and Are Highly Osteogenic. *J Endod.* 2011;37;1217–24.
- ⁴⁹ Galler K, D’Souza R, Federlin M, Cavender A, Hartgerink J, Hecker S and Schmalz G. Dentin Conditioning Codetermines Cell Fate in Regenerative Endodontics. *J Endod.* 2011;37;1536–41.
- ⁵⁰ Young-Min Ji, Soung Hoo Jeon, Joo-Young Park, Jong-Hoon Chung, Yun-Hoon Choung and Pill-Hoon Choung. Dental Stem Cell Therapy with Calcium Hydroxide in Dental Pulp Capping. *TISSUE ENGINEERING: Part A.* 2010 Volume 16, Number 6.
- ⁵¹ Ruparel NB, Teixeira FB, Ferraz CC, et al. Direct effect of intracanal medicaments on survival of stem cells of the apical papilla. *J Endod.* 2012;38;1372–5.
- ⁵² Diogenes A, Ruparel N, Teixeira F and Hargreaves K. Translational Science in Disinfection for Regenerative Endodontics. *J Endod.* 2014;40;S52–S57.
- ⁵³ Simon S, Tomson P and Berdal A. Regenerative Endodontics: Regeneration or Repair? *J Endod.* 2014;40;S70–S75.
- ⁵⁴ Yu V, Damek-Poprawa M, Nicoll S.B and Akintoye S.O. Dynamic Hydrostatic Pressure Promotes Differentiation of Human Dental Pulp Stem Cells. *Biochem Biophys Res Commun.* 2009 ;4; 661–5.
- ⁵⁵ Arthur A, Koblar S, Shi S, Gronthos S. Eph/ephrinB mediate dental pulp stem cell mobilization and function. *J Dent Res.* 2009.

-
- ⁵⁶ Wang Y, Yan M, Wang Z, Wu J, Wang Z, Zheng Y, Yu J. Dental pulp stem cells from traumatically exposed pulps exhibited an enhanced osteogenic potential and weakened odontogenic capacity. *Archives of oral biology*.2013; 58;1709-17.
- ⁵⁷ Zhang J, Zhang Y, Haipeng Lv, Yu Q, Zhou Z, Zhu Q, Wang Z, Cooper P, Smith A, Niu Zand He W. Human Stem Cells from the Apical Papilla Response to Bacterial Lipopolysaccharide Exposure and Anti-inflammatory Effects of Nuclear Factor I C. *J Endod*. 2013;39;1416–22.
- ⁵⁸ Wang Y, Zheng Y, Wang Z, Li J, Z. Wang, Zhang G and Yu J. 10_7 M 17b-oestradiol enhances odonto/osteogenic potency of human dental pulp stem cells by activation of the NF- κ B pathway. *Cell Prolif*. 2013; 46; 677–84.
- ⁵⁹ El-Backly R, Massoud A, El-Badry A, Sherif R and Marei M. Regeneration of dentine/pulp-like tissue using a dental pulp stem cell/poly(lactic-co-glycolic) acid scaffold construct in New Zealand white rabbits. *Aust Endod J*.2008;34;52–67.
- ⁶⁰ Ahangari Z, Naseri M, Jali li M, Mansouri Y. Effect of Propolis on Dentin Regeneration and the Potential Role of Dental Pulp Stem Cell in Guinea Pigs. *Cell Journal*. 2012; 223-8.
- ⁶¹ Ruparel N, Teixeira B, Ferraz C and Diogenes A. Direct Effect of Intracanal Medicaments on Survival of Stem Cells of the Apical Papilla. *J Endod*. 2012;38;1372–5.
- ⁶² Martin D, De Almeida J.F, Henry M, Khaing Z, Schmidt C, Teixeira F and Diogenes A. Concentration-dependent Effect of Sodium Hypochlorite on Stem Cells of Apical Papilla Survival and Differentiation. *J Endod*. 2014;40;51–5.
- ⁶³ Wang Y, Yan M, Fan Z, Ma L, Yu Y, Yu J. Mineral trioxide aggregate enhances the odonto/osteogenic capacity of stem cells from inflammatory dental pulp via NF- κ B pathway. *Oral Dis*. 2013;19.
- ⁶⁴ Esra P, Mehmet Emir Y, Mehmet Baybora K. Human tooth germ stem cell response to calciumsilicate based endodontic cements. *J Appl Oral Sci*. 2013;21;351-7.
- ⁶⁵ Harumi Miyagi SP, Kerkis I, da Costa Maranduba CM, Gomes CM. Expression os extracelular matrix proteins in human dental pulp stem cells depends on the donor tooth conditions. *J Endod*. 2010.