



ARTICULO ORIGINAL

Injerto libre de mucosa masticatoria. Indicación y técnica

Martínez-Sahuquillo M., J. M.*
Ríos, V.**
Machuca, G.**
Velasco, E.***
Martínez-Sahuquillo M., A.**
Bullón, P.****

*Profesor Asociado Dep. de Cirugía. Facultad de Medicina de Sevilla.

**Profesor Titular de la Facultad de Odontología de Sevilla.

***Profesor Asociado de la Facultad de Odontología de Sevilla.

****Catedrático de la Facultad de Odontología de Sevilla.

Correspondencia:

José Miguel Martínez-Sahuquillo Márquez.
c/ Marqués de Paradas nº 40, 3º.
41001. Sevilla.

RESUMEN:

Hemos realizado en este artículo una revisión de las técnicas de injerto gingival libre, ilustrando su uso con casos clínicos. Destacamos la importancia de la encía adherida en numerosas situaciones de la clínica diaria. Recomendamos estas técnicas para conseguir de forma fácil, comprobada y predecible un aumento de encía adherida cuando no es necesario realizar la cobertura de una recesión radicular o ésta es muy pequeña, y no existe un compromiso estético. Es posible asociar en estas técni-

cas una vestibuloplastia, cuando ésta se considere necesaria.

SUMMARY:

We have done a review of the technics of free gingival graft, illustrating its use with clinical cases. We outstand the importance of the attached gingiva in a great variety of clinical situations. We indicate this technique to obtain an easy, establish and predictable improve of the attache gingiva, when it's not necessary cover a recession or it is a small one and the esthetic result is not important. It's possible asociate a vestibuloplastie if necessary.

INTRODUCCIÓN

La presencia de una banda estrecha de encía adherida es una cualidad común en numerosos pacientes y frecuentemente no es destacada por el odontólogo general, menospreciándose su importancia. Se relaciona como una característica anatómica que predispone a la aparición de recesiones gingivales, aunque la naturaleza y cuantificación de esta relación no está aclarada del todo.

Los injertos libres de encía adherida, gingivales libres o autoinjertos libres de tejidos blandos¹, son un método sencillo, de resultados probados y predecible en cuanto al aumento de encía adherida².

Realizamos en este artículo, una revisión de las técnicas quirúrgicas de injertos gingivales libres, ilustrando su uso e indicaciones con casos clínicos.

DESCRIPCIÓN DE LA TÉCNICA QUIRÚRGICA

Podemos distinguir dos técnicas distintas de injertos gingivales libres, según se pretenda el aumento de la cantidad de encía adherida sólomente o se pretenda además la corrección de una recesión gingival de pequeña magnitud (tipo I y II de la clasificación de Miller^{3,4}). La intervención se realiza en condiciones normales, bajo anestesia troncular con vasoconstrictor, respetando las normas adecuadas de asepsia instrumental y medios.

Técnica de extensión gingival con injerto libre de encía.

Las técnicas actuales de extensión gingival con injerto libre de encía, fueron inicialmente descritas por Björn⁵ y sistematizadas posteriormente por Sullivan y Atkins^{6,7}. Su objetivo se centra en el aumento del ancho de encía adherida. El procedimiento se puede dividir en fases:

En la primera fase, se procede a la preparación del lecho receptor. Se practica una incisión horizontal a lo largo del límite mucogingival, extendiéndose, en ambos lados, hasta una zona de dientes con suficiente encía insertada. La incisión se termina en sentido mesial y distal en forma de arco en dirección hacia el vestíbulo. La incisión no debe llegar a periostio. A continuación, se procede a despegar entre el periostio y tejido conjuntivo submucoso, obteniendo un colgajo mucoso de desplazamiento apical. El periostio no debe ser dañado y debe estar libre de tejido submucoso para que el injerto que vamos a implantar posteriormente pueda vascularizarse y quede fijo sobre el mismo, una vez que se produzca la cicatrización. Facultativamente, se puede suturar el borde superior de la mucosa apicalmente movilizad al periostio para fijar su posición. Con esto, hemos obtenido una superficie cruenta del tamaño de encía adherida que queremos obtener, preparada para recibir el injerto.

Adicionalmente, podemos incluir en este colgajo un frenillo cuyo anclaje cercano al reborde marginal puede influir como un factor anatómico en la etiología de la recesión, o bien servir

DLG

Daniel Liñán García

Ortodoncia exclusiva • Aparatología fija, removible,
funcional y elástica

C/ Marín García nº 3, 3º 29005 Málaga. Tel: (952) 604511. Móvil: (909) 266260

CANODENT, S. L.

Arturo Cano Rodríguez Cabra

Prótesis fija • Prótesis removible • Prótesis sobre implantes

C/ Teólogo Núñez Delgadilla, 3º dcha. Córdoba CP. 14012. Tfno:(957) 271667

J. H. LABORATORIO DENTAL, s.l.



**José Luis Hernández Primo
Germán Gumpert Cuaresma**

Técnico especialista en Prótesis Dental, Ortodoncia, Cerámica,
Removibles y Trabajos Fresados

C/ Ricardo Soriano, 56-1 bajo. 29600 Marbella. Tfno: 286 38 54

DENTAL PIOSA, C. B.

Cerámica • Implantes • Ortodoncia

C/ Paseo Delicias, 41, Bl. I, Local 2. E. CP. 11406. J. de la Frontera. Tfno:(956) 333135



**LABORATORIO DE PROTESIS DENTAL
"CENTURION"**

Capacidad, Prestigio y Calidad son tres metas que su clínica necesita.
-Consúltenos-

C/ La Unión, 73-3º 1-2 Drcha. 29006 Málaga. Tfno: (95) 235 24 38

LABORATORIOS **ERN** S.A.

ERN

C/ Pedro IV, 499. 08020 Barcelona. Tfno: (93) 314 80 11 - Fax: (93) 314 40 96

LABORATORIO DENTAL "DAMIAN RODRIGUEZ"

Prótesis en general, Especialidad en Esqueléticos

Barriada la Paz. C/ Brams, 3 Local 21. 29004 Málaga. Tfno: (95) 223 37 97

**LABORATORIO PROTESIS DENTAL
E. RAMIREZ GUZMAN**

**Cerámica, Removibles, Prótesis
Fija, Microfresados e Implantes**

Pº de Sancha, 28-Edif. Emperatriz, Local Bajo
29016 Málaga. Tel. y Fax.: 95- 221 35 99



**LABORATORIO PROTESIS ESTETICA
DENTAL "FRANCISCO J. SALINAS"**

Técnico Especialista

C/ Pelayo, 10-1.º B. 29009 Málaga. Tfno: (95) 27 53 48



**"JAIME MARFIL HUETOS"
PROTÉSICO DENTAL**

Removible, Ortodoncia y Cerámica

Laboratorio: C/ Manrique, 2-3º. B. 29013 Málaga. Tfno: (95) 265 05 06



**LABORATORIO DE ESTETICA DENTAL
SALGADO MARTIN, SALVADOR**

Técnico Especialista en Prótesis Dental
Cerámica e Implantes

C/ Pelayo, 10-1.º B. 29009 Málaga. Tfno: (95) 227 53 48

**ODONTON LABORATORIO DENTAL
PRÓTESIS**

Jorge E. Allocca de Guzmán

Especialidad en: Porcelana sobre metal, Prótesis Fija, Grabado
electroácido en Puentes Maryland y Prótesis Fija
y removible sobre Implantes

C/ Almería, 35 5ºA. 29018 "El Palo" Málaga. Tfno: (95) 220 02 37

**LABORATORIO PROTESIS DENTAL
"JOSE A. ACOSTA FERNANDEZ"**

Prótesis en general, Especialidad en Cerámica

C/ González Anaya, 33. 29009 Málaga. Tfno: (95) 239 17 85



PROTESIS MIRAFLORES. S.L.



Fco. Javier Mayorga Real

Experto Universitario en Prótesis Mixta e Implantología

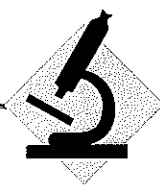Sta. Mª de los Reyes, 7 (Esquina Avd. Miraflores), 41008 Sevilla. Tel: (95) 436 16 09 Tel/Fax: (95) 435 32 46



LABORATORIO PROTESIS DENTAL

MUÑOZ S. A.

Pasaje San Fernando, 4. 29002 Málaga. Tfno: (95) 231 51 45 / 231 05 47



ARTICULO ORIGINAL

como una pequeña vestibuloplastia en pacientes con vestibulos poco profundos. Ambas, son características anatómicas frecuentemente asociadas en estos casos, y cuya corrección cuando estén presentes, debe de formar parte de nuestro tratamiento.

En la segunda fase, se realiza la toma de injerto. Para ello, procederemos a obtener un patrón de la zona cruenta creada en la fase anterior, que será dos milímetros más estrecho que ésta en dirección apical, el patrón lo podemos realizar sobre papel de aluminio estéril. Se transporta este patrón a la zona de mucosa palatina donante. La zona dadora la escogeremos del mismo lado del maxilar en el que se encuentra el lecho receptor para así dejar un lado masticatorio sano durante el proceso de curación. La zona de paladar escogida, asimismo, deberá carecer de arrugas palatinas, pues en caso contrario, estas estructuras serían injertadas. El injerto tendrá un grosor aproximado de 1mm, para asegurar que el injerto incluye tejido conjuntivo subyacente; esto último, es necesario ya que es el tejido conjuntivo el que determina la queratinización y la estratificación del epitelio. A este respecto, Mörmann y cols.⁸, demuestran por estudios angiográficos, que cuanto más grueso sea el injerto, más se retarda su revascularización. Se ha demostrado una diferencia de revascularización de un 30% cuando se colocan injertos de 0'5 y de 1 mm. sobre un lecho perióstico a los 7 días de realizar la cirugía⁹.

La obtención del injerto podrá hacerse manualmente con el empleo de bisturí con hoja del numero 15 o con un mucotomo manual o eléctrico. La herida quirúrgica puede recubrirse directamente con un pegamento de tejidos (cianocrilato) o bien, con una gasa hemostática (Surgicel®) bajo una placa de acrílico que deje libres los dientes anteriores y la región de los pliegues del paladar.

Hasta la colocación del injerto en su lecho receptor, este deberá ser mantenido en inmersión en una solución salina fisiológica a temperatura ambiente.

En la tercera fase, se coloca el injerto sobre el lecho ya preparado. Para ello, se fija el injerto a la posición mesial, distal y coronal del lecho receptor con un punto por cada espacio interdental. Se emplean para ello agujas curvas atraumáticas con hilo de seda trenzada del 4/0-5/0. Para evitar la formación de coágulos debajo del injerto que dificulten la posterior revascularización del mismo, presionamos sobre éste con una gasa humedecida en suero salino durante 5 minutos. No colocamos ningún tipo de apósito ni cemento quirúrgico y se suprime la limpieza mecánica de la zona durante ocho días así como el hábito de tabaco.

Durante la cicatrización, el epitelio del injerto será rechazado casi por completo, pero el tejido conjuntivo es normalmente aceptado; la nueva epitelización tiene lugar a partir del epitelio que le rodea¹⁰.

Técnica de recubrimiento radicular con injerto libre de encía.

Esta técnica es similar a la anterior con pequeñas variantes que afectan sobre todo a la preparación del lecho receptor.

Se marca con un disector el lecho receptor a preparar, procurando que sea lo más ancho posible y sin comprometer la encía marginal de los dientes sanos adyacentes. El borde superior del lecho se marcará lo más cercano posible a la línea amelocementaria. A continuación, se disecciona con un bisturí con hoja del número 15, un colgajo de espesor parcial siguiendo los límites

marcados, llegando hasta 6-8 mm. apical a la línea mucogingival. Este colgajo se corta en su base y se disecciona en lo posible las inserciones musculares para conseguir un lecho estable.

A continuación, se procederá a tratar las raíces dentarias con técnica de raspado y alisado, eliminando el epitelio del surco, la adherencia epitelial remanente, así como todo tipo de depósitos y los restos de cemento necrótico. Si la raíz es muy prominente puede ser remodelada con una cureta quirúrgica, un cincel o una fresa diamante. A este respecto, como paso previo a la cirugía, algunos autores como Boyd¹¹ recomiendan lingualizar los dientes vestibulizados y afectos de recesión, minimizando así la prominencia radicular que va a ser recubierta.

Existe una gran controversia, aún no aclarada, sobre la necesidad de realizar algún tipo de tratamiento del lecho radicular receptor. Miller¹², en 1985, describió su técnica, según la cual, el lecho receptor es tratado con ácido cítrico durante 3 a 5 minutos.

Aún no ha sido establecido ni el método ni la duración de la aplicación del ácido cítrico ya que no se conoce su influencia exacta en la raíz^{13,14}. Algunos autores refieren que el ácido cítrico crea una superficie radicular más adecuada para la unión, produciendo una apertura de los túbulos dentinarios que se rellenan de cemento¹⁵. Otros, hablan de la eliminación de bacterias y/o descalcificación de cálculos residuales; otros, de la exposición del colágeno radicular que se imbrinca con el del colgajo¹⁶. Otros autores indican remoción del "smear layer" e inhibición de la migración epitelial¹⁷. Autores como Fernyhough y Page¹⁸ apoyan el uso del ácido cítrico, así como, Borghetti y Gardella¹⁹ también lo hacen tras experimentar su aplicación durante cinco minutos en un estudio con un año de seguimiento. Laney²⁰ propugna su aplicación mediante solución de ácido cítrico de pH. 1'7 con torunda de algodón durante 5 minutos. Tolmie²¹ publica recientemente en un artículo, una mejor predictibilidad del cubrimiento radicular mediante injerto libre de encía, utilizando ácido cítrico. Presenta un éxito del 91,7% del cubrimiento radicular, por lo que recomienda su utilización. Estany²² critica este estudio, al no presentar casos control.

En contra de la utilización de esta técnica, encontramos en la literatura muchos trabajos. Por un lado, Beltrand²³ concluye en su trabajo que el éxito en la técnica de recubrimiento radicular depende más bien de los principios quirúrgicos con respecto al establecimiento de la irrigación del injerto que del uso del ácido cítrico. Cogen y cols.^{24,25} también están en contra de esta técnica. Aguirre²⁶ obtiene resultados similares sin el empleo de dicho ácido.

El segundo tiempo trata la obtención del injerto. La única diferencia con la técnica descrita anteriormente, radica en que el grosor es mayor, siendo necesarios de 1,5 a 2 mm.^{27,28}.

El tercer tiempo o aposición del injerto, varía de la técnica anteriormente descrita en que el injerto se fija en la posición adecuada mediante puntos sueltos o con sutura continua pasando a través de la papila. Algunos autores recomiendan un punto en forma de X que cruce todo el injerto, adaptándolo perfectamente al lecho. Holbrook y Ochslein²⁸ describen una técnica especial de sutura consistente en: 1º sutura inicial horizontal de estiramiento. 2º sutura circunferencial y 3º, sutura para concavidades interdenciales.



ARTICULO ORIGINAL

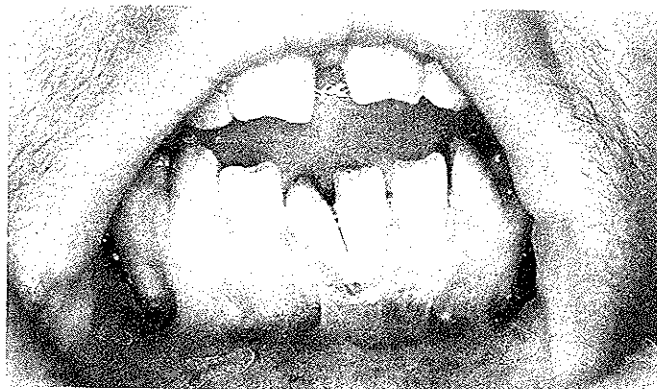

Figura 1: Situación inicial de la paciente del caso 1. Clase II de Miller con un importante componente anatómico de malposición dentaria.

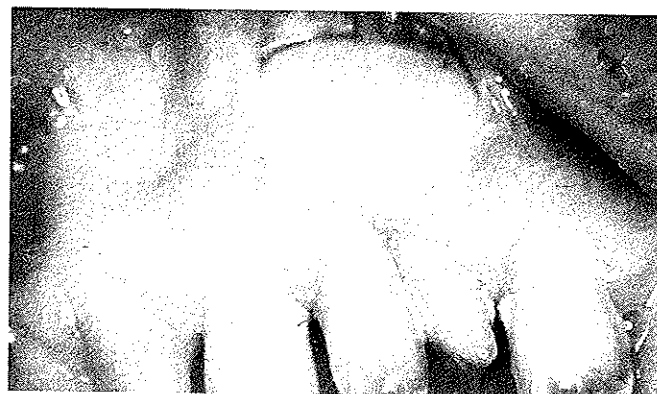

Figura 2. Caso 1, a los 2,5 años de colocado el injerto gingival libre.

Por último, el colgajo se recubre con cemento quirúrgico que será retirado a los 10 días al igual que los puntos. Al paciente se le dan las mismas recomendaciones que en la técnica anterior.

CASOS CLÍNICOS

Presentamos 2 casos clínicos en los que, por distintas razones, se pretendía aumentar en ancho de encía adherida.

Caso 1:

Paciente mujer, de 34 años de edad, sin antecedentes médicos generales de interés. La exploración odontológica revela una mordida abierta anterior, paladar ojival, múltiples diastemas y malposiciones dentarias. Asimismo, presentaba una gingivitis, con abundante acúmulo de tártaro. No se observó presencia de bolsas (Fig. 1).

Tras la realización de una tartrectomía y la instauración de un correcto control de placa, revisamos a la paciente, observando cómo es incapaz de mantener libre de inflamación la zona de los incisivos centrales inferiores, debido a la malposición de éstos y a la presencia de una recesión gingival con escasa encía adherida y de un vestíbulo muy corto con importantes inserciones musculares. La recesión se catalogó como de clase II en la clasificación de Miller. La intención de la paciente de someterse a tratamiento ortodóncico²⁹ más las características propias ya referidas, nos decidió a practicarle un injerto gingival libre según la técnica descrita anteriormente, y una vestibuloplastia, consistente en eliminar las inserciones musculares, suturar el colgajo gingival al periostio, dejando una zona cruenta que cicatrizará por segunda intención.

Caso 2:

Paciente mujer, de 20 años de edad, estudiante de Odontología, sin antecedentes clínicos generales relevantes. De su historia dentaria destacamos el hecho de que había sido sometida a tratamiento ortodóncico, presentando una recesión a nivel de los dos incisivos centrales inferiores, catalogados como una Clase I de la clasificación de Miller. A pesar de realizar una higiene excelente, la zona no estaba libre de inflamación, presentando sangrado al soldaje. Como presentaba un ancho de encía queratinizado mínimo y un vestíbulo muy corto, con fuertes inserciones musculares, decidimos realizarle un injerto gingival libre y una vestibuloplastia (Fig. 3).

La técnica realizada fue similar a la del caso clínico anteriormente descrito.

DISCUSIÓN

El primer injerto libre de encía data de 1902, lo realizó Younger, y utilizó encía retromolar para cubrir una raíz expuesta³⁰; pero no fue hasta 1963, en que con la publicación de un artículo por parte de Björn³¹ sobre un caso exitoso de injerto gingival libre para aumentar la encía adherida y otro sobre un cubrimiento radicular, que se populariza esta técnica. Desde entonces, su empleo ha tenido gran difusión, se ha mejorado la técnica, se han ratificado sus indicaciones manteniéndose actualmente como una técnica versátil, predecible y posiblemente la más empleada en cirugía mucogingival^{32,33}.

Clásicamente, se han considerado dos indicaciones principales en la utilización de injertos libres gingivales:

1. Para conseguir un aumento de la banda de encía adherida.
2. Para conseguir un cubrimiento de una raíz expuesta.

El primer objetivo se consigue de forma predecible³⁴, fiable y estable³⁵. Se pueden realizar en un solo diente o en grupos de dientes, ya que hay una gran cantidad de tejido donante. Profílicamente para aumentar la banda de encía adherida, o como primer tiempo de un colgajo posterior de reposición coronal. Son muy seguros, careciendo prácticamente de fracasos.

La segunda aplicación fue la indicación original de los injertos libres, siendo abandonada durante un tiempo, en la década de los 60 y 70, debido a los frecuentes fracasos que se presentaban. Volviéndose a utilizar con este objetivo, gracias a los estudios de Miller^{36,37}, Corn y Marks^{38,39} y Holbrook y Ochsenbein⁴⁰, en los que se describen técnicas con las que se consiguen resultados predecibles y exitosos. Incluso se puede observar con el paso del tiempo un "creeping attachment" (avance coronal de la encía adherida con el paso del tiempo). La cantidad de recubrimiento que se alcanza mediante este "creeping attachment" a los dos años de la cirugía, es mucho mayor en defectos estrechos⁴¹. Pero el recubrimiento de la retracción no siempre es completo ni predecible, por lo que en la actualidad numerosos autores desechan esta opción, sobre todo, cuando existen otras técnicas, como lo injertos libre de tejido conectivo con los que se obtienen mejores resultados en este aspecto^{42,43}.



ARTÍCULO ORIGINAL




Figura 3. Caso 2, recesión gingival Clase I de Miller tras tratamiento ortodóncico.

También ha sido recomendado el injerto gingival libre por diversos autores para prevenir la progresión de recesiones incisivos en vestibular de incisivos mandibulares en niños^{44,45,46}. Sin embargo, otros autores han constatado mejoras de estas recesiones con el paso del tiempo sin la aplicación de medidas específicas⁴⁷, e incluso su reversión tras el tratamiento ortodóncico^{48,49}. Andlin-Sobocki y cols⁵⁰ concluyen en su trabajo de tres años de seguimiento, que las recesiones gingivales en incisivos mandibulares en niños, siempre disminuyen en el tiempo y en algunos dientes pueden llegar a eliminarse totalmente, por lo que recomiendan que la decisión sobre la necesidad de un tratamiento quirúrgico reparativo a estas edades sean postpuestas. Planteamiento que ratifica en su último trabajo⁵¹, realizado en 93 niños con edades entre 6 y 12 años, con un seguimiento de 2 años, en los que se revisa la encía mandibular del sector anterior, tanto en maxilar como en mandíbula, de sujetos con dientes bien alineados en la arcada, observando un aumento de la encía insertada y queratinizada con el paso del tiempo.

Entre las desventajas de esta técnica destacamos:

1. En la indicación de recubrimiento radicular, la cantidad de recubrimiento radicular está limitada por la altura del hueso y la papila interproximal¹². El recubrimiento completo sólo se consigue en algunos casos de clases I y II de la clasificación de Miller.
2. La zona receptora presenta, tras la curación, una coloración más blanquecina que la encía adyacente, lo que obliga a valorar el compromiso estético de la recesión frente al resultado que obtendremos si aplicamos esta técnica. Este inconveniente puede solventarse parcialmente realizando posteriormente una gingivoplastia de la zona.
3. Precisamos dos zonas quirúrgicas: la donante y la receptora, aumentando las molestias del postoperatorio por este hecho.

La finalidad primordial del primer caso fue la de lograr mantener la salud periodontal de los dos incisivos inferiores, eliminando la gingivitis observada en esa zona en la exploración inicial (fig. 2), e impidiendo la progresión de la recesión. Mediante el injerto libre de encía logramos aumentar considerablemente el ancho de encía adherida, así como un recubrimiento radicular casi completo. Con la vestibuloplastia conseguimos profundizar el vestíbulo bucal, lo que facilita la remoción de placa por el paciente, así como suprimir la tracción excesiva que ejercía la musculatura sobre la zona. Aunque la paciente pensaba inicialmente



Figura 4. Buen aspecto y resultado estable a los dos años del tratamiento.

someterse tras la intervención a tratamiento ortodóncico de su maloclusión, aún no se ha decidido, y viene a revisiones anuales, en las que siempre se le practica una tartrectomía de la zona, ya que debido a la malposición de estos dientes, se produce un importante acúmulo de sarro, a pesar de ello, seguimos sin detectar bolsa y la gingivitis que presenta se debe al aumento de encía adherida conseguido.

En el segundo caso, el objetivo principal a la hora de realizar el tratamiento de esta paciente, se centraba en conseguir normalizar su situación gingival aumentando el ancho de encía insertada, evitando la tracción del músculo bucal y posibilitando una mejor higiene. En este caso, el recubrimiento radicular era un objetivo secundario. Todos estos objetivos los cumplimos sobradamente con la realización del injerto gingival libre en combinación con una vestibuloplastia. A pesar de tratarse de un injerto gingival libre, el resultado estético es aceptable al tratarse de los incisivos inferiores, zona que la paciente no enseña en su mímica habitual y la paciente se encuentra satisfecha con los resultados alcanzados. En la figura 4 puede verse la evolución de caso a los años de tratamiento.

Consideramos interesante en este caso, destacar el antecedente de tratamiento ortodóncico previo, como posible factor coadyuvante en la aparición de esta recesión.

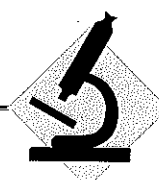
Al desconocer la situación periodontal previa, no podemos constatar la tesis de Ericson y Wennström^{52,53}, que afirman que en ausencia de inflamación previa, los movimientos ortodóncicos, no inducen pérdida de inserción.

CONCLUSIONES

Los injertos gingivales libres de encía son un método sencillo, probado, de resultados predecible en cuanto al aumento de encía adherida.

Sus principales indicaciones son: situaciones en que se pretende aumentar el ancho de encía adherida, en las que no hay un compromiso estético, ni una retracción gingival avanzada, pudiéndose asociar, cuando sea necesario, a un tratamiento de frenillos mal posicionados o con una avestiloplastia.

Sus principales indicaciones son la situaciones en el sector anterior, en las que existe un gran compromiso estético, o aquellas situaciones en las que se pretenda obtener un recubrimiento radicular amplio.



ARTICULO ORIGINAL

BIBLIOGRAFÍA

1. Cohen, D. W. Periodontics, reflections and projections. Alpha Omega, Dec. 1969.
2. Hall, W.; Lundergan, W.: Free gingival grafts, Current indications and techniques. Dent. Clin. North. Am. 37: 227-242. 1993.
3. Miller, Jr.: A classification of marginal tissue recession; The international Journal of periodontics and restorative dentistry. 2: 9-13. 1985.
4. Preston, D.; Miller, Jr.: Cirugía Plástica Periodontal de reconstrucción y regeneración. Cirugía Mucogingival. En: Periodontología. Clínicas Odontológicas de Norteamérica. 2: 299-319. Ed: Interamericana. Mc. Graw-Hill. 1988.
5. Björn, N.: Free transplantation of gingiva propria. Symposium in Periodontology in Malmö. Odont. Revy. 14: 232. 1963.
6. Sullivan, H. A.; Atkins, J. H.: Free autogenous gingival graft. I. Principles of successful grafting. Periodontics. 6: 121. 1968.
7. Sullivan, H. A.; Atkins, J. H.: Free autogenous gingival graft. III. Utilization of grafts in the treatment of gingival, recession. Periodontics. 6: 152. 1968.
8. Mörmann, W.; Schaet, E.; Firestone, A. R.: A relationship between success of free gingival grafts and transplant thickness. Revascularization and shrinkage. One year clinical study. J. Periodontol. 52: 74-83. 1981.
9. Fombellida, E.; Mattos, F. M.; Fernández, M.; Pérez, A.; Perona, M.: Consideraciones en relación al grosor del injerto, en el trasplante libre de encía. Rev. Actual. OE. Esp. 391: 53-55. 1990.
10. Bernimoulin, J. P.; Lange, D. E.: Freie gingivatransplantate-klinische. Aspekte und zytologie ihrer Einheilung. Dtsch. Zahnärztl. Z. 27: 357. 1972.
11. Boyd, R. L.: Mucogingival considerations and their relationship to orthodontics. J. Periodontol. 49: 67-75. 1978.
12. Miller, P. D.: Root coverage using the free soft tissue autograft following citric acid application. Part III. A successful and predictable procedure in areas of deep wide recession. Int. J. Periodontics Restorative Dent. 5: 15-37. 1985.
13. Ibbott, C. G.; Olés, R. C.; Laberty, W. H.: Effects of citric acid treatment on autogenous free graft coverage of localized recession. J. Periodontol. 56: 662-666. 1985.
14. Smith, B. A.; Mason W. E.; Morrison E. C.; R. G.: The effectiveness of citric acid as an adjunct to surgical reattachment procedures in humans. J. Clin. Periodontol. 13: 701-710. 1986.
15. Terranova, V. P.; Hic, S.; Franzetti, L.; Lyall, R. M.; Wikesjo, V. M. E.: A biochemical approach to periodontal regeneration AFSCM: assays for specific cell migration. J. Periodontol. 58: 247-254. 1987.
16. Garret, J. S.; Crigger, M.; Egelberg, J.: Effect of citric acid on the diseased root surfaces. J. Priod. Res. 13: 155-164. 1987.
17. Lajarva, H.; Salonen, J.; Hakkinen, Y.; Narrhy, T.: Effect of citric acid treatment on the migration of the epithelium of root surfaces in vitro. J. Periodontol. 59: 95-106. 1988.
18. Fernyhough, W.; Page, R. C.: Attachment, growth and synthesis by human gingival fibroblasts on the mineralized or fibroblasts treated normal and diseased tooth roots. J. Periodontol. 54: 133-138. 1983.
19. Borghetti, A.; Gardella, L.: Thick gingival autograft for the coverage of gingival recession. A clinical evaluation. Int. J. Periodontics Restorative Dent. 10 (3): 217-229. 1990.
20. Laney, J. B.; Saunders, V. G.; Garnick, J.J.: A comparison of two techniques for attaining root coverage. J. Periodontol. 63(1): 19-23. 1992.
21. Tolmie, P. N.; Rubins, R. P.; Buck, G. S.; Vagianos, V.; Lanz, J.: The Predictability of root coverage by way of free gingival autografts and citric acid application: An evaluation by multiple clinicians. Int. J. Periodont. Res. Dent. 11: 261-269. 1991.
22. Estany, G.; Rumcu, J.; Vallcorba, N.; Casilna, G.; Echeverría, J. J.: Revisión de la Literatura periodontal 1991. Archivos de Odontostomatología, 8(7): 362-380. 1992.
23. Beltrand, P. M.; Dunlap, R. M.: Coverage of deep wide gingival cleft with free gingival autografts: root planing with an without citric acid demineralization. Int. J. Periodontica Restorative Dent. 1: 65-77. 1988.
24. Cogen, R. B.; Garrison, D. C.; Weatherford, T. W.: Effects of various root surface treatment on the viability and attachment of human gingival fibroblasts. J. Periodontol. 54: 277-280. 1983.
25. Cogen, R. B.; Al Jabur, W.; Gantt, D. C.; Weatherford, T. W.: Effects of various root surface treatments on the attachment and growth of human gingival fibroblasts in histologic and scanning electron microscopic evaluation. J. Clin. Periodontol. 2: 531-535. 1984.
26. Aguirre, L. A.; Bayona, J. M.; Estefanía, E.: Cirugía mucogingival: injerto gingival libre. Periodoncia. 2(1): 18-23. 1992.
27. Miller, P. D.: Root coverage using the free soft tissue autograft following citric acid application. Part III. A successful and predictable procedure in areas of deep wide recession. Int. J. Periodontics Restorative Dent. 5: 15-37. 1985.
28. Holbrook, T.; Ochsenbein, C.: Complete coverage of denuded root surface with a one stage gingival graft. Int. J. Periodontics Restorative Dent. 3: 9-15. 1983.
29. Canut, J. A.: Ortodoncia clínica. Ed. Salvat S. A. 143-146. 1988.
30. Younger, En: Cirugía mucogingival: Sicilia, A. En: periodoncia: Bascones, A. Fascículo: 8 De: Servicio de información científica Signal Plus. 1989.
31. Björn, N.; Free transplantation of gingiva propria. Sven Tandlak. Tidskr. 22: 684. 1963.
32. Sicilia, A.; Nogerol, B.; Tejerina, J. M.; Bascones, A.: Cirugía mucogingival. En: Bascones, A.: Periodoncia. Fascículo: 8. De: Servicio de información científica Signal Plus. 1989.
33. Alcaraz, J.: Cirugía mucogingival. Aumento de la cresta ósea edéntula, revisión de la literatura. Periodoncia. 1 (1): 15-30. 1991.
34. Hall, B. W.; Lundergan W. P.: Injertos gingivales libres. Indicaciones y técnicas actuales. Clínicas Odontológicas de Norteamérica. 2: 209-224. 1993.
35. Hall, W.; Lundergan, W.: Free gingival grafts. Current indications and techniques. Dent. Clin. North. Am. 37: 227-242. 1993.
36. Miller, P. D.: Root coverage using a free soft tissue autograft following citric acid application I. Technique. Int. J. Periodontics Restorative Dent. 2: 65-80. 1982.
37. Miller P. D.: Root coverage using a free soft tissue autograft following citric acid application. II. Treatment of carious Root. Int. J. Periodontics Restorative Dent. 3: 38-50. 1983.
38. Corn, H.; Marks, M. H.: Gingival grafting for deep wide recession. A status report. Part I. Rationale case selection and root preparation. Compend Cont. Educ. Dent. 4: 53-60. 1983.
39. Corn, H.; Marks, M. H.: Gingival grafting for deep wide recession. A status report. Part II. Surgical problems. Compend Cont. Educ. Dent. 4: 167-173. 1983.
40. Holbrook, T.; Ochsenbein, C.: Complete coverage of denuded root surface with a one-stage gingival graft. Int. J. Periodontics Restorative Dent. 3: 9-15. 1983.
41. Matter, J.; Cimasoni, G.: Creeping attachment after free gingival grafting. J. Periodont. 51: 681-689. 1980.
42. Jahnke, P. V.; Sandifer, J. Gher, M.; Gray, J. Richardson, A.: Think free gingival connective tissue autografts for roots coverage. J. Periodontol. 64: 315-322. 1993.
43. Sonick, M.: Root coverage: a comparison of techniques: the free gingival graft versus the subepithelial connective tissue graft. Pract. Periodontics Aesthet Dent. 4: 39-48. 1992.
44. Maynard, J.G. Jr.; Ochsenbein, C.: Mucogingival problems, prevalence and therapy in children. Journal of Periodontology. 46: 543-552. 1975.
45. Matter, J.: Free Gingival grafts for the treatment of gingival recession. A review of some techniques. J. Clin. Periodontol. 9: 103-114. 1982.
46. Hall, W.B.: The current status of mucogingival recession. J. Periodontol. 52: 569-575. 1981.
47. Gorman, W.J.: Prevalence and etiology of gingival recession. J. Periodontol. 38: 316-322. 1967.
48. Winders, R.V.: Gingival recession of mandibular incisors related to malocclusion of teeth. The Journal of the Wisconsin State Dental Society. 47: 339-344. 1971.
49. Gieger, A.M.: Mucogingival problems and the movement of mandibular incisors: a clinical review. Am. J. of Orthodont. 78: 511-527. 1980.
50. Andlin-Sobocky, A.; Marcusson, A.; Persson, M.: 3-year observations on gingival recession in mandibular incisors in children. J. Clin. Periodontol. 18: 155-159. 1991.
51. Andlin-Sobocky, A.: Changes of facial gingival dimensions in children. A 2 year longitudinal study. J. clin. Periodontol. 20: 212-218. 1993.
52. Ericsson, I.; Lindhe, J.: Periodontal condition after orthodontic tooth movements in the dog. Agle Orthod., 48: 210-218. 1978.
53. Wennström, J.L.: Some periodontal tissue reactions to orthodontic tooth movement in monkeys. J. Clin. Periodontol. 14: 121-129. 1987.

