

## Use of anorectal ultrasounds in perianal Crohn's disease: consistency with clinical data

F. de la Portilla, E. León-Jiménez<sup>1</sup>, N. Cisneros, R. Rada, B. Flikier, J. Vega and V. Hugo Maldonado

*Unit of Coloproctology. Service of General and Gastrointestinal Surgery. Hospital Juan Ramón Jiménez. Huelva, Spain.  
<sup>1</sup>Service of Internal Medicine. Hospital de Valme. Seville, Spain*

### ABSTRACT

**Background:** anorectal ultrasonography (ARU) is a simple technique, and its diagnostic value for anorectal diseases either in conventional subjects or in patients with Crohn's disease (CD) is insufficiently reported. The objective of this study is to evaluate the use of ARU, its consistency with clinical orientation, and its ability to provide relevant information for patients with bowel CD and perianal involvement.

**Methods:** thirty ARUs were performed for 24 patients (17 male, mean age 35,7 years; range 19-59 years) with diagnosed CD (bowel and anorectal involvement). The reason to perform an ARU was to evaluate an anal fistula (15 patients, 50%), potential abscesses (9 patients, 30%), and fecal incontinence (2 patients, 6,6%), and for post-treatment monitoring purposes (4 patients, 13,3%).

**Results:** diagnostic orientation coincided for 14 patients (46,6%). An abscess was found in eight patients (26,6%), and five patients were clinically suspicious. The abscess was postanal in 3 patients. Fistulas were found in 17 patients (56,6%), and 15 patients were clinically suspicious. Transsphincterian fistulas were observed in seven patients, and abscesses were associated with fistula in six patients. Transsphincteric defects were observed in 10 patients (four internal sphincters, one external sphincter, and five both) but only two patients suffered from incontinence. ARU provided data relevant to therapeutic approach in 19 patients (63,3%).

**Conclusions:** ARU has provided very important data for the diagnosis and treatment of anorectal diseases. Based on this technique clinical decisions can be improved, which in some instances may prove critical.

**Key words:** Anorectal ultrasounds. Perianal. Crohn's disease. Treatment. Diagnosis.

---

*de la Portilla F, León-Jiménez E, Cisneros N, Rada R, Flikier B, Vega J, Hugo Maldonado V. Use of anorectal ultrasounds in perianal Crohn's disease: consistency with clinical data. Rev Esp Enferm Dig 2006; 98: 747-754.*

---

### INTRODUCTION

Anorectal involvement in Crohn's disease (CD) has been reported to be present in 22-54% of all cases (1,2). Anorectal affectation can occur simultaneously with lesions characteristic of bowel CD, or it may constitute the first symptoms of disease in 8-16% of patients (3). Perianal disease occurs more frequently when CD involves the colon, and its incidence is lower when it affects the small bowel. Anorectal involvement can be present as mucosal ulcers, abscesses, and anal or perianal fistulas. In most cases (62%) such lesions are painless and of slow growth (4), and may delay diagnosis and early effective treatment (5-11).

Physical examination, even under anesthesia, and other diagnostic tools are crucial for a proper evaluation of anorectal disease. Anorectal ultrasounds (ARU) is a simple, inexpensive, and well tolerated technique with a high diagnostic value for anorectal diseases both in conventional subjects and patients with CD when compared to other tools (12-17).

The objective of this study was to evaluate the use of ARU, its consistency with clinical orientation, and its ability to provide relevant data for patients with bowel CD and perianal involvement.

### MATERIALS AND METHODS

The study included 17 male and 7 female patients with a mean age of 35,7 years (range 19-59). A total of 30 ARU procedures were performed from January

---

*Recibido:* 24-03-06.  
*Aceptado:* 20-06-06.

*Correspondencia:* Fernando de la Portilla. Unidad de Coloproctología. Servicio de Cirugía General y Aparato Digestivo. Hospital Juan Ramón Jiménez. Ronda Norte, s/n. 21005 Huelva. Fax: 95 901 67 84. e-mail: delaportilla@ya.com

2002 to 2005. An ARU was performed in 24 patients diagnosed with bowel CD or with clinical suspicion of anorectal involvement.

A B&K ultrasound machine (model 2001) was used, with a rigid probe (model 1850) coupled with a 360° 10-MHz rotating transducer. Patients were positioned in left lateral decubitus without any prior bowel preparation for a mean of 8-min exploration (range 5-12 min). Images were printed, and occasionally video-recorded for reviewing.

The presence of typical perianal CD (PACD) lesions was evaluated mainly by abscesses and fistulas, and by the presence of sphincter defects. Hypoechoic images of fistulas as provided by ARU were more evident with hydrogen peroxide instillation through the external fistula orifice. The image consisted of a high hyperechoic area with many reverberances. Fistulas were classed under Parks' classification, a mandatory finding being the internal fistulous orifice. Ultrasound images showing abscesses also consisted of a hypoechoic area with poorly-defined or slightly hyperechoic edges. This was done in association with fistula tract evaluation, as well as anatomical position (Fig. 1). Finally, the presence of a sphincterian lesion, either on the internal or external sphincter, was evaluated in all patients.

The most typical reason to order an ARU was to evaluate an anal fistula (15 patients, 50%). Other reasons were: potential abscesses (9 patients, 30%), fecal incontinence (2 patients, 6,6%), and clinical control post-treatment (4 patients, 13,3%).

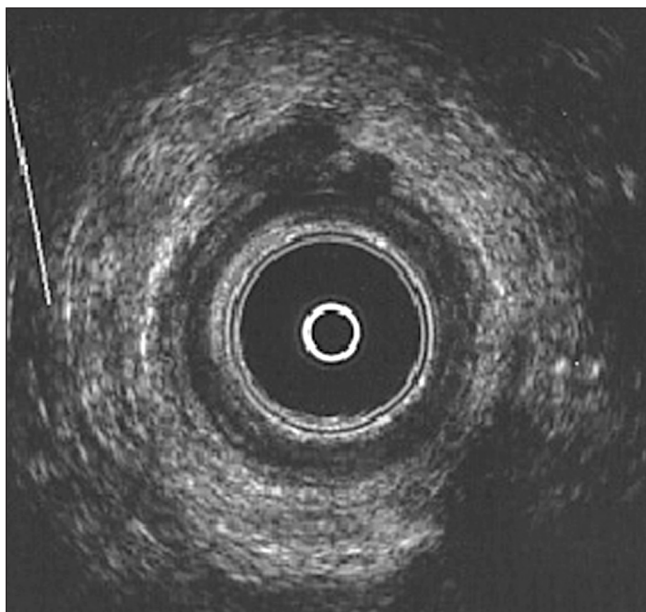


Fig. 1.- Anal ultrasound of a patient with PACD. An hypoechoic irregular anterior image can be observed that seems consistent with an unsuspected abscess, as well as with an enlargement –probably inflammatory– of the internal anal sphincter (IAS).

*Ecografía anal de un paciente con ECPA. Apreciamos una imagen hipoeoica irregular anterior que parece corresponder a un absceso no sospechado, así como un engrosamiento probablemente inflamatorio del esfínter anal interno.*

ARU was coincidental with clinical suspicion when ultrasonographic findings confirmed the reason for the test, and no extra information was available. When other findings were concurrent with the one clinically suspected no clinical-ultrasonographic coincidence was observed.

## RESULTS

The clinical symptoms and ultrasound diagnoses for all studied patients are shown in table I. Diagnostic orientation coincided in 14 patients (46,6%). An image consistent with an abscess was found in eight patients (26,6%), and five of them were clinically suspected. Ultrasounds made it possible to define abscess location in the anal canal in all but one patient, and a postanal localization was observed in three patients.

Fistulas were found in 17 patients (56,6%), and were clinically suspected in 15 patients. A fistula tract could be clearly defined in 10 patients, which made it possible to properly classify them. A transsphincterian fistula type was seen in seven patients. Abscesses were associated with a fistula in six patients.

Sphincterian defects were observed in 10 patients (33,3%), but only two patients suffered from incontinence. Such defects were exclusive of the internal anal sphincter in four patients, of the external in one patient, and of both sphincters (internal and external) in five patients.

None of the four patients where an ultrasonogram had been performed to evaluate the evolution of disease showed any new findings that had not been clinically suspected before.

Lastly, three patients (10%) had three pathologic events that were simultaneously associated (abscess, fistula, and sphincter defect).

Ultrasounds revealed relevant data for the therapeutic approach (antibiotics, immunosuppressants, anti-tumor necrosis factor (anti-TNF) or surgery) in 19 patients (63,3%).

## DISCUSSION

The diagnosis and treatment of anorectal diseases in patients suffering from CD is a medical challenge, mainly in the presence of anorectal fistulas. Symptoms and signs frequently reflect the presence of a more aggressive and severe underlying problem, such as severe proctitis associated with a fistulizing perianal disease (3). Alternatively, an early therapeutic attitude, especially in the case of abscesses, avoids unnecessary patient discomfort and may prevent further complications, including stenosis as caused by chronic abscesses with no proper drainage.

**Table I. Clinical and ultrasonographic data, as well as their concordance**

Case Number	Clinical suspicion	Abscess	Ultrasound findings		Concordance
			Fistula	Sphincter defect	
1	Abscess	No	No	No	No
2	Fistula	No	Extrasphincteric	No	Yes
3	Incontinence	No	No	EAS/IAS	Yes
4	Evolution control <sup>1</sup>	No	No	EAS	Yes
5	Anal abscess	Intersphincteric	Intersphincteric	IAS	No
6	Anal fistula	No	Intersphincteric	No	Yes
7	Anal abscess	Superficial	Non classifiable	IAS/EAS	No
8	Anal abscess	Postanal	Suprasphincteric	No	No
9	Incontinence	No	No	No	No
10	Anal fistula	No	No	IAS	No
11	Anal fistula	No	Non classifiable	IAS	No
12	Anal fistula	Postanal	Transsphincteric	IAS	No
13	Anal fistula	No	Transsphincteric	No	Yes
14	Anal abscess	Non classifiable	No	No	Yes
15	Anal fistula	No	No	No	No
16	Evolution control <sup>2</sup>	No	No	No	Yes
17	Anal fistula	No	Transsphincteric	No	Yes
18	Anal abscess	No	No	No	No
19	Anal fistula	No	Transsphincteric	No	Yes
20	Anal abscess	No	No	No	No
21	Anal fistula	No	Non classifiable	IAS/EAS	No
22	Anal fistula	No	Non classifiable	No	Yes
23	Anal fistula	Postanal	Non classifiable	IAS/EAS	No
24	Anal fistula	No	Transsphincteric	No	Yes
25	Anal fistula	Superficial	Transsphincteric	No	No
26	Anal abscess	Intersphincteric	No	IAS/EAS	No
27	Evolution control <sup>3</sup>	No	No	No	Yes
28	Anal abscess	No	No	No	No
29	Anal fistula	No	Non classifiable	No	Yes
30	Evolution control <sup>4</sup>	No	Non classifiable	No	Yes

EAS: external anal sphincter; IAS: internal anal sphincter.

<sup>1</sup>Clinician suspected that only the already known sphincteric defect would be revealed.

<sup>2</sup>Clinician suspected a normal test after treatment was established.

<sup>3</sup>Clinician suspected a normal test after treatment was established.

<sup>4</sup>Clinician suspected that patient only had a fistula refractory to treatment with antibiotics.

Despite the complex situations that can lead to perianal affection in CD, the clinical orientation based on the anamnesis and physical evaluation is often correct in most cases. However, in certain situations, such as non-filiated proctalgia and perianal sepsis, additional information as obtained by complementary techniques could be of great help to establish a more effective treatment strategy (4,5).

Rectosigmoidoscopy reveals mucosal affection, but cannot establish or evaluate lesions away from it. On the other hand, a barium enema can be useful for fistulas, but generally fortuitous findings usually define the real illness incorrectly (6,7). Fistulography is another diagnostic method, but it is usually painful, uncomfortable, difficult to evaluate, and may cause local sepsis (8,9).

Scanners (CT) can provide important information about perianal disease, and they are superior to ARU for detecting inflammatory perirectal changes. Both CT and ARU are equally effective for detecting abscesses. But ARU is superior for the detection and topographic

delimitation of fistulas, and for the assessment of inflammatory infiltrates in pelvic muscles (10,11).

Magnetic resonance imaging (MRI), either conventional or endoanal, is a non-ionizing and painless technique that allows the evaluation of perianal CD (mainly fistulas and abscesses) with a diagnostic certainty of 69 to 96%. MRI is less effective than ARU and equivalent to a general exploration under anesthesia (12-14).

ARU is a quick and simple technique, requires no special preparation, and is well-tolerated by patients. It is inexpensive, and equipments are easy to transport, allowing exploration even at patient bedside (15). ARU is limited by pain or anal stenosis.

An endosonographic study performed with an echo-colonoscopy allows an in situ evaluation of the rectal mucosa and colon. It also allows the measurement of parietal width, and detects small abscesses or internal fistulas that may be undetected by simple colonoscopy (16,17).

ARU is of great help in cases of fistulas that could not be clinically defined, and must be treated surgically

by surgeons not used to this type of pathology. ARU provides valuable information on fistula type and tract, and thus helps in fistula resolution.

The use of ARU is reduced when trying to distinguish topography and to define the internal fistulous orifice, because of the complexity of fistulas in these patients (16,18,19). However, this can be minimized by the instillation of hydrogen peroxide through the fistulous tract (14). In our study we could clearly distinguish the internal orifice and fistulous tract in over one half of cases, and detected elongations and hidden tracts, as well as evidence of hidden abscesses in 35% of explored fistulas.

The finding of a non-detected abscess in the clinical exploration by any image method is crucial for establishing treatment with anti-TNF and recommended use of a seton prior to the therapy. Based on these observations, ARU appears to be a highly sensitive technique (20). However, persisting pathologic images of activity not related with clinical evolution make evaluation of treatment response irrelevant (21).

The role of perianal ultrasounds and its ability to predict an effective response to treatment with infliximab has been recently evaluated. When associated with transvaginal ultrasounds in women, its diagnostic sensitivity improves in the evaluation of anorectal pathology (20,21).

In our study we not only defined the location of unsuspected abscesses, but also the topography of some that were difficult to detect during physical exploration, as those in a postanal situation.

Undoubtedly, ARU is the main technique to evaluate the integrity of muscles in the anal canal. Most patients in our study had sphincteric lesions. While these lesions are clinically less evident, their detection is crucial for a possible surgical treatment (11-13). Interestingly, it was observed in our study that some patients had internal anal sphincter defects without having undergone prior surgeries.

In our study nearly 47% of ultrasound explorations coincided with the previous clinically suspected diagnosis. However, ARU revealed important information in over 60% of patients, and thus enabled a definitive treatment. ARU also provided interesting hints, such as the presence of sphincteric defects and abscesses associated with the clinical suspicion that led to ultrasonography. We should point out that a combination of good clinical exploration, ARU, and eventually MRI dramatically increases diagnostic yield in these patients (22).

In conclusion, ARU provided very important data for the diagnosis and treatment of patients with anorectal diseases, and it is strongly suggested that it should be performed after physical examination and colonoscopy. Therefore, clinical decisions may be improved based on this technique, which in certain cases can become essential, such as in patients with anal fistula or abscess suspicion, or to evaluate sphincters for a potential surgical approach.

## ACKNOWLEDGEMENTS

The authors thank Mrs. Aguilar-Alba for her assistance.

## REFERENCES

1. Willians DR, Collier JA, Corman ML, Nugent FW, Veidenheimer MC. Anal complications in Crohn's disease. *Dis Colon Rectum* 1981; 24: 22-4.
2. McClane SJ, Rombeau JL. Anorectal Crohn's disease. *Surg Clin North Am* 2001; 81: 169-83.
3. Rankin GB, Watts HD, Melnyk CS, Kelley ML Jr. National cooperative Crohn's disease study extraintestinal manifestations and perianal complications. *Gastroenterology* 1979; 77: 914-20.
4. Keighley MR, Allan RN. Current status and influence of operation on perianal Crohn's disease. *Int J Colorect Dis* 1986; 1: 104-7.
5. Singh B, Mc Mortensen NJ, Jewell DP, George B. Perianal Crohn's disease. *Br J Surg* 2004; 91: 801-14.
6. Glass RE, Ritchie JK, Lennard-Jones JE, Hawley PR, Todd IP. Internal fistulas in Crohn's disease. *Dis Colon Rectum* 1985; 28: 557-61.
7. Broe PJ, Bayless TM, Cameron JL. Crohn's disease: Are enteroenteral fistulas an indication for surgery? *Surgery* 1982; 91: 249-53.
8. Weissman RI, Orsay CP, Pearl RK, Abcarian H. The role of fistulography in fistula in anus. *Dis Colon Rectum* 1991; 34: 181-4.
9. Sandborn WJ, Fazio VW, Feagan BG, Hanauer SB. AGA technical review on perianal Crohn's disease. *Gastroenterology* 2003; 125: 1508-30.
10. Schratzer-Sehn AU, Lochs H, Vogelsang H, Schurawitzki H, Herold C, Schratzer M. Endoscopic ultrasonography versus computed tomography in the differential diagnosis of perianorectal complications in Crohn's disease. *Endoscopy* 1991; 25: 582-6.
11. Yousem DM, Frisman EK, Jones B. Crohn's disease, pelvic/rectal and perianal findings at CT. *Radiology* 1988; 167: 394-6.
12. Hagggett PJ, Moore NR, Shearman JD, Travis SPL, Jewell DP, Mortensen NJ. Pelvic and perineal complications of Crohn's disease: Assessment using magnetic resonance imaging. *Gut* 1995; 36: 407-10.
13. Lunniss PJ, Armstrong P, Barker PG, Reznick RH, Phillip RKS. Magnetic resonance imaging of anal fistulae. *Lancet* 1992; 390: 394-6.
14. Shajee M, Bongers H, Aicher H, Weihlich M, Starlinger M, Jense H. Value of MR tomography in perineal Crohn's disease; A prospective study. *Gastroenterology* 1992; 102 (Supl. A): 697.
15. De la Portilla F, Alós R. Miscelanea. En: de la Portilla F, editor. *Principios Prácticos de Ecografía anal y rectal*. Madrid: Ed. Díaz de Santos; 2004. p. 107-10.
16. Van Outryre MJ, Pelckmans PA, Michielsens PP, Van Maercke YM. Value of transrectal ultrasonography in Crohn's disease. *Gastroenterology* 1991; 101: 1171-7.
17. Lew RJ, Ginsberg GG. The role of endoscopic ultrasound in inflammatory bowel disease. *Gastrointest Endosc Clin N Am* 2002; 12: 561-71.
18. Sloots CE, Felt-Bersma RJ, Poen AC, Cuesta MA, Meuwissen SG. Assessment and classification of fistula-in-ano in patients with Crohn's disease by hydrogen peroxide enhanced transanal ultrasound. *Int J Colorect Dis* 2001; 16: 292-7.
19. Tio TL, Mulder JJ, Wijers OB, Sars PRA, Tytgat GNJ. Endosonography of perianal and pericorectal fistula and/or abscess in Crohn's disease. *Gastrointest Endosc* 1990; 36: 331-4.
20. Van Bodegraven AA, Sloots CE, Felt-Bersma RJ, Meuwissen SG. Endosonographic evidence of persistence of Crohn's disease-associated fistulas after infliximab treatment, irrespective of clinical response. *Dis Colon Rectum* 2002; 45: 39-45.
21. Schwartz DA, Wiersema MJ, Dudiak KM, Fletcher JG, Clain JE, Tremaine WJ, et al. A comparison of endoscopic ultrasound, magnetic resonance imaging, and exam under anesthesia for evaluation of Crohn's perianal fistulas. *Gastroenterology* 2001; 121: 1064-72.
22. Wedemeyer J, Kirchoff T, Sellge G, Bachmann O, Lotz J, Galanski M, et al. Transcutaneous perianal sonography: A sensitive method for the detection of perianal inflammatory lesions in Crohn's disease. *World J Gastroenterol* 2004; 10: 2859-63.
23. Stewart LK, McGee J, Wilson SR. Transperineal and transvaginal sonography of perianal inflammatory disease. *AJR Am J Roentgenol* 2001; 177: 627-32.

# Utilidad de la ecografía anorrectal en el Crohn perianal y su concordancia con la clínica

F. de la Portilla, E. León-Jiménez<sup>1</sup>, N. Cisneros, R. Rada, B. Flikier, J. Vega y V. Hugo Maldonado

*Unidad de Coloproctología. Servicio de Cirugía General y Aparato Digestivo. Hospital Juan Ramón Jiménez. Huelva.*

*<sup>1</sup>Servicio de Medicina Interna. Hospital de Valme. Sevilla*

## RESUMEN

**Introducción:** la ecografía anorrectal (EAR) es una exploración sencilla y está altamente contrastado su utilización en la bibliografía. El propósito del estudio ha sido examinar la utilidad de la EAR, la coincidencia con la orientación clínica y la capacidad de aportación de datos de interés en aquellos pacientes con enfermedad de Crohn perianal (ECPA).

**Métodos:** se realizaron 30 EAR en 24 pacientes (17 hombres, edad media 35,7) con enfermedad de Crohn diagnosticada y sospecha clínica de tener algún proceso anorrectal. El motivo más frecuente de petición de EAR fue la valoración de fístula anal (15 casos, 50%), sospecha abscesos (9 casos, 30%), incontinencia fecal (2 casos, 6,6%) y control evolutivo tras tratamiento (4 casos, 13,3%).

**Resultados:** la orientación diagnóstica coincidió en 14 pacientes (46,6%). Los abscesos fueron encontrados en 8 pacientes (26,6%), cinco de ellos sospechados clínicamente. La localización más frecuente fue postanal (3 pacientes). Se detectaron fístulas en 17 pacientes (56,6%), en 15 de ellos sospechados; siendo la transfinteriana la más frecuente (7 pacientes). En 6 pacientes las fístulas tenían además abscesos asociados. Defectos esfinterianos fueron observados en 10 pacientes (cuatro del esfínter interno, uno del externo y cinco en ambos); sin embargo sólo 2 pacientes padecían incontinencia. Datos ultrasonográficos relevantes para plantear un plan terapéutico fueron obtenidos en 19 pacientes (63,3%).

**Conclusiones:** la EAR ha proporcionado importantes datos en el diagnóstico y para el tratamiento la enfermedad anorrectal. Basándonos en ella, podemos mejorar la decisión clínica, aportando un cambio terapéutico que puede ser crítico en algunos casos.

**Palabras clave:** Ecografía anal. Enfermedad de Crohn. Perianal. Tratamiento. Diagnóstico.

## INTRODUCCIÓN

La afectación anorrectal en la enfermedad de Crohn (EC) es muy frecuente y puede llegar a ocurrir de un 22 a un 54% de los casos aproximadamente (1,2). Esta manifestación puede producirse simultáneamente con lesiones características de la EC intestinal o ser la primera sintomatología de la enfermedad, hecho que ocurre de un 8 a un 16% de las ocasiones (3). La enfermedad perianal es más frecuente cuando la EC se localiza en el colon, y su incidencia es menor cuando afecta al intesti-

no delgado. La afección del anorrecto puede ser en forma de úlceras mucosas, abscesos y fístulas del canal anal y región perianal. Hasta en un 62% de los casos estas lesiones son indoloras (4) y de crecimiento silente, lo cual ocasiona una demora en el diagnóstico y en el inicio de un tratamiento precoz y efectivo (5-11).

La exploración física en consulta e incluso bajo anestesia, de la región anal y perianal, así como el empleo de otras pruebas con más o menos complejidad es fundamental para una correcta evaluación de la enfermedad.

La ecografía anorrectal (EAR) es una técnica sencilla, económica y bien tolerada, cuyo valor en el diagnóstico de la enfermedad anorrectal, tanto en el paciente convencional como con enfermedad de Crohn, está altamente contrastado en la bibliografía, aportando evidentes ventajas sobre las otras existentes (12-17).

El propósito del estudio ha sido examinar la utilidad de la EAR, la coincidencia con la orientación clínica y la capacidad de aportación de datos de interés en aquellos pacientes con EC intestinal que presentan algún tipo de manifestación perianal de su enfermedad.

## MATERIALES Y MÉTODOS

Entre enero de 2002 y enero de 2005 se han realizado un total de 30 EAR en 24 pacientes diagnosticados de EC intestinal y con sospecha clínica de presentar algún proceso anorrectal. La distribución por sexos fue de 17 varones y 7 mujeres, con una edad media de 35,7 años (rango, 19-59 años).

Utilizamos un ecógrafo marca B&K Medical modelo 2001 con una sonda rígida modelo 1850 a la que se acopla un traductor rotatorio de 360° a 10 MHz de frecuencia. El estudio se realizó con el paciente en decúbito lateral izquierdo, y sin ningún tipo de preparación intestinal, siendo la duración media de la exploración de 8 minutos (rango 5-12 min). Se utilizó impresión de la imagen y ocasionalmente grabación en video de la exploración, a fin de poder ser revisado posteriormente con detenimiento.

Se valoró la presencia de las lesiones típicas de la enfermedad de Crohn perianal (ECPA), sobre todo abscesos y fístulas, así como la presencia de algún defecto esfinteriano. En el caso de las fístulas, la imagen hipocogénica que proporciona la EAR se conseguía hacer más patente con al instilación de agua oxigenada a través del orificio fistuloso externo. En este caso la imagen obtenida consistía en una zona de gran hiperecogenicidad con abundantes reverberaciones. Si fue posible, las fístulas se clasificaron empleando la clasificación de Parks, para ello fue imprescindible encontrar el orificio fistuloso interno. En el caso de abscesos la imagen ecográfica también es de hipocogenicidad con límites no bien definidos o ligeramente hiperecóticos, y valorábamos la asociación o no a trayecto fistuloso, así como su localización anatómica (Fig. 1). Por último, en todos los pacientes se estudió con al EAR la presencia de cualquier tipo de lesión esfinteriana, tanto en el esfínter anal interno como en el externo.

El motivo más frecuente de petición de EAR fue la valoración de fístula anal (15 casos, 50%). Otros moti-

vos fueron: sospecha abscesos (9 casos, 30%), incontinencia fecal (2 casos, 6,6%) y por último control clínico tras tratamiento (4 casos 13,3%).

La exploración se consideró coincidente con la sospecha clínica, cuando los hallazgos ecográficos se limitaron a confirmar de forma estricta el motivo por el que se solicitaba y, por lo tanto, no aportó nada nuevo a la orientación diagnóstica. Cuando se encontró otro hallazgo concurrente al sospechado no se consideró como coincidencia clínica-ecográfica.

## RESULTADOS

En la tabla I se resumen los distintos aspectos relacionados con la clínica y el diagnóstico ecográfico de los diferentes enfermos estudiados con EAR.

La orientación diagnóstica del clínico coincidió con la ecografía en 14 casos (46,6%). Una imagen compatible con absceso fue reconocida en 8 casos (26,6%), 5 de

**Tabla I. Datos clínicos y ecográficos, así como coincidencia clínico-ecográfica**

Nº de caso	Sospecha clínica	Absceso	Hallazgos ecográficos Fístula	Defecto esfínter	Coincidencia
1	Absceso	No	No	No	No
2	Fístula	No	Extraesfinteriana	No	Sí
3	Incontinencia	No	No	EAE/EAI	Sí
4	Control evolutivo <sup>1</sup>	No	No	EAE	Sí
5	Absceso anal	Interesfinteriano	Interesfinteriana	EAI	No
6	Fístula anal	No	Interesfinteriana	No	Sí
7	Absceso anal	Superficial	No clasificable	EAI/EAE	No
8	Absceso anal	Postanal	Supraesfinteriana	No	No
9	Incontinencia	No	No	No	No
10	Fístula anal	No	No	EAI	No
11	Fístula anal	No	No clasificable	EAI	No
12	Fístula anal	Postanal	Transesfinteriana	EAI	No
13	Fístula anal	No	Transesfinteriana	No	Sí
14	Absceso anal	No clasificable	No	No	Sí
15	Fístula anal	No	No	No	No
16	Control evolutivo <sup>2</sup>	No	No	No	Sí
17	Fístula anal	No	Transesfinteriana	No	Sí
18	Absceso anal	No	No	No	No
19	Fístula anal	No	Transesfinteriana	No	Sí
20	Absceso anal	No	No	No	No
21	Fístula anal	No	No clasificable	EAI/EAE	No
22	Fístula anal	No	No clasificable	No	Sí
23	Fístula anal	Postanal	No clasificable	EAI/EAE	No
24	Fístula anal	No	Transesfinteriana	No	Sí
25	Fístula anal	Superficial	Transesfinteriana	No	No
26	Absceso anal	Interesfinteriano	No	EAI/EAE	No
27	Control evolutivo <sup>3</sup>	No	No	No	Sí
28	Absceso anal	No	No	No	No
29	Fístula anal	No	No clasificable	No	Sí
30	Control evolutivo <sup>4</sup>	No	no clasificable	No	Sí

EAE: esfínter anal externo; EAI: esfínter anal interno.

<sup>1</sup> El clínico sospechaba que no se demostraría más que el defecto esfinteriano que ya se conocía.

<sup>2</sup> El clínico sospechaba que sería normal, tras instauración de tratamiento.

<sup>3</sup> El clínico sospechaba que sería normal, tras instauración de tratamiento.

<sup>4</sup> El clínico sospechaba que sólo tenía una fístula que no respondió a tratamiento antibiótico.

ellos sospechados clínicamente. La ecografía permitió definir la localización del absceso en el canal anal en todos excepto en un caso, siendo más frecuente la localización post-anal (3 casos).

Fístulas se encontraron en 17 casos (56,6%), la mayoría de ellas sospechadas clínicamente (15 casos). En 10 casos conseguimos definir claramente su trayectoria, lo que nos permitió clasificarlas de forma eficaz. El tipo de fístula más frecuente fue la trans-esfinteriana (7 casos). Encontramos abscesos asociados a fístula en 6 casos.

Se detectaron defectos esfinterianos en 10 casos (33,3%), pero sólo en 2 pacientes se habían sospechado por padecer de incontinencia. Estos defectos fueron exclusivamente del esfínter anal interno en 4 casos y del externo en 1 caso, estando afectados ambos en 5 casos.

En ninguno de los 4 casos en las que la ecografía se había solicitado para realizar control evolutivo de su enfermedad tras tratamiento, se encontraron hallazgos que no hubieran sido sospechados clínicamente.

Por último, en 3 casos (10%) existieron tres procesos patológicos asociados a la vez (absceso, fístula y defecto esfinteriano).

En 19 casos (63,3%) la ecografía aportó datos que fueron de utilidad para planificar y decidir el tratamiento (antibióticos, inmunosupresores, anti-factor de necrosis tumoral –anti-TNF– o cirugía).

## DISCUSIÓN

El diagnóstico y tratamiento de las enfermedades anorrectales en los pacientes con EC resulta un verdadero reto para el médico, fundamentalmente en el caso de las fístulas anorrectales. Con frecuencia, los síntomas y signos sólo reflejan la existencia de un problema subyacente mucho más grave y agresivo, como puede ser una proctitis intensa asociada a una enfermedad perianal fistulizante (3). Por otro lado, una actitud terapéutica temprana, sobre todo en el caso de los abscesos, evita molestias innecesarias al paciente y previene las complicaciones posteriores, como la estenosis por abscesos crónicos mal drenados.

A pesar de la complejidad de las situaciones que pueden llevar a la afección perianal de la EC, la orientación clínica basada en la historia y la exploración física es acertada en la mayoría de las ocasiones. No obstante, en determinadas situaciones (proctalgias no filiadas, sepsis perianal, etc.), la obtención de más datos mediante técnicas complementarias puede proporcionar una información de gran utilidad (4,5) con el fin de establecer la estrategia más adecuada.

De este modo, la rectosigmoidoscopia aportará datos de la afección mucosa, pero no podrá establecer o valorar lesiones más allá de la misma. Por otra parte, el enema de bario puede ser útil en procesos fistulosos, pero generalmente son hallazgos casuales y suelen definir

mal la verdadera entidad de la enfermedad (6,7). La fistulografía puede ser otro método diagnóstico, pero esta prueba es frecuentemente dolorosa, incómoda, de difícil interpretación e incluso puede llegar a producir sepsis local (8,9).

La tomografía computarizada (TC) aporta con frecuencia datos reveladores sobre la enfermedad perianal, siendo superior a la EAR en la detección de cambios inflamatorios perirrectales; ambos métodos diagnósticos (TC y EAR) parecen ser igual de eficaces para detectar abscesos, pero la EAR ha demostrado ser superior a la TC para la detección y delimitación topográfica de las fístulas, así como para la valoración de infiltración inflamatoria de los músculos pélvicos (10,11).

La resonancia magnética (RM), ya sea convencional o endoanal, es una técnica no ionizante e indolora que permite evaluar la EC perianal, sobre todo fístulas y abscesos, con una seguridad diagnóstica que oscila entre el 69 al 96%, siendo inferior a la de EAR y equivalente a la exploración bajo anestesia general (12-14).

La EAR es una técnica rápida, sencilla, que no requiere preparación especial, y tiene una buena tolerancia por parte del paciente; es económica y con aparataje fácil de transportar, lo cual puede permitir la exploración hasta en la misma cama del enfermo, aunque está limitada en los que tienen dolor o estenosis anal (15).

El estudio endosonográfico puede ser todavía más completo y aportar hallazgos interesantes si se practica con un ecocolonoscopia, que permite la valoración *in situ* de la mucosa rectal y del resto del colon, además de medir el grosor parietal y poder detectar pequeños abscesos o fístulas internas que pueden pasar desapercibidas con la simple colonoscopia (16,17).

La EAR es de gran utilidad en casos de fístulas que clínicamente no se hayan podido delimitar y tengan que ser intervenidas por cirujanos no habituados a este tipo de patología, proporcionando una información preoperatoria muy valiosa del tipo de trayecto fistuloso.

Por la complejidad de las fístulas en estos enfermos la utilidad de la EAR se reduce a la hora de distinguir la topografía y localizar el orificio fistuloso interno (16, 18,19), aunque puede ser minimizado si instilamos agua oxigenada por el trayecto fistuloso (14). En nuestro estudio hemos conseguido distinguir claramente el orificio interno y su trayecto fistuloso en más de la mitad de los casos, así como, detectar prolongaciones y trayectos ocultos no sospechados en otros, además de permitirnos evidenciar abscesos ocultos en el 35% de las fístulas exploradas.

La determinación por cualquier método de imagen de la existencia de un absceso no detectado en la exploración física, es fundamental a la hora de planificar el tratamiento con anti-factor de necrosis tumoral, siendo recomendable la colocación de un sedal durante un periodo previo a la terapia; en este aspecto concreto, la EAR es una exploración con una alta sensibilidad (22). Sin embargo parece irrelevante a la hora de valorar la respuesta

al tratamiento, persistiendo imágenes patológicas de actividad que no se corresponden con la clínica (23).

Recientemente se ha evaluado el papel de la ecografía perineal en la valoración de la anatomía de la fístula anal y su capacidad predictiva de respuesta al tratamiento con infliximab. Asociada a la ecografía transvaginal en las mujeres mejora su sensibilidad diagnóstica en la evaluación de la patología anorrectal (20,21).

En nuestro estudio no sólo localizamos más abscesos no sospechados, sino también la topografía de algunos de ellos que, como en el caso del postanal, es difícil de detectar en la exploración física.

Está fuera de toda duda que la EAR es la prueba principal para valorar la integridad de la musculatura del canal anal. Como hemos visto en nuestra serie la mayoría de estos enfermos tienen lesiones esfinterianas, y aunque son poco expresivas desde el punto de vista clínico es trascendental detectarlas a la hora de plantear un posible tratamiento quirúrgico (11,13). Un aspecto interesante que hemos evidenciado en nuestro estudio es que algunos pacientes tienen defectos en el esfínter anal interno ocultos y que no pueden ser explicados, a no ser que tengan un antecedente quirúrgico.

Aunque en nuestro estudio cerca de un 47% de las exploraciones ecográficas coincidieron con el diagnóstico de sospecha clínico, en más del 60% de los pacientes la

EAR aportó datos que permitieron de forma concluyente planificar el tratamiento definitivo, proporcionando algún matiz interesante, como la existencia de defecto esfinteriano, absceso, etc., asociados a la sospecha clínica que motivó la petición ecográfica.

Por último debemos destacar que la combinación de una buena exploración física, una EAR y eventualmente una RNM aumentan de una forma definitiva la rentabilidad diagnóstica en estos pacientes.

En conclusión, la EAR nos ha aportado datos de gran importancia para el diagnóstico y tratamiento de estos pacientes y, por ello, creemos que debe ser realizada después del examen físico, y colonoscópico.

Por consiguiente, el manejo clínico de los pacientes puede mejorar basándonos en esta técnica de imagen que, en algunos casos puntuales, puede llegar a ser imprescindible, como sucede ante un paciente con fístula anal o sospecha de absceso, así como para valorar los esfínteres ante un eventual tratamiento quirúrgico.

## AGRADECIMIENTOS

Los autores quieren dar las gracias a la Sra. Aguilar-Alba por su ayuda en la realización del manuscrito.