

ORIGINAL PAPERS

## Should anorectal ultrasonography be included as a diagnostic tool for chronic anal pain?

M. J. García-Montes, F. Argüelles-Arias, S. Jiménez-Contreras, S. Sánchez-Gey, F. Pellicer-Bautista and J. M. Herrerías-Gutiérrez

Service of Gastroenterology. University Hospital Virgen Macarena. Sevilla, Spain

### ABSTRACT

**Objective:** to assess the efficiency of endorectal ultrasound (ERUS) in the study of chronic idiopathic anal pain (CIAP).

**Material and method:** this is a prospective and descriptive study in which 40 patients, 18 men and 22 women with an average of 47 years, were included. They had chronic anal pain of at least 3 months' duration. A complete colonoscopy was performed in all patients, which found no abnormalities to explain clinical symptoms. Patients with anal fissure and internal hemorrhoids of any degree, perianal suppurative processes, and pelvic surgery were excluded from the study. An ALOKA ProSound SSD-4000 ultrasound console attached to a multifrequency radial transducer ASU-67 (7.5 and 10 MHz) was used.

**Results:** one patient could not tolerate the examination. In 8 patients (20% of cases) alterations were detected during ultrasonography: in 4 patients (10% of the cases; 1 man and 3 women) internal anal sphincter (IAS) hypertrophy, and in 5 patients (4 women and 1 man) a torn sphincter complex. A tear in the upper IAS canal and hypertrophy of the middle anal canal were observed in one patient (1 woman).

**Conclusions:** ERUS is a simple, economic and useful test to study anorectal pathologies. Although in most studied cases no damage to the anal canal or rectal wall was detected, in a considerable number of patients we observed a thickening of the IAS, a probable cause of anal pain. Therefore, we understand that ERUS should be included in the study of CIAP.

**Key words:** Anorectal ultrasound. Chronic idiopathic anal pain. Internal anal sphincter hypertrophy. Anorectal ultrasonography. Anal pain.

---

García-Montes MJ, Argüelles-Arias F, Jiménez-Contreras S, Sánchez-Gey S, Pellicer-Bautista F, Herrerías-Gutiérrez JM. Should anorectal ultrasonography be included as a diagnostic tool for chronic anal pain? *Rev Esp Enferm Dig* 2010; 102: 7-14.

---

### INTRODUCTION

Chronic anal pain (CAP) is a common pathology in our environment, accounting for 30-40% of consultations for anal pain (1). CAP is characterized by pain, usually deep and severe, in the middle anal canal, with a variable radiation and which is aggravated by sitting; sleep is not impaired as pain is relieved by lying down (2). A high percentage of patients had undergone previous anal surgery or dystocic deliveries, and many of them had associated psychological disorders (3,4). Some other entities can be included in CAP, like *proctalgia fugax*, coccygodynia, anus elevator syndrome, descending perineum syndrome, chronic idiopathic anal pain, and pudendal neuralgia.

The diagnosis of chronic idiopathic anal pain (CAP) is mainly based on clinical features, pain radiation and personal history, and, on the other hand, on the absence of any other organic pathology that could justify this condition (5). Hence, ruling out the presence of organic causes, like hemorrhoids, chronic fissures, perianal suppurative conditions and endometriosis of the rectovaginal septum, among other disorders responsible for anorectal pain, is very important. In this way, anorectal ultrasonography (ARUS) is an imaging technique that allows visualization of the rectal walls and the anal canal. Its utility is clearly defined for anorectal cancer staging, in the study of anal incontinence, and for perianal sepsis (6,7).

With ARUS the rectum and the anus may be explored. It is the most effective test to explore the sphincter complex completely, allowing observing the internal anal

---

Received: 06-04-09.

Accepted: 07-10-09.

Correspondence: Federico Argüelles Arias. Servicio de Aparato Digestivo. Hospital Universitario Virgen Macarena. Avda. Dr. Fedriani, 3. 41071 Sevilla. e-mail: farguelles@telefonica.net

sphincter (IAS), a hypoechoic ring 1 to 3 mm thick depending on age and gender, and the external anal sphincter (EAS), which is observed as an echogenic layer 5 to 8 mm thick (8).

## OBJECTIVES

Chronic idiopathic anal pain (CIAP) has hardly been studied, although its incidence among the general population is quite high, especially among women. In most cases no organic cause is found, which consequently complicates effective treatment. With this study we propose assessing the utility of anorectal ultrasounds for the study of CIAP.

## MATERIAL AND METHOD

A prospective and descriptive study was carried out between 2005 and June 2008, which included 40 patients, 18 men and 22 women, with an average age of 47 years, chronic anorectal pain of unknown origin at the time of inclusion, and duration longer than 3 months. A complete examination was performed on every patient – colonoscopy reaching the cecum, anal examination and rectal digital exam, abdominal ultrasounds, and pelvic magnetic resonance imaging (MRI). In some patients an anorectal manometry was performed, and women also had a gynecologic consultation.

Exclusion criteria were: patients diagnosed with complicated hemorrhoids, anal fissure, perianal suppurative conditions, and hypertrophied anal papillae (Table I).

An ALOKA ProSound SSD-400 ultrasound device with an associated multifrequency radial ultrasound transducer (7.5 and 10 MHz) ASU-67 was used. Previous to ERUS a cleansing microenema was instilled 2 hours before the procedure. Patients were explored on a stretcher in the left lateral decubitus position with bent knees. In the first place, exploration and rectal exam including sensitivity and sphincter complex tone were carried out. Afterwards the ultrasound transducer was introduced, covered by a latex sheath and lubricated, reaching the rectum, and was then gently removed while images of the rectal wall and the anal canal were

**Table I. Selection criteria**

Inclusion criteria	Exclusion criteria
Patients older than 18 years old with symptoms of anal pain during more than 3 months	Patients diagnosed of hemorrhoids
	Patients with anal fissures
	Patients with suppurative perianal processes
	Patients with hypertrophied anal papillae

obtained. All explorations were performed by only one explorer.

All explorations were done systematically: first, a visualization of rectal walls to rule out any damage at this level and possible endometriosis sources on the rectovaginal septum; second, an exploration of the upper anal canal, including the puborectal muscle (PRM) and IAS; third, the middle anal canal, measuring the IAS; and finally the lower anal canal measuring the EAS. IAS measurement was always done in the middle anal canal, at 9 and 6 o'clock. Following Santoro's criteria (9), normality was considered when IAS thickness was between 1 and 3.5 mm in men and 1.2 to 2.9 mm in women. Normal EAS thickness was between 2.6 and 8 mm in men and from 3 to 8.5 mm in women (10). Therefore, we considered a pathologic homogeneous thickening of the IAS over 3.5 mms.

## RESULTS

This test was carried out in all patients except one, as the insertion of the probe resulted in acute pain. In 8 patients (20% of cases) abnormalities were observed in the ultrasound study. IAS hypertrophy was observed in 4 patients: a 25-year-old man and 3 women of 25, 55 and 67 years of age (Table II). When IAS hypertrophy was detected, we insisted on familiar precedents of CIAP and none of the patient's relatives had a clinical history of that condition. Biopsy was suggested to the patient with the largest hypertrophy to rule out hereditary hypertrophy, but she refused. In these measurements values were higher than 3.5 mm but not over 5 mm except for the latter patient, a 55-year-old woman who reached 5.5 mm. In 50% of our cases, both women, an anxious-depressive syndrome due to familiar stress was present. In 2 of 4 cases with IAS hypertrophy, treatment with diazepam (10 mg per day) was started, observing improvement after 3 months of treatment. In 4 patients, anorectal manome-

**Table II. Echographic findings in the studied patients**

Patient	Hypertrophy IAS	Tearing IAS	Damage PBR	Previous clinical history
M (25 y.o.)	X			
F (37 y.o.)	X			Anxious-depressive S.
F (67 y.o.)	X	X	X	Anxious-depressive S.
F (55 y.o.)	X			
M (63 y.o.)		X		Hemorrhoidectomy
F (68 y.o.)		X		Obstetric
F (55 y.o.)		X		Obstetric
F (40 y.o.)		X	X	Obstetric

IAS: internal anal sphincter. PBR: puborectal muscle.

try was performed increasing basal pressure of the anal canal in 3 of the 4 cases.

In Table II we may observe other ultrasonographic abnormalities – sphincter complex disruptions in 3 women due to obstetric causes and in a man due to hemorrhoidectomy, which caused no fecal incontinence to this day. A 67-year-old woman with IAS hypertrophy had scarring on the puborectal muscle and a torn upper sphincter due to dystocic delivery. These cases were transferred to the Gynecology Unit to complete their study; no pathology other than above was identified, and no treatment was required (Figs. 1-4).

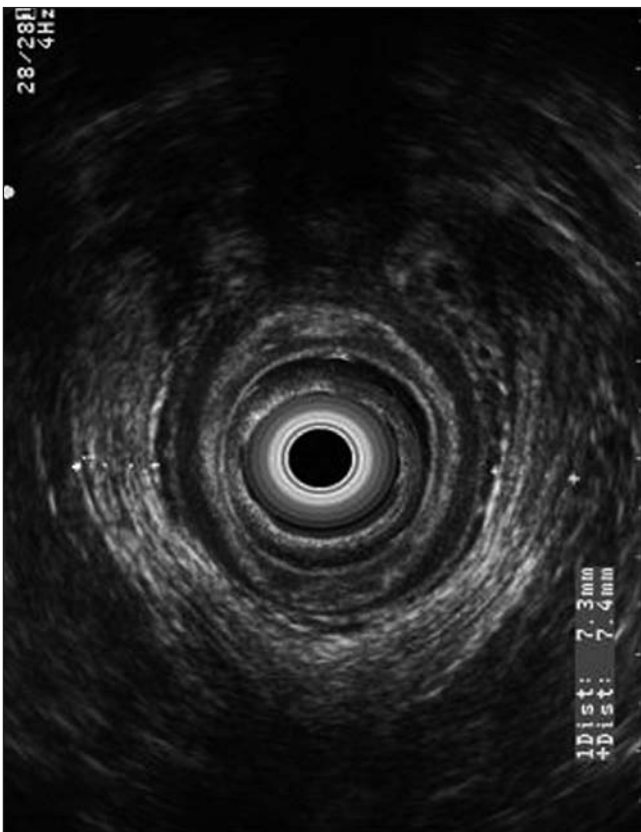


Fig 1. Measurement of the puborectal muscle in a woman with CIAP without anorectal ultrasound abnormalities.

*Medición del músculo puborrectal, en mujer con DACI sin anomalías ecográficas.*

## DISCUSSION

ERUS is a very useful technique for anal and rectal conditions, with very clear indications in rectal and anal canal cancer staging, perianal sepsis, and anal incontinence (11). The aim of this study, which is merely descriptive, was to determine the utility of this test for chronic anal pain to rule out organic causes, mainly the

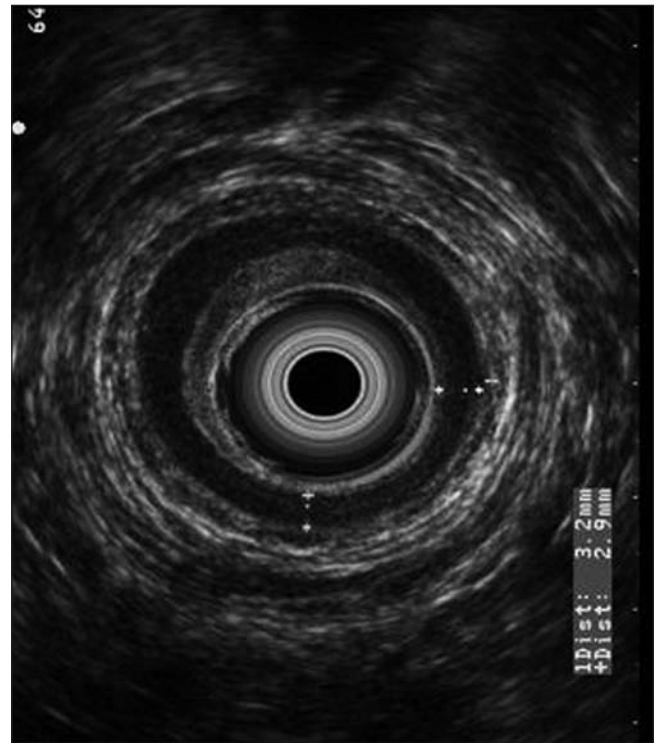

Fig. 2. Measurement of the IAS. Male patient with CIAP without findings on anorectal ultrasounds.

*Medición del EAI. Paciente varón con DACI, sin hallazgos en la eco.*

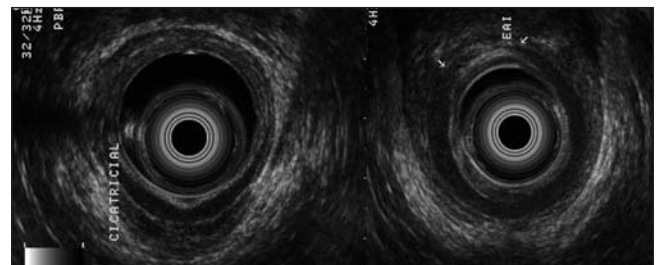


Fig. 3. A woman with CIAP. History of vaginal pain for the past 2 years, and familial stress with anxiety. Complete anterior disruption of the sphincter complex because of a tear. The patient reports no incontinence.

*Mujer con DACI. Antecedentes de dolor vaginal desde hace 2 años y estrés familiar con ansiedad. Se observa interrupción completa anterior del complejo esfinteriano por desgarró. No refiere incontinencia.*

presence of perianal sepsis (fistulous tract without outward opening or abscesses) and IAS thickening (12). As proved in other studies (13), we believe that endometriosis of the rectovaginal septum must be ruled out, especially if there is a previous history of endometriosis (14).

In our series abnormalities were observed in 20% of the analyzed cases (8 patients). In 4 patients (one man and 3 women) a hypertrophied IAS was observed, and in 5 patients (4 women and one man) a torn IAS. Undoubtedly, a torn IAS does not explain chronic anal pain, al-



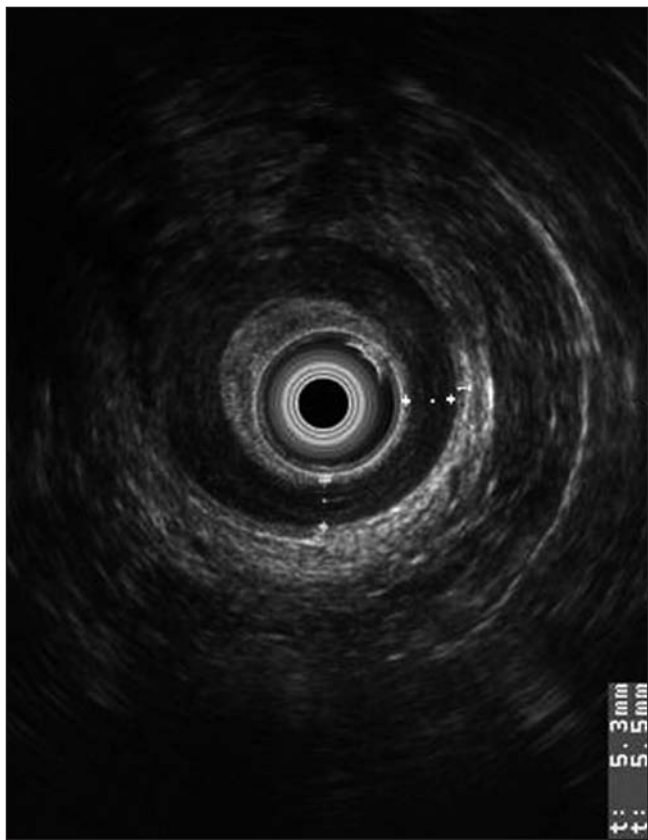


Fig. 4. A woman with IAS hypertrophy (5.2-5.5 mm).  
Mujer con hipertrofia del EAI (5,2-5,5 mm).

though we believe that hypertrophied IAS should be considered as a probable cause of anal pain. We considered 3.5 mm the limit of normality, according to Santoro (9). Nonetheless, it is known that sphincter thickness varies according to gender (15) and, especially, to age, as it increases with age (16,17). Most authors believe that an IAS thicker than 3.5 mm at any age or in any gender should be considered pathologic (18).

A thickened IAS has been described in some cases of proctalgia fugax. In the study conducted by Gracia Solanas, 15 patients with clinical criteria of proctalgia fugax were assessed with endoanal ultrasounds, which determined a thickening of more than 3.5 mm on the IAS in 5 cases (19). A diagnosis of thickened IAS as a cause of anal pain allows effective treatment for these patients. In the latter study, these patients benefited from a more aggressive treatment such as sphincterectomy (19). In the study carried out by Sánchez Romero et al. (20) 5 patients with *proctalgia fugax* were treated with botulinum toxin, with a clear improvement in all of them. It is significant that in none of these patients ERUS detected a hypertrophied anal sphincter. In another study including 198 patients with *proctalgia fugax*, no lesions were detected with ERUS (21). However, in the study published by Pascual et al. (22) patients with anal pain with or with-

out previous surgery were observed. In this study, more than 50% of patients had a hypertrophied sphincter, this becoming the most frequent ultrasonographic finding associated with spontaneous proctalgia.

Several cases of hereditary hypertrophy of the IAS have already been described, showing ERUS as the most sensitive and specific technique (23-28). It is an infrequent entity but medical or surgical treatment improves most cases. A hypertrophied anal sphincter has also been described in children with chronic constipation (29). In a study published by Christiansen et al. (5) ultrasound studies were performed on 18 patients, 13 women and 5 men with chronic anal pain, and showed that in 12 cases some ultrasound abnormalities were present. In 5 cases, hypoechoic areas were observed on the IAS, in 3 cases hypoechoic areas were observed on the EAS, in 3 cases abnormalities were seen in both sphincters, and in 1 case a thickened IAS was found. We considered that these findings were due to the surgical history of these patients, as most had undergone colorectal surgery (for instance, patients with anal dilations characteristically have hypoechoic areas on the IAS, so their findings are not comparable to ours). Doubtlessly, our study has several limitations: on the one hand, clinical follow-up is not available for all patients, although it is for patients with a thickened IAS. Anorectal manometry was performed in these cases, reporting an increase in anal canal pressure supporting the hypothesis that this induces anal pain. However, our aim was to assess whether ERUS may play a role in this pathology which, although being benign in nature, is very disabling for some patients, with an important decrease in quality of life and a high consumption of health resources.

In conclusion, ERUS is a simple, comfortable, fast, economic and useful technique for anorectal examination. Although a limited series of patients with CAP is presented, we consider that ERUS should be included to rule out organic causes for this disorder, especially sphincter thickening, which could benefit from medical or surgical treatment thus improving a quality of life that would otherwise be doomed. The percentage of patients with hypertrophy is not particularly high but, as this is an economic, simple test, we think that it should be considered for this type of patient.

## REFERENCES

1. Swash M. Chronic perianal pain. En: Henry M, Swash M, editors. Coloproctology and the pelvic floor. London: Butterworths; 1985. p. 388-92.
2. Wittehead WE, Wald A, Diamant NE, Enck P, Pemberton JH, Rao SS. Functional disorders of the anus and rectum. Gut 1999; 45 (S-II): II55-9.
3. Magni G, Bertolini C, Dodi G. Douleur périanale chronique: considerations psycho pathologiques caractéristiques. Psicopathologie 1986; 19: 170-4.
4. Renzi C, Pescatori M. Psychologic aspects in proctalgia. Dis Colon Rectum 2000; 43: 535-9.

5. Christiansen J, Bruun E, Skjoldbye B, Hagen K. Chronic idiopathic anal pain: analysis of ultrasonography, pathology and treatment. *Dis Colon Rectum* 2001; 44: 661-5.
6. De la Portilla F. Anatomía ecográfica normal del conducto anal. En: de la Portilla F, editor. Principios prácticos de la ecografía anal y rectal. Madrid; 2004. p. 65-71.
7. Fernández-Frías AM, Pérez-Vicente F, Arroyo A, Sánchez-Romero AM, Navarro JM, Serrano P, et al. Is anal endosonography useful in the study of recurrent complex fistula-in-ano? *Rev Esp Enferm Dig* 2006; 98: 573-81.
8. Law PJ, Bartram CI. Anal endosonography: technique and normal anatomy. *Gastrointest Radiol* 1989; 14: 349-53.
9. Santoro GA, Di Falco G. Basic anatomy. In: Santoro GA, Di Falco G, editors. Atlas of endoanal and endorectal ultrasonography. Milán: Springer; 2004. p. 25-42.
10. Gerdes B, Köhler HH, Zielke A, Kisker O, Barth PJ, Stinner B. The anatomical basis of anal endosonography. A study in postmortem specimens. *Surg Endosc* 1997; 11: 986-90.
11. García Montes JM, Caunedo Álvarez A, Herrerías Gutiérrez JM. Utility of the endo-rectal ultrasonography with sectorial transducer in the study of rectoanal pathology. *Rev Esp Enferm Dig* 2001; 93: 615.
12. De la Portilla F. Ecografía anal en situaciones especiales: proctalgias crónicas, estreñimiento y úlcera rectal solitaria. En: de la Portilla F, editor. Principios prácticos de la ecografía anal y rectal. Madrid; 2004. p. 65-71.
13. Bazot M, Bornier C, Dubernar G, Roseau G, Cortez A, Darai E. Accuracy of magnetic resonance imaging and rectal endoscopic sonography for the prediction of location of deep pelvic endometriosis. *Human Reproduction* 2007; 1.22: 1457-63.
14. Griffiths A, Koutsouridou R, Vaughan S, Penketh R, Roberts A, Torkington J. Transrectal ultrasound and the diagnosis of rectovaginal endometriosis: a prospective observational study *Acta Obstetrica et Gynecologica* 2008; 87: 445-8.
15. Regadas FS, Murad-Regadas SM, Lima DM, Silva FR, Barreto RG, Souza MH, et al. Anal canal anatomy showed by three-dimensional anorectal ultrasonography. *Surg Endosc* 2007; 21: 2207-11.
16. Nielsen MB, Hauge C, Rasmussen OO, Sørensen M, Pedersen JF, Christiansen J. Anal sphincter size measured by endosonography in healthy volunteers. Effect of age, sex, and parity. *Acta Radiol* 1992; 33: 453-6.
17. Frudinger A, Halligan S, Bartram CI, Price AB, Kamm MA, Winter R. Female anal sphincter: age-related differences in asymptomatic volunteers with high-frequency endoanal US. *Radiology* 2002; 224: 417-23.
18. Ramírez Rodríguez JM, Palacios Fanlo MJ, Artigas Marco C, Aguilera Diago V, Martínez Díez M. Anal endosonography for the study of anal canal anatomy: normal images and sonographic variants. *Rev Esp Enferm Dig* 2001; 93: 364-71.
19. Gracia Solanas JA, Ramírez Rodríguez JM, Elía Guedea M, Aguilera Diago V, Martínez Díez M. Tratamiento secuencial para la proctalgia fugax. Resultados a medio plazo. *Rev Esp Enferm Dig* 2005; 97: 491-6.
20. Sánchez Romero AM, Arroyo Sebastián A, Pérez Vicente FA, Serrano Paz P, Candela Polo F, Calpena Rico R. Treatment of proctalgia fugax with botulinum toxin: results in 5 patients. *Rev Clin Esp* 2006; 206: 137-40.
21. Eckardt VF, Dodt O, Kanzler G, Bernhard G. Anorectal function and morphology in patients with sporadic proctalgia fugax. *Dis Colon Rectum* 1996; 39: 755-62.
22. Pascual I, García-Olmo D, Martínez-Puente C, Pascual-Montero JA. Ultrasound findings in spontaneous and postoperative anal pain. *Rev Esp Enferm Dig* 2008; 100: 764-7.
23. Kamm MA, Hoyle CHV, Burleigh DE. Hereditary internal anal sphincter myopathy causing proctalgia fugax and constipation. A newly identified condition. *Gastroenterology* 1991; 100: 805-10.
24. Celik AF, Katsinelos P, Pead NW. Hereditary proctalgia fugax: Report of a second family. *Gut* 1995; 36: 581-4.
25. De la Portilla F, Borrero JJ, Rafel E. Hereditary vacuolar internal anal sphincter myopathy causing proctalgia fugax and constipation: a new case contribution. *Eur J Gastroenterol Hepatol* 2005; 17: 359-61.
26. König P, Ambrose NS, Scott N. Hereditary internal anal sphincter myopathy causing proctalgia fugax and constipation: further clinical and histological characterization in a patient. *Eur J Gastroenterol Hepatol* 2000; 12: 127-8.
27. Martin JE, Swash M, Kamm MA, Mather K, Cox EL, Gray A. Myopathy of internal anal sphincter with polyglucosan inclusions. *J Pathol* 1990; 161: 221-6.
28. Martorell P, Azpiroz F, Malagelada JR. Hypertrophic myopathy of the internal anal sphincter: a rarely recognized cause of proctalgia. *Rev Esp Enferm Dig* 2005; 97: 527-9.
29. Keshtgar AS, Ward HC, Clayden GS, Sanei A. Thickening of the internal anal sphincter in idiopathic constipation in children. *Pediatr Surg Int* 2004; 20: 817-23.

## ¿Se debe incluir la ecografía rectoanal como prueba diagnóstica del dolor anal crónico?

M. J. García Montes, F. Argüelles Arias, S. Jiménez Contreras, S. Sánchez Gey, F. Pellicer Bautista y J. M. Herrerías Gutiérrez

*Servicio de Aparato Digestivo. Hospital Universitario Virgen Macarena. Sevilla*

### RESUMEN

**Objetivo:** evaluar el rendimiento de la ecografía rectoanal (ERA) en el estudio del dolor anal crónico idiopático (DACI).

**Material y método:** se trata de un estudio prospectivo y descriptivo en el que se han incluido 40 pacientes, 18 hombres y 22 mujeres, con edad media de 47 años, con clínica de dolor anal cróni-

co de al menos 3 meses de evolución. A todos los pacientes se les había realizado una colonoscopia completa, en la que no se encontró anomalía que justificara la clínica. Se excluyeron del estudio pacientes con fisura anal y con hemorroides internas de cualquier grado, enfermedad supurativa perianal y cirugía pélvica. Se utilizó un ecógrafo ALOKA ProSound SSD-4000 al que se conectó un transductor radial multifrecuencia ASU-67 (7,5 y 10 MHz).

**Resultados:** un paciente no toleró la exploración. En 8 pacientes (20% de los casos estudiados) se detectaron alteraciones en el estudio ecográfico: en 4 pacientes, 10% de los casos (1 hombre y 3 mujeres), hipertrofia del esfínter anal interno (EAI) y en 5 pacientes (4 mujeres y 1 hombre) rotura del complejo esfinteriano. En una mujer se observó rotura de EAI en canal alto e hipertrofia del mismo en el canal medio.

**Conclusiones:** la ecografía rectoanal es una prueba sencilla, económica y útil para el estudio de la patología rectoanal. Si bien, en la mayoría de los casos estudiados no se han detectado lesiones en el canal anal ni en la pared rectal, en un porcentaje no desdeñable de pacientes hemos observado engrosamiento del EAI, que podría considerarse posible causa del dolor anal. Por tanto, consideramos que la ecografía rectoanal debe ser incluida en el estudio del dolor anal crónico idiopático.

**Palabras clave:** Ecografía rectoanal. Dolor anal crónico idiopático. Hipertrofia del esfínter anal interno. Ecografía endoanal. Dolor anal.

## INTRODUCCIÓN

El dolor anal crónico (DAC) es una patología frecuente en nuestro medio, constituyendo el 30-40% de los casos de consulta por dolor anal (1). El DAC se caracteriza por la presencia de dolor, generalmente intenso, profundo, localizado en el canal anal medio, con irradiación variable, que se agrava con la sedestación, y que generalmente no interrumpe el sueño ya que el dolor se alivia con el decúbito (2). Un porcentaje alto de pacientes tiene historia de cirugía anal previa, de partos distócicos, y muchos de ellos de trastornos psicológicos asociados (3,4). Existen algunas entidades que pueden incluirse dentro del DAC, como la proctalgia fúgax, la coccigodinia o síndrome del elevador del ano, el síndrome del periné descendente, dolor anal crónico idiopático y la neuralgia del pudendo.

El diagnóstico de DAC idiopático (DACI) se basa principalmente en la historia clínica, con la descripción del dolor y antecedentes personales y, de otra parte, en la ausencia de patología orgánica que lo justifique (5). Por ello, es importante descartar la presencia de enfermedad orgánica, como hemorroides, fisuras crónicas, enfermedad supurativa perianal y la endometriosis del tabique rectovaginal, entre otras patologías como causa de dolor rectoanal. En este sentido, la ecografía rectoanal (ERA) es una técnica de imagen que nos permite la visualización de las paredes rectales y canal anal. Está claramente definida su utilidad en la estadiación del cáncer anorrectal, el estudio de la incontinencia anal y la sepsis perianal (6,7).

Con la ERA se pueden explorar tanto el recto como el canal anal. Es la prueba más efectiva para explorar el complejo esfinteriano en su totalidad, observándose el esfínter anal interno (EAI), un anillo hipoecoico con un grosor de 1 a 3 mm según la edad y sexo de paciente y el esfínter anal externo (EAE) que se observa como una capa ecogénica formada por el esfínter anal externo (EAE) de 5 a 8 mm de espesor (8).

## OBJETIVOS

El dolor anal crónico idiopático (DACI) es una patología poco estudiada con una alta incidencia en la población general, sobre todo entre mujeres. En la mayoría de los casos no se halla causa que lo justifique y, por consiguiente, dificulta la indicación de un tratamiento eficaz. Nos proponemos con este estudio, evaluar el rendimiento de la ecografía rectoanal, en el estudio del DACI.

## MATERIAL Y MÉTODO

Se ha realizado un estudio prospectivo y descriptivo desde el año 2005 hasta junio de 2008, en el que se incluyeron 40 pacientes, 18 hombres y 22 mujeres, con edad media de 47 años, con dolor rectoanal crónico de origen desconocido en el momento de ser aceptados en este estudio y con una evolución de más de 3 meses. A todos los pacientes se les realizó una anamnesis completa, colonoscopia hasta ciego, exploración anal y tacto rectal, eco de abdomen y resonancia nuclear magnética (RNM) pélvica. En algunos pacientes se realizó una manometría anorrectal y en las mujeres se realizó consulta a Ginecología.

Los criterios de exclusión fueron: pacientes diagnosticados de hemorroides complicadas, fisura anal, enfermedad supurativa perianal y papilas anales hipertróficas (Tabla I).

**Tabla I. Criterios de selección de los pacientes**

<i>Criterios de inclusión</i>	<i>Criterios de exclusión</i>
Pacientes mayores de 18 años de edad y con clínica de dolor anal más de tres meses de duración	Pacientes con diagnóstico de hemorroides
	Pacientes con fisura anal
	Pacientes con enfermedad supurativa perianal
	Pacientes con papilas anales hipertróficas

Se utilizó un ecógrafo ALOKA ProSound SSD-4000 con un transductor ecográfico radial multifrecuencia (7,5 y 10 MHz) ASU-67. Para realizar la ecografía rectoanal se indicaba la instilación de un microenema de limpieza, 2 horas previas a la realización de la exploración. El paciente se exploraba en una camilla en decúbito lateral izquierdo con las rodillas flexionadas. En primer lugar procedimos a realizar la inspección y el tacto rectal, incluida la exploración de la sensibilidad y el tono del complejo esfinteriano. A continuación introducimos el transductor ecográfico, previamente cubierto por una funda de látex y lubricado, hasta el recto, para lentamente retirarlo conforme obtenemos imágenes de la pared rectal y canal anal. Las exploraciones fueron realizadas por un único explorador.

Se ha seguido siempre la misma sistemática: visualización de las paredes del recto descartando lesiones a ese

nivel y posibles focos endometriósicos en el tabique rectovaginal; del canal anal alto, explorando músculo puborrectal y EAI; del canal anal medio, con medición del EAI; y del canal anal bajo con medición del EAE. Las medidas del EAI se hicieron siempre en canal anal medio, a las 9 y 6 horarias. Consideramos, siguiendo los criterios de Santoro (9) normalidad del grosor del EAI entre 1 a 3,5 mm en el hombre y de 1,2 a 2,9 mm en la mujer. El grosor del EAE normal se sitúa entre 2,6 a 8 mm en el hombre y de 3 a 8,5 mm en la mujer (10). Por tanto, consideramos como patológico un engrosamiento homogéneo del EAI superior a 3,5 mm.

## RESULTADOS

Realizamos la prueba en todos los pacientes salvo en un 1 caso, debido a que la introducción de la sonda producía intenso dolor. En 8 pacientes (20% de los casos estudiados) detectamos alteraciones en el estudio ecográfico. Se observó hipertrofia del EAI en 4 pacientes; un hombre de 25 años de edad y 3 mujeres de 25, 55 y 67 años, respectivamente (Tabla II). Cuando detectamos la hipertrofia del EAI, insistimos en los antecedentes familiares de dolor anal crónico idiopático, y ninguno de los pacientes presenta antecedentes de dolor anal. A la paciente con hipertrofia esfinteriana de mayor tamaño se le propuso toma de biopsias para descartar hipertrofia hereditaria pero lo ha declinado. Las cifras obtenidas en estas mediciones, fueron superiores a los 3,5 mm pero no superaron los 5 mm, con la excepción del objetivado en una mujer de 55 años de edad, que alcanzó los 5,5 mm. Destacamos que en el 50% de nuestros casos, ambas mujeres, existía un síndrome ansioso depresivo, por estrés familiar. En dos de los cuatro casos con hipertrofia del EAI se inició tratamiento con diazepam 10 mg al día, observándose mejoría tras 3 meses de tratamiento. A los 4 pacientes se les realizó manometría anorrectal observándose un incremento de la presión basal del canal anal en 3 de los 4 casos.

**Tabla II. Hallazgos ecográficos en los pacientes estudiados**

Paciente	Hipertrofia EAI	Rotura EAI	Lesión PBR	Antecedentes
H (25 años)	X			
M (37 años)	X			S. ansioso depresivo
M (67 años)	X	X	X	S. ansioso depresivo
M (55 años)	X			
H (63 años)		X		Hemorroidectomía
M (68 años)		X		Obstétricos
M (55 años)		X		Obstétricos
M (40 años)		X	X	Obstétricos

EAI: esfínter anal interno; PBR: músculo puborrectal.

Otras anomalías ecográficas detectadas, que expone en la tabla II, sin relación con la patología objeto de estudio en este trabajo, fueron interrupciones del complejo esfinteriano en tres mujeres, por causa obstétrica, y en un paciente sexo masculino, por hemorroidectomía, sin causar incontinencia fecal hasta la fecha. Una mujer de 67 años de edad con hipertrofia del EAI, tenía lesiones cicatriciales en el PBR y rotura esfinteriana alta, por parto distócico. Estos casos fueron derivados para completar estudio por parte de Ginecología sin detectarse otras patologías distintas a las reseñadas ni precisar tratamiento (Figs. 1-4).

## DISCUSIÓN

La ERA es una técnica muy útil en la patología anal y rectal con unas indicaciones muy claras como son: estadiación del cáncer rectal y del canal anal, la sepsis perianal y en la incontinencia anal (11). El objetivo de este estudio, meramente descriptivo, es determinar la utilidad de esta prueba en el dolor anal crónico para descartar orgánicidad, fundamentalmente la presencia de sepsis perianal (trayectos fistulosos no abiertos al exterior o abscesos) y el engrosamiento del esfínter anal interno (12). Creemos, como se ha demostrado en algunos estudios (13), que se debe descartar la presencia de endometriosis del tabique rectovaginal, especialmente si existen antecedentes personales de endometriosis (14).

En nuestra serie se observan alteraciones en un 20% de los casos analizados (8 pacientes). En 4 pacientes (un hombre y 3 mujeres) detectamos hipertrofia del esfínter anal interno (EAI) y en 5 pacientes (4 mujeres y 1 hombre) rotura del EAI. Sin duda, la rotura del EAI no justifica los cuadros de dolor anal crónico, pero creemos que la hipertrofia del EAI debe ser tenida en cuenta como posible causa del dolor anal. Hemos considerado como límite de normalidad los 3,5 mm de grosor según los criterios de Santoro (9). No obstante, se conoce que existe variación del grosor de los esfínteres en función del sexo (15) y, sobre todo, de la edad, aumentando el mismo con los años (16,17). La mayoría de los autores consideran que un engrosamiento del EAI por encima de 3,5 mm a cualquier edad o sexo debe ser considerado patológico (18).

Este engrosamiento del EAI se ha descrito en algunos casos de proctalgiá fúgax. En el estudio de Gracia Solanas se evalúa mediante eco endoanal a 15 pacientes con criterios clínicos de proctalgiá fúgax determinándose un engrosamiento de más de 3,5 mm en el esfínter anal interno en 5 casos (19). El diagnóstico de un engrosamiento del EAI como causa del dolor anal permite realizar un tratamiento eficaz en este tipo de enfermos. Así en el estudio anteriormente descrito estos pacientes se benefician de un tratamiento más agresivo como es la esfínterotomía (19). En el estudio de Sánchez Romero y cols. (20) a 5 pacientes con proctalgiá fúgax se les trata con toxina



botulínica encontrando mejoría todos ellos. Hay que destacar que en ninguno de ellos la ERA detectó hipertrofia del esfínter anal. En otro estudio de 198 pacientes con proctalgia fúgax la ERA no detecta lesiones en ninguno de los pacientes estudiados (21). Sin embargo, en el estudio de Pascual y cols. (22) se estudiaron a pacientes con dolor anal sin y con intervención quirúrgica previa. Es de destacarse que en este estudio más del 50% de los pacientes tenían hipertrofia esfinteriana, siendo el hallazgo ecográfico más frecuente asociado a proctalgia espontánea.

Ya han sido descritos varios casos de hipertrofia hereditaria del esfínter anal interno mostrándose la ERA como la técnica más sensible y específica (23-28). Es una entidad muy rara pero cuyo tratamiento médico o quirúrgico hace mejorar a la mayoría de los pacientes. También se ha descrito hipertrofia del esfínter anal en niños con estreñimiento crónico (29). En el estudio de Christiansen y cols. (5) se realiza un estudio ultrasonográfico en 18 pacientes, 13 mujeres y 5 hombres, con dolor anal crónico, demostrándose en 12 casos alguna alteración ecográfica. En 5 casos se observan áreas hiperecoicas en el esfínter anal interno, en 3 casos zonas hipoeoicas en el externo, en 3 alteraciones ecográficas en los dos esfínteres y en 1 solo caso se observó engrosamiento del esfínter anal interno. Creemos que estos hallazgos son debidos a los antecedentes quirúrgicos de los pacientes ya que la mayoría de ellos habían sido sometidos a algún tipo de intervención coloproctológica (es característico, por ejemplo, que

en pacientes sometidos a dilataciones de ano se observen áreas hipoeoicas en el esfínter anal interno por lo que sus hallazgos no son superponibles a los nuestros).

Sin duda, nuestro estudio posee varias limitaciones: por un lado, no disponemos de un seguimiento clínico de todos los pacientes analizados, aunque sí de los pacientes con engrosamiento del EAI. Se ha realizado una manometría anorrectal en estos casos objetivándose un aumento de la presión del canal anal que apoya la idea de que este engrosamiento puede inducir dolor anal. Sin embargo, nuestra intención es simplemente valorar si la eco endoanal puede jugar algún papel en esta patología, de carácter benigno, pero muy incapacitante para algunos enfermos, con una disminución importante de su calidad de vida y con un consumo alto de recursos sanitarios.

Nuestra conclusión es que la ERA es una prueba sencilla, cómoda, rápida, económica y útil para la exploración rectoanal. Y aunque aportamos una serie limitada de pacientes con DAC creemos que la ERA debe ser tenida en cuenta para descartar organicidad en esta patología, sobre todo, un engrosamiento esfinteriano que se beneficiará sin duda alguna de un tratamiento médico o quirúrgico, logrando la mejoría del paciente, que suele estar abocado a sufrir sin remedio este dolor. El porcentaje de pacientes que presentan esta hipertrofia no es alto, pero dado que se trata de una prueba económica y sencilla de realizar, entendemos que debe ser tenida en cuenta en este tipo de pacientes.