

## Cartas al Director

### Lesión polipoidea colónica infrecuente

---

*Palabras clave:* Lipoma. Colon. Dolor abdominal.

*Key words:* Lipoma. Colon. Abdominal pain.

---

*Sr. Director:*

El lipoma colónico es una entidad bien conocida aunque su baja incidencia hace que sean pocos los pacientes atendidos por esta causa por lo que su hallazgo despierta interés científico. Por otra parte su diagnóstico casi siempre es casual o en pacientes investigados por sospecha de otras enfermedades colorrectales más frecuentes en la práctica clínica diaria (1).

#### Caso clínico

Mujer de 60 años diagnosticada de una hernia de hiato e intolerancia a la lactosa. La paciente consulta porque desde hace un mes presenta cuadro diarreico, a veces con rectorragia y dolor abdominal. Se le realiza estudio bioquímico y hematológico que es normal, incluyendo hormonas tiroideas y perfil hepático. Los marcadores tumorales CEA, CA. 125 y CA 19.9 fueron también normales. En la ecografía de abdomen se aprecia que en fosa iliaca izquierda, existe una imagen redondeada, ligeramente hiperecogénica, de unos 45 mm, que pudiera corresponder a una lesión intraluminal o un artefacto por heces. Se realiza fibrocolonoscopia para observar a nivel del tercio medio del sigma, una gran masa polipoide, lisa y nacarada en superficie y azulada en profundidad, de unos 7 cm de consistencia dura, desplazable, no apreciándose pedículo tras inyectar contraste (Fig. 1). Dada la naturaleza inespecífica de la lesión y la no obstrucción de la luz colónica no se procede a la colocación de stent colónico y se decide remitir a la paciente a cirugía para valorar intervención quirúrgica de la lesión. Previo a la inter-

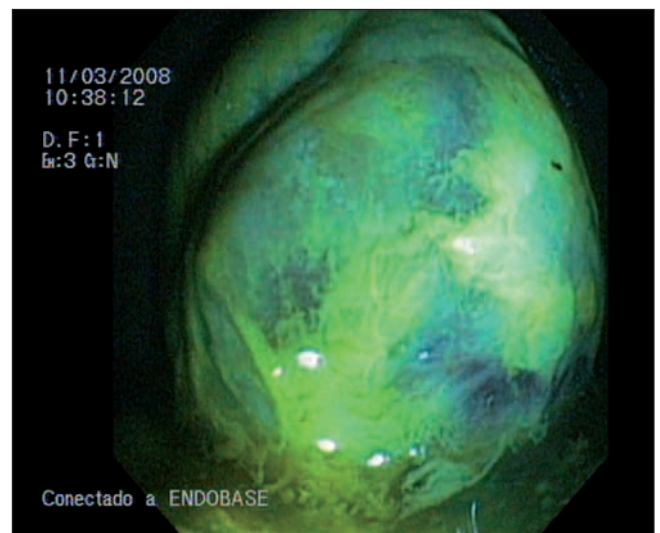


Fig. 1.

vención quirúrgica se le hace TAC de abdomen donde se aprecia tumoración en la unión del colon descendente con el sigma con engrosamiento de pared y reducción de la luz intestinal. A la paciente finalmente se le practicó una hemicolectomía izquierda. A la apertura se identifica una neoformación excrecente, polipoidea; externamente es de superficie lisa, con un pedículo de 2 cm de diámetro máximo y ocupa la luz intestinal casi por completo. A los cortes, dicha neoformación es blanquecina, amarillenta de consistencia elástica, aspecto homogéneo y parece estar rodeado por una pared que lo delimita en su mayor parte (Fig. 2). Fue informada como un lipoma submucoso infartado con ulceración epitelial y necrosis grasa.

#### Discusión

Los lipomas, a pesar de ser poco frecuentes en el tracto gastrointestinal, son el tumor benigno no epitelial más frecuente del colon con una incidencia de 0,26%, siendo mayor su inci-

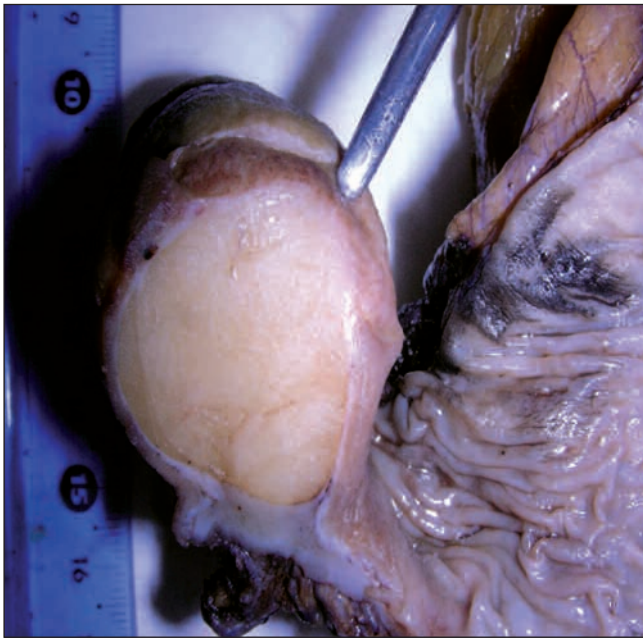


Fig. 2.

dencia entre los 50 y los 70 años y son 1,5 a 2 veces más frecuentes en las mujeres (2). Su localización más común es el ciego en un 30% de las ocasiones, seguido del colon ascendente 18% y transversal 17%, situándose comúnmente en la submucosa 90% o en la serosa 10%.

El tamaño condiciona, junto con la localización, la aparición de los síntomas; los tumores de 3-4 cm dan clínica en el 50% de los casos y cuando el tamaño es superior estas cifras se elevan al 75%. Cuando dan clínica el dolor abdominal tipo cólico es el síntoma más frecuente siendo en ocasiones de larga evolución. Los cambios del ritmo intestinal son frecuentes, puede manifestarse como una hemorragia digestiva baja (3).

El diagnóstico preoperatorio solamente se establece en el 30% de los casos mediante el uso de colon por enema o colonoscopia. En el colon por enema los lipomas aparecen como masas o defectos circulares u ovoides, bien demarcados y de

superficie plana. En la colonoscopia se aprecian masas de colon cubiertas por una mucosa a tensión, aunque al ejercer presión desaparecen los vasos superficiales y es posible identificar el color amarillo característico de los lipomas. Una característica importante es su prácticamente nula tendencia a la malignización, contrariamente a lo que sucede con los de intestino delgado; pero en recientes publicaciones, se han descrito casos de transformación a liposarcomas en el colon, por lo que debe descartarse absolutamente la malignidad.

Aunque no hay relación causal entre los pacientes con lipomas y el carcinoma de colon, cabe descartar que en el 33,3% de estos pacientes se presenta un carcinoma de colon concomitante. Se cree que estas tumoraciones benignas son un hallazgo casual dentro del contexto del carcinoma colónico (4).

En cuanto al tratamiento quirúrgico de los lipomas, se admite que debe realizarse cuando son sintomáticos o presentan alguna complicación. En el caso de diagnosticarse en un paciente asintomático, la postura expectante o la quirúrgica pueden ser discutibles según las circunstancias. La primera estaría indicada en tumores pequeños, sujetos de edad avanzada o con alto riesgo quirúrgico por enfermedades concomitantes.

C. González López, A. Vallejo Benítez<sup>1</sup>, J. R. Armas Padrón<sup>1</sup>,  
F. Pellicer Bautista y J. M. Herreras Gutiérrez

*Servicios de Aparato Digestivo y <sup>1</sup>Anatomía Patológica.  
Hospital Universitario Virgen Macarena. Sevilla*

#### Bibliografía

1. Rogy MA, Mirza D, Berlakovich G, Winkelbauer F, Rauhs R. Submucous large-bowel lipomas presentation and management. A 18 year study. *Eur J Surg* 1991; 157: 51-5.
2. Zeebregts CJAM, Geraedts AA, Blaauwgeers JLG, Hoitsma HFW. Intussusception of the sigmoid colon because of an intramuscular lipoma. *Dis Colon Rectum* 1995; 38: 891-2.
3. Pareja E, Garcia-Granero M, Zaragoza E, Ripoll F, Checa F. Lipomas submucosos de colon. *Rev Esp Enferm Dig* 2002; 94 (6): 367-73.
4. Güemes A, Salinas JC, Moros M, Aznar C, Cabezal R, Moncada E. Lipomas de colon. Presentación de un caso. *Cir Esp* 1991; 49: 229-32.