

What is your diagnosis? Illustrated case number 15

Autores:

García Mejido; José Antonio 1
Soto Magro; Fatima
Turmo Fernández; Enriqueta 1
Sainz Bueno; José Antonio 1,2

1 Servicio de Obstetricia y Ginecología: Hospital Universitario de Valme; Sevilla; España
2 Departamento de Cirugía. Facultad de Medicina. Universidad de Sevilla. España.

Correspondencia:

- Nombre: José Antonio García Mejido
- Dirección: c/Santa Cecilia nº32. Alcalá de Guadaira (Sevilla; España). CP: 41.500
- Tlfno: 685209643
- E-mail: jagmejido@hotmail.com

Presentación caso:

Paciente de 27 años, primigesta. Sin antecedentes personales de interés, presentado control analíticos y ecográficos en semana 12 normal con SSD de bajo riesgo. En la ecografía de las 19 semanas muestra feto mujer sin alteraciones morfológicas a las 25+2 semanas presenta las alteraciones ecográficas indicadas en la (Figuras 1,2,3,4)

Figura 1:

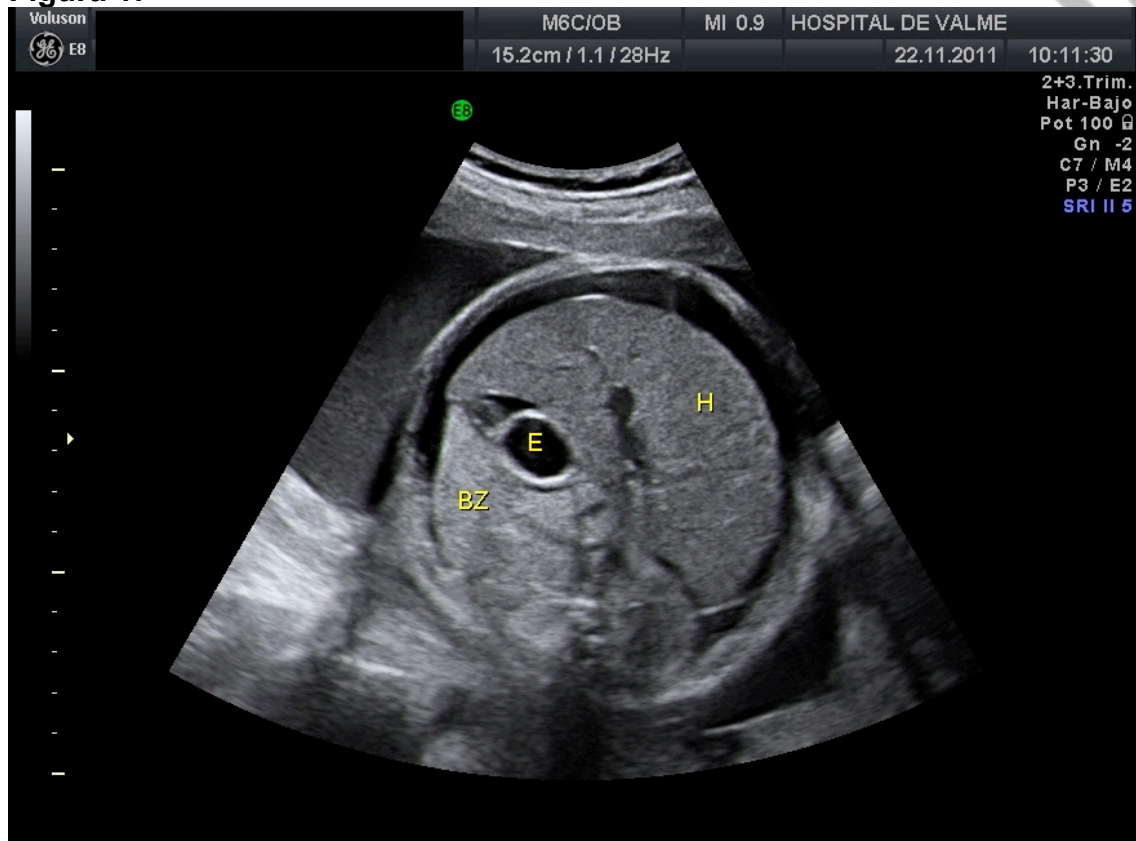


Figura 2:

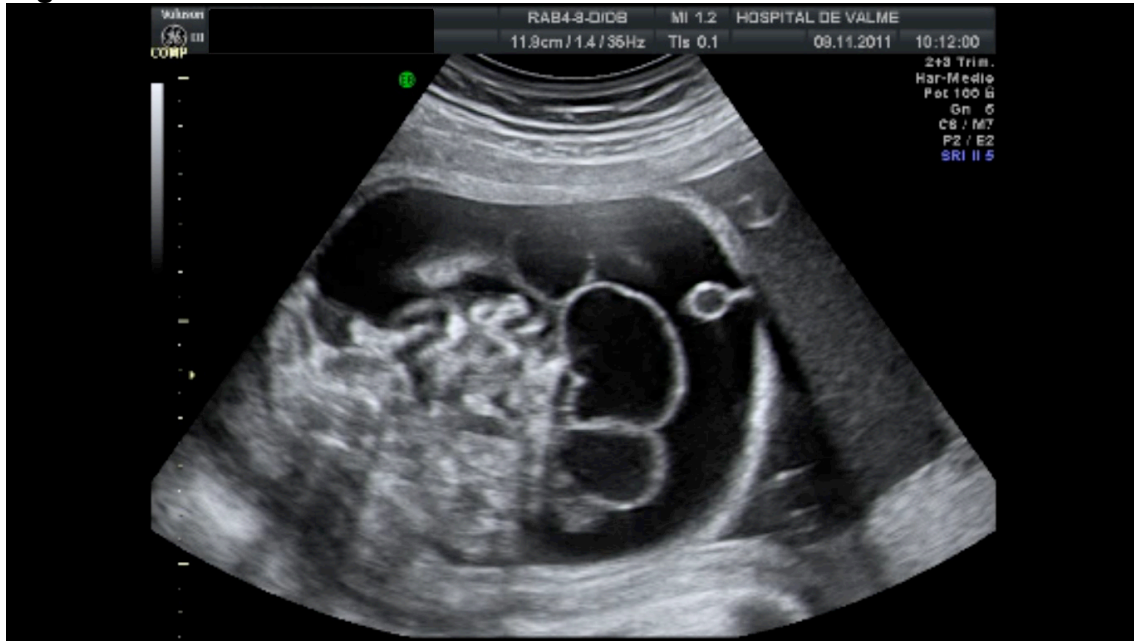
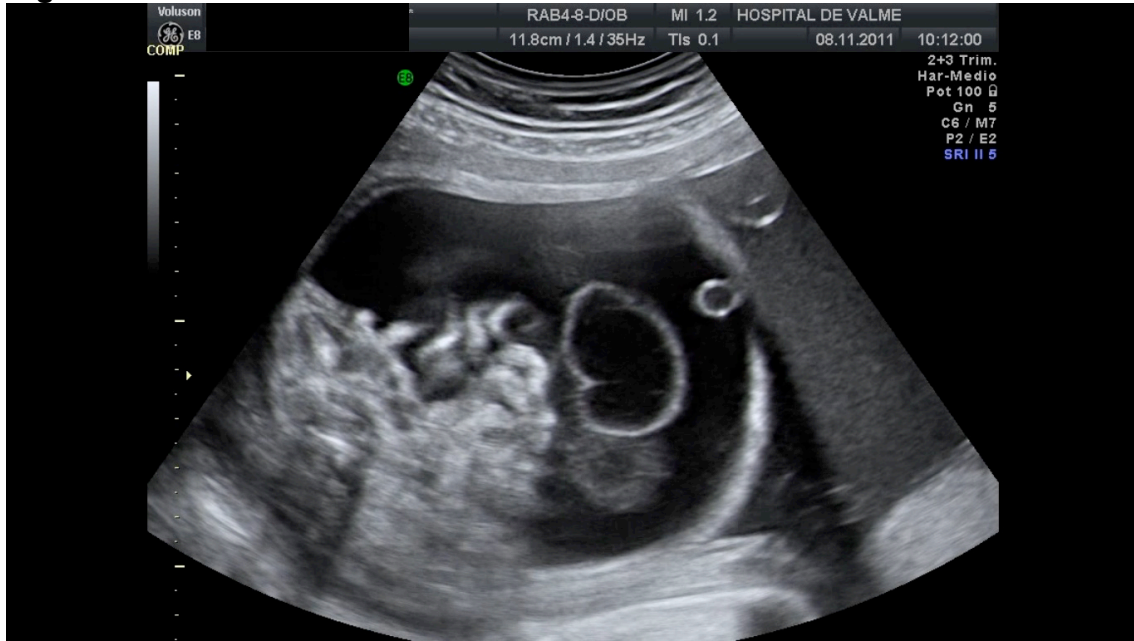
Figura 3:



Accepted article

Figura 4:

