

# Injertos óseos y biomateriales en implantología oral

## *Bone grafts and bone substitutes in implant dentistry*

Martinez Alvarez O \*, Barone A \*\*, Covani U \*\*\*, Fernández Ruíz A \*\*\*\*, Jiménez Guerra A \*\*\*\*\*, Monsalve Guil L \*\*\*\*\*, Velasco Ortega E \*\*\*\*\*

### RESUMEN

Un adecuado volumen óseo es uno de los factores críticos para conseguir la oseointegración a largo plazo. En situaciones con un inadecuado volumen de hueso, especialmente la mandíbula atrófica, las técnicas de aumento del reborde alveolar son frecuentemente necesarias para un tratamiento predecible con implantes. Los injertos son fundamentales para reparar y regenerar el tejido óseo. Además, algunos biomateriales han sido evaluados para la regeneración ósea como material de relleno dependiendo de sus características y el área de aplicación. Los injertos autólogos han sido considerados como el material ideal de aumento óseo. Muchas técnicas de han desarrollado para reconstruir estos defectos alveolares. De acuerdo con la técnica, se regulariza el reborde alveolar y se utiliza el bloque de injerto solo o con hueso particulado o biomateriales, estabilizados con tornillos de osteosíntesis.

**Conclusiones.** Este estudio indica que la rehabilitación de la mandíbula atrófica mediante técnicas quirúrgicas complejas con injertos óseos e implantes constituye un tratamiento con una elevada tasa de éxito.

**PALABRAS CLAVE:** Implantes dentales, injertos óseos, biomateriales, xenoinjertos, implantología oral.

### ABSTRACT

An adequate volume of bone is one of the factors critical to successful osseointegration and long-term retention of endosseous dental implants. In situations where inadequate bone volumes exist, specially atrophic mandible, osseous ridge augmentation procedures often are necessary for predictable implant therapy. Grafts are fundamental for regenerating and repairing of bone tissue. Moreover, several types of filling biomaterials have been evaluated for bone regeneration and the choice of the biomaterial mostly depends on its features and application site. Autogenous bone grafts are generally considered one of the more ideal augmentation materials. Many different techniques have been developed to reconstruct deficient alveolar

---

\* Licenciada en Odontología. Facultad de Medicina y Odontología. Universidad de Santiago de Compostela.

\*\* Catedrático de Cirugía Bucal. Facultad de Odontología. Universidad de Ginebra. Suiza.

\*\*\* Catedrático de Cirugía Bucal. Facultad de Odontología. Universidad de Pisa. Italia.

\*\*\*\* Médico Especialista en Estomatología. Práctica privada en implantología oral. Ibiza.

\*\*\*\*\* Profesor del Máster de Implantología Oral. Facultad de Odontología. Universidad de Sevilla.

\*\*\*\*\* Profesora Asociada de Odontología Integrada de Adultos. Facultad de Odontología. Universidad de Sevilla.

\*\*\*\*\* Profesor Titular de Odontología Integrada de Adultos. Facultad de Odontología. Universidad de Sevilla.

jaws. According to bone graft technique, after the surgical exposure and the removal of any irregularity of the residual ridge, autologous bone blocks, used alone or associated with particulated bone and bone substitutes, are stabilized by means of small bone screws.

Conclusions. This study indicate that rehabilitation of atrophic mandible by advanced surgery techniques with bone grafts and dental implants constitute a treatment with a high success rate.

**KEY WORDS:** Dental implants, bone grafts, bone substitutes, xenografts, implant dentistry.

**Fecha de recepción:** 20 de diciembre de 2017.

**Fecha de aceptación:** 9 de enero de 2018.

Martinez Alvarez O, Barone A, Covani U, Fernández Ruíz A, Jiménez Guerra A, Monsalve Guil L, Velasco Ortega E.

*Injertos óseos y biomateriales en implantología oral.* 2018; 34 (2): 111-119.

## INTRODUCCIÓN

La pérdida permanente de los dientes ocasiona en los maxilares una atrofia progresiva que en los casos más avanzados puede dificultar notablemente la inserción de los implantes y posterior rehabilitación protodóncica. En los casos más severos es necesaria la realización de técnicas quirúrgicas avanzadas que eviten las estructuras nobles maxilares como son el seno maxilar y el nervio dentario inferior<sup>1</sup>.

En la mandíbula, el aumento de las áreas atróficas a menudo supone un prerequisite para obtener el volumen idóneo de hueso para la colocación de implantes en una posición guiada protésicamente y así lograr estabilidad a largo plazo, función y buenos resultados estéticos<sup>2</sup>.

En este sentido, la rehabilitación posterior mandibular supone en determinadas situaciones, un reto constante para el clínico, especialmente debido a la presencia del nervio dentario inferior, reduciendo notablemente la altura disponible para la colocación de implantes dentales<sup>3</sup>.

Una altura de hueso insuficiente obligará a buscar diversas alternativas quirúrgicas; tales como la realización de injertos óseos onlay/inlay, la transposición del nervio dentario, con el consiguiente riesgo de parestesia temporal o permanente, el empleo de implantes cortos, procedimientos de distracción osteogénica, y la regeneración ósea guiada<sup>4-8</sup>.

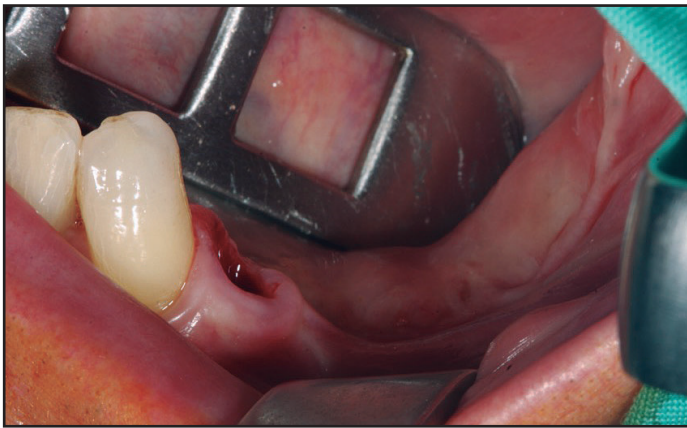
## INJERTOS ÓSEOS INLAY

La técnica interposicional “inlay” o técnica de “sándwich”, se sustenta en la teoría de que si se posiciona hueso autólogo o biomaterial entre dos pedículos de hueso esponjoso, se logra una rápida incorporación del injerto con una mínima reabsorción<sup>5</sup>.

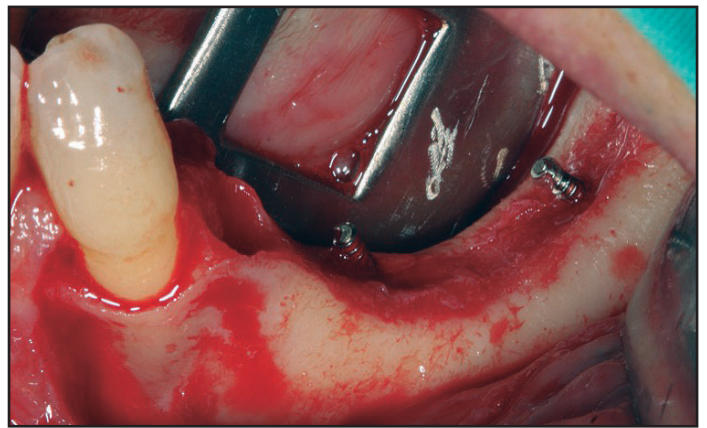
La osteotomía a realizar permite un posicionamiento estable del injerto en una zona bien delimitada, con un adecuado aporte sanguíneo al mantener íntegro el periostio lingual; de esta forma, se ofrece un adecuado suministro para el desarrollo del injerto interpuesto. Este procedimiento permite corregir la relación intermaxilar y evitar proporciones corono-implante desfavorables<sup>9</sup>.

La técnica quirúrgica consiste en realizar una incisión en la mucosa vestibular adyacente a la cresta alveolar. Se eleva el colgajo, manteniendo intacto el periostio lingual y exponiendo la superficie ósea vestibular<sup>10</sup>. En primer lugar, se realiza una osteotomía vertical y una oblicua 2 mm por encima del foramen mentoniano. El fragmento craneal se eleva para lograr un espacio para el injerto óseo sin afectar al periostio lingual. El injerto óseo se puede obtener de zonas donantes como la cresta ilíaca y se interpone entre ambos segmentos (basal y craneal). A partir de los 3 meses del procedimiento, se pueden colocar los implantes dentales<sup>10</sup>.

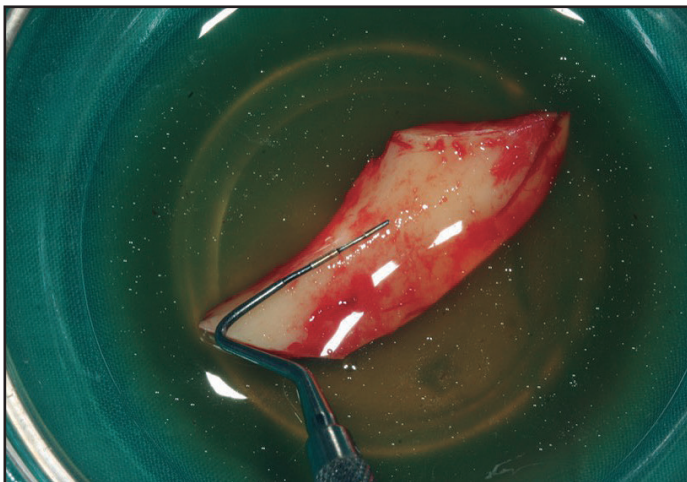
Posteriormente, se ha modificado la técnica en el diseño de la osteotomía. La incorporación del bis-



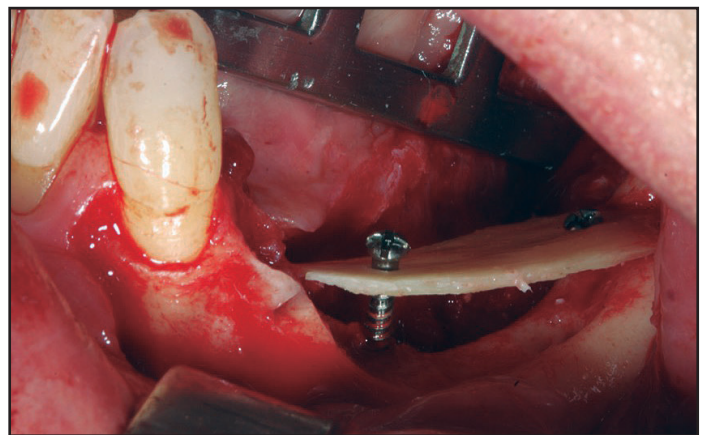
**Figura 1:** Área edéntula atrófica posterior de la mandíbula.



**Figura 2:** Abordaje quirúrgico del área edéntula atrófica posterior de la mandíbula.



**Figura 3:** Injerto para técnica onlay óseo intraoral.



**Figura 4:** Colocación del injerto óseo para técnica onlay dejando un espacio inferior de ganancia para relleno con injerto óseo particulado

turí ultrasónico o piezosurgery permite realizar un corte horizontal a 2-4 mm por encima del canal mandibular y después dos cortes oblicuos en el tercio coronal del hueso mandibular. La fijación de los segmentos, se realiza mediante la utilización de tornillos miniplacas de titanio atornilladas<sup>11</sup>.

## INJERTOS ÓSEOS ONLAY

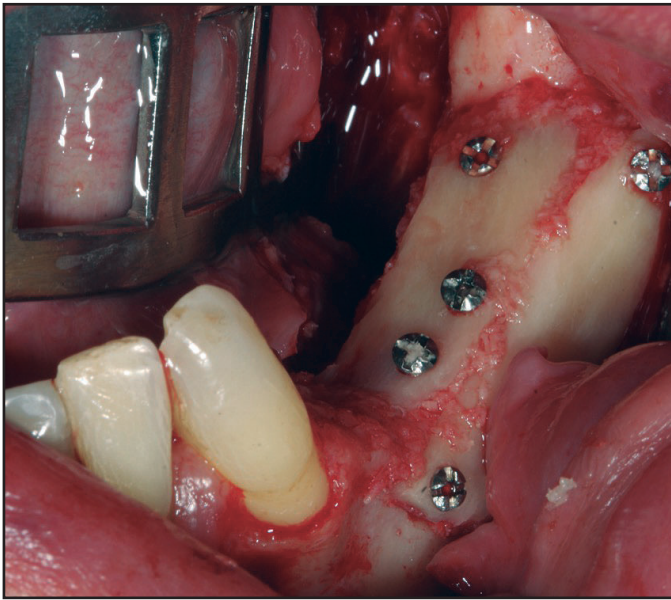
Técnica quirúrgica que se basa en la obtención de un injerto en bloque intraoral o extraoral o bien en el empleo de biomateriales, para su posterior colocación mediante tornillos de osteosíntesis en la zona del defecto y lograr aumentos tanto en anchura como en altura de hueso (Figuras 1-7).

A pesar del desarrollo de nuevos biomateriales, el hueso autólogo sigue considerándose el gold estándar en los procedimientos de aumento óseo,

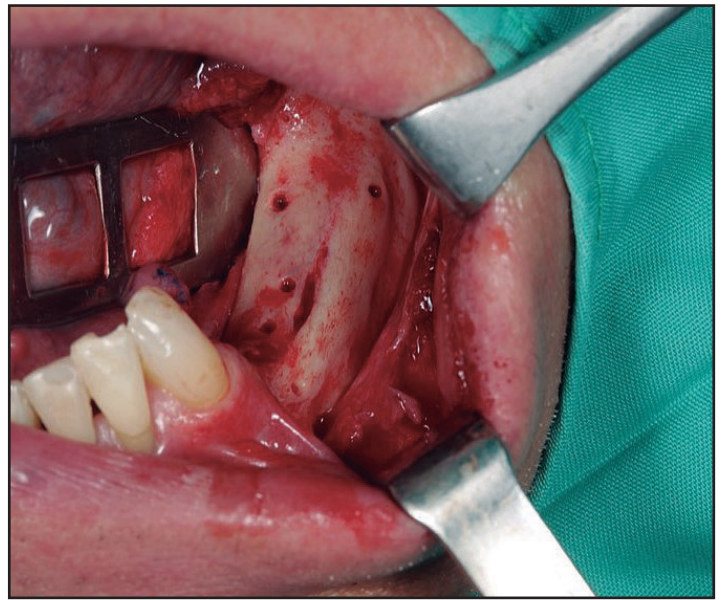
principalmente por sus características osteoinductivas y no inmunogénicas. Los injertos autólogos onlays se asocian con una rápida reabsorción al recibir carga mecánica y tensión de los tejidos blandos; por ello y los inconvenientes asociados a la necesidad de una segunda zona quirúrgica, son más los autores que emplean los biomateriales en este procedimiento de aumento óseo<sup>12-13</sup>.

La zona receptora será la primera en exponerse, para medir previamente las dimensiones del defecto óseo y minimizar posteriormente, el tiempo transcurrido entre seleccionar el injerto óseo y su colocación (Figura 1). Se realiza una incisión en la región edéntula y dos verticales mesial y distal a la horizontal para elevar el colgajo mucoperiosteico y exponer la región del defecto. Mediante el empleo de una fresa o instrumental piezoeléctrico se realizará unas perforaciones en la cortical<sup>14</sup>. Se piensa que





**Figura 5:** Colocación del injerto óseo y particulado terminado con tornillos de osteosíntesis.

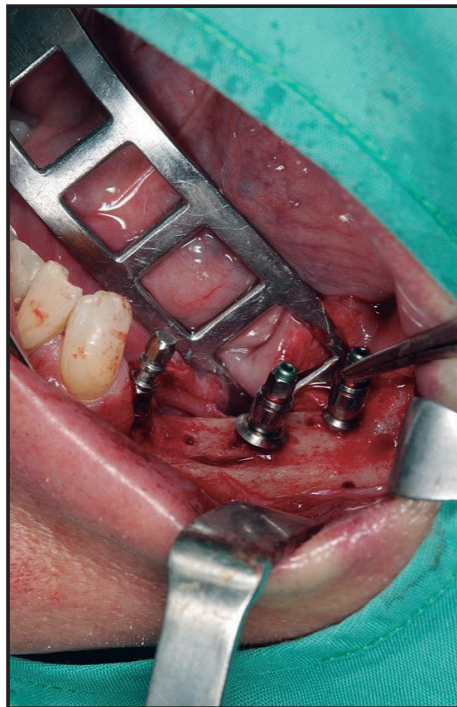


**Figura 6:** Cicatrización ósea del área intervenida con retirada de los tornillos de cicatrización.

las perforaciones podrían contribuir a la liberación de proteínas morfogenéticas óseas (BMP) que activarían la transformación de células mesenquimales en osteoblastos, acelerando el proceso de neoformación ósea<sup>15</sup>. Un estudio más reciente confirma, que incrementa el número de vasos sanguíneos (angiogénesis) aumentando a su vez a la cantidad de hueso formado<sup>16</sup>.

Posteriormente, una vez obtenido el injerto (varía según localización), se procede a posicionarlo en la zona receptora y se fija con microtornillos, los espacios vacíos se rellenan generalmente con biomaterial particulado y cierre de la herida quirúrgica libre de tensión (Figuras 2-5). Después de un periodo no inferior a 4-6 meses se colocan los implantes para su rehabilitación posterior (Figuras 6-7)<sup>12,14</sup>.

Cuando se utilicen membranas reabsorbibles, es recomendable emplear membranas con entramado reticular, ya que han demostrado man-



**Figura 7:** Colocación de los implantes dentales después de la cicatrización del área intervenida.

tener mejor la morfología inicial durante el periodo inicial de curación del injerto onlay, en comparación con membranas sin dicha conformación de colágeno<sup>13</sup>.

La principal ventaja de esta técnica es que permite la corrección de defectos mixtos (anchura y altura) para la posterior rehabilitación con implantes dentales<sup>12,14</sup>. La hipoestesia temporal del nervio dentario o mentoniano son la principal desventaja asociada con la obtención del injerto onlay intraoral, siendo mayor la comorbilidad cuando se trata de regiones extraorales, así como mayor tiempo quirúrgico o la necesidad de anestesia general. El empleo de hueso autólogo limita la cantidad de hueso disponible, presenta

una impredecible reabsorción y necesita para el desarrollo de la técnica de una alta habilidad quirúrgica. En la zona receptora la complicación de mayor prevalencia es la pérdida parcial o total del injerto por dehiscencia de la herida quirúrgica<sup>14,17</sup>.

## BIOMATERIALES

### HUESO AUTÓLOGO

El hueso autólogo ha sido aplicado como material para el aumento óseo con muy buenos resultados. Presenta las propiedades ideales del injerto, osteogénico, osteoconductor y osteoinductor; además de su rápida cicatrización, incomparable con ningún otro material, convirtiéndose en el “gold standard” para la cirugía ósea reconstructiva<sup>18</sup>. No obstante, posee varios inconvenientes, entre ellos una rápida revascularización y reabsorción del material, dificultando conseguir grandes aumentos de cresta o elevaciones del seno maxilar y obligando a una rápida inserción del implante para prevenir la resorción. Otras limitaciones a añadir son la morbilidad y las complicaciones relacionadas con el sitio donante, tales infección, sangrado, dolor, edema y daño a nervios y vasos sanguíneos; así como la limitada disponibilidad del injerto, no permitiendo obtener cantidad ilimitadas de material<sup>19-20</sup>.

En un primer momento, el injerto de hueso autólogo sufre una necrosis parcial, y posteriormente va reabsorbiéndose, a la vez que actúa de soporte para la neoformación de hueso. Su manipulación rápida y fijación en el lecho permitirá la supervivencia celular y la revitalización del injerto en su nueva localización<sup>21</sup>. La supervivencia de los osteocitos está determinada por la proximidad del suministro vascular; no pudiendo sobrevivir si se encuentran alejados más de 200  $\mu\text{m}$  de un vaso sanguíneo<sup>22</sup>.

Los injertos autógenos pueden contener hueso cortical, esponjoso o cortico-esponjoso y presentarse bien en forma de bloque<sup>23-24</sup>. Los injertos corticales presentan menor cantidad de células osteogénicas, por lo que podrían no ser capaces de mantener la viabilidad celular; en cambio, los esponjosos presentan en principio una mayor supervivencia debido a la mayor difusión de nutrientes y grado de revascularización desde el lecho receptor<sup>25</sup>. La curación del injerto autólogo implica tanto la osteoconducción, donde el nuevo hueso se forma alrededor del injerto a medida que éste se va reabsorbiendo, como la osteoinducción, donde las proteínas presentes en el hueso son capaces de estimular a osteoblastos o a sus células precursoras para la neoformación ósea<sup>25</sup>.

Otro aspecto importante, es el origen embriológico del injerto, ya que se sugiere que la tasa de reabsorción del injerto depende de su origen embriológico, los de origen membranoso (injerto de calota o mandíbula) no se reabsorben tanto como los de origen endocondral (injertos de cresta ilíaca). Los injertos óseos esponjosos se reabsorben más rápidamente que los injertos corticales, lo que indica que la reabsorción depende principalmente de la estructura y microarquitectura del injerto<sup>25-27</sup>.

Desde un punto de vista clínico, los injertos en bloque presentan una mayor dificultad de adaptación a la zona receptora; por lo que comúnmente se combina con particulado para relleno de defectos y así evitar espacios vacíos y disminuir el riesgo de invasión de tejido blando a la región regenerada<sup>3,19</sup>.

### ALOINJERTOS

Las complicaciones asociadas con la obtención de injertos autólogos, especialmente los extraorales; así como, la limitada disponibilidad en algunos pacientes explica la necesidad de emplear sustitutos óseos para minimizar estas complicaciones y restricciones<sup>19</sup>.

Los aloinjertos provienen de tejido óseo de individuos de la misma especie; presentan propiedades osteoconductoras, que estimulan la formación de hueso. Ejemplos son el hueso fresco-congelado, el hueso deshidratado congelado y hueso desmineralizado liofilizado<sup>28</sup>.

Los bancos de hueso posibilitan disponer de una cantidad ilimitada de hueso y sin la morbilidad de su extracción. Inevitablemente, se plantea el riesgo de transmisión de enfermedades para los receptores de los aloinjertos, por lo que el reto de mantener los injertos seguros resulta esencial y una premisa fundamental, consiste en contar con un adecuado y fiable banco de huesos y tejidos<sup>29-30</sup>.

Los aloinjertos presentan una serie de ventajas frente al autólogo, evitan la morbilidad del sitio donante y el compromiso de tejidos sanos del huésped; disponibilidad inmediata, posibilidad de obtener tamaños, formas y cantidad apropiada, y almacenamiento durante largos periodos de tiempo. Sin embargo, no se debe olvidar sus inconvenientes, como la transmisión potencial de enfermedad y respuesta antigénica<sup>28</sup>.



### XENOINJERTOS

El xenoinjerto es un sustituto óseo procedente de especies distintas al receptor, bien de animales o minerales semejantes al hueso, derivados de corales o algas<sup>18</sup>. Son biocompatibles y presentan propiedades osteoconductoras, soportando el crecimiento vascular, la migración y diferenciación celular y la consecuente formación de hueso siempre en un medio osteogénico propicio. Con el tiempo se observa que los espacios interpartículas se rellenan con hueso nuevo<sup>31</sup>.

Los xenoinjertos presentan una fácil disponibilidad y están íntegramente libres de peligro de transmisión de enfermedades, siempre y cuando se cumplan los protocolos de procesamiento de esterilización. Los xenoinjertos más empleados en la práctica diaria son, los derivados de hueso bovino, porcino y equino<sup>31-33</sup>.

El xenoinjerto más documentado clínica e histológicamente es el de origen bovino. Estudios previos demostraron la integración de implantes dentales en áreas regeneradas con este biomaterial; presentando una lenta reabsorción, al observarse partículas del biomaterial incluso hasta 3 años de la intervención quirúrgica<sup>34</sup>. Dentro de este grupo, el hueso bovino mineralizado es el que mayor soporte científico tiene en la literatura, ya que ha sido testado tanto *in vitro* como *in vivo* en un gran número de estudios<sup>34</sup>.

Con respecto a los del origen porcino, Nannmark & Sennerby<sup>31</sup> confirmaron las propiedades osteoconductoras de este material, y observaron cómo se fue reabsorbiendo y remodelando con la formación de osteonas en las proximidades a las partículas de xenoinjerto.

Recientemente, Scarano y cols.<sup>33</sup> rellenan defectos óseos con diferentes xenoinjertos, que cubrieron con una membrana de colágeno, con el fin de evaluar el porcentaje (%) de relleno del defecto a los 4 meses de estudio. Se comparó el hueso particulado corticoesponjoso porcino con/sin gel de colágeno, con el bloque de hueso equino y con un grupo control (sólo membrana). El grupo de hueso particulado porcino sin colágeno presentó el mayor relleno del defecto, seguido del particulado con colágeno y posteriormente del bloque. No hubo diferencias significativas entre los tres grupos, exceptuando con el grupo control. Estos datos sugieren que estos

biomateriales presentan una alta biocompatibilidad y son capaces de formar con mayor rapidez tejido óseo<sup>33</sup>. Si se compara el hueso cortico-esponjoso porcino colagenado con el porcino cortical, el primero presenta mejores propiedades en cuanto a que presenta una menor reducción volumétrica al cabo de 3 meses de estudio<sup>33</sup>.

Otro estudio reciente se comparó un biomaterial sintético (60% hidroxiapatita/40% fosfato tricálcico) con el porcino, y se observó que este último presentaba una mayor velocidad de reabsorción, al observarse un porcentaje menor de biomaterial residual. Así mismo presentó una mayor ganancia de nuevo hueso regenerado<sup>35</sup>.

La adición de colágeno en gel para prehidratar las partículas de hueso colagenado de origen porcino, proporciona un mejor presentación y mayor capacidad adhesiva del biomaterial facilitando su manejo clínico, sin influir en las propiedades osteoconductoras del material<sup>31-33</sup>.

El injerto de hueso esponjoso equino se introdujo recientemente en el mercado. En su fabricación se somete a un método que evita el recubrimiento cerámico de los cristales de hidroxiapatita, acelerando así la velocidad de reabsorción fisiológica; se degrada más rápidamente que las partículas de hueso bovino. Contienen colágeno, lo que hace que los bloques de este tipo de injertos sean más compactos y menos frágiles al manipularlos y adaptarlos a la zona receptora, disminuyendo en gran medida el riesgo de fractura sin necesidad de emplear para la fijación placas ni tornillos de osteosíntesis<sup>36</sup>.

El bloque de hueso equino para aumento de un sector posterior mandibular ha sido utilizado con la técnica *inlay*. En este sentido, se puede obtener una ganancia media de hueso en altura de 4,8 mm. En estos casos, la histología de las biopsias muestra un hueso nuevo en íntimo contacto con el biomaterial, sin signos de inflamación o reacción de cuerpo extraño<sup>36</sup>. Estos hallazgos ya fueron previamente observados en otro estudio, no apreciándose gaps ni tejido conectivo en la interfase hueso-biomaterial<sup>37</sup>.

### ALOPLÁSTICOS

Los sustitutos óseos aloplásticos son materiales de naturaleza inerte (no orgánica), sintéticos y al igual que los xenoinjertos osteoconductores.

Existe una amplia variedad de materiales, bio-cerámicas y cristales bioactivos. Existen diferencias estructurales entre ellos, también en su composición y en sus propiedades mecánicas, así como biológicas<sup>38</sup>.

Los más comercializados son los cristales bioactivos, entre ellos el betafosfato tricálcico ( $\beta$ -TCP) y la hidroxiapatita (HA), ambos permiten la formación de nuevo tejido óseo permitiendo estabilizar el coágulo de sangre y dar soporte a la osteogénesis durante las primeras fases de la regeneración<sup>39</sup>. La mezcla de estos cristales bioactivos ha demostrado tener una bioactividad y osteoconductividad satisfactoria<sup>40</sup>.

Artzi y cols<sup>41</sup> demostraron que el ritmo de reabsorción es completamente diferente entre el hueso bovino y el  $\beta$ -TCP. Este último se fué reabsorbiéndose hasta su completa desaparición a los 4 años, mientras que en el hueso bovino, la fracción de partícula permaneció prácticamente invariable durante el tiempo de evaluación.

Los sustitutos aloplásticos han demostrado tener capacidad de atracción para las células gigantes multinucleadas en distintas etapas de remodelación del injerto. Se piensa que estas células son las responsables del proceso de degradación de estos sustitutos óseos, participando al unísono en la activación de factores de crecimiento vascular y liberación de enzimas inflamatorias, como las citoquinas<sup>42</sup>.

## CONCLUSIONES

Los injertos óseos con o sin utilización de biomateriales constituyen un alternativa importante para el tratamiento rehabilitador con implantes dentales en sectores de déficit óseo como en las áreas edéntulas atróficas posteriores de la mandíbula.

## BIBLIOGRAFÍA

1. Lorrio JM, Sierra L, Lorrio C, García I, Monsalve L, Gómez R. Cirugía compleja en el tratamiento con implantes del maxilar superior. *Av Odontoestomatol* 2017; 33: 215-20.
2. Bashutski JD, Wang HL. Common implant esthetic complications. *Implant Dent* 2007; 16: 340-8.
3. Felice P, Marchetti C, Iezzi G, Piattelli A, Worthington H, Pellegrino G, Esposito M. Vertical ridge augmentation of the atrophic posterior mandible with interpositional bloc grafts: bone from the iliac crest vs. bovine anorganic bone. Clinical and histological results up to one year after loading from a randomized-controlled clinical trial. *Clin Oral Implants Res* 2009; 20:1386-93.
4. Chiapasco M, Zaniboni M, Boisco M. Augmentation procedures for the rehabilitation of deficient edentulous ridges with oral implants. *Clin Oral Implants Res* 2006; 17:136-59.
5. Block MS, Haggerty CJ. Interpositional osteotomy for posterior mandible ridge augmentation. *J Oral Maxillofac Surg* 2009; 67:31-9.
6. Benlidayi ME, Gaggl A, Buerger H, Kahraman OE, Sencar L, Brandtner C, Kurkcu M, Polat S, Borumandi F. Comparative study of the osseous healing process following three different techniques of bone augmentation in the mandible: an experimental study. *Int J Oral Maxillofac Surg* 2014; 43:1404-10.
7. Stafford GL. Short implants had lower survival rates in posterior jaws compared to standard implants. *Evid Based Dent* 2016; 17:115-6.
8. Yun KI, Choi H, Wright RF, Ahn HS, Chang BM, Kim HJ. Efficacy of Alveolar Vertical Distraction Osteogenesis and Autogenous Bone Grafting for Dental Implants: Systematic Review and Meta-Analysis. *Int J Oral Maxillofac Implants* 2016; 31:26-36.
9. Laino L, Iezzi G, Piattelli A, Lo Muzio L, Cicciù M. Vertical ridge augmentation of the atrophic posterior mandible with sandwich technique: bone block from the chin area versus corticocancellous bone block allograft-clinical and histological prospective randomized controlled study. *Biomed Res Int* 2014; 2014: 982104.
10. Yeung R. Surgical management of the partially edentulous atrophic mandibular ridge using a modified sandwich osteotomy: A case report. *Int J Oral Maxillofac Implants* 2005; 20:799-803.
11. Marchetti C, Trasarti S, Corinaldesi G, Felice

- P. Interpositional bone grafts in the posterior mandibular region: a report on six patients. *Int J Periodontics Restorative Dent* 2007; 27: 547-55.
12. Chiapasco M, Zaniboni M, Rimondini L. Autogenous onlay bone grafts vs. alveolar distraction osteogenesis for the correction of vertically deficient edentulous ridges: a 2-4 year prospective study on humans. *Clin Oral Implants Res* 2007; 18:432-40.
  13. Cha JK, Joo MJ, Yoon S, Lee JS, Choi SH, Jung UW. Sequential healing of onlay bone grafts using combining biomaterials with cross-linked collagen in dogs. *Clin Oral Implants Res* 2017; 28:76-85.
  14. Chang YY, Lee JS, Kim MS, Choi SH, Chai JK, Jung UW. Comparison of collagen membrane and bone substitute as a carrier for rhBMP-2 in lateral onlay graft. *Clin Oral Implants Res* 2015; 26:13-19.
  15. Verdugo F, D'Addona A, Pontón J. Clinical, tomographic, and histological assessment of periosteal guided bone regeneration with cortical perforations in advanced human critical size defects. *Clin Implant Dent Relat Res* 2012; 14:112-20.
  16. Danesh-Sani SA, Tarnow D, Yip JK, Mojaver R. The influence of cortical bone perforation on guided bone regeneration in humans. *Int J Oral Maxillofac Surg* 2017; 46:261-266.
  17. Chang YM, Pan YH, Shen YF, Chen JK, AL-Deek NF, Wei FC. Success of dental implants in vascularised fibular osteoseptocutaneous flaps used as onlay grafts after marginal mandibulectomy. *Br J Oral Maxillofac Surg* 2016; 54:1090-94.
  18. Hallman M, Thor A. Bone substitutes and growth factors as an alternative/ complement to autogenous bone for grafting in implant dentistry. *Periodontol* 2000 2008; 47:172-92.
  19. Nkenke E, Weisbach V, Winckler E, Kessler P, Schultze-Mosgau S, Wiltfang J, Neukam FW. Morbidity of harvesting of bone grafts from the iliac crest for preprosthetic augmentation procedures: A prospective study. *Int J Oral Maxillofac Surg* 2004; 33:157-63.
  20. Barone A, Ricci M, Mangano F, Covani U. Morbidity associated with iliac crest harvesting in the treatment of maxillary and mandibular atrophies: a 10-year analysis. *J Oral Maxillofac Surg* 2011; 69:2298-304.
  21. Davies JE, Hosseini MM. Histodynamics of endosseous wound healing. En: Davies JE. *Bone Engineering*. Toronto: Em Squared Inc, 2000: 1-14.
  22. Wierzbicka-Patynowski I, Schwarzbauer JE. The ins and outs of fibronectin matrix assembly. *J Cell Sci* 2003 15:3269-76.
  23. Checchi V, Felice P. The Inlay technique with an allograft block used for the rehabilitation of an atrophic posterior mandible: A Case Report. *Clin Adv Perio* 2015; 5:68-74.
  24. Fu J-H, Wang H-L. The sandwich bone augmentation technique. *Clin Adv Perio* 2012; 2:172-7.
  25. Ozaki W, Buchman SR, Goldstein SA, Fyhrie DP. A comparative analysis of the microarchitecture of cortical membranous and cortical endochondral onlay bone grafts in the craniofacial skeleton. *Plast Reconstr Surg* 1999: 104:139-47.
  26. Lumetti S, Galli C, Manfredi E, Consolo U, Marchetti C, Ghiacci G, Toffoli A, Bonanini M, Salgarelli A, Macaluso GM. Correlation between density and resorption of fresh frozen and autogenous bone grafts. *Biomed Res Int* 2014; 2014:508328.
  27. Gordh M, Alberius P. Some basic factors essential to autogeneic nonvascularized onlay bone grafting to the craniofacial skeleton. *Scand J Plast Reconstr Surg Hand Surg* 1999: 33:129-46.
  28. Wei L, Miron RJ, Shi B, Zhang Y. Osteoinductive and osteopromotive variability among different demineralized bone allografts. *Clin Implant Dent Relat Res* 2015; 17:533-42.
  29. Intini G, Andreana S, Buhite RJ, Bobek LA. A comparative analysis of bone formation in-



- duced by human demineralized freeze-dried bone an enamel matrix derivative in rat calvaria critical-size bone defect. *J Periodontol* 2008; 79:1217-24.
30. Wang H-L, Tsao Y-P. Histologic evaluation of socket augmentation with mineralized human allograft. *Int J Periodontics Restorative Dent* 2008; 28:231-7.
31. Nannmark U, Sennerby L. The bone tissue responses to prehydrated and collagenated cortico-cancellous porcine bone grafts: a study in rabbit maxillary defects. *Clin Implant Dent Relat Res* 2008; 10:264-70.
32. Felice P, Piana L, Checchi L, Corvino V, Nannmark U, Piattelli M. Vertical ridge augmentation of an atrophic posterior mandible with an inlay technique and cancellous equine bone block: a case report. *Int J Periodontics Restorative Dent* 2013; 33:159-66.
33. Scarano A, Lorusso F, Ravera L, Mortellaro C, Piattelli A. Bone regeneration in iliac crestal defects: an experimental study on sheep. *Biomed Res Int* 2016; 2016:4086870.
34. Hallman M, Lundgren S, Sennerby L. Histologic analysis of clinical biopsies taken after 6 months and 3-years after maxillary sinus floor augmentation with 80% bovine hydroxyapatite and 20% autogenous bone mixed with fibrin glue. *Clin Implant Dent Relat Res* 2001; 3:87-96.
35. Calvo-Guirado JL, Aguilar-Salvatierra A, Ramírez-Fernández MP, Maté Sánchez de Val JE, Delgado-Ruiz RA, Gómez-Moreno G. Bone response to collagenized xenografts of porcine origin, Mp3(®), and a bovine bone mineral grafting (4Bone(TM)) XBM) grafts in tibia defects: experimental study in rabbits. *Clin Oral Implants Res* 2016; 27:1039-46.
36. Felice P, Piana L, Checchi L, Corvino V, Nannmark U, Piattelli M. Vertical ridge augmentation of an atrophic posterior mandible with an inlay technique and cancellous equine bone block: a case report. *Int J Periodontics Restorative Dent* 2013; 33:159-66.
37. Scarano A, Carinci F, Assenza B, Piattelli M, Murmura G, Piattelli A. Vertical ridge augmentation of atrophic posterior mandible using an inlay technique with a xenograft without miniscrews and miniplates: case series. *Clin Oral Implants Res* 2011; 22:1125-30.
38. Aichelmann-Reidy ME, Heath CD, Reynolds MA. Clinical evaluation of calcium sulfate in combination with demineralized freeze-dried bone allograft for the treatment of human intraosseous defects. *J Periodontol* 2004; 75:340-7.
39. Danesh-Sani SA, Tarnow D, Yip JK, Moja-ver R. The influence of cortical bone perforation on guided bone regeneration in humans. *Int J Oral Maxillofac Surg* 2017; 46:261-266.
40. Mangano FG, Shibli JA, Sammons RL, Iaculli F, Piattelli A, Mangano C. Short (8-mm) locking-taper implants supporting single crowns in posterior region: a prospective clinical study with 1-to 10- years of follow-up. *Clin Oral Implants Res* 2014; 25:933-40.
41. Artzi Z, Weinreb M, Givol N, Rohrer MD, Nemcovsky CE, Prasad HS, Tal H. Biomaterial resorption rate and healing site morphology of inorganic bovine bone and  $\beta$ -tricalcium phosphate in the canine: a 24-month longitudinal histologic study and morphometric analysis. *Int J Oral Maxillofac Implants* 2004; 19:357-68.
42. Ghanaati S, Barbeck M, Detsch R, Deisinger U, Hilbig U, Rausch V, Sader R, Unger RE, Ziegler G, Kirkpatrick CJ. The chemical composition of synthetic bone substitutes influences tissue reactions in vivo: histological and histomorphometrical analysis of the cellular inflammatory response to hydroxyapatite, beta-tricalcium phosphate and biphasic calcium phosphate ceramics. *Biomed Mater* 2012; 7: 015005.

## CORRESPONDENCIA

Prof. Eugenio Velasco Ortega  
Facultad de Odontología  
C/ Avicena s/n 41009 Sevilla  
Email: evelasco@us.es  
Tfno: 954 481132