

ALTERNATIVAS TERAPÉUTICAS EN LA FIBROSIS PERINEURAL DE MORTON

Manuel Coheña Jiménez¹, Pedro Montaña Jiménez², Antonio Sanjuan Rodríguez³, Jaime García París⁴, Angela M^a Rodríguez Mena⁵.

1. Doctor en Podología. Asistente Honorario del Departamento de Podología. Universidad de Sevilla.
2. Doctor en Podología. Profesor Colaborador. Departamento de Podología. Universidad de Sevilla.
3. Doctor en Podología. Profesor Asociado. Departamento de Podología. Universidad de Sevilla.
4. Colaborador clínico. Universidad de Sevilla.
5. Consulta privada.

CORRESPONDENCIA

Centro Docente de Fisioterapia
y Podología.
Universidad de Sevilla.

RESUMEN

El objetivo de este trabajo es presentar los distintos tratamientos de la fibrosis perineural de Morton, su etiología y manifestaciones clínicas más frecuentes. Destacamos la importancia de la entrevista clínica y la exploración física en el diagnóstico de la patología, así como la importancia de la realización e interpretación de pruebas radiológicas complementarias. Se presenta un caso clínico cuyo tratamiento es tipo quirúrgico, tras fracasar con las distintas alternativas terapéuticas de tipo conservador.

PALABRAS CLAVE

Fibrosis perineural de Morton, Neurectomía, alternativas terapéuticas.

ABSTRACT

The aim of this paper is to present the different treatments of Morton perineural fibrosis, its etiology and clinical manifestations frequently. We stress the importance of the clinical interview and physical examination in the diagnosis of pathology, and the importance of performance and interpretation of additional radiologic tests. We present a case which is a surgical treatment after failing with therapeutic alternatives conservative type.

KEY WORDS

Morton's perineural fibroma, Neurectomy, therapeutic alternatives.

INTRODUCCIÓN

La Fibrosis perineural de Morton fue definida por primera vez por Durlacher en 1845 y posteriormente descrita por Morton en 1876. También conocida como neuroma de Morton se define como una neuropatía por compresión y engrosamiento del nervio de anastomosis del nervio plantar digital, generalmente localizado en el espacio entre la cabezas de tercer y cuarto metatarsiano. Histológicamente es una reacción fibroblástica perineural, epineural e intraneural con esclerosis por engrosamiento de las paredes arteriolares que nutren al tejido nervioso, desmielinización axonal, degeneración fibrótica y edema del

endoneuro. No se debe considerar un tumor sino una neuritis o fibrosis perineural.

Su causa se encuentra en la presencia de repetidos microtraumatismos a nivel del nervio asociados a algunos factores favorecedores como la anatomía del pie, factores biomecánicos y/o el uso de un calzado inadecuado, siendo más común en las mujeres en edad adulta. Algunos estudios señalan mayor frecuencia entre los 30 y 60 años, y otros precisan más la franja etaria situándolos entre los 45 y 50 años de edad.

Se estima la prevalencia de la patología en un 30-35 % y cuya clínica se presenta con un dolor de tipo neurítico, hormigueo y calambre, parestesia, con sensación de quemazón en la zona metatarsal que

PRESENTACIÓN DE UN CASO CLÍNICO

se irradia hacia la zona de los pulpejos del 3º y 4º dedo, fundamentalmente. Los síntomas evolucionan gradualmente y el calzado de punta estrecha y de tacón incrementa la sintomatología dolorosa. El dolor se puede irradiar hacia miembros inferiores e incluso cadera y en ocasiones los pacientes describen la sensación de portar un cuerpo extraño en la zona plantar.

Para su diagnóstico es fundamental tener en cuenta la clínica que se confirma con la maniobra de Mulder, cuya especificidad es del 100 % y sensibilidad del 95%. Otras maniobras que se emplean son el Test de extensión del nervio digital, Test de Gauthier o el Test de compresión directa.

Para confirmar el diagnóstico por imagen se emplea la resonancia magnética y como apoyo se puede emplear la ecografía, que tiene las ventajas de ser un método no invasivo, rápido y que se puede realizar de forma bilateral. La resonancia magnética nos permite comprobar la localización exacta y las dimensiones del neuroma. Algunos autores como Zanetti et al. defienden el empleo de la resonancia magnética sólo en casos de lesiones de diámetro superior a 5 mm. En el lado contrario, encontramos a Pollak et al. con recomendaciones de uso de la ecografía en los neuromas interdigitales y en lesiones de tamaño inferior a 5 mm de diámetro. Siendo la mayoría partidarios del uso de esta técnica para el diagnóstico de la lesión.

Es necesario realizar un diagnóstico diferencial con dolores de origen mecánico, bursitis intermetatarsal, artritis reumatoide, artrosis de la articulación metatarsofalángica, fracturas por stress, enfermedad de Freiberg, síndrome de predislocación, isquemia, vasculitis, síndrome del túnel tarsiano y Neuropatía periférica.

El tratamiento inicial de la patología debe ser conservador y consiste en el empleo de órtesis plantares para reducir la compresión del nervio de las cabezas metatarsales, control de pronación de retropie, uso de infiltraciones locales con anestésico y corticoide o incluso alcohol esclerosante y vitamina B12, modificaciones del calzado favoreciendo el uso de calzado de horma ancha y tacón bajo, o incluso el empleo de terapia física como ultrasonidos, manipulaciones digitales o incluso el empleo de vendajes funcionales, aplicación de hielo local para reducir la inflamación, todos ellos tratamientos conservadores de primera elección. Algunos autores como Mozena y Clifford obtuvieron resultados favorables en el tratamiento de la patología mediante infiltraciones solamente, si bien no existe consenso claro. Es evidente que si tras la infiltración no se compensa con una ortesis, la alteración biomecánica y la sintomatología vuelve a aparecer.

Si este tipo de tratamiento no es resolutivo, se puede realizar un tratamiento de tipo quirúrgico. Se estima que uno de cada cuatro de los casos requiere una alternativa quirúrgica de tratamiento. La tasa de fracaso de la neurectomía del neuroma de Morton se encuentra en el 15 % de los casos tratados y puede presentar como complicación quirúrgica la aparición de un neuroma de muñón o neuroma recidivante. Es muy importante el tipo de abordaje que se realiza pues puede ser de localización a nivel plantar o dorsal, siendo más recomendable el dorsal por ser una zona menos conflictiva para el proceso de cicatrización, de este modo se evita la aparición de posibles cicatrices hipertróficas.

A continuación, presentamos un caso clínico de una mujer de 45 años de edad que acude al Servicio de Cirugía del Área Clínica de Podología de la Universidad de Sevilla por presentar dolor a la deambulación en tercer y cuarto dedo pie izquierdo. Se realiza entrevista clínica y en la anamnesis la paciente refiere que presenta dolor que se incrementa con el uso de calzado estrecho y de tacón. En ocasiones, refiere hormigueo de la zona que consigue aliviar cuando se descalza y aplicando un leve masaje de la zona.

En los antecedentes generales, se puede comentar que no presenta alergias medicamentosas conocidas y presenta Hipercolesterolemia, Hipertensión arterial controlada en tratamiento. Como antecedentes podológicos, ha utilizado diversas ortesis plantares sin resultados favorables. En la exploración física presenta un test de Mulder: positivo, test de compresión directa positivo. En la exploración articular presenta limitación de la flexión dorsal de la articulación tibio-peroneastragalina. En la exploración vascular presenta pulsos tibial posterior y pedio presentes, los valores de Tensión arterial son de 140/70 mmHg y la FC es de 70ppm. Índice YAO: 1.1. Se cataloga al paciente: ASA II (enfermedad sistémica moderada compensada). Se solicitan pruebas complementarias de bioquímica, hemograma y tiempos de coagulación.

Se procede según protocolo de Cirugía podológica y con la previa autorización del paciente mediante el consentimiento informado. Se realiza lavado quirúrgico y preparación de la zona y se procede con la anestesia troncular con Mepivacaina al 2 % y Betametasona (fig.1). Se realiza isquemia de la zona a nivel supramaleolar. Diseñamos la incisión (fig.2) y se inicia la secuencia de gestos quirúrgicos con una incisión dorsal (fig.3) extendida distalmente de la zona, respetando la fascia superficial que se encuentra muy vascularizada, y continuamos con la liberación de la fascia, respetando el arco venoso superficial, para ello es conveniente lateralizarlo (fig.4).

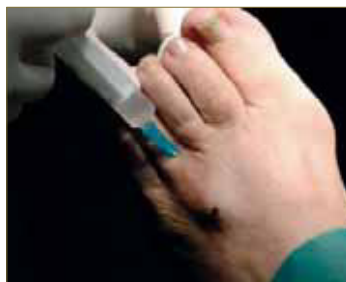

Fig. 1. Bloqueo anestésico.

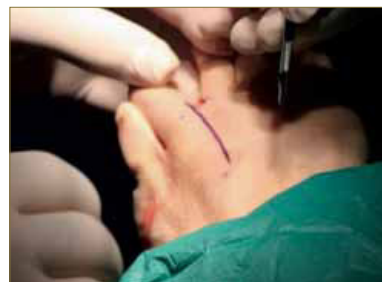


Fig. 2. Diseño de la incisión.

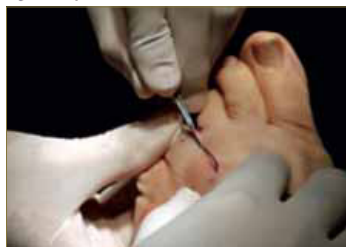

Fig. 3. Incisión dorsal.

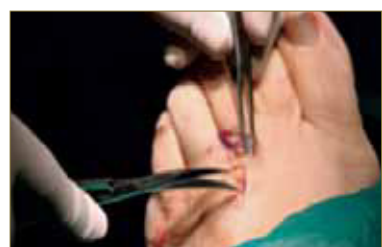

Fig. 4. Abordaje de la lesión.

Si no es posible, se procederá a su corte y posterior ligado y cauterización. A continuación, ya podemos observar el tejido celular subcutáneo (fig.5) y planos profundos (fig.6). Se debe realizar una presión plantar en el tercer espacio intermetatarsal para favorecer la exposición de la fibrosis perineural (fig.7).

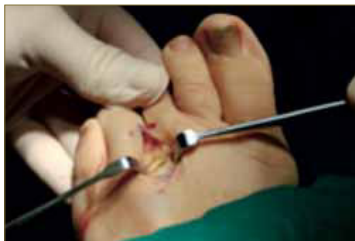

Fig. 5. Tejido subcutáneo.

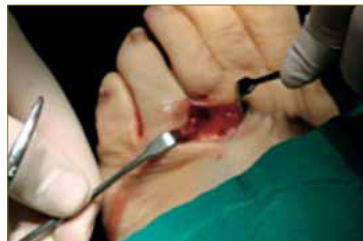

Fig. 6. Planos profundos.

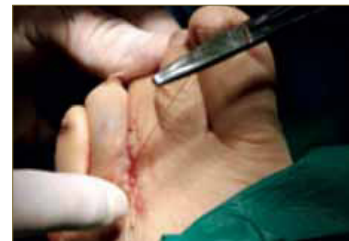

Fig. 15. Cierre de la herida.

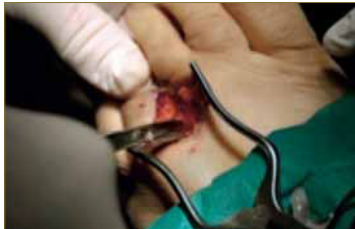

Fig. 7. Fibrosis perineural.

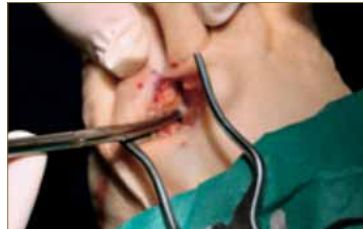

Fig. 8. Extirpación de la lesión (I).

Se continúa con la disección del ligamento intermetatarsal transverso profundo y se realiza la neurotomía de las ramas digitales (fig.8-11). Se debe de sujetar muy bien la pieza definitiva y se secciona lo más distal posible a ésta. Siguiendo protocolo se realizó una remisión de la pieza anatómica (fig.12) a laboratorio para su confirmación diagnóstica.

Finalmente, se procedió a la sutura por planos (fig.13-15), para evitar una de las complicaciones más frecuentes que es la formación de hematomas, que son un foco importante de posibles infecciones. Se comenzó con la sutura reabsorbible subcutánea profunda y posteriormente una sutura intradérmica para aproximar mejor los bordes de la herida.

En los cuidados postquirúrgicos: Se realizó un vendaje semicompresivo, colocando varias gasas debajo de las cabezas metatarsales intentando realizar una reconstrucción del arco anterior. Se instaura cobertura profiláctica antibiótica durante 24h y analgésica para controlar el dolor del postoperatorio inme-

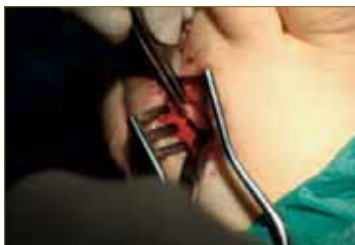

Fig. 9. Extirpación de la lesión (II).

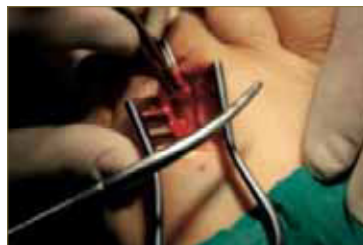

Fig. 10. Extirpación de la lesión (III).

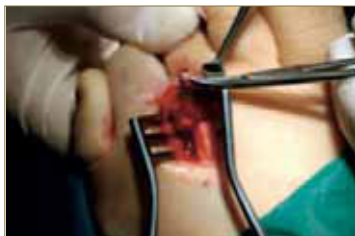

Fig. 11. Extirpación de la lesión (IV).

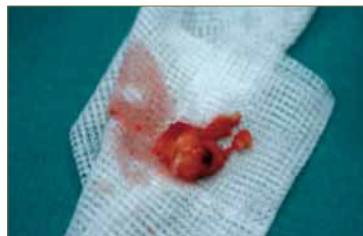

Fig. 12. Pieza anatómica.

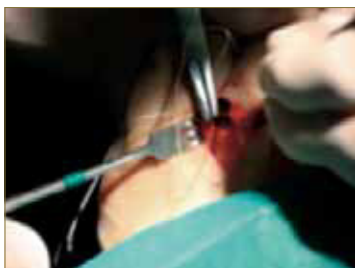


Fig. 13. Sutura interna.

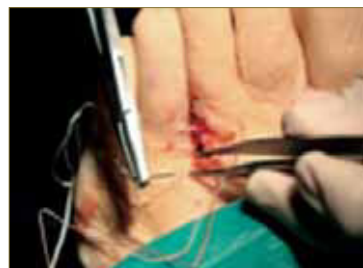

Fig. 14. Cierre por planos.

diato. Se recomendó a la paciente que llevará zapato postquirúrgico plano durante las próximas dos semanas. La retirada de puntos de sutura se realizó a los 10 días.

CONCLUSIONES

El tratamiento de la Fibrosis perineural de Morton se debe iniciar con medidas de tipo conservador, si estas fracasan entonces recurriremos al tratamiento quirúrgico, teniendo en cuenta la clínica y las necesidades personales del paciente. En nuestra opinión y tras la revisión bibliográfica podemos concluir que no existe consenso en la comunidad científica en cuanto a su etiología y tratamiento, siendo la entrevista clínica y la exploración herramientas básicas para el tratamiento integral de la patología.

Pensamos que el conocimiento y la formación continuada en Podología son necesarios e importantes para mejorar los tratamientos que aplicamos en consulta. El conocimiento e interpretación de las pruebas radiológicas, resonancia magnética y ecografía nos facilitará el tratamiento quirúrgico.

BIBLIOGRAFÍA

- Amis JA, Siverhus SW, Liwnicz BH. An anatomic basis for recurrence after Morton's neuroma excision. *Foot Ankle*. 1992; 13:153-156.
- Arribas MP, Ropa JM, González JC, Pascual J, Rivera G. Revisión bibliográfica: revisión y actualización de conceptos sobre el diagnóstico por imagen del neuroma de Morton. *Rev Esp Podol*. 2000; 11(1):3-18.
- Calvo R. Neuroma de Morton. *Rev Esp Podol*. 2010; 23(3): 114-117.
- Cloke DJ, Greiss ME. The digital nerve stretch test: a sensitive indicator of Morton's neuroma and neuritis. *Foot and Ankle Surg*. 2006; 12(4):201-203.
- Hyer C, Mehl L, Block A, Vancourt R. Treatment of recalcitrant intermetatarsal neuroma with 4% sclerosing alcohol injection: a pilot study. *Foot and Ankle*. 2005; 44(4):287-291.
- Joven AS, Claridge RJ. The role of diagnostic block in the management of Morton's neuroma. Department of orthopedics, university of British Columbia, Vancouver. *Can J Surg*. 1998; 41(2):127-30.
- Mi-jung L, Sungjun K, Yong-min H, Ho-taek S, Sung-ah L et al. Morton neuroma: evaluated with ultrasonography and MR imaging. *Korean J Radiolog*. 2007; 8(2):148-155.
- Mir J, Pérez A, Córdoba A, Luque L, Delgado F, Ruiz G. Infiltraciones de alcohol etílico en el tratamiento del neuroma de Morton. *Rev Esp Podol*. 2008; 19(5):196-199.
- Pace A, Scammell B, Dhar S. The outcome of Morton's neurectomy in the treatment of metatarsalgia. *Int orthop*. 2010; 34(4):511-515.
- Rayo R, Juárez JM, Córdoba A. El neuroma de Morton a través de un caso clínico. *Pod Clínica*. 2002; 3(1):14-19.
- Sardón S, Orejana AM, Padilla V, Méndez M, Moreno FJ y Torneo MC. Neuroma de Morton recurrente o neuroma de muñón. *Rev Esp Podol*. 2011; 22(2):56-61.
- Spina R, Cameron M, Alexander R. The effect of functional fascial taping on Morton's neuroma. *Austr Chiropr Osteopath*. 2002; 10(1):45-50.
- Steinberg MD. The use of vitamin B 12 in Morton's neuralgia. *JAPMA*. 2007; 97(4): 293-295.
- Studler U, Mengiardi B, Bode B, Schottle PB, Hodler J et al. Fibrosis and adventitious bursae in plantar fat pad of forefoot: MR imaging findings in asymptomatic volunteers and MR imaging-histologic comparison. *Radiol*. 2008; 246(3):863-870.
- Thomas JL, Blitch EL, Chaney DM, Dinucci KA, Rubin LG, Stapp MD et al. Diagnosis and treatment of forefoot disorders. Morton's intermetatarsal neuroma. *J. foot and Ankle Surg*. 2009; 48(2):251-256.
- Vito G, Talarico L. A modified technique for Morton's neuroma. *JAPMA*. 2003;93(3):190-194.
- Zanetti M, Saupe N, Espinosa N. Postoperative MR imaging of the foot and ankle: tendon repair, ligament repair, and Morton's neuroma resection. *Musculoskeletal Radiol*. 2010; 14(3):357-64.