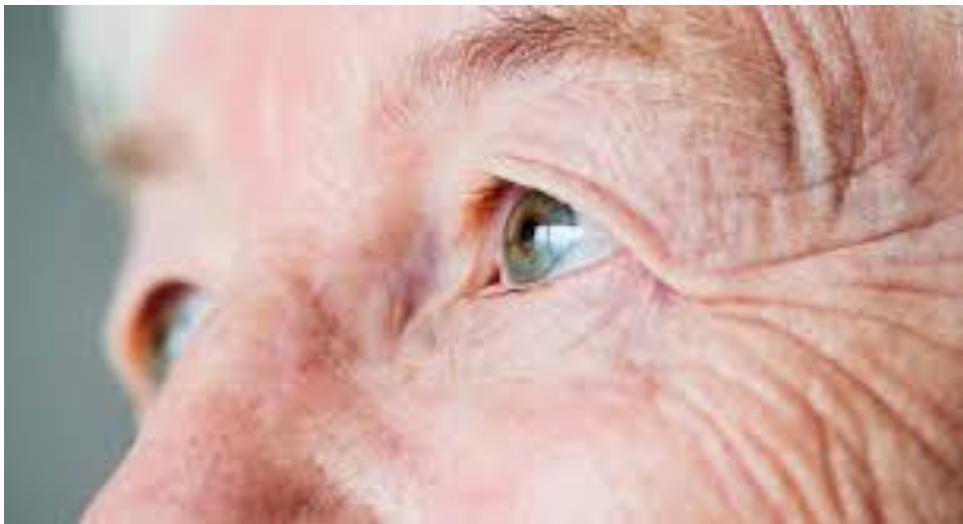

# El ojo como biomarcador precoz en enfermedades neurodegenerativas

Milagros Fierro Vázquez



Universidad de Sevilla



Facultad de Farmacia



Trabajo Fin de grado

Doble grado en Farmacia y en Óptica y Optometría

# **El ojo como biomarcador precoz en enfermedades neurodegenerativas**

Autor: Milagros Fierro Vázquez

Tutor: Antonio José Herrera Carmona

Departamento de Bioquímica y Biología molecular

Revisión bibliográfica.

Junio 2021, Sevilla



Universidad de Sevilla



Facultad de Farmacia

## Resumen

Las enfermedades de Alzheimer y de Parkinson son los dos trastornos neurodegenerativos más importantes en términos de incidencia y prevalencia, afectando en la mayoría de los casos a personas de la tercera edad; por ese motivo son cada vez más frecuentes y se estima que en los próximos años afectarán a decenas de millones de personas. En ellas se produce una pérdida irreversible de neuronas; los tratamientos existentes están casi exclusivamente dirigidos a aliviar los síntomas, por lo que se buscan activamente biomarcadores precoces para diagnosticar la enfermedad en sus etapas preclínicas, de forma que se pueda evitar (o al menos retrasar) el desarrollo de la enfermedad.

El ojo ha demostrado ser un buen candidato a la hora de buscar dichos biomarcadores, ya que puede ser estudiado de forma no invasiva mediante diferentes técnicas y refleja en gran medida los procesos que se producen en el sistema nervioso central del paciente.

Existen en el ojo cinco estructuras fundamentales que pueden servir como biomarcadores precoces de las enfermedades neurodegenerativas: la retina; los vasos sanguíneos; el humor vítreo; la lágrima y los músculos oculares. Dentro de estas estructuras se han estudiado parámetros como el grosor de sus capas, la concentración de ciertas sustancias, la presencia de marcadores inflamatorios o la alteración de la estructura en sí. Algunos de estos parámetros, como la concentración de  $\beta$ -amiloide, Tau,  $\alpha$ -sinucleína o dopamina, han sido ampliamente estudiados y son bastante específicos para las enfermedades de Alzheimer y de Parkinson, por lo que podrían comenzar a utilizarse en los próximos años para realizar cribados masivos de detección de estas enfermedades. Otros, como el grosor de las capas de la retina o los biomarcadores en la lágrima, necesitan ser estudiados más en profundidad para poder ser incluidos en la práctica clínica.

Palabras clave: Alzheimer, Parkinson, Biomarcador, Ojo, Enfermedades neurodegenerativas.

# Índice

Resumen.....	1
1. Introducción.....	3
1.1. Enfermedades neurodegenerativas.....	3
1.1.1. Enfermedad de Alzheimer.....	3
1.1.2. Enfermedad de Parkinson.....	5
1.2. Importancia de los biomarcadores precoces.....	8
1.2.1. Actualidad sobre biomarcadores precoces.....	9
1.2.2. El ojo como biomarcador precoz.....	9
2. Objetivos.....	9
3. Metodología.....	10
4. Resultados y discusión.....	10
4.1. Biomarcadores retinianos.....	10
4.1.1. Depósito de sustancias en la retina.....	11
4.1.2. Grosor de las capas de la retina.....	14
4.1.3. Concentración de dopamina.....	16
4.1.4. Inflamación.....	17
4.2. Biomarcadores vasculares.....	17
4.2.1. Alteraciones de la coroides.....	18
4.2.2. Alteraciones del sistema vascular retiniano.....	18
4.3. Biomarcadores en humor vítreo.....	19
4.4. Biomarcadores en lágrima.....	20
4.4.1. Concentración de proteínas en lágrima en la enfermedad de Alzheimer.....	20
4.4.2. Concentración de proteínas en lágrima en la enfermedad de Parkinson.....	21
4.4.3. Concentración de micro ARN.....	23
4.5. Biomarcadores motores.....	23
5. Conclusión y perspectivas futuras.....	23
6. Bibliografía.....	24

# 1. Introducción.

## 1.1. Enfermedades neurodegenerativas.

Las enfermedades neurodegenerativas se caracterizan por una pérdida lenta y progresiva de neuronas en el sistema nervioso central, lo que produce una alteración de muchas funciones, incluyendo la función cognitiva, en los estadios finales de la patología. Esta pérdida de neuronas es irreversible y solo se hace patente cuando dan comienzo los primeros síntomas, momento en el cual el número de conexiones sinápticas perdidas es bastante importante.

Algunos ejemplos de este tipo de trastornos son las enfermedades de Alzheimer, Parkinson, Huntington o la esclerosis lateral amiotrófica, diferenciándose unas de otras por el tipo y la localización de las neuronas que se ven afectadas.

Este trabajo se centra principalmente en el estudio de biomarcadores oculares para las enfermedades de Alzheimer y Parkinson, al ser éstas las enfermedades neurodegenerativas más prevalentes en la actualidad.

### 1.1.1. Enfermedad de Alzheimer.

La enfermedad de Alzheimer se caracteriza clínicamente por una pérdida de memoria progresiva acompañada de trastornos conductuales y alteraciones de la personalidad, que se producen debido a una pérdida de neuronas y conexiones sinápticas tanto en la corteza cerebral como en las regiones subcorticales, siendo las zonas más afectadas el lóbulo temporal, el lóbulo frontal y el hipocampo (Jódar-Vicente and Barroso-Ribal, 2013; Nieto, 2002).

#### 1.1.1.1. *Epidemiología.*

Según la Organización Mundial de la Salud (OMS), entre el 60 y el 70% de los casos de demencia son debidos a la enfermedad de Alzheimer, lo que convierte a esta patología en la forma más común de demencia. Los estudios de cohortes han mostrado que la prevalencia aproximada de la enfermedad de Alzheimer en Europa es de un 5,1%, siendo mayor en mujeres (7,1%) que en hombres (3,3%) (Niu et al., 2017), mientras que en el resto del mundo la prevalencia es de un 4% aproximadamente (Fiest et al., 2016).

En cuanto a la incidencia, es decir, el número de casos nuevos que se producen en un período de tiempo, según estudios recientes, se encuentra en 11,08 por 1.000 personas/año, siendo ésta

mayor en mujeres (13,25 por 1.000 personas/año) que en hombres (7,02 por 1.000 personas/año). También hay que destacar que la incidencia aumenta al estudiar grupos de edad más avanzada, llegándose a una incidencia de 35,74 por 1.000 personas/año en mayores de 80 años (Niu et al., 2017). Considerando el progresivo envejecimiento de la población, se estima que estos valores aumentarán en los próximos años.

#### *1.1.1.2. Síntomas y manifestaciones clínicas.*

En la enfermedad de Alzheimer se identifican cuatro fases según los síntomas del paciente (Moreno-Cámara et al., 2013):

- **Predemencia o deterioro cognitivo leve.** Aparición de los primeros síntomas, como pérdida de memoria o incapacidad para adquirir nueva información. Sin embargo, éstos son comúnmente interpretados como una consecuencia del estrés o de la vejez.
- **Demencia inicial o Fase I.** Aumenta la pérdida de memoria a corto plazo, aunque la memoria a largo plazo no se ve afectada aún. Aparece afasia, agnosia y apraxia, por lo que disminuyen el vocabulario y la fluidez al hablar y la capacidad para realizar tareas motoras finas. El paciente mantiene su autonomía, pero debe ser supervisado a la hora de realizar tareas complejas, ya que incluso puede llegar a desorientarse y perderse en la calle.
- **Demencia moderada o Fase II.** Los síntomas anteriores se acentúan y el paciente deja de reconocer objetos y personas, perdiéndose también la memoria a largo plazo. Además, se produce una alteración importante en la conducta con tendencia a la agresión y se presentan delirios, alucinaciones, confusión e incontinencia urinaria y fecal.
- **Demencia avanzada o Fase III.** Finalmente, se pierde por completo el habla y la masa muscular se deteriora, con lo que el único desplazamiento que realiza el paciente es de la cama al sillón y viceversa, llegándose al encamamiento en los estadios finales. Esto, junto con la tendencia a las complicaciones secundarias (infecciones, neumonía...), hace que el paciente sea totalmente dependiente.

#### *1.1.1.3. Bioquímica de la enfermedad de Alzheimer.*

Actualmente, los procesos exactos que dan inicio a la enfermedad de Alzheimer son desconocidos, aunque se sabe de la existencia de una versión familiar de origen genético, en cuyo desarrollo interviene un número reducido de genes, y una tardía esporádica, en la que no

se pueden identificar causas genéticas específicas y que está más relacionada con la edad. (Morelli, 2016).

En ambas versiones, la enfermedad comienza cuando se produce una escisión de la proteína precursora del péptido amiloide (APP) por parte de  $\beta$  y  $\gamma$  secretasas, lo que produce péptidos  $\beta$  amiloides de los subtipos  $A\beta_{40}$  y  $A\beta_{42}$ . El primero de ellos se compone de 40 aminoácidos y es más frecuente, mientras que  $A\beta_{42}$  se compone de 42 aminoácidos y es menos frecuente. Tanto  $A\beta_{40}$  como  $A\beta_{42}$  se agregan para formar las placas seniles, características de la enfermedad de Alzheimer, siendo este proceso más favorecido por la presencia de  $A\beta_{42}$ , que es por ello más tóxico que  $A\beta_{40}$ . Esta agregación bloquea canales iónicos, altera la homeostasis de calcio, aumenta el estrés oxidativo y disminuye el metabolismo de las neuronas, en especial de las neuronas colinérgicas, lo que favorece su pérdida (Tiwari et al., 2019).

Por otro lado, la polimerización de  $A\beta_{40}$  y  $A\beta_{42}$  formando las placas seniles, activa quinasas que hiperfosforilan la proteína Tau. Tau hiperfosforilada oligomeriza formando ovillos neurofibrilares que disminuyen la comunicación entre las neuronas y alteran el procesamiento de señales, lo que induce a su vez la apoptosis neuronal (Tiwari et al., 2019). El resultado final de todas estas alteraciones es una pérdida de neuronas colinérgicas en ciertas regiones cerebrales, lo que explicaría la disminución de la memoria a corto plazo en los enfermos.

Además, ciertos procesos inflamatorios, en los que estarían implicadas las células de la microglía, podrían también estar asociados con el desarrollo de la enfermedad, aunque la relación entre ambos eventos aún se encuentra en estudio (Nordengen et al., 2019; Riphagen et al., 2020; Sinyor et al., 2020).

### 1.1.2. Enfermedad de Parkinson.

La enfermedad de Parkinson es la segunda enfermedad neurodegenerativa más frecuente tras la de Alzheimer (Lees et al., 2009), y su incidencia ha aumentado notablemente en los últimos años (Dorsey et al., 2018). Se inicia habitualmente con un temblor unilateral de las extremidades que progresa hasta impedir la movilidad del paciente. Se debe a la pérdida de neuronas dopaminérgicas en la sustancia negra.

Al igual que sucede con la enfermedad de Alzheimer, en la de Parkinson también existe una variante familiar, que depende de la genética y es de origen temprano, y una variante esporádica, más relacionada con la edad, en la que no se pueden identificar causas genéticas específicas (Fahn, 2008).



#### *1.1.2.1. Epidemiología.*

El número actual de casos de enfermedad de Parkinson se estima en 6 millones de personas a nivel mundial (Feigin et al., 2019). Sin embargo, al ser una enfermedad crónica, al igual que la de Alzheimer, es de esperar que su prevalencia aumente en los próximos años, ya que la esperanza de vida de la población también aumenta (Dorsey and Bloem, 2018; Rossi et al., 2018).

#### *1.1.2.2. Síntomas y manifestaciones clínicas.*

Por lo general, los síntomas aparecen a partir de los 60 años de edad y se manifiestan de inicio de forma unilateral. Sin embargo, en ocasiones estos síntomas aparecen antes de los 40 años, dando lugar a la enfermedad de inicio temprano o juvenil, un trastorno genético producido por mutaciones recesivas en genes autosómicos (Schneider and Klein, 2018).

Los síntomas característicos de esta enfermedad son (Cabreira and Massano, 2019):

- **Temblor en reposo.** Consiste en movimientos involuntarios y rítmicos que se producen cuando la extremidad se encuentra en reposo. Este temblor es más frecuente en las extremidades superiores, aunque también puede producirse en las extremidades inferiores; sin embargo, un temblor aislado de la cabeza no suele ser frecuente en la enfermedad de Parkinson, en cuyo caso deben considerarse otras afecciones como causa.
- **Bradiquinesia.** Se trata de una disminución en la amplitud y la velocidad total de los movimientos corporales, incluidos aquellos que permiten el habla, la escritura o la expresión facial, por lo que estas funciones suelen estar afectadas.
- **Rigidez.** Se debe a una contracción muscular continuada, lo que impide el movimiento de las articulaciones, y que aumenta cuando se quiere activar la musculatura voluntaria para realizar una acción.
- **Alteraciones de la marcha y la postura.** Los enfermos de Parkinson suelen adoptar una postura flexionada debida a la contracción involuntaria de sus músculos; su marcha es lenta y pausada, pudiendo llegar a producirse fenómenos de “congelación” en los que el paciente no es capaz de continuar el desplazamiento.

No todos estos síntomas tienen por qué estar presentes en un mismo enfermo. Sin embargo, para que la enfermedad sea diagnosticada sí debe producirse al menos el temblor o la

bradiquinesia y algún otro síntoma de los ya mencionados (Cabreira and Massano, 2019; Fahn, 2008).

Además de estos síntomas motores característicos, también pueden producirse otros síntomas no motores como demencia, disfunción urogenital, hipotensión postural, estreñimiento y alteraciones de la fase REM del sueño entre otros (Poewe et al. 2008).

### *1.1.2.3. Bioquímica de la enfermedad de Parkinson.*

La principal característica de la enfermedad de Parkinson a nivel anatomopatológico es la presencia de los llamados Cuerpos de Lewy, los cuales se forman por una acumulación anormal de  $\alpha$ -sinucleína (George and Brundin, 2015), aunque también contienen otras sustancias en su interior como ubiquitina (Kuzuhara et al., 1988) o la proteína de unión a ubiquitina p62 (Kuusisto et al., 2003) entre otras muchas.

En estos cuerpos, la  $\alpha$ -sinucleína se encuentra fosforilada y/o ubiquitinada, por lo que se ha concluido que la ubiquitinación o fosforilación de esta proteína produce un cambio en su plegamiento que facilita su agregación y acumulación en el citoplasma de las neuronas, lo que desencadenaría la aparición de los cuerpos de Lewy (Anderson et al., 2006).

Esta proteína se encuentra implicada en el transporte de las vesículas de dopamina en la terminal presináptica, facilitando el acoplamiento y cebado de estas y haciendo que la liberación de dopamina sea más abundante (Rueter et al., 2000). Además, la  $\alpha$ -sinucleína puede actuar como moduladora de la enzima tirosina hidroxilasa (Perez et al., 2002), enzima limitante en la síntesis de dopamina.

El exceso y la acumulación de  $\alpha$ -sinucleína activa la microglía, que fagocita parte de estas moléculas para reducir su concentración en el medio. Sin embargo, la acumulación de  $\alpha$ -sinucleína en el interior de la microglía por la fagocitosis hace que ésta pase al fenotipo M1, que produce un elevado número de moléculas proinflamatorias y aumenta la permeabilidad de la barrera hematoencefálica (BHE). Debido a esto se produce una inflamación local que favorece la necrosis de las neuronas dopaminérgicas, lo que, a su vez, aumenta la producción de óxido nítrico y especies reactivas de oxígeno que aumentan la inflamación. Además, la muerte celular y los factores proinflamatorios facilitan el paso de la microglía al fenotipo M1, por lo que se produce un ciclo de activación de la microglía y muerte de las neuronas dopaminérgicas.

Por otro lado, los astrocitos también pasan a un fenotipo A1 debido a la acción de la microglía M1 y a la acumulación de  $\alpha$ -sinucleína y los cambios que se producen en el medio neuronal durante la enfermedad de Parkinson. Estos astrocitos modificados pierden su función de soporte metabólico de las neuronas y de reparación del tejido y favorecen la muerte de neuronas dopaminérgicas (Pajares et al., 2020). (Figura 1)

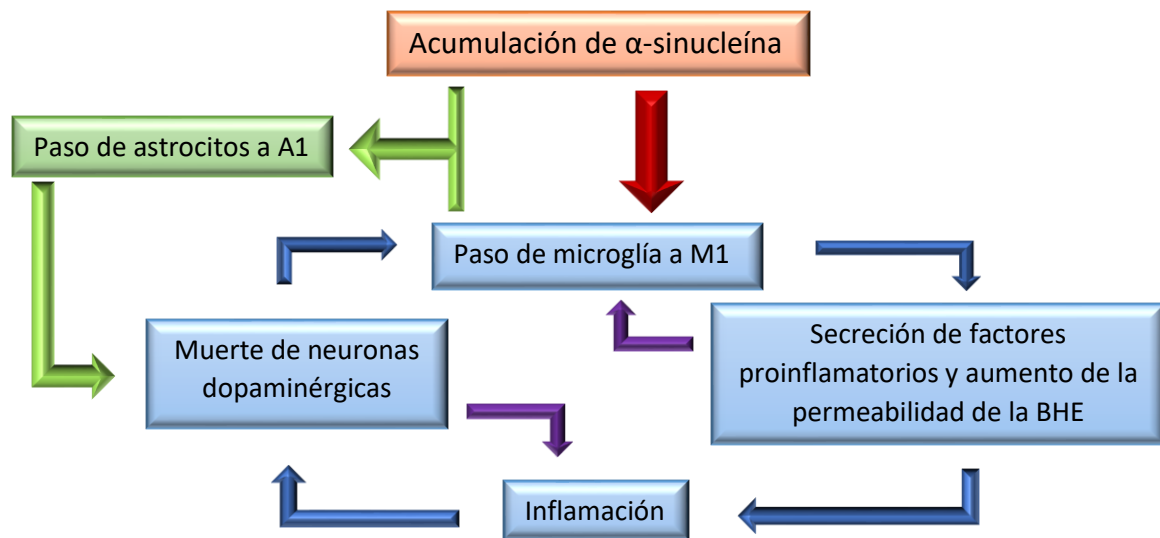


Figura 1. Ciclo de inflamación y muerte celular en la enfermedad de Parkinson. Autoría propia.

## 1.2. Importancia de los biomarcadores precoces.

Como se ha mencionado en los apartados anteriores, las enfermedades de Alzheimer y Parkinson están ampliamente extendidas por todo el mundo; además, su tratamiento es esencialmente paliativo, ya que las neuronas perdidas en estas afecciones no pueden regenerarse y a día de hoy se desconoce la forma de detener el proceso de muerte neuronal.

Por ello, la búsqueda de biomarcadores precoces es esencial, considerando como biomarcador precoz cualquier característica medible y evaluable objetivamente que permita detectar la enfermedad de forma temprana (Strimbu and Tavel, 2010), de manera que esta pueda detectarse antes de que se produzcan los primeros síntomas, momento en el cual la pérdida neuronal es ya demasiado elevada. Así, en estos estadios precoces podría emplearse alguna terapia que retrasara la muerte neuronal y, por tanto, el progreso de la enfermedad. Si la afección pudiera detectarse con suficiente antelación, podrían incluso revertirse los procesos que conducen a la muerte neuronal.

### 1.2.1. Actualidad sobre biomarcadores precoces.

Desde hace unos años, se han buscado diferentes biomarcadores que puedan ayudar a detectar las enfermedades de Alzheimer y de Parkinson en sus etapas iniciales.

En el caso de la enfermedad de Alzheimer, se han investigado, entre otros, las concentraciones del péptido  $\beta$ -amiloide y la proteína Tau tanto en el líquido cefalorraquídeo (LCR) (Kuhlmann et al., 2017) como en sangre (Olsson et al., 2016). En la enfermedad de Parkinson, la molécula más estudiada ha sido la  $\alpha$ -sinucleína en estos mismos fluidos (Barbour et al., 2008; Hall et al., 2012; Hong et al., 2010).

El problema de la investigación de biomarcadores en sangre y LCR es que se requieren métodos invasivos para la toma de muestra que pueden no ser tolerados por algunos pacientes (especialmente para la extracción de LCR). Además, aún es necesario establecer una correlación clara entre la concentración de péptido  $\beta$ -amiloide, Tau o  $\alpha$ -sinucleína en estos fluidos y la evolución de cada enfermedad (Lashley et al., 2018). Por ello han surgido líneas de investigación para encontrar biomarcadores más fácilmente accesibles.

### 1.2.2. El ojo como biomarcador precoz.

El ojo es un buen candidato para obtener biomarcadores precoces, ya que, a diferencia de otras zonas del organismo, las pruebas que se deben realizar para obtener dichos biomarcadores son poco o nada invasivas.

Además, existen una gran cantidad de técnicas diferentes que permiten obtener información del ojo, desde el grosor de las diferentes capas que conforman el globo ocular hasta la composición química de sus fluidos; incluso existen métodos para analizar objetivamente el movimiento ocular.

## 2. Objetivos.

El objetivo de este trabajo es recopilar la información que existe actualmente sobre los biomarcadores oculares que, potencialmente, podrían utilizarse para detectar las enfermedades de Alzheimer y Parkinson en sus estadios más tempranos.

Para ello, los biomarcadores se han clasificado en 5 grupos según la estructura ocular que se debe estudiar para obtenerlos. Estas estructuras son la retina, los vasos sanguíneos, el humor vítreo, la lágrima y los músculos oculares.

### 3. Metodología.

Para este trabajo se ha realizado una búsqueda bibliográfica utilizando como base de datos pubmed, scopus, CINAHL y la biblioteca de la Universidad de Sevilla. Para ello, se han utilizado y combinado, entre otras, las palabras clave: Parkinson, Alzheimer, biomarker, retina, tear, amyloid, Tau, synuclein, dopamine, inflammation, cimiRNA.

En lo referente a los biomarcadores, se han seleccionado los artículos más recientes sobre el tema, así como aquellos pertenecientes a revistas con un elevado índice de impacto siempre que fuera posible.

### 4. Resultados y discusión.

#### 4.1. Biomarcadores retinianos.

La retina se encuentra formada por los fotorreceptores, encargados de recoger la luz que llega al ojo, y por diferentes tipos de neuronas, conectadas entre sí. Por ello, la retina puede servir en las enfermedades neurodegenerativas como un espejo de la degeneración neuronal que se produce a nivel central pudiendo detectarse estas alteraciones antes de la aparición de los primeros síntomas.

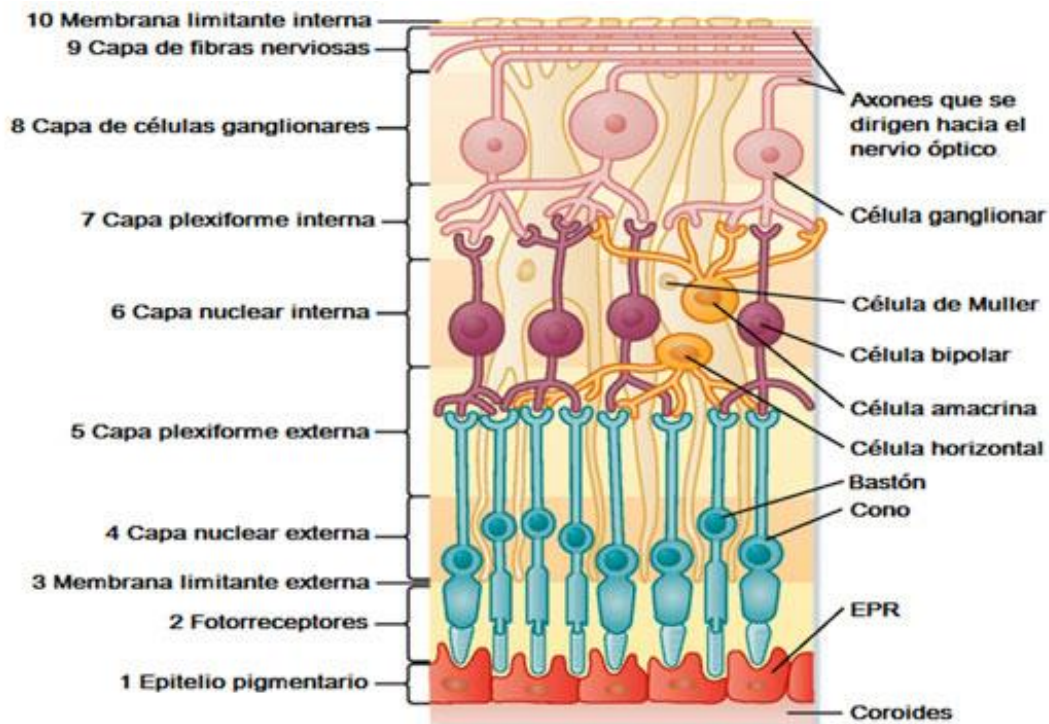


Figura 2. Capas de la retina (izquierda) ordenadas de más externa (1) a más interna (10) y células que se encuentran en cada una de estas capas (derecha) (Berne, 2003).

Por otro lado, la retina es el único tejido del sistema nervioso central que no se encuentra recubierto por hueso, lo que facilita su observación y la obtención de muestras mediante métodos poco invasivos (Hart et al., 2016).

Debido a estas dos razones, la retina es una de las estructuras más estudiadas para la búsqueda de biomarcadores precoces de enfermedades neurodegenerativas.

#### 4.1.1. Depósito de sustancias en la retina.

Tanto en la enfermedad de Alzheimer como en la de Parkinson hay exceso de producción de determinadas moléculas que se acumulan en el cerebro y en otras partes del organismo (Joachim et al., 1989), como el LCR, la sangre o la retina; éstas pueden ser analizadas para determinar la situación del paciente frente a la enfermedad.

##### 4.1.1.1. Depósitos de $\beta$ -amiloide.

La sobreexpresión de péptido  $\beta$ -amiloide en el tejido cerebral es común en personas afectadas por la enfermedad de Alzheimer. Asimismo, diversos estudios, realizados tanto en personas como en animales, han demostrado que este péptido también se acumula en la retina durante

la patología, siendo las formas A $\beta$ <sub>40</sub> y A $\beta$ <sub>42</sub> las que se presentan en mayor cantidad (Dutescu et al., 2009; Koronyo et al., 2017; Park, Kim et al., 2014; Parthasarathy et al., 2016; Rueter et al., 2000).

Sin embargo, esta molécula se acumula en la retina de forma diferente a como lo hace en el cerebro (Ho et al., 2014). Mientras que en este último el péptido  $\beta$ -amiloide constituye placas seniles, en la retina forma parte de drusas (Csincsik et al., 2016; Whitson et al., 2016), depósitos de proteínas y lípidos situados entre la retina y la coroides. Esto hace que no puedan utilizarse los mismos métodos para la cuantificación de péptido  $\beta$ -amiloide en estos dos órganos, y que sea necesario establecer una correlación entre la cantidad de péptido en la retina y su concentración en el tejido cerebral y el avance de la enfermedad.

Koronyo et al. (2017), en su estudio “Retinal amyloid pathology and proof-of-concept imaging trial in Alzheimer's disease”, da respuesta a ambos interrogantes. Por un lado, demuestra la correlación entre la presencia de  $\beta$ -amiloide en la retina y en el tejido cerebral al comparar muestras de ambos órganos de donantes sanos y donantes convalecientes. Por otro, utiliza curcumina administrada por vía oral para poder visualizar *in vivo* los acúmulos de  $\beta$ -amiloide en la retina, ya que ésta se une al péptido y es detectable mediante una técnica de oftalmoscopia láser de barrido modificada. Además, la curcumina presenta la ventaja de ser segura incluso a grandes dosis durante períodos prolongados de tiempo (Reinke and Gestwicki, 2007), aunque también presenta una baja biodisponibilidad (Begum et al., 2008). Este estudio, igualmente, confirma las conclusiones de investigaciones anteriores en cuanto a que la acumulación de  $\beta$ -amiloide se produce sobre todo en los cuadrantes superior e inferior de la retina y es mayoritaria en la capa de células ganglionares (CCG) (Hart et al., 2016; La Morgia et al., 2016).

Por otra parte, también se ha propuesto la realización de un *screening* mediante tomografía de coherencia óptica (OCT), de forma que si se detecta la presencia de proteína  $\beta$ -amiloide se realizaría una tomografía de emisión de positrones (PET) para obtener una mejor valoración sobre la presencia de dicha proteína (Snyder et al., 2016). Sin embargo, el problema de este método es que la realización de PET presenta un coste económico elevado.

Otra forma de detectar los depósitos de  $\beta$ -amiloide en la retina es mediante el análisis de la imagen hiperespectral que produce esta estructura, ya que las retinas que contienen una gran cantidad de este péptido, como la de los pacientes de Alzheimer, presentan una imagen hiperespectral diferente a la que presentan los controles sanos (Figura 3). Por el momento, este método ha sido probado *in vivo* con éxito sólo en ratones, por lo que será necesario realizar estudios sobre su aplicación en humanos (More and Vince, 2015).

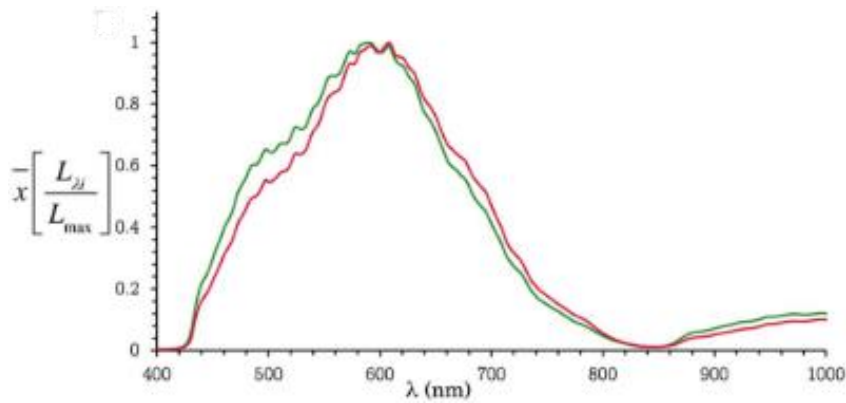


Figura 3. Imagen hiperespectral de la retina de un paciente con enfermedad de Alzheimer (rojo) frente a la imagen hiperespectral de una persona sana (verde) (More and Vince, 2015).

#### 4.1.1.2. Depósitos de proteína Tau fosforilada.

La proteína Tau, al igual que el péptido  $\beta$ -amiloide, se encuentra sobreexpresada en la enfermedad de Alzheimer y también se acumula en la retina, lo que se ha demostrado en varios estudios mediante el uso de diferentes técnicas (Jentsch et al., 2015; Schön et al., 2012).

Por otro lado, aunque Tau también se acumula de forma diferente en retina y cerebro (Ho et al., 2014), se ha conseguido relacionar la concentración de proteína Tau fosforilada en retina con la concentración de la misma en el líquido cefalorraquídeo (Hart et al., 2016; Mahajan and Votruba, 2017) y en el hipocampo (Grimaldi et al., 2018), indicadores precoces de la enfermedad de Alzheimer.

Sin embargo, el problema de la observación de agregados de Tau en retina como método de diagnóstico es que aún no se ha conseguido desarrollar ningún protocolo para su detección *in vivo* en humanos, lo cual sería un gran avance, ya que la concentración de proteína Tau se relaciona con las diferentes fases de la enfermedad de Alzheimer, como indica el estadiaje de Braak (Braak and Braak, 1991).

Kim et al. (2013) manifestó su intención de estudiar la detección de Tau en retina para darle un uso clínico; sin embargo, no se ha encontrado literatura que dé continuidad a este proyecto.

#### 4.1.1.3. Depósitos de $\alpha$ -sinucleína.

La expresión de  $\alpha$ -sinucleína se encuentra aumentada durante la enfermedad de Parkinson, aunque también puede estarlo en la demencia con cuerpos de Lewy (Haider et al., 2021), por lo que a la hora de analizar la presencia de esta proteína en la retina se debe tener precaución para no confundir ambas enfermedades.



Varios estudios han conseguido demostrar mediante diferentes técnicas la presencia post mortem de  $\alpha$ -sinucleína en la retina de pacientes de Parkinson y de ratones modificados genéticamente (Beach et al., 2014; Kaehler et al., 2020; Ortuño-lizarán et al., 2018). Sin embargo, los estudios difieren en la localización de esta proteína en la retina, ya que Kaehler et al. (2020) afirma que la mayor concentración de la misma se encuentra en la capa de fotorreceptores, mientras que Ortuño-lizarán et al. (2018) defiende la existencia de una mayor cantidad en la capa de fotorreceptores, pero también en la capa plexiforme interna (CPI), y Beach et al. (2014) encuentra una mayor cantidad de  $\alpha$ -sinucleína en la CCG.

De entre estos estudios destaca el realizado por Ortuño-Lizarán et al. (2018), quien afirma que la  $\alpha$ -sinucleína se acumula en la retina y el cerebro de una forma similar, consiguiendo establecer una relación entre la concentración de esta proteína en ambas estructuras y sugiriendo que la  $\alpha$ -sinucleína en retina podría utilizarse como un biomarcador precoz de la enfermedad.

Un paso importante en esta dirección es el estudio previo realizado por Price et al. (2016), en el que se analizan ratones transgénicos que expresan  $\alpha$ -sinucleína unida a proteína verde fluorescente (GFP). GFP es detectable en los ratones *in vivo* mediante imágenes de fluorescencia y es más abundante en la capa de células ganglionares, por lo que es en esta zona dónde la concentración de  $\alpha$ -sinucleína en retina es mayor.

No se ha conseguido aún un método de detección de  $\alpha$ -sinucleína *in vivo* en retinas humanas, por lo que deben realizarse más estudios para que la medición de esta proteína en retina pueda consolidarse como método de diagnóstico de la enfermedad de Parkinson.

#### 4.1.2. Grosor de las capas de la retina.

Tanto en la enfermedad de Alzheimer como en la de Parkinson se produce una pérdida de neuronas que se ve reflejada también en la retina, al ser ésta una estructura nerviosa que comparte origen con el SNC. En consecuencia, se produce una disminución del grosor de ciertas capas retinianas.

##### 4.1.2.1. Las capas de la retina en la enfermedad de Alzheimer.

En la enfermedad de Alzheimer, la capa que se ve más afectada en los estadios tempranos y preclínicos es la capa de fibras nerviosas de la retina (CFNR) (Berisha et al., 2007; Golzan et al., 2017; Santos et al., 2018), siendo la disminución de su grosor más patente en las zonas superior e inferior a nivel central, no apreciándose diferencias significativas entre individuos sanos y

enfermos en las zonas nasal y temporal (Doustar et al., 2017; López-De-eguleta et al., 2020; Lu et al., 2010; La Morgia et al., 2016; Wu et al., 2020) (Figura 4).

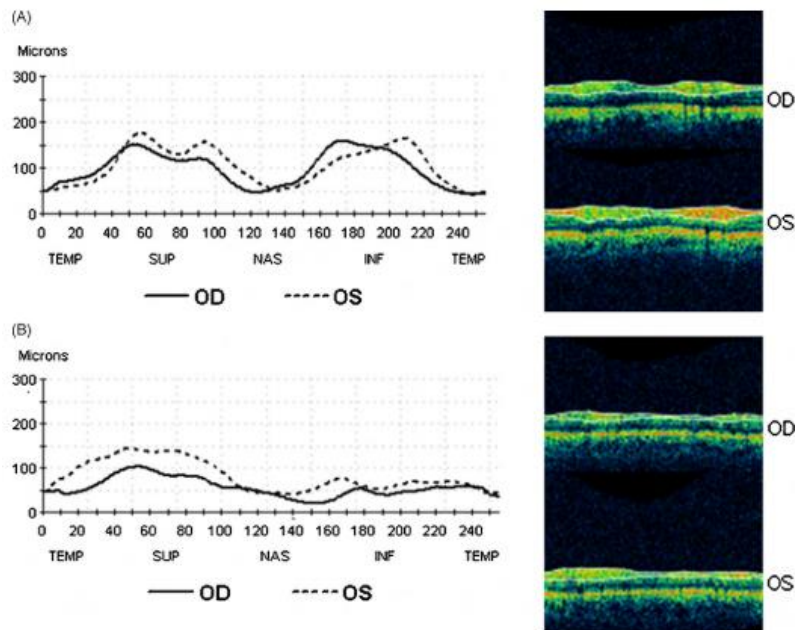


Figura 2. Grosor de la RFNL medido por OCT en los diferentes cuadrantes del ojo derecho (OD) y el ojo izquierdo (OS) de un individuo sano (A) frente a un paciente de enfermedad de Alzheimer (B) (Lu et al., 2010).

Esta capa se encuentra formada por los axones de las células ganglionares, alrededor de las cuales se acumulan los depósitos de  $\beta$ -amiloide, sobre todo en los cuadrantes inferior y superior, como se ha mencionado anteriormente. Por ello, algunos autores argumentan que la pérdida neuronal de la retina se debe a un proceso inflamatorio iniciado por el depósito de péptido  $\beta$ -amiloide (Hart et al., 2016; Wu et al., 2020).

#### 4.1.2.2. Las capas de la retina en la enfermedad de Parkinson.

En el caso de la enfermedad de Parkinson, también existe una disminución del grosor de la CFNR, sobre todo en la zona peripapilar (Obis et al., 2018; Rascunà et al., 2020). Sin embargo, existe disparidad entre los estudios a la hora de determinar los cuadrantes más afectados (Altintaş et al., 2008; Garcia-Martin et al., 2012; Pilat et al., 2016; Satue et al., 2014). Además, otras capas de la retina como la CCG, la CPI o la capa nuclear interna (CNI) también pueden verse afectadas en estadios tempranos (Rascunà et al., 2020). La disminución del grosor de estas capas puede explicarse porque en esta patología se ven afectadas las células amacrinas dopaminérgicas, que se encuentran en la CNI, y las células ganglionares de la retina, cuyo axón se encuentra en la CFNR, su núcleo en la CCG y sus dendritas en la CPI.

#### 4.1.2.3. Análisis de las capas de la retina como biomarcador.

La ventaja de usar el grosor de las capas de la retina como biomarcador es que éste se puede medir fácilmente *in vivo* con una técnica no invasiva y ampliamente conocida, la tomografía de coherencia óptica (OCT), por lo que no es necesario desarrollar ninguna técnica específica para el análisis de este biomarcador. La OCT se basa en la diferencia de reflectancia de las distintas capas de la retina, obteniéndose como resultado una imagen en la que se pueden distinguir y medir estas capas (Sony and Venkatesh, 2009).

El inconveniente es que, además de las enfermedades de Alzheimer y Parkinson, también existen otras patologías, como el glaucoma o la esclerosis múltiple, que presentan un grosor disminuido de la capa de fibras nerviosas con respecto a los pacientes sanos (Petzold et al., 2017; Xie et al., 2020), por lo que este biomarcador no puede ser utilizado como método único de diagnóstico de la enfermedad sino que debe ser complementado con el análisis de otros parámetros.

Sin embargo, existe un subgrupo de células ganglionares retinianas, las células ganglionares de melanopsina (mRGC), que podrían estar afectadas únicamente en la enfermedad de Alzheimer, lo que explicaría la alteración de los ritmos circadianos en los pacientes de esta patología (La Morgia et al., 2016). Por tanto, el análisis de estas células sí podría ser un método único de diagnóstico, aunque hacen falta más estudios para poder usarlo en la práctica clínica.

#### 4.1.3. Concentración de dopamina.

En la retina existen células dopaminérgicas y éstas, como ya se ha mencionado, son las más afectadas en la enfermedad de Parkinson, incluso a nivel de retina (Marrocco et al., 2020). Por ello, en esta patología se produce una disminución de la concentración de dopamina en la retina (Biehlmaier et al., 2007; Harnois and Di Paolo, 1990). Se hipotetiza que una de las causas de esta neurodegeneración dopaminérgica es la acumulación de  $\alpha$ -sinucleína en la retina (Indrieri et al., 2020).

Aunque la concentración de dopamina en la retina podría llegar a ser un buen biomarcador de la enfermedad de Parkinson, aún son necesarios estudios que relacionen esta concentración con el curso de la enfermedad, así como métodos para analizar dicha concentración *in vivo* de forma sencilla y fiable.

#### 4.1.4. Inflamación.

En la enfermedad de Alzheimer, en la retina se inicia un proceso inflamatorio similar al que se produce en el cerebro en respuesta a los depósitos de  $\beta$ -amiloide y proteína Tau fosforilada (Grimaldi et al., 2018). Este proceso consiste en la acumulación de astrocitos en la CCG y de microglía en las capas plexiformes interna y externa, además de producirse un aumento de citoquinas proinflamatorias y de marcadores de la inflamación como la interleuquina 1 $\beta$  (Grimaldi et al., 2018, 2019; Hart et al., 2016).

La investigación sobre la inflamación de la retina en la enfermedad de Alzheimer es tan reciente que sólo se tienen pruebas de la misma en ratones y en retinas de personas fallecidas por esta enfermedad, por lo que aún es necesario realizar más estudios para poder llegar a detectar esta inflamación *in vivo* en pacientes preclínicos, de forma que pueda utilizarse como método diagnóstico.

Por otro lado, puesto que la inflamación retiniana se produce después del depósito de  $\beta$ -amiloide y proteína Tau fosforilada, el análisis de estas dos moléculas podría servir para detectar la enfermedad en estadios más tempranos, siendo éstos mejores biomarcadores de la enfermedad.

En cuanto a los marcadores de inflamación en la retina durante la enfermedad de Parkinson, no se han realizado muchos estudios sobre el tema, demostrándose únicamente que durante la enfermedad se produce una activación de la glía (Chen et al., 2003; Cho et al., 2012) y un aumento de la concentración de astrocitos en la retina (Nagel et al., 2009). Debido a la escasez de datos, la inflamación de la retina aún no puede utilizarse como biomarcador para el diagnóstico precoz de esta enfermedad.

#### 4.2. Biomarcadores vasculares.

En el globo ocular existen dos sistemas vasculares para dar soporte a la retina:

- **Arterias ciliares posteriores larga y corta y venas vorticosas.** Se encuentran en la coroides e irrigan la parte más externa de la retina
- **Arteria central de la retina y vena central de la retina.** Junto con sus ramificaciones forman el sistema vascular retiniano, que irriga la parte interna de la retina.

#### 4.2.1. Alteraciones de la coroides.

Durante la enfermedad de Alzheimer, en la coroides se producen una serie de cambios bioquímicos que podrían iniciarse por depósito de  $\beta$ -Amiloide en los vasos sanguíneos, tal como ocurre en el cerebro (Cortes-Canteli and Iadecola, 2020). Estos cambios, aunque no se conocen con claridad cuáles son, al final se traducen en un adelgazamiento general de la coroides excepto en la zona temporal, lo que puede observarse fácilmente *in vivo* mediante la realización de una OCT de dominio espectral (Bayhan et al., 2015; Gharbiya et al., 2014; Salobrar-Garcia et al., 2020).

Por otro lado, la OCT también se ha utilizado en estudios para determinar el grosor de la coroides en pacientes de Parkinson, observándose una clara disminución del mismo con respecto a los controles sanos (Eraslan et al., 2016; Moschos and Chatziralli, 2018).

Sin embargo, en otras patologías como el glaucoma o la degeneración macular también se produce un adelgazamiento de esta capa del globo ocular (Park, Lee et al., 2014; Ratnayaka et al., 2015), por lo que es necesario analizar otros biomarcadores además del adelgazamiento de la coroides para realizar un diagnóstico diferencial sobre la enfermedad de Alzheimer o de Parkinson.

#### 4.2.2. Alteraciones del sistema vascular retiniano.

Durante las etapas iniciales de la enfermedad de Alzheimer, en la vasculatura retiniana también se produce un depósito anormal de péptido  $\beta$ -amiloide alrededor de los vasos sanguíneos y en el interior de los pericitos. Esto puede ser la causa de la apoptosis de los pericitos que se produce en esta zona, dando lugar a una disminución de la concentración de ciertas sustancias que son producidas por estas células, como el receptor del factor de crecimiento derivado de plaquetas (PDGFR) (Shi et al., 2020).

Además de estos avances, durante su estudio Shi et al. (2020) consigue relacionar esta disminución de PDGFR con un aumento de la presencia de placas de  $\beta$ -Amiloide en cerebro y con un aumento del deterioro cognitivo, siendo esta correlación más fuerte al analizar el cuadrante superior de la retina. Por lo tanto, puede plantearse el análisis de la concentración de PDGFR como un futuro biomarcador precoz de la enfermedad de Alzheimer, aunque para ello aún es necesario desarrollar un protocolo para su medición *in vivo*.

Por otro lado, gracias a la observación del fondo de ojo mediante oftalmoscopia en pacientes con la enfermedad de Alzheimer, se ha descubierto un estrechamiento de las venas retinianas

durante los estadios precoces, así como una disminución de sus ramificaciones (Berisha et al., 2007; Frost et al., 2013). (Figura 5)

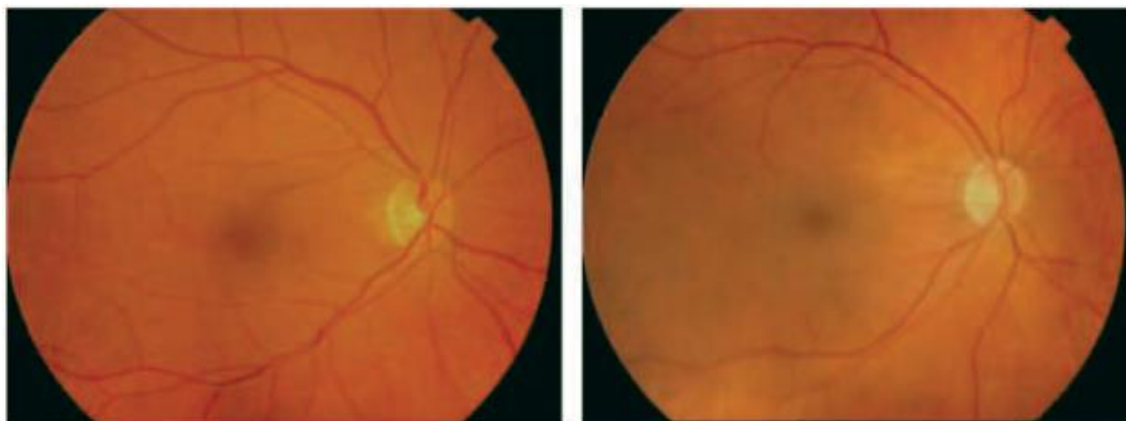


Figura 3. Fondo de ojo de un individuo sano (Izquierda) frente a paciente de enfermedad de Alzheimer (derecha) (Berisha et al., 2007).

Por último, también se ha detectado una disminución del flujo sanguíneo retiniano en pacientes con enfermedad de Alzheimer utilizando para ello un láser Doppler (Berisha et al., 2007).

El inconveniente es que tanto el adelgazamiento de las venas retinianas como la disminución del flujo sanguíneo son biomarcadores muy poco específicos de la enfermedad y deben ser complementados con otros para que puedan servir como método de diagnóstico.

#### 4.3. Biomarcadores en humor vítreo.

El humor vítreo es un líquido transparente y viscoso que se encuentra rellenando el espacio entre el cristalino y la retina. Éste puede ser extraído *in vivo* mediante aspiración con aguja o mediante cirugía (vitrectomía) para, posteriormente, analizar su composición en el laboratorio.

Mediante este procedimiento y utilizando técnicas de inmunoensayo, se ha detectado la presencia de  $\beta$ -Amiloide de los subtipos 40 y 42 en este líquido en pacientes que presentan un cierto nivel de deterioro cognitivo. Además, se ha descartado que la presencia de este péptido se deba a enfermedades oculares, por lo que este biomarcador sería específico del deterioro cognitivo (Wright et al., 2019).

Por otro lado, también se ha detectado la presencia de cadena liviana de neurofilamento (NFL) en el humor vítreo de personas que también presentaban una elevada concentración de  $\beta$ -Amiloide, Tau y citoquinas proinflamatorias en este fluido, estando sus concentraciones correlacionadas (Subramanian et al., 2020). NFL es una proteína que se encuentra únicamente

en el citoplasma de las neuronas, aportándoles integridad estructural, por lo que su presencia en fluidos como la sangre o el líquido cefalorraquídeo se utiliza habitualmente como biomarcador de neurodegeneración (Gaetani et al., 2019); por ello, el análisis de NFL en el humor vítreo podría llegar a ser un buen biomarcador si se consigue relacionar directamente con la neurodegeneración que se produce durante la enfermedad de Alzheimer.

El inconveniente de los estudios realizados por Wright et al. (2019) y Subramanian et al. (2020) es que ambos han utilizado como sujeto de estudio personas que aún no presentan deterioro cognitivo ni han sido diagnosticadas de la enfermedad de Alzheimer, por lo que la relación exacta entre  $\beta$ -Amiloide y NFL en el humor vítreo en esta enfermedad aún no ha sido esclarecida, siendo necesaria una futura investigación sobre este tema.

Por último, se debe tener en cuenta que la extracción de humor vítreo para su análisis es un procedimiento invasivo y costoso económicamente, por lo que no sería el más adecuado para la realización de pruebas de diagnóstico a gran escala.

No se han encontrado artículos que estudien la composición del humor vítreo en la enfermedad de Parkinson.

#### 4.4. Biomarcadores en lágrima.

La lágrima es un fluido muy importante para la salud ocular, ya que ejerce una función de barrera contra patógenos externos al contener moléculas que participan en procesos inmunes, inflamatorios y antimicrobianos.

La variación de su composición en función de las condiciones sistémicas de cada persona (Wiesner and Vilcinskas, 2010) y su fácil y no invasiva recolección hacen de este fluido un buen lugar en el que buscar biomarcadores precoces de las enfermedades neurodegenerativas.

##### 4.4.1. Concentración de proteínas en lágrima en la enfermedad de Alzheimer.

Sólo se han publicado dos artículos hasta la fecha sobre la composición de la lágrima durante la enfermedad de Alzheimer y sus resultados se contradicen, lo que puede ser debido a que los métodos utilizados para la recolección y el análisis de la lágrima son diferentes en uno y otro estudio.

Por un lado, el análisis realizado por Kalló et al. (2016) demuestra la existencia de una mayor concentración de proteínas totales en la lágrima de las personas con enfermedad de Alzheimer, aunque la concentración de lipocalina-1, transferrina, lacritina, lisozima C y prolactina se

encuentra reducida. Estas proteínas son producidas principalmente en la glándula lacrimal, por lo que su disminución podría indicar una disfunción de dicha glándula en la enfermedad de Alzheimer. Sin embargo, otras proteínas como la dermicidina ven incrementada su concentración. Los autores afirman que al analizar conjuntamente la concentración de lipocalina-1, dermicidina, lisozima C y lacritina se obtiene una elevada sensibilidad y especificidad a la hora de realizar un diagnóstico de la enfermedad de Alzheimer.

Por otra parte, Kenny et al. (2019) no ha encontrado diferencias significativas entre el grupo control y el grupo de personas afectadas de enfermedad de Alzheimer con respecto a la concentración de lisozima, lipocalina-1, transferrina ni de proteínas totales. Por el contrario, destaca la presencia del factor de inicio de la transcripción de eucariotas 4E (eIF4E) únicamente en personas que sufren la enfermedad de Alzheimer.

Cabe destacar que ni Kalló et al. (2016) ni Kenny et al. (2019) han encontrado proteína Tau ni precursor del péptido amiloide en la lágrima.

En conclusión, aunque el análisis de proteínas en la lágrima parece un biomarcador prometedor, aún son necesarios más estudios que permitan esclarecer la relación entre estas proteínas y la enfermedad de Alzheimer.

#### 4.4.2. Concentración de proteínas en lágrima en la enfermedad de Parkinson.

En la lágrima de la personas con Parkinson destacan dos moléculas como posibles biomarcadores precoces de la enfermedad, el factor de necrosis tumoral  $\alpha$  (TNF- $\alpha$ ) y la  $\alpha$ -sinucleína.

##### 4.4.2.1. TNF- $\alpha$

TNF- $\alpha$  fue la primera proteína en lágrima en ser investigada durante la enfermedad de Parkinson (Çomoğlu et al., 2013), debido a que esta ya se había encontrado en otros fluidos de personas que padecían la enfermedad, como sangre y líquido cefalorraquídeo (Brodacki et al., 2008; Mogi et al., 1994). En el estudio realizado por Çomoğlu et al. (2013), se concluyó que TNF- $\alpha$  se encuentra aumentado en la lágrima basal de los enfermos de Parkinson con respecto a los controles sanos; sin embargo, no se encontró correlación entre este hecho y la duración o gravedad de la enfermedad, por lo que no se sabe si el aumento de la concentración de TNF- $\alpha$  se produce también en los estadios iniciales de la enfermedad. Esto descarta a TNF- $\alpha$  en lágrima como biomarcador precoz de la enfermedad hasta la realización de más estudios que consigan correlacionarlo con la enfermedad o demostrar su presencia en las primeras etapas de la misma.



Además, este factor podría estar aumentado debido a la presencia de ojo seco de tipo evaporativo, lo cual es frecuente en personas que sufren enfermedad de Parkinson debido a la disminución de la frecuencia de parpadeo (Tamer et al., 2005). En ese caso, TNF- $\alpha$  no sería un indicador directo de la enfermedad de Parkinson, sino que indicaría la presencia de ojo seco evaporativo.

#### 4.4.2.2. $\alpha$ -sinucleína.

Tanto la  $\alpha$ -sinucleína oligomérica como la proporción  $\alpha$ -sinucleína oligomérica/ $\alpha$ -sinucleína total se encuentran aumentadas en lágrima basal y lágrima refleja en personas que presentan enfermedad de Parkinson con respecto a individuos sanos (Hamm-Alvarez et al., 2018, 2019; Maass et al., 2020).

Además, la concentración de  $\alpha$ -sinucleína en lágrima presenta una elevada especificidad y sensibilidad en el diagnóstico de esta enfermedad, sobre todo cuando se analiza la lágrima refleja (Hamm-Alvarez et al., 2019). Según estos autores, este hecho podría explicarse si la  $\alpha$ -sinucleína fuera excretada por la glándula lacrimal, ya que ésta se activa más al generar lágrima refleja que lágrima basal.

Por otro lado, la especificidad y sensibilidad para el diagnóstico de Parkinson aumenta cuando se analizan conjuntamente el test de Schirmer y la concentración de  $\alpha$ -sinucleína oligomérica y de proteína CCL2 (Hamm-Alvarez et al., 2019).

Sin embargo, al igual que ocurría con el TNF- $\alpha$ , en ninguno de los estudios realizados hasta la fecha se ha conseguido correlacionar la concentración de  $\alpha$ -sinucleína con el avance de la enfermedad de Parkinson, por lo que para que esta molécula pueda utilizarse como biomarcador precoz deben realizarse estudios que investiguen esta correlación o que consigan establecer la presencia de esta proteína en la lágrima al inicio de la enfermedad.

En el año 2019 se propuso realizar un estudio para comparar la concentración de  $\alpha$ -sinucleína en lágrima durante la enfermedad de Parkinson y otras enfermedades, de forma que se pudiera determinar con exactitud la especificidad de este posible biomarcador (Hamm-Alvarez et al., 2019), sin embargo, no se ha encontrado bibliografía posterior sobre el resultado de dicho estudio.

#### 4.4.3. Concentración de micro ARN

Los micro ARN (miARN) son un conjunto de moléculas pequeñas de ARN implicadas en la regulación de la expresión génica que pueden encontrarse en fluidos como la sangre o la lágrima (Kenny et al., 2019).

Los análisis de Kenny et al. (2019) han demostrado que las personas con enfermedad de Alzheimer presentan una mayor concentración de miARN en lágrima y que, además, 38 tipos de miARN sólo están presentes en estos pacientes y no en los controles sanos. Esto es una gran aproximación hacia el uso de la lágrima para el diagnóstico de enfermedades neurodegenerativas; sin embargo, al ser éste el único estudio en la actualidad que analiza el miARN en lágrima durante la enfermedad de Alzheimer, son necesarios más datos que confirmen las conclusiones a las que llega este estudio.

#### 4.5. Biomarcadores motores.

Algunos autores han propuesto el uso de los movimientos oculares sacádicos, de seguimiento, tremores y movimientos oculares rápidos que se producen durante el sueño (REM) como biomarcadores de enfermedades neurodegenerativas (Armstrong, 2009; Gitchel et al., 2012; Schroeder et al., 2016). Sin embargo, estos movimientos se encuentran alterados en muchos tipos de enfermedades, como epilepsia, glaucoma, trastorno de déficit de atención e hiperactividad (Lunn et al., 2016; Montesano et al., 2018; Sekaninova et al., 2019; Wan et al., 2020), e incluso puede existir una alteración idiopática de los mismos. Por ello, los movimientos oculares no serían un buen marcador para el diagnóstico de enfermedad de Alzheimer o de Parkinson, ya que no son específicos.

### 5. Conclusión y perspectivas futuras.

El ojo podría ser un órgano adecuado en el que buscar biomarcadores que permitan detectar las enfermedades neurodegenerativas de manera temprana, ya que puede estudiarse de forma no invasiva y refleja en gran medida la situación bioquímica cerebral del paciente. Por ello ha recibido bastante atención en los últimos años y se han explorado diversas líneas de investigación, especialmente aquellas que intentan averiguar cómo se relacionan distintos factores oculares con las enfermedades neurodegenerativas más importantes, la enfermedad de Alzheimer y la de Parkinson.

Algunos biomarcadores, como la concentración de péptido amiloide o de  $\alpha$ -sinucleína en retina, se han estudiado extensamente, por lo que se espera que puedan utilizarse en unos años para la realización de cribados masivos que permitan detectar la enfermedad en etapas tempranas; otros biomarcadores, por el contrario, necesitan ser estudiados en mayor profundidad antes de poder ser utilizados en la práctica clínica.

El estudio de los biomarcadores en la lágrima es una de las líneas de investigación que puede experimentar un gran desarrollo en los próximos años; aunque aún no se ha profundizado mucho en el tema, los estudios realizados dejan entrever el gran potencial que presenta la lágrima como biomarcador de enfermedades sistémicas. Además, la lágrima se recolecta fácilmente, sin necesidad de usar aparatos complejos, por lo que podría llegar a ser recogida por el propio paciente para ser analizada posteriormente mediante test rápidos que están aún en desarrollo.

El problema del ojo como biomarcador precoz es que aquellos biomarcadores que podrían ser específicos de las enfermedades neurodegenerativas son difíciles de analizar y de correlacionar con las mismas, mientras que aquellos fáciles de detectar son comunes a muchas patologías. Por ello, será necesario ampliar este tipo de estudios para conseguir que el ojo pueda utilizarse como un biomarcador preciso, específico y precoz en el diagnóstico de las enfermedades neurodegenerativas.

## 6. Bibliografía.

Altıntaş Ö, Işeri P, Özkan B, Çağlar Y. Correlation between retinal morphological and functional findings and clinical severity in Parkinson's disease. *Doc Ophthalmol* 2008;116:137–46.

Anderson JP, Walker DE, Goldstein JM, De Laat R, Banducci K, Caccavello RJ, et al. Phosphorylation of Ser-129 is the dominant pathological modification of  $\alpha$ -synuclein in familial and sporadic lewy body disease. *J Biol Chem* 2006;281:29739–52.

Armstrong RA. Alzheimer's disease and the eye. *J Optom* 2009;2:103–11.

Barbour R, Kling K, Anderson JP, Banducci K, Cole T, Diep L, et al. Red blood cells are the major source of alpha-synuclein in blood. *Neurodegener Dis* 2008;5:55–9.

Bayhan HA, Aslan Bayhan S, Celikbilek A, Tanik N, Gürdal C. Evaluation of the chorioretinal thickness changes in Alzheimer's disease using spectral-domain optical coherence tomography. *Clin Experiment Ophthalmol* 2015;43:145–51.

Beach TG, Carew J, Serrano G, Adler CH, Shill HA, Sue LI, et al. Phosphorylated  $\alpha$ -synuclein-immunoreactive retinal neuronal elements in Parkinson's disease subjects. *Neurosci Lett*

Begum AN, Jones MR, Lim GP, Morihara T, Kim P, Dennis D, et al. Curcumin Structure-Function, Bioavailability, and Efficacy in Models of Neuroinflammation and Alzheimer's Disease. *J Pharmacol Exp Ther* 2008;326:196–208.

Berisha F, Fekete GT, Trempe CL, McMeel JW, Schepens CL. Retinal abnormalities in early Alzheimer's disease. *Investig Ophthalmol Vis Sci* 2007;48:2285–9. *Primero en estudiar la circulación retiniana durante la enfermedad de Alzheimer.*

Berne RM. *Physiology*. 5th ed. Saint Louis: Mosby; 2003.

Biehlmaier O, Alam M, Schmidt WJ. A rat model of Parkinsonism shows depletion of dopamine in the retina. *Neurochem Int* 2007;50:189–95.

Braak H, Braak E. Neuropathological staging of Alzheimer-related changes. *Acta Neuropathol* 1991;82:239–59.

Brodacki B, Staszewski J, Toczyłowska B, Kozłowska E, Drela N, Chalimoniuk M, et al. Serum interleukin (IL-2, IL-10, IL-6, IL-4), TNF $\alpha$ , and INF $\gamma$  concentrations are elevated in patients with atypical and idiopathic parkinsonism. *Neurosci Lett* 2008;441:158–62.

Cabreira V, Massano J. Parkinson's disease: Clinical review and update. *Acta Med Port* 2019;32:661–70.

Chen ST, Hsu JR, Hsu PC, Chuang JI. The retina as a novel in Vivo model for studying the role of molecules of the Bcl-2 family in relation to MPTP neurotoxicity. *Neurochem Res* 2003;28:805–14.

Cho KI, Searle K, Webb M, Yi H, Ferreira PA. Ranbp2 haploinsufficiency mediates distinct cellular and biochemical phenotypes in brain and retinal dopaminergic and glia cells elicited by the Parkinsonian neurotoxin, 1-methyl-4-phenyl-1,2,3,6-tetrahydropyridine (MPTP). *Cell Mol Life Sci* 2012;69:3511–27.

Çomoğlu SS, Güven H, Acar M, Öztürk G, Koçer B. Tear levels of tumor necrosis factor- $\alpha$  in patients with Parkinson's disease. *Neurosci Lett* 2013;553:63–7.

Cortes-Canteli M, Iadecola C. Alzheimer's Disease and Vascular Aging: JACC Focus Seminar. *J Am Coll Cardiol* 2020;75:942–51.

Csincsik L, Shakespeare T, Quinn N, Hogg RE, Crutch S, Craigh R, et al. Retinal imaging in early

and late Alzheimer's disease. *Invest Ophthalmol Vis Sci* 2016;57:3373.

Dorsey ER, Bloem BR. The Parkinson Pandemic—A Call to Action. *JAMA Neurol* 2018;75:9–10.

Dorsey ER, Sherer T, Okun MS, Bloem BR. The emerging evidence of the Parkinson pandemic. *J Parkinsons Dis* 2018;8:S3–8.

Doustar J, Torbati T, Black KL, Koronyo Y, Koronyo-Hamaoui M. Optical coherence tomography in Alzheimer's disease and other neurodegenerative diseases. *Front Neurol* 2017;8:1–13.

Dutescu RM, Li QX, Crowston J, Masters CL, Baird PN, Culvenor JG. Amyloid precursor protein processing and retinal pathology in mouse models of Alzheimer's disease. *Graefe's Arch Clin Exp Ophthalmol* 2009;247:1213–21.

Eraslan M, Cerman E, Yildiz Balci S, Celiker H, Sahin O, Temel A, et al. The choroid and lamina cribrosa is affected in patients with Parkinson's disease: Enhanced depth imaging optical coherence tomography study. *Acta Ophthalmol* 2016;94:e68–75.

Fahn S. Clinical Aspects of Parkinson Disease. *Parkinsons Dis* 2008:1–8.

Feigin VL, Nichols E, Alam T, Bannick MS, Beghi E, Blake N, et al. Global, regional, and national burden of neurological disorders, 1990–2016: a systematic analysis for the Global Burden of Disease Study 2016. *Lancet Neurol* 2019;18:459–80.

Fiest KM, Roberts JI, Maxwell CJ, Hogan DB, Smith EE, Frolkis A, et al. The prevalence and incidence of dementia due to Alzheimer's disease: A systematic review and meta-analysis. *Can J Neurol Sci* 2016;43:S51–82.

Frost S, Kanagasingam Y, Sohrabi H, Vignarajan J, Bourgeat P, Salvado O, et al. Retinal vascular biomarkers for early detection and monitoring of Alzheimer's disease. *Transl Psychiatry* 2013;3:e233-8.

Gaetani L, Blennow K, Calabresi P, Di Filippo M, Parnetti L, Zetterberg H. Neurofilament light chain as a biomarker in neurological disorders. *J Neurol Neurosurg & Psychiatry* 2019;90:870 LP – 881.

Garcia-Martin E, Satue M, Fuertes I, Otin S, Alarcia R, Herrero R, et al. Ability and reproducibility of Fourier-domain optical coherence tomography to detect retinal nerve fiber layer atrophy in Parkinson's disease. *Ophthalmology* 2012;119:2161–7.

George S, Brundin P. Immunotherapy in Parkinson's disease: Micromanaging alpha-synuclein aggregation. *J Parkinsons Dis* 2015;5:413–24.

Gharbiya M, Trebbastoni A, Parisi F, Manganiello S, Cruciani F, D'Antonio F, et al. Choroidal Thinning as a New Finding in Alzheimer's Disease: Evidence from Enhanced Depth Imaging Spectral Domain Optical Coherence Tomography. *J Alzheimer's Dis* 2014;40:907–17.

Gitchee GT, Wetzel PA, Baron MS. Pervasive ocular tremor in patients with parkinson disease. *Arch Neurol* 2012;69:1011–7.

Golzan SM, Goozee K, Georgevsky D, Avolio A, Chatterjee P, Shen K, et al. Retinal vascular and structural changes are associated with amyloid burden in the elderly: Ophthalmic biomarkers of preclinical Alzheimer's disease. *Alzheimer's Res Ther* 2017;9:1–9. *Muestra una gran diferencia entre el grosor de las capas de la retina de pacientes con Alzheimer avanzado, pacientes con Alzheimer preclínico y personas sanas.*

Grimaldi A, Brighi C, Peruzzi G, Ragozzino D, Bonanni V, Limatola C, et al. Inflammation, neurodegeneration and protein aggregation in the retina as ocular biomarkers for Alzheimer's disease in the 3xTg-AD mouse model. *Cell Death Dis* 2018;9.

Grimaldi A, Pediconi N, Oieni F, Pizzarelli R, Rosito M, Giubettini M, et al. Neuroinflammatory Processes, A1 Astrocyte Activation and Protein Aggregation in the Retina of Alzheimer's Disease Patients, Possible Biomarkers for Early Diagnosis. *Front Neurosci* 2019;13:1–11. *Resumen de los procesos inflamatorios en retina durante la enfermedad de Alzheimer*

Haider A, Spurling BC, Sánchez-Manso JC. *Lewy Body Dementia.*, Treasure Island (FL): 2021.

Hall S, Constantinescu R, Andreasson U, Surova Y, Bostrom F, Nilsson C, et al. Accuracy of a Panel of 5 Cerebrospinal Fluid Biomarkers in the Differential Diagnosis of Patients With Dementia and/or Parkinsonian Disorders. *Arch Neurol* 2012;69:1445–52.

Hamm-Alvarez SF, Janga SR, Edman MC, Feigenbaum D, Freire D, Mack WJ, et al. Levels of oligomeric  $\alpha$ -Synuclein in reflex tears distinguish Parkinson's disease patients from healthy controls. *Biomark Med* 2019;13:1447–57. *Estudio en profundidad sobre la composición de la lágrima durante la enfermedad de Parkinson.*

Hamm-Alvarez SF, Okamoto CT, Janga SR, Feigenbaum D, Edman MC, Freire D, et al. Oligomeric  $\alpha$ -synuclein is increased in basal tears of Parkinson's patients. *Biomark Med* 2018;13:941–52.

Harnois C, Di Paolo T. Decreased dopamine in the retinas of patients with Parkinson's disease. *Investig Ophthalmol Vis Sci* 1990;31:2473–5.

Hart NJ, Koronyo Y, Black KL, Koronyo-Hamaoui M. Ocular indicators of Alzheimer's: exploring disease in the retina. *Acta Neuropathol* 2016;132:767–87.

Ho C, Troncoso JC, Knox D, Stark W, Eberhart C, G. Beta-Amyloid, Phospho-Tau and Alpha-Synuclein Deposits Similar to Those in the Brain Are Not Identified in the Eyes of Alzheimer's and Parkinson's Disease Patients. *Brain Pathol* 2014;24:25–32.

Hong Z, Shi M, Chung KA, Quinn JF, Peskind ER, Galasko D, et al. DJ-1 and a-synuclein in human cerebrospinal fluid as biomarkers of Parkinson's disease. *Am J Neurol* 2010;133:713–26.

Indrieri A, Pizzarelli R, Franco B, De Leonibus E. Dopamine, Alpha-Synuclein, and Mitochondrial Dysfunctions in Parkinsonian Eyes. *Front Neurosci* 2020;14.

Jentsch S, Schweitzer D, Schmidtke KU, Peters S, Dawczynski J, Bär KJ, et al. Retinal fluorescence lifetime imaging ophthalmoscopy measures depend on the severity of Alzheimer's disease. *Acta Ophthalmol* 2015;93:e241–7.

Joachim CL, Mori H, Selkoe DJ. Amyloid beta-protein deposition in tissues other than brain in Alzheimer's disease. *Nature* 1989;341:226–30.

Jódar-Vicente M, Barroso-Ribal J. Trastornos del lenguaje y la memoria. *Rev Tecnol y Soc* 2013;9:181–6.

Kaehler K, Seitter H, Sandbichler AM, Tschugg B, Obermair GJ, Stefanova N, et al. Assessment of the retina of Plp- $\alpha$ -Syn mice as a model for studying synuclein-dependent diseases. *Investig Ophthalmol Vis Sci* 2020;61.

Kalló G, Emri M, Varga Z, Ujhelyi B, Tozsér J, Csutak A, et al. Changes in the chemical barrier composition of tears in Alzheimer's disease reveal potential tear diagnostic biomarkers. *PLoS One* 2016;11:1–14. *Primero en analizar la composición de la lágrima en pacientes con Alzheimer.*

Kenny A, Jiménez-Mateos EM, Zea-Sevilla MA, Rábano A, Gili-Manzanaro P, Prehn JHM, et al. Proteins and microRNAs are differentially expressed in tear fluid from patients with Alzheimer's disease. *Sci Rep* 2019;9:1–14. *Primero en analizar la presencia de miARN en la lágrima durante la enfermedad de Alzheimer.*

Kim H-Y, Sengupta U, Shao P, Guerrero-Muñoz MJ, Kaye R, Bai M. Alzheimer's disease imaging with a novel Tau targeted near infrared ratiometric probe. *Am J Nucl Med Mol Imaging* 2013;3:102–17.

Koronyo Y, Biggs D, Barron E, Boyer DS, Pearlman JA, Au WJ, et al. Retinal amyloid pathology and proof-of-concept imaging trial in Alzheimer's disease. *JCI Insight* 2017;2:1–19. *Primero en utilizar la curcumina para detectar in vivo las placas de  $\beta$ -amiloide en la retina*

Kuhlmann J, Andreasson U, Pannee J, Bjerke M, Portelius E, Leinenbach A, et al. CSF A $\beta$ 1–42 – an excellent but complicated Alzheimer’s biomarker – a route to standardisation. *Clin Chim Acta* 2017;467:27–33.

Kuusisto E, Parkkinen L, Alafuzoff I. Morphogenesis of Lewy Bodies: Dissimilar Incorporation of  $\alpha$ -Synuclein, Ubiquitin, and p62. *J Neuropathol Exp Neurol* 2003;62:1241–53.

Kuzuhara S, Mori H, Izumiyama N, Yoshimura M, Ihara Y. Lewy bodies are ubiquitinated. A light and electron microscopic immunocytochemical study. *Acta Neuropathol* 1988;75:345–53.

Lashley T, Schott JM, Weston P, Murray CE, Wellington H, Keshavan A, et al. Molecular biomarkers of Alzheimer’s disease: progress and prospects. *DMM Dis Model Mech* 2018;11.

Lees AJ, Hardy J, Revesz T. Parkinson’s disease. *Lancet (London, England)* 2009;373:2055–66.

López-De-eguilera A, Cerveró A, de Sabando AR, Sánchez-Juan P, Casado A. Ganglion cell layer thinning in alzheimer’s disease. *Med* 2020;56:1–14.

Lu Y, Li Z, Zhang X, Ming B, Jia J, Wang R, et al. Retinal nerve fiber layer structure abnormalities in early Alzheimer’s disease: Evidence in optical coherence tomography. *Neurosci Lett* 2010;480:69–72.

Lunn J, Donovan T, Litchfield D, Lewis C, Davies R, Crawford T. Saccadic eye movement abnormalities in children with epilepsy. *PLoS One* 2016;11:1–14.

Maass F, Rikker S, Dambeck V, Warth C, Tatenhorst L, Csoti I, et al. Increased alpha-synuclein tear fluid levels in patients with Parkinson’s disease. *Sci Rep* 2020;10:1–5.

Mahajan D, Votruba M. Can the retina be used to diagnose and plot the progression of Alzheimer’s disease? *Acta Ophthalmol* 2017;95:768–77.

Marrocco E, Indrieri A, Esposito F, Tarallo V, Carboncino A, Alvino FG, et al. A-Synuclein Overexpression in the Retina Leads To Vision Impairment and Degeneration of Dopaminergic Amacrine Cells. *Sci Rep* 2020;10:9619.

Mogi M, Harada M, Riederer P, Narabayashi H, Fujita K, Nagatsu T. Tumor necrosis factor- $\alpha$  (TNF- $\alpha$ ) increases both in the brain and in the cerebrospinal fluid from parkinsonian patients. *Neurosci Lett* 1994;165:208–10.

Montesano G, Crabb DP, Jones PR, Fogagnolo P, Digiuni M, Rossetti LM. Evidence for alterations in fixational eye movements in glaucoma. *BMC Ophthalmol* 2018;18:1–8.



More SS, Vince R. Hyperspectral imaging signatures detect amyloidopathy in alzheimers mouse retina well before onset of cognitive decline. ACS Chem Neurosci 2015;6:306–15.

Morelli L. La contribución de la hipótesis amiloide a la comprensión de la enfermedad de Alzheimer: una visión crítica. Química Viva 2016;15:7–12.

Moreno-Cámara S, Palomino-Moral P, Frías-Osuna A, del Pino-Casado R. Enfermedad de Alzheimer. In: Martínez-Riera J, ; Del Pino Casado R, editors. Man. práctico Enfermería comunitaria, vol. 10. Elsevier S, Barcelona: Elsevier S.L; 2013, p. 30–5.

La Morgia C, Ross-Cisneros FN, Koronyo Y, Hannibal J, Gallassi R, Cantalupo G, et al. Melanopsin retinal ganglion cell loss in Alzheimer disease. Ann Neurol 2016;79:90–109. *Estudio en profundidad sobre el grosor de las capas de la retina durante la enfermedad de Alzheimer*

Moschos MM, Chatziralli IP. Evaluation of Choroidal and Retinal Thickness Changes in Parkinson's Disease Using Spectral Domain Optical Coherence Tomography. Semin Ophthalmol 2018;33:494–7.

Nagel F, Bähr M, Dietz GPH. Tyrosine hydroxylase-positive amacrine interneurons in the mouse retina are resistant against the application of various parkinsonian toxins. Brain Res Bull 2009;79:303–9.

Nieto M. Ante la enfermedad de Alzheimer. Bilbao Editor Desclée Brouwer 2002:12–29.

Niu H, Álvarez-Álvarez I, Guillén-Grima F, Aguinaga-Ontoso I. Prevalencia e incidencia de la enfermedad de Alzheimer en Europa: metaanálisis. Neurología 2017;32:523–32.

Nordengen K, Kirsebom BE, Henjum K, Selnes P, Gísladóttir B, Wettergreen M, et al. Glial activation and inflammation along the Alzheimer's disease continuum. J Neuroinflammation 2019;16:1–13.

Obis J, Satue M, Alarcia R, Pablo LE, Garcia-Martin E. Update on visual function and choroidal-retinal thickness alterations in Parkinson's disease. Arch Soc Esp Oftalmol 2018;93:231–8. *Resumen del grosor de las capas de la retina durante la enfermedad de Parkinson.*

Olsson B, Lautner R, Andreasson U, Öhrfelt A, Portelius E, Bjerke M, et al. CSF and blood biomarkers for the diagnosis of Alzheimer's disease: a systematic review and meta-analysis. Lancet Neurol 2016;15:673–84.

Ortuño-lizarán I, Beach TG, Serrano GE. phosphorylated  $\alpha$ -synuclein in the retina is a biomarker of parkinson's disease pathology severity 2018;33:1315–24. *Muestra la correlación entre la*

*concentración de  $\alpha$ -sinucleína en la retina y el cerebro.*

Pajares M, Rojo A, Manda G, Boscá L, Cuadrado A. Inflammation in Parkinson's Disease: Mechanisms and Therapeutic Implications. *Cells* 2020;9:1–32.

Park H-YL, Lee N-Y, Shin H-Y, Park CK. Analysis of macular and peripapillary choroidal thickness in glaucoma patients by enhanced depth imaging optical coherence tomography. *J Glaucoma* 2014;23:225–31.

Park SW, Kim J, Mook-Jung I, Kim KW, Park WJ, Park KH, et al. Intracellular amyloid beta alters the tight junction of retinal pigment epithelium in 5XFAD mice. *Neurobiol Aging* 2014;35:2013–20.

Parthasarathy R, Chow KM, Derafshi Z, Fautsch MP, Hetling JR, Rodgers DW, et al. Reduction of amyloid-beta levels in mouse eye tissues by intra-vitreally delivered neprilysin. *Physiol Behav* 2016;138:134–44.

Perez RG, Waymire JC, Lin E, Liu JJ, Guo F, Zigmond MJ. Erratum: "A role for  $\alpha$ -synuclein in the regulation of dopamine biosynthesis" *The Journal of Neuroscience* (April 15, 2002) (3090-3099). *J Neurosci* 2002;22:9142.

Petzold A, Balcer LJ, Calabresi PA, Costello F, Frohmann TC, Frohmann EM, et al. Retinal layer segmentation in multiple sclerosis: a systematic review and meta-analysis Lisanne J Balk PhD 12 on behalf of ERN-EYE and IMSVISUAL 2017.

Pilat A, McLean RJ, Proudlock FA, Maconachie GDE, Sheth V, Rajabally YA, et al. In vivo morphology of the optic nerve and retina in patients with Parkinson's disease. *Investig Ophthalmol Vis Sci* 2016;57:4420–7.

Poewe W. Non-motor symptoms in Parkinson's disease 2008;15:14–20.

Price DL, Rockenstein E, Mante M, Adame A, Overk C, Spencer B, et al. Longitudinal live imaging of retinal  $\alpha$ -synuclein::GFP deposits in a transgenic mouse model of Parkinson's Disease/Dementia with Lewy Bodies. *Sci Rep* 2016;6:1–10. *Utilización de proteína verde fluorescente para observar  $\alpha$ -sinucleína in vivo en retina de ratones*

Rascunà C, Russo A, Terravecchia C, Castellino N, Avitabile T, Bonfiglio V, et al. Retinal Thickness and Microvascular Pattern in Early Parkinson's Disease. *Front Neurol* 2020;11:1–9.

Ratnayaka JA, Serpell LC, Lotery AJ. Dementia of the eye: The role of amyloid beta in retinal degeneration. *Eye* 2015;29:1013–26.

Reinke AA, Gestwicki JE. Structure-activity relationships of amyloid beta-aggregation inhibitors based on curcumin: Influence of linker length and flexibility. *Chem Biol Drug Des* 2007;70:206–15.

Riphagen JM, Ramakers IHGM, Freeze WM, Pagen LHG, Hanseeuw BJ, Verbeek MM, et al. Linking APOE- $\epsilon$ 4, blood-brain barrier dysfunction, and inflammation to Alzheimer's pathology. *Neurobiol Aging* 2020;85:96–103.

Rossi A, Berger K, Chen H, Leslie D, Mailman RB, Huang X. Projection of the prevalence of Parkinson's disease in coming decades: revisited 2018;33:156–9.

Rueter SM, Trojanowski JQ, Lee VMY, Murphy DD. Synucleins Are Developmentally Expressed, and alpha -Synuclein Regulates the Size of the Presynaptic Vesicular Pool in Primary Hippocampal Neurons. *J Neurosci* 2000;20:3214–20.

Salobarra-Garcia E, Méndez-Hernández C, de Hoz R, Ramírez AI, López-Cuenca I, Fernández-Albarral JA, et al. Ocular vascular changes in mild Alzheimer's disease patients: Foveal avascular zone, choroidal thickness, and onh hemoglobin analysis. *J Pers Med* 2020;10:1–13.

Santos CY, Johnson LN, Sinoff SE, Festa EK, Heindel WC, Snyder PJ. Change in retinal structural anatomy during the preclinical stage of Alzheimer's disease. *Alzheimer's Dement Diagnosis, Assess Dis Monit* 2018;10:196–209.

Satue M, Seral M, Otin S, Alarcia R, Herrero R, Bambo MP, et al. Retinal thinning and correlation with functional disability in patients with Parkinson's disease. *Br J Ophthalmol* 2014;98:350 LP – 355.

Schneider SA, Klein C. PINK1 Type of Young-Onset Parkinson Disease Summary Genetic counseling 2018:1–17.

Schön C, Hoffmann NA, Ochs SM, Burgold S, Filser S, Steinbach S, et al. Long-Term In Vivo Imaging of Fibrillar Tau in the Retina of P301S Transgenic Mice. *PLoS One* 2012;7:1–9. *Primero en mostrar la presencia de proteína Tau en una sección transversal de la retina.*

Schroeder LA, Rufra O, Sauvageot N, Fays F, Pieri V, Diederich NJ. Reduced rapid eye movement density in Parkinson disease: A polysomnography-based case-control study. *Sleep* 2016;39:2133–9.

Sekaninova N, Mestanik M, Mestanikova A, Hamrakova A, Tonhajzerova I. Novel approach to evaluate central autonomic regulation in attention deficit/hyperactivity disorder (ADHD). *Physiol Res* 2019;68:531–45.

Shi H, Koronyo Y, Rentsendorj A, Regis GC, Sheyn J, Fuchs DT, et al. Identification of early pericyte loss and vascular amyloidosis in Alzheimer's disease retina. *Acta Neuropathol* 2020;139:813–36. *Estudio de los procesos vasculares que se producen en el ojo durante la enfermedad de Alzheimer.*

Sinyor B, Mineo J, Ochner C. Alzheimer's Disease, Inflammation, and the Role of Antioxidants. *J Alzheimer's Dis Reports* 2020;4:175–83.

Snyder PJ, Johnson LN, Lim YY, Santos CY, Alber J, Maruff P, et al. Nonvascular retinal imaging markers of preclinical Alzheimer's disease. *Alzheimer's Dement Diagnosis, Assess Dis Monit* 2016;4:169–78.

Sony P, Venkatesh P. Tomografía de coherencia óptica paso a paso . Panamá: Jaypee - Highlights Medical Publishers; 2009.

Strimbu K, Tavel JA. What are biomarkers? *Curr Opin HIV AIDS* 2010;5:463–6.

Subramanian ML, Vig V, Chung J, Fiorello MG, Xia W, Zetterberg H, et al. Neurofilament light chain in the vitreous humor of the eye. *Alzheimer's Res Ther* 2020;12:1–12. *Primero en estudiar la cadena liviana de neurofilamento en humor vítreo durante la enfermedad de Alzheimer.*

Tamer C, Melek IM, Duman T, Oksüz H. Tear film tests in Parkinson's disease patients. *Ophthalmology* 2005;112:1795.

Tiwari S, Venkata A, Kaushik A, Adriana Y, Nair M. Alzheimer ' s Disease Diagnostics And Therapeutics Market. *Int J Nanomedicine* 2019;Jul 2019:5541–54.

Wan Y, Yang J, Ren X, Yu Z, Zhang R, Li X. Evaluation of eye movements and visual performance in patients with cataract. *Sci Rep* 2020;10:1–11.

Whitson H, Farsiu S, Stinnett SS, Kwark L, Potter G, Burke J, et al. Retinal Biomarkers of Alzheimer's Disease. *Invest Ophthalmol Vis Sci* 2016;57:3372.

Wiesner J, Vilcinskas A. Antimicrobial peptides: The ancient arm of the human immune system. *Virulence* 2010;1:440–64.

Wright LM, Stein TD, Jun G, Chung J, McConnell K, Fiorello M, et al. Association of cognitive function with amyloid- $\beta$  and tau proteins in the vitreous humor. *J Alzheimer's Dis* 2019;68:1429–38.

Wu SZ, Masurkar A V., Balcer LJ. Afferent and Efferent Visual Markers of Alzheimer's Disease: A Review and Update in Early Stage Disease. *Front Aging Neurosci* 2020;12:1–19.

Xie GJ, Lv LW, Zhang JF. The changes of RNFL thickness and its influence on visual field defect in patients with PXG at different stages. *Eur Rev Med Pharmacol Sci* 2020;24:10935–40.