

TUMOR DE KÖENEN: ETIOLOGÍA, DIAGNÓSTICO DIFERENCIAL Y TRATAMIENTO DE ELECCIÓN

María Rodríguez Castaño¹, Rafael Rayo Rosado², María Reina Bueno³.

1. Graduada en Podología por la Universidad de Sevilla.
2. Licenciado en Podología por el CESPU CRL. Profesor Colaborador, Departamento de Podología, Director del Área Clínica de Podología de la Universidad de Sevilla. Doctor por la Universidad de Sevilla.
3. Podóloga. Doctora por la Universidad de Sevilla. Profesora Sustituta Interina del Departamento de Podología. Universidad de Sevilla.

CORRESPONDENCIA

María Rodríguez Castaño
Telf. 645 170 322
E-mail: mery_alive@hotmail.com

RESUMEN

Los tumores de Köenen son, en muchas ocasiones, el único signo patognomónico de la esclerosis tuberosa. Estas lesiones benignas con frecuencia presentan sintomatología dolorosa, afectando a la capacidad del paciente para caminar o usar calzado, junto con las repercusiones estéticas acompañantes.

La exploración clínica irá encaminada a realizar un diagnóstico lo más certero posible, teniendo presente la existencia de otras lesiones con características clínicas similares (verrugas, granuloma piógeno, tumor glómico y fibroqueratoma periungueal adquirido) que pueden desorientarnos a la hora de la confirmación definitiva.

En cuanto a la etiología y su diferencia con el fibroqueratoma digital adquirido, podemos decir que ambas presentan como denominador común antecedentes traumáticos. Aunque cabe mencionar que en el caso del tumor de Köenen la mutación de los genes TSC1 y TSC2, juega un papel determinante en el crecimiento tumoral.

Desde el punto de vista terapéutico, existen una serie de terapias alternativas a la cirugía convencional tales como la fenolización y el láser de CO₂, siendo ambas muy aceptadas debido a la reducción del tiempo de cirugía y los buenos resultados estéticos, aunque por el contrario presenten una alta tasa de recidiva. Por lo tanto, con idea de garantizar una solución definitiva al problema, nos decantamos por la cirugía para la exéresis completa del tumor con la exposición de la matriz, ofreciéndonos las mayores garantías de éxito.

El motivo de este trabajo radica en entender una alteración del pie como un principal signo diagnóstico de un trastorno sistémico, siendo

aquí cuando el podólogo, es el especialista sanitario que se encuentra en primera línea diagnóstica de dicha patología.

Aunque existe un general desconocimiento sobre diversos aspectos relacionados con el tumor de Köenen, queda patente el creciente interés por esta lesión en los últimos años.

PALABRAS CLAVE

Tumor de Köenen, esclerosis tuberosa, enfermedad de Pringle-Bourneville, tumor fibroepitelial, fibroma periungueal, fibroqueratoma digital adquirido.

ABSTRACT

Köenen tumors are often the only pathognomonic sign of tuberous sclerosis. These benign lesions often have painful symptoms, affecting the patient's ability to walk or wear shoes, along with the accompanying aesthetic impact.

Clinical examination will aim to make a diagnosis as accurate as possible, bearing in mind the existence of other lesions with similar clinical characteristics (warts, pyogenic granuloma, glomus tumor and periungual fibrokeratoma acquired) that may mislead when the final confirmation.

Regarding the etiology and its difference with the digital fibrokeratoma acquired, we can say that both have in common a history of trauma. Although it should be mentioned that in the case Köenen tumor mutation of TSC1 and TSC2 genes, plays an important role in tumor growth.

From a therapeutic point of view, there are a number of alternative therapies to conventional surgery such as phenolization and CO₂

laser, both of which are widely accepted due to reduced surgical time and good aesthetic results, but instead present a high rate of recurrence. Therefore, with the idea of ensuring a permanent solution to the problem, we opted for surgery for complete excision of the tumor with exposure matrix, offering greater guarantees of success.

The aim of this study is to understand an alteration of the foot as a major diagnostic sign of a systemic disorder, still here when the podia-

trist is the medical specialist who is on the front line of said diagnostic pathology.

Although there is a general lack of knowledge about various aspects Köenen's tumor, the growing interest for this injury in recent years is clear.

KEY WORDS

Köenen tumor, tuberous sclerosis, Pringle-Bourneville disease, fibroepithelial tumor, periungual fibroma, digital fibrokeratoma purchased.

ESCLEROSIS TUBEROSA

La esclerosis tuberosa (enfermedad de Bourneville o enfermedad de Bourneville-Pringle) se clasifica dentro de las denominadas facomatosis. La facomatosis (phatos "marcha" y oma" tumor) es un término acuñado por Van der Hoeve en 1923 y constituyen un grupo de enfermedades neurocutáneas de etiología multifactorial y base genética. En general, son alteraciones que favorecen la aparición de tumores y/o hamartomas neurológicos y cutáneos. Otros nombres alternativos para esta enfermedad pueden ser: síndrome neurocutáneo, displasia neurodérmica o neurocrinopatía, debido a que las lesiones del sistema nervioso derivan en anomalías cutáneas¹.

La esclerosis tuberosa forma parte de un grupo de trastornos genéticos caracterizados por problemas de la piel, el cerebro, el sistema nervioso y los riñones. En la mayor parte de los casos, la enfermedad afecta sólo a algunos de esos órganos. La afectación es muy variable, desde únicamente pequeñas alteraciones cutáneas hasta retraso mental importante y problemas en múltiples órganos.

Las lesiones cerebrales de la enfermedad fueron descritas por primera vez en el año 1862 por Recklinghausen. Bourneville, años más tarde, hizo públicas las manifestaciones anatómico-clínicas.

Por otro lado, describe la tríada clásica que comprende epilepsia, retraso mental y angiofibromas faciales (corresponden a teleangiectasias o pequeños nódulos amarillos, con frecuencia distribuidos alrededor de la nariz, mejilla y mentón generalmente en forma de alas de mariposa)².

La mayoría de estas características de la esclerosis tuberosa se hacen evidentes sólo en la infancia después de 3 años de edad, afectando a 1 de cada 15.000 recién nacidos. Se trata de una anomalía congénita del desarrollo embrionario que se transmite de forma autonómica dominante (sólo es necesario que uno de los padres pase el gen defectuoso a su hijo para que exprese la enfermedad), aunque cabe destacar que un alto porcentaje de los casos se deben a mutaciones en los gametos³.

TUMOR DE KÖENEN

Los tumores de Köenen son proliferaciones típicas periungueales cuyo aspecto difiere según su loca-

lización (superficial o profunda), pudiendo ser únicos o múltiples.

Se presentan de color rosado o parduzcos, con forma alargada, ovoide o puntiforme con el extremo distal más o menos queratósico, emergen del surco periungueal y descansan sobre el limbo periungueal⁴. Se consideran la variante hereditaria del fibroqueratoma, que se origina del repliegue ungueal proximal o del tejido conectivo de la zona. Aunque por lo general son asintomáticos, en algunos casos son dolorosos y requieren tratamiento. Su crecimiento a nivel del aparato ungueal causa una presión excesiva que a nivel de la matriz apareciendo como consecuencia depresiones longitudinales en la lámina ungueal. Si se localizan debajo pueden levantarla e incluso destruirla⁵. A las formas cuya presencia sólo se manifiesta por la existencia de una depresión canalicular longitudinal discreta, se oponen las lesiones fibromatosas exuberantes múltiples. En este último caso se disponen, a menudo, en semicírculo en la base de la uña.

A nivel diagnóstico, constituyen uno de los mayores signos diagnósticos de la esclerosis tuberosa y se encuentran en un 50% de los pacientes con esta enfermedad. En la mitad de los casos aparecen durante o después de la pubertad⁶.

Desde el punto de vista histológico, los tumores de Köenen se caracterizan por una fibrosis, con filamentos de fibroblastos en forma estrellada y densos haces de colágeno con numerosos vasos sanguíneos. En comparación con el fibroqueratoma digital adquirido, las diferencias histológicas son inexistentes.

ETIOLOGÍA DEL TUMOR DE KÖENEN VERSUS FIBROQUERATOMA DIGITAL ADQUIRIDO

El tumor de Köenen y el fibroqueratoma digital adquirido son dos tipos de tumoraciones benignas de origen vascular. El elemento diferencial entre ambas son sus diferentes etiologías. Si bien, el fibroqueratoma se debe fundamentalmente a traumatismos, suelen aparecer en mayor medida en los dedos de los pies por el impacto con el calzado. En el caso del tumor de Köenen, se desconoce cuál es su verdadero origen más allá de su correlación con la enfermedad de esclerosis tuberosa, tratándose de uno de los principales signos a tener en cuenta para su diagnóstico.

Se han identificado hasta el momento dos genes causantes de la Esclerosis Tuberosa, los genes TSC1 y TSC2.

El gen TSC1 se localiza en el cromosoma 9q34 y codifica la proteína llamada hamartina (Van Sleight-enhorst MR,1997). Éste causa la enfermedad en un porcentaje bajo de casos y da lugar a las formas más benignas de la enfermedad⁷. El gen TSC2 está localizado en el cromosoma 16p13 y codifica para la proteína llamada tuberina. Experimentos han demostrado que la pérdida de tuberina produce un defecto en el ciclo celular. Los genes TSC1 TSC2 son del tipo supresor de tumores y causan la aparición de tumores (angioliomas, angiofibromas, astrocitomas etc.) mediante la existencia de mutaciones somáticas (hipótesis de two hit). Para la aparición de un tumor no es suficiente la presencia de una mutación en la línea germinal sino una mutación somática (second hit), que dará lugar a la proliferación clonal de una célula.

En estudios, se descubrió que la tuberina y la hamartina eran miembros clave de la cascada de señales que regulan la captación de nutrientes, el tamaño celular y la proliferación celular^{8, 9}. Dichas investigaciones revelan que estas proteínas, hamartina y tuberina, intervienen como supresores del crecimiento del tumor, regulan la diferenciación celular y los procesos de proliferación. Ambas parecen funcionar como un complejo para regular muchos procesos celulares. La pérdida de la función del complejo hamartina-tuberina en tumores producidos durante la esclerosis tuberosa conduce a un aumento de número de células y tamaño de la celda¹⁰.

Por otro lado, existe una relación directa de las quimiocinas con el crecimiento tumoral. En concreto, la quimiocina MCP-1, la cual se sobreexpresa por las células tumorales de la piel, probablemente ejerce efectos paracrinicos que conducen a la angiogénesis, fibrosis, y el reclutamiento de monocitos. El bloqueo de MCP-1 ha sido eficaz para el tratamiento de una amplia variedad de condiciones patológicas en animales experimentales, entre ellas la inhibición completa del desarrollo de hemangioendotelomas en los ratones. Por lo tanto, la MCP-1 puede presentar una nueva diana terapéutica para los tumores de la piel en los seres humanos con esclerosis tuberosa¹¹.

Se trata de una lesión más frecuente en individuos a partir de la segunda década de la vida, con predominio del sexo masculino. Por lo general, su aparición es repentina y el tiempo de evolución varía de algunos meses a años, su crecimiento puede ser rápido o lento llegando a medir hasta 1,5 centímetros, permaneciendo estacionario posteriormente¹².

La etiología es desconocida, a pesar de que algunos autores lo relacionan con la aparición de agentes traumáticos, como la utilización de calzado excesivamente comprimido (zapatos estrechos) o demasiado rígido (zapatos de seguridad), microtraumatismos de repetición por la práctica deportiva (futbolistas, atletas, karatekas...) como factor desencadenante, pero en la mayoría de los casos no existe este antecedente.

En un caso clínico presentado por Knechtle¹³ sobre un paciente de 42 años, sin antecedentes ni presencia de esclerosis tuberosa, que recibió un impacto sobre el primer dedo del pie derecho con antecedente traumático importante 20 años atrás sobre la misma zona, se encontró presencia de fibromas en la zona periungueal del primer dedo donde recibió los anteriores impactos.

La hipótesis traumática

Según las conclusiones a las que llegaron Aldrich, et al¹⁴ al observar las lesiones que presentaban 76 pacientes con esclerosis tuberosa, resulta interesante el dato sobre el número de fibromas periungueales que aparecían en el pie a diferencia de la mano, donde la aparición era significativamente menor. Por otro lado, ocurre lo mismo si lo comparamos con el porcentaje de aparición de otras lesiones o signos en el pie, las cuales lo hacían con bastante menor frecuencia.

La hipótesis infecciosa

Otra posible etiología del fibroqueratoma digital adquirido es la existencia previa de procesos infecciosos. Encontramos en la literatura un caso de procedimiento quirúrgico (Winograd y exostectomía) para el tratamiento de una onicocriptosis asociada a exóstosis que produjo un angiofibroma periungueal, el cual tuvo que solucionarse realizando una nueva intervención quirúrgica¹⁵. Apoyando esta teoría encontramos un caso clínico expuesto por Sezer, et al¹⁶ de fibroqueratoma digital adquirido tras una paroniquia (Figura 1).

TUMOR DE KÖENEN:
ETIOLOGÍA, DIAGNÓSTICO DIFERENCIAL
Y TRATAMIENTO DE ELECCIÓN

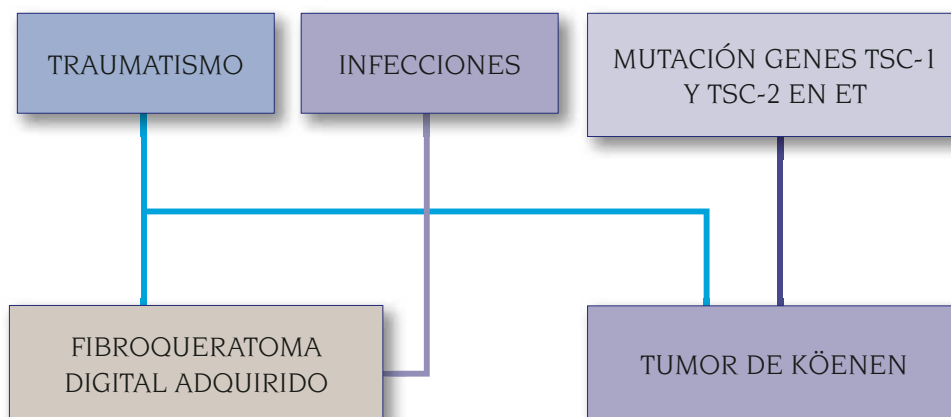


FIGURA 1. Gráfica explicativa de la etiología del tumor de Köenen y del fibroqueratoma digital adquirido.

LESIÓN	GRANULOMA PIÓGENO	TUMOR GLÓMICO
CONDICIÓN	Benigno	Benigno
ETIOLOGÍA	Traumatismo/Microtraumatismos repetidos.	Hiperplasia de elementos shunts arteriovenosos.
ASPECTO	Tumoración angiomatosa, redondeada, blanda, del tamaño de un guisante, pediculada o estrangulada en su base.	Pápula/nódulo de color rojo violáceo visible a través de la placa ungueal, tamaño de lenteja.
SINTOMATOLOGÍA	No dolor. Sangra al mínimo roce. Posible infección secundaria.	Dolor, sensibilidad a la presión y a la temperatura.
ANATOMÍA PATOLÓGICA	Epidermis aplanada o erosionada que recubre la lesión. Numerosos capilares. Estroma de dichos capilares edematoso.	Luces vasculares pequeñas, capa de células endoteliales aplanadas, capas de células glómicas de núcleo oscuro y redondo, red fibras reticulina.
DIAGNÓSTICO	Biopsia con punch. Análisis histopatológico.	Radiología: revela cambios óseos RMN: tumor discreto Ecografía: bastante éxito Histología: prueba definitiva

Tabla 2. Tumores de la piel de origen vascular.

LESIÓN	VERRUGAS UNGUEALES	FIBROQUERATOMA DIGITAL ADQUIRIDO
CONDICIÓN	Benigno	Benigno
ETIOLOGÍA	VPH-1,VPH-2,VPH-4	Traumatismos, yatrogénias, infecciones.
ASPECTO	Lesiones verruciformes, redondeadas, bien definidas, rodeadas por un anillo de capa córnea engrosada, de superficie rugosa y recubiertas de hiperqueratosis.	Alargada en forma de cúpula con un cuello y base fibroelástica de color piel o ligeramente hiperpigmentada. Su morfología es de una neoplasia en forma de pera o queratósica en forma de cúpula que presenta un "cuello" epidérmico queratósico alrededor de su base, que asemeja a un diente de ajo.
CLÍNICA	Las periungueales pueden provocar dolor, inflamación e infección bacteriana.	Asintomático / dolor si causa presión.
ANATOMÍA PATOLÓGICA	Engrosamiento irregular de la epidermis, hiperqueratosis, paraqueratosis, acantosis y papilomatosis.	Haces de colágeno orientados a lo largo del eje vertical de las lesiones, y en continuidad con el tejido de la piel subyacente, puede contener algunos eosinófilos, células grandes y linfáticos o espacios vasculares tapizados. El tumor está cubierto con epidermis. El contenido vascular es normal, puede contener nervios, y algunas unidades ecrinas. Las fibras elásticas están presentes.
DIAGNÓSTICO	Dolor al pellizco o a la compresión lateral. Papilas al deslaminar la lesión.	Biopsia y examen histológico.

Tabla 3. Tumores de la piel de origen epidérmico superficial.

DIAGNÓSTICO DIFERENCIAL

La realización cuidadosa de la historia clínica, así como del examen clínico inicial, es de vital importancia a la hora de realizar un diagnóstico diferencial certero con otras entidades patológicas que puedan parecerse, evitando así un tratamiento erróneo tal y cómo evidencian Quist et al¹³ en un caso clínico en el que los fibromas fueron mal diagnosticados y tratados como verrugas vulgares siguiéndose por tanto, una pauta de tratamiento errónea.

Las patologías con las que es esencial realizar un buen diagnóstico diferencial son Tablas 2 y 3¹⁷:

- Verrugas periungueales.
- Tumor glómico.
- Fibroqueratoma digital adquirido.
- Granuloma piógeno.

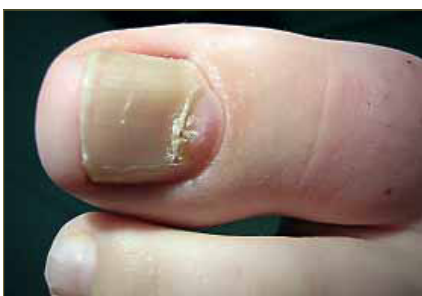

Figura 5. Imagen de fibroma periungueal adquirido. Cortesía del Dr. Antonio Córdoba Fernández.

TRATAMIENTO DEL TUMOR DE KÖENEN

El tratamiento del tumor de Köenen sigue siendo un desafío terapéutico, debido a la alta tasa de recidiva de la lesión, a lo que hay que sumar la dificultad en muchas ocasiones para realizar un buen diagnóstico diferencial (Tabla 6) (Figura 8).

• **Láser de CO₂:** Esta técnica garantiza la ausencia de sangrado, edema, necrosis, dolor e infección. Tras la aplicación, no se presenta recidiva ni deformidad de la lámina ungueal. La cicatrización es óptima, presentando un tiempo de curación de 6 semanas. La técnica mantiene intacta la integridad de la matriz ungueal. Además cabe destacar que esta técnica nos ofrece un tiempo de intervención corto, resultando muy positivo para el paciente^{18,19,20}.

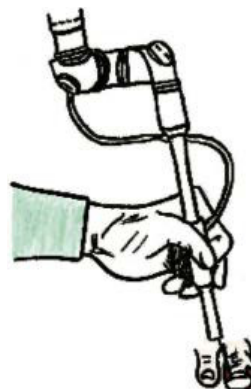


Figura 6. Aplicación de láser de CO₂.

• **Fenolización:** Con la fenolización queda asegurada la ausencia de sangrado, edema, dolor e infección. Esta técnica no presenta recidiva ni deformidad de la lámina ungueal tras la aplicación. La cicatrización es óptima, con un tiempo de curación de 8 semanas. Mantiene intacta la integridad de la matriz ungueal. El tiempo de intervención es corto. Sin embargo, una de sus principales desventajas a considerar es la posibilidad de necrosis del tejido periungueal²¹.

• **Electrocoagulación:** La posibilidad de sangrado con esta técnica es nula, no obstante no podemos decir lo mismo en cuanto a la presencia de edema, dolor, infección y necrosis del tejido periungueal. Tras la aplicación, presenta recidiva y posibilidad de deformidad de la lámina ungueal junto con alteración de la matriz. La cicatrización es dificultosa, con un tiempo de curación mayor a 8 semanas. El tiempo de intervención es corto.

• **Crioterapia:** La crioterapia elimina la posibilidad de sangrado, edema, dolor, infección y necrosis del tejido periungueal. Sin embargo, existe recidiva y posibilidad de deformidad de la lámina ungueal tras la aplicación. La cicatrización es dificultosa, presentando un tiempo de curación de 6 semanas. Puntos a favor son el hecho de mantener la integridad de la matriz ungueal y el de presentar un tiempo de intervención corto.

• **Exéresis completa sin exposición de matriz:** Como técnica quirúrgica la presencia de sangrado entra dentro de la normalidad, aunque cabe mencionar que no existe edema, dolor, infección ni deformidad postquirúrgica. La calidad de la cicatrización es óptima, con un tiempo de curación de 4 semanas. Uno de

sus principales inconvenientes, es que no asegura la integridad de la matriz ungueal, no estando indicada para lesiones que asienten sobre la misma. Será técnica de elección para lesiones periungueales. El tiempo de intervención es medio si lo comparamos con las técnicas anteriores²².

• **Exéresis completa con exposición de matriz (**):** Al igual que en la exéresis completa sin exposición de matriz, ésta técnica favorece el sangrado, sin embargo nos asegura la ausencia de edema, dolor e infección. No hay deformidad postquirúrgica, facilitándonos una calidad de la cicatrización óptima, con un tiempo de curación de 4 semanas. A diferencia de la exéresis completa de la lesión sin exposición de matriz, la integridad de ésta se asegura, al exponer los tejidos bajo la lesión. Por tanto, será técnica de elección para lesiones de localización matricial. El tiempo de intervención es medio^{23, 24}.

(**) Incluye la exéresis en bandera y la excisión total usando el pliegue ungueal proximal.

CONCLUSIONES

1. La tasa de recurrencia del tumor es alta. Las técnicas más indicadas para retrasar su reaparición son las de exéresis quirúrgica.
2. La técnica de excisión completa de la lesión sin exposición de la matriz, estará indicada para lesiones periungueales, al no asegurar la integridad de la matriz.
3. Si queremos eliminar la lesión sin dañar la matriz sobre la que se asientan, las técnicas destinadas a eliminar lesiones localizadas en

	LASER CO ₂	FENOLIZACIÓN	ELECTRO-COAGULACIÓN	CRIOterapiA	EXÉRESIS COMPLETA	EXÉRESIS MATRIX
SANGRADO	✗	✗	✗	✗	✓	✓
EDEMA DOLOR INFECCIÓN	✗	✗	✓	✓	✗	✗
RECIDIVA	✗	✗	✓	✓	✗	✗
DEFORMIDAD	✗	✗	✓	✓	✗	✗
CALIDAD CICATRIZACIÓN	✓	✓	✗	✗	✓	✓
TIEMPO CURACIÓN	6 SEMANAS	8 SEMANAS	> 8 SEMANAS	6 SEMANAS	4 SEMANAS	4 SEMANAS
INTEGRIDAD MATRIX	✓	✓	✗	✓	✗	✓
CONSERVACIÓN PLIEGUE PROXIMAL						✓
NECROSIS	✗	POSIBLE	✓	✓	✗	✗
TIEMPO INTERVENCIÓN	CORTO	CORTO	CORTO	CORTO	MEDIO	MEDIO

Tabla 7. Tabla-resumen de las características de cada técnica.

el pliegue ungueal proximal (excisión total con exposici3n del pliegue ungueal proximal y la ex3resis en bandera) ser3n las m3s adecuadas. El hecho de retirar y conservar el pliegue de tejido ungueal proximal no s3lo nos permite tener mejor campo de visi3n, evitando con ello lesionar la matriz, sino que adem3s nos asegura mejores resultados est3ticos al favorecer la cicatrizaci3n de la zona sin tensi3n.

4. Como tratamientos alternativos a la cirug3a, proponemos como primera opci3n la t3cnica l3ser de CO₂, aunque no podemos afirmar de modo categorico la no recidiva, puesto que los m3rgenes de tiempo sin reincidencia descritos en los casos cl3nicos son insuficientes (seis y once meses) para realizar una confirmaci3n que necesitar3a de, al menos, dos a3os de seguimiento del paciente. En segundo lugar se en-

cuentra la t3cnica de fenolizaci3n que, aunque minimiza la recurrencia, presenta la posibilidad de necrosis. Descartamos la crioterapia ya que no asegura la no recidiva y la electrocoagulaci3n al lesionar la l3mina ungueal.

5. Junto con las caracter3sticas a considerar de cada t3cnica en funci3n del perfil del paciente y sus necesidades, proponemos unas directrices quir3rgicas para la resecci3n de estos tumores dependiendo de su localizaci3n en el aparato ungueal. (Figura 8)

AGRADECIMIENTOS

Al Dr. Antonio C3rdoba Fern3ndez por las im3genes cedidas para la realizaci3n del presente trabajo.

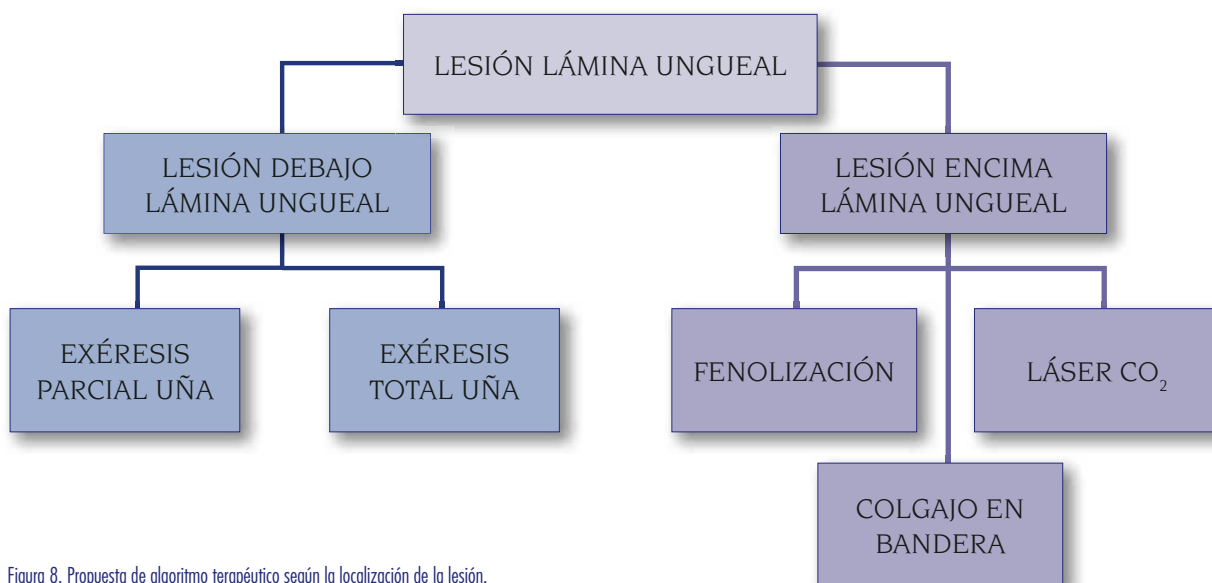


Figura 8. Propuesta de algoritmo terap3utico seg3n la localizaci3n de la lesi3n.

BIBLIOGRAFÍA

- García D.M.; Benítez, C. El tumor de Köenen en la esclerosis tuberosa. REP 2005; vol. XVI: 218-226.
- Vogt, H. Zur Diagnostik der tuberösen Sklerose. Zeitschrift für die Erforschung und Behandlung des jugendlichen Schwachsinn auf wissenschaftlicher Grundlage. Jena 1908; vol. II: 1-16.
- García, D.M., Benítez, C. El tumor de Köenen en la esclerosis tuberosa. REP 2005; vol.XVI: 218-226.
- García, D.M., Benítez, C. El tumor de Köenen en la esclerosis tuberosa. REP 2005; vol.XVI: 218-226.
- García, D.M., Benítez, C. El tumor de Köenen en la esclerosis tuberosa. REP 2005; vol.XVI: 218-226.
- Baran, R., Richert, B. Common Nail Tumors. Dermatol Clin. 2006 Jul; 24(3): 297-311.
- Dabora, S.L., Jozwiak, S., Franz, D.N., Roberts, P.S., Nieto, A., Chung, J., Choy, Y.S., Reeve, M.P., Thiele, E., Egelhoff, J.C., Kasprzyk-Obara, J., Domanska-Pakiela, D., Kwiatkowski, D.J. Mutational analysis in a cohort of 224 tuberous sclerosis patients indicates increased severity of TSC2, compared with TSC1, disease in multiple organs. Am J Hum Genet. 2001 Jan;68(1):64-80. Epub 2000 Dec 8.
- Potter, C.J., Huang, H., Xu, T. Drosophila Tsc1 functions with Tsc2 to antagonize insulin signaling in regulating cell growth, cell proliferation, and organ size. Cell. 2001 May 4;105(3):357-68.
- Tapon, N., Ito, N., Dickson, B.J., Treisman, J.E., Hariharan, I.K. The Drosophila tuberous sclerosis complex gene homologs restrict cell growth and cell proliferation. Cell 2001; vol. 105: 345-355.
- Li, S., Fumiko, T., Wang, J., Fuller, C., Pacheco, G., Musgo, J., Darling, T. MCP-1 overexpressed in tuberous sclerosis lesions acts as a paracrine factor for tumor development. JEM 2005; vol.202: 617-624.
- Li, S., Fumiko, T., Wang, J., Fuller, C., Pacheco, G., Musgo, J., Darling, T. MCP-1 overexpressed in tuberous sclerosis lesions acts as a paracrine factor for tumor development. JEM 2005; vol. 202: 617-624.
- L3pez, D., L3pez, L., Barriuso, M., 3lvarez-Calder3n, O., Fornos, B. Fibroqueratoma periungueal adquirido: Tratamiento quir3rgico. REP 2007; vol. I: 47-53.
- Knechtle, B. Der Taucher und seine Palme. Schweiz Med Forum 2007; vol. 7: 701.
- Aldrich, C.S., Hong, C.H., Groves, L., Olsen, C., Moss, J., Darling, T.N. Acral lesions in tuberous sclerosis complex: Insights into pathogenesis. JAAD 2010; vol. 63: 244-251.
- Valero, J. Tumoraciones de la piel y de las partes blandas. Madrid. Ed Exa Editores; 2003.
- Sezer, E., Bridges, A.G., Koseoglu, D., Yuksek, J. Acquired periungual fibrokeratoma developing after acute staphylococcal paronychia. EJD 2009; vol. 19: 636-637.
- Quist, S., Franke, I., Sutter, C., Bartram, C., Gollnick, H., Leverkus, M. Periungual fibroma (Köenen tumors) as isolated sign of tuberous sclerosis complex with tuberous sclerosis complex 1 germline mutation. JAAD 2009; vol. 62: 159-161.
- García, F.J. Patolog3a y Cirug3a ungueal. Madrid. Ed. Mayo; 2008.
- Berlin, A., Billick, R.C. Use of CO₂ Laser in the Treatment of Periungual Fibromas Associated With Tuberous Sclerosis. Dermatol Surg. 2002 May;28(5):434-6.
- Chen-His, H., Kuo-Chia, Y. Use of CO₂ Laser in the Treatment of Periungual Fibromas of Tuberous Sclerosis Complex. Dermatol Sinica 2007; vol. I: 171-172.
- García, D.M., Benítez, C. El tumor de Köenen en la esclerosis tuberosa. REP 2005; vol.XVI: 218-226.
- Mazaira, M., Del Pozo, J., Fern3ndez-Jorge, B., Fern3ndez-Torres, R., Mart3nez, W., Fonseca, E. Shave and Phenolization of Periungual Fibromas, Koenen's Tumors, in a Patient with Tuberous Sclerosis. Dermatol Surg. 2008;vol. 34: 111-113.
- García, D.M., Benítez, C. El tumor de Köenen en la esclerosis tuberosa. REP 2005; vol. XVI: 218-226.
- Y3lamos, O., Alegre, M., Garc3s, J.R., Puig, L. Fibroqueratoma acral periungueal: Ex3resis quir3rgica en bandera. Actas Dermosifiliogr. 2013 ; vol. 104 (9): 830-832.
- Chae-young, L., Ki-yeol, L., Ki-ho, K., Young-hun, K. Total excision of acquired periungual fibrokeratoma using bilateral proximal nail fold oblique incision for preserving nail matrix. Dermatologic Surgery 2010; vol. 36: 139-141.