

# UNIVERSIDAD DE SEVILLA

FACULTAD DE ODONTOLOGÍA

Departamento de Estomatología



**TRABAJO FIN DE MÁSTER**

**USO DE MICROTORNILLOS EXTRAALVEOLARES:  
REVISIÓN SISTEMÁTICA DE LA LITERATURA**

**USE OF EXTRAALVEOLAR MINISCREWS:  
SYSTEMATIC REVIEW OF THE LITERATURE**

**Curso 2019-2020**

**Alumna:** Paula Rodríguez Merchante

**Tutor:** Eduardo Espinar Escalona





FACULTAD DE ODONTOLOGÍA

DOCTOR EDUARDO ESPINAR ESCALONA, Doctor en Odontología por la Universidad de Sevilla y Profesor Contratado Doctor de la Facultad de Sevilla.

Certifica:

Que el presente trabajo titulado “Uso de microtornillos extra-alveolares: Revisión sistemática de la literatura” ha sido realizado por Dña. Paula Rodríguez Merchante, bajo mi dirección y supervisado en el periodo comprendido entre los años 2019-2020, habiendo el que suscribe revisado el mencionado trabajo y estando conforme con su presentación como Trabajo Fin de Máster Oficial en Odontología Infantil, para ser juzgado el día que se designe.

Que el citado trabajo es original y cumple en mi criterio todos los requisitos éticos y méritos suficientes para su calificación positiva como Trabajo Fin de Máster Oficial en Odontología Infantil por la Universidad de Sevilla.

Y para que así conste y a los efectos oportunos firmo el presente certificado en Sevilla el día 27 de mayo de 2020.

Sevilla, 27 de Mayo de 2019

Prof. Dr. Eduardo Espinar Escalona

Tutor de Trabajo Fin de Máster



Facultad de Odontología



D/Dña. Paula Rodríguez Merchante con DNI 30235796L alumna del Máster Oficial de la Facultad de Odontología (Universidad de Sevilla), autora del Trabajo Fin de Máster titulado: Uso de microtornillos extraalveolares.

**DECLARO:**

Que el contenido de mi trabajo, presentado para su evaluación en el Curso 2019-2020, es original, de elaboración propia, y en su caso, la inclusión de fragmentos de obras ajenas de naturaleza escrita, sonora o audiovisual, así como de carácter plástico o fotográfico figurativo, de obras ya divulgadas, se han realizado a título de cita o para su análisis, comentario o juicio crítico, incorporando e indicando la fuente y nombre del autor de la obra utilizada (Art. 32 de la Ley 2/2019 por la que se modifica el texto refundido de la Ley de Propiedad Intelectual, BOE núm. 53 de 2 de Marzo de 2019)

**APERCIBIMIENTO:**

Quedo advertido/a de que la inexactitud o falsedad de los datos aportados determinará la calificación de **NO APTO** y que **asumo las consecuencias legales** que pudieran derivarse de dicha actuación.

Sevilla 27 de Mayo de 2020

Fdo: Paula Rodríguez Merchante

## **AGRADECIMIENTOS**

*En primer lugar, me gustaría agradecer a mi tutor Eduardo Espinar Escalona, por su gran orientación, enseñándome con paciencia y atención constante los pasos a seguir para realizar correctamente este trabajo. Además de proponerme un tema novedoso y entretenido, con el cual he podido disfrutar.*

*A mi padre, Antonio Rodríguez García, por confiar siempre en mí y aconsejarme sobre mi futuro. Gracias a él, me he dado cuenta que mi pasión es la ortodoncia y tengo mucha ilusión de seguir formándome.*

*Por último, a Jessica García Puertas, mi compañera de prácticas, una chica de granada a quién he cogido mucho cariño y agradezco el apoyo que me ha dado durante todo este año.*

## ÍNDICE

<b>1) RESUMEN O ABSTRACT</b>	<b>1</b>
<b>2) INTRODUCCIÓN</b>	<b>2</b>
<b>2.1 Antecedentes históricos u origen</b>	<b>3</b>
<b>2.2 Clasificación; Materiales, tipos y diseño</b>	<b>4</b>
<b>2.3 Localización anatómica</b>	<b>5</b>
<b>2.4 Técnica quirúrgica de inserción</b>	<b>6</b>
<b>2.5 Biomecánica</b>	<b>8</b>
<b>2.6 Indicaciones</b>	<b>14</b>
<b>2.7 Complicaciones</b>	<b>15</b>
<b>3) OBJETIVOS</b>	<b>16</b>
<b>4) MATERIAL Y MÉTODO</b>	<b>17</b>
<b>5) RESULTADOS</b>	<b>20</b>
<b>6) DISCUSIÓN</b>	<b>23</b>
<b>7) CONCLUSIONES</b>	<b>28</b>
<b>8) BIBLIOGRAFÍA</b>	<b>29</b>

## **RESUMEN**

**Objetivo:** Analizar el uso de los microtornillos extraalveolares colocados en la meseta vestibular y en la cresta infracigomática, valorando los beneficios frente a los microtornillos interradiculares. Además de conocer las distintas posibilidades de aplicación de la fuerza para realizar correctamente la biomecánica en cada situación clínica.

**Material y método:** Se realiza una revisión bibliográfica en las bases de datos (Pubmed, Scopus, Cochrane Library, Medline y Web of Science). Inicialmente se identificaron 171 artículos, de los cuales se seleccionan finalmente 5 después de establecer los criterios de inclusión y exclusión.

**Conclusión:** Los microtornillos extraalveolares son una opción efectiva para tratar maloclusiones esqueléticas sin extracciones o sin cirugía ortognática, consiguiendo cambios en los tejidos blandos. No existen diferencias significativas entre colocarlos en encía adherida o mucosa móvil, ni entre el uso de microtornillos de acero inoxidable y titanio.

**Palabras claves:** Mini tornillos, mini implantes, implantes óseos, extra alveolar, cresta infracigomática, meseta vestibular mandibular, anclaje esquelético

## **SUMMARY**

**Objective:** To analyze the use of miniscrew extraalveolar placed on the infracygomatic crest and buccal shelf, evaluating the benefits over the interradicular miniscrew. In addition to knowing the different possibilities of applying force to correctly perform biomechanics in each clinical situation.

**Material and method:** An electronic search was completed in the databases (Pubmed, Scopus, Cochrane Library, Medline y Web of Science). A total of 170 articles were initially identified, of which only 4 were finally selected according to the criteria of inclusion or exclusion

**Conclusion** The extraalveolar miniscrew are an effective option to treat skeletal malocclusions without extractions or without orthognathic surgery, achieving changes in soft tissues. There are no significant differences between placing them on attached gingiva or movable mucosa, or between stainless steel and titanium miniscrew.

**Key Word:** Miniscrew, mini implant, bone screw, extra alveolar, Infrazygomatic crest, buccal shelf, skeletal anchorage

## INTRODUCCIÓN

Los microtornillos ortodóncicos se utilizan como método de anclaje disminuyendo así la necesidad de colaboración de nuestros pacientes y obteniendo resultados mas predecibles en nuestros tratamientos. En el inicio del uso de estos aditamentos (TAD'S) se utilizaban con frecuencia los microtornillos intraalveolares que se colocan entre las raíces de los dientes entre otras localizaciones. Hoy en día se siguen utilizando, pero con la aparición de los microtornillos extraalveolares se reducen sus indicaciones, es decir, cada vez se emplean más los microtornillos extraalveolares porque presentan más ventajas en comparación con los anteriores, no suponiendo un riesgo de contacto con las raíces al encontrarse en una zona más alejada y permitiendo mayor libertad en los movimientos ortodóncicos. Se considera una de las últimas innovaciones en la ortodoncia actual ya que está ampliando los límites de la misma porque se colocan con facilidad, son de bajo costo, consiguen tratar casos complejos, aplicar dos vectores de fuerza, modificar el plano oclusal e incisal y puede tratar dos problemas simultáneamente.<sup>1,2</sup> Los microtornillos extraalveolares no solo resuelven el problema de anclaje sino también consigue tratar casos de extracciones sin tener que realizarlas gracias a la biomecánica que permite.<sup>1,3</sup>

Se requieren microtornillos de mayor diámetro y longitud que los microtornillos interradiculares. Entre 1,5-2 mm de diámetro y 10-17 mm de longitud, en cambio los microtornillos intraalveolares presentan un diámetro menor de 1-1,5 mm y longitud de 6-8 mm. Los microtornillos extraalveolares están indicados para corregir una amplia variedad de maloclusiones complejas, en cambio los microtornillos intraalveolares están indicados para corregir problemas concretos como: mesialización molar unilateral o bilateral, intrusión de incisivos y corrección de un plano oclusal asimétrico. <sup>2</sup>

Los microtornillos extraalveolares presentan una serie de ventajas frente a los interradiculares: <sup>1,4,5,6</sup>

- Menor riesgo de lesión de las raíces y ligamento periodontal
- Anclaje adecuado debido a una mayor cantidad de hueso cortical
- Presentan mayor diámetro y longitud favoreciendo la estabilidad primaria
- Tasa de fracaso mucho menor
- Inflamación de las encías en zonas no visibles
- Posibilidad de tratar casos complejos y con menor número de microtornillos
- Posición bucal de la cabeza del microtornillo permitiendo una correcta biomecánica
- Posibilidad de modificar la posición de colocación para indicaciones concretas
- Aplicación de fuerzas con vectores múltiples
- Posibilidad de modificación del plano oclusal e incisal



Es importante colocar los microtornillos extraalveolares en zonas de buena calidad ósea porque la estabilidad primaria es mecánica y no por osteointegración. La estabilidad primaria es definida como ausencia de movilidad en el hueso después de colocar el microtornillo. <sup>3,7</sup>

En la estabilidad primaria influye: <sup>1,7,8,9,10</sup>

- La calidad ósea: Es importante un buen espesor de la cortical ósea, de decir mayor densidad para conseguir estabilidad primaria en el momento de inserción. Es un factor importante para el éxito de la técnica. Para conseguir aumentar el contacto del microtornillo con el hueso, tenemos que tener en cuenta el diseño y la técnica.
- El diseño del microtornillo: Un mayor diámetro y longitud mejora la estabilidad primaria, ya que se aumenta el contacto del microtornillo con el hueso. Sin embargo, se incrementa el riesgo de contacto con la raíz solucionándose con una buena técnica de inserción.
- La técnica de inserción: Los microtornillos se colocan con cierta angulación y no perpendicular a la superficie ósea reduciendo así el riesgo de lesión de las raíces adyacentes y aumentando de esta manera el contacto con el hueso cortical. La realización previa de un orificio guía en su inserción también influye en la estabilidad primaria del microtornillo.

## **2.1. ANTECEDENTES HISTÓRICOS U ORIGEN**

Uno de los problemas y preocupaciones más frecuentes en ortodoncia es conseguir el anclaje necesario para obtener el movimiento deseado de los dientes. En ciertas situaciones que se requiera un anclaje mínimo o moderado, el anclaje dental puede ser adecuado. Convencionalmente se utilizaban elásticos intermaxilares y aparatología extraoral, siendo fundamental la cooperación de nuestros pacientes. Se han hecho múltiples estudios para desarrollar anclaje sin necesidad de una gran colaboración y eliminar los efectos indeseables de la aparatología convencional.<sup>9,11</sup> Se han ideado sistemas de anclaje esquelético como alambres quirúrgicos de fijación, implantes osteointegrados, miniplacas y miniimplantes. Estos dispositivos se pueden usar las 24 horas del día y controlan mejor los efectos secundarios. Además de presentar la resistencia y rigidez necesaria. <sup>9,11,12</sup>

Anteriormente se usaban alambres quirúrgicos de fijación, pero no tuvo gran éxito porque los tornillos presentaban más estabilidad y se simplificaba la cirugía.<sup>13</sup> Las miniplacas de titanio son dispositivo de anclaje temporales que nos proporcionaban más estabilidad que los implantes soportando fuerzas mayores, pero requerían procedimientos quirúrgicos complejos para su colocación y extracción, debiéndose realizar por un cirujano. Además, los pacientes presentaban dolor en su postoperatorio <sup>9,14</sup>

Posteriormente, se empezaron a utilizar los microtornillos interradiculares, pero limitaban el rango de movimiento al estar estos en su trayectoria. Finalmente se diseñaron los microtornillos extraalveolares que cumplen una serie de propiedades fundamentales para poder resistir la densidad ósea de estas regiones sin fracturarse en su inserción y retirada.<sup>2,9,13</sup>

## **2.2. CLASIFICACIÓN: MATERIALES, DISEÑO Y TIPOS**

### Materiales:

La mayoría de los miniimplantes utilizados en ortodoncia son de acero inoxidable y titanio. El titanio utilizado en los microimplantes presenta mayor resistencia mecánica y menor potencial de osteointegración, ya que la técnica requiere estabilidad primaria. Sin embargo, el acero inoxidable presenta mayor módulo de elasticidad y mayor resistencia en comparación con los microtornillos de titanio.<sup>2,11</sup>

Para evitar fracturas en su inserción se requiere el uso de microtornillos extraalveolares idealmente de acero, porque presentan mayor módulo de elasticidad y, por lo tanto, menor posibilidad de fractura al colocarse en zonas de mayor densidad ósea. Los microtornillos deben ser fáciles de instalar manteniendo la rigidez adecuada para la mecánica de anclaje y ser fáciles de retirar sin ser traumático. Especialmente es necesario el uso de microtornillos de acero cuando se colocan en la meseta vestibular mandibular<sup>2,7,15</sup>

### Tipos:

El diseño de los microtornillos ya sean de acero o de titanio pueden ser:<sup>7</sup>

- Autoperforante: Son microtornillos que presentan una punta redondeada e incapaz de cortar, siendo necesario un fresado inicial para perforar la cortical.
- Autoroscante: Son microtornillos que presentan un ápice extremadamente fino y afilado, creando su propio camino dentro del hueso. Es un método de inserción más simple y no necesita perforación previa.

### Diseño:

Se utiliza un mayor diámetro y longitud; entre 1,5-2 mm y 10-17 mm respectivamente. Hay una gran variedad de microtornillos extraalveolares según su diámetro y longitud que se utilizan dependiendo de los vectores de fuerzas que vayamos a emplear.<sup>2</sup> La cabeza, rosca y superficie del microtornillo también puede variar.<sup>11</sup>

## 2.3. LOCALIZACIÓN ANATÓMICA

### Cresta infracigomática (IZM)

Pilar de hueso cortical localizado en la parte inferior del proceso cigomático del maxilar. Es bicortical, formado por una pared vestibular y una pared lateral al seno maxilar, presentando un espesor entre 2-9 mm.

En individuos jóvenes se encuentra entre el segundo molar deciduo o segundo premolar y el primer molar superior permanente, mientras que en adultos se encuentra en la región del primer y segundo molar superior permanente. La zona de mayor densidad ósea se encuentra en vestibular de la raíz mesiobucal del primer molar a 11 mm de la cresta alveolar con una anchura de 4 mm.

Clínicamente observamos protuberancia en esta zona, pero tenemos que comprobarlo mediante palpación e incluso un CBCT en los casos que sea necesario, para identificar la zona de mayor densidad ósea, porque puede variar entre pacientes y a veces se encuentra más adelantada. Hay algunos pacientes que presentan exostosis, por lo tanto, un área de mayor densidad ósea y encía adherida, favoreciendo por tanto la inserción y la estabilidad primaria del microtornillo.<sup>3,12,18</sup>

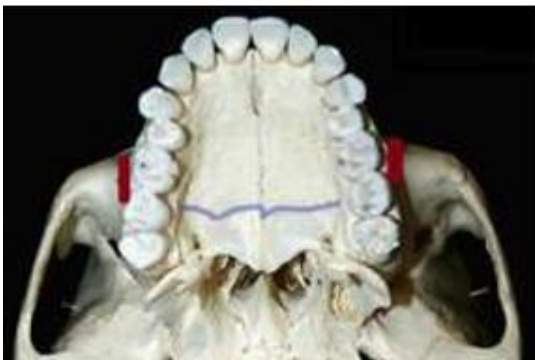

Figura 1. Cresta infracigomática<sup>3</sup>

### Meseta vestibular mandibular (BS)

Región posterior vestibular de la mandíbula en el área molar. Sus límites son el frenillo bucal anterior y la unión con el músculo masetero y temporal posteriormente.<sup>3</sup> Esta región se extiende desde el primer molar al tercer molar inferior, observándose mayor densidad ósea y encía adherida en la zona del tercer molar y disminuyendo a medida que nos acercamos al primer molar, imposibilitando la inserción del microtornillo en esta zona. La zona anatómica ideal es la más pronunciada y con encía adherida, encontrándose entre el primer y segundo molar inferior. Preferiblemente en mesial del segundo molar inferior, ya que presenta mayor densidad ósea que en el punto de contacto del primer y segundo molar.

La zona pronunciada varía en los pacientes, por lo tanto, antes de colocar el microtornillo debemos de asegurarnos mediante palpación e incluso realizando un CBCT. La tomografía computarizada por haz cónico nos permite valorar la mejor zona de inserción valorando la densidad ósea y presencia de encía adherida.<sup>2,3</sup>

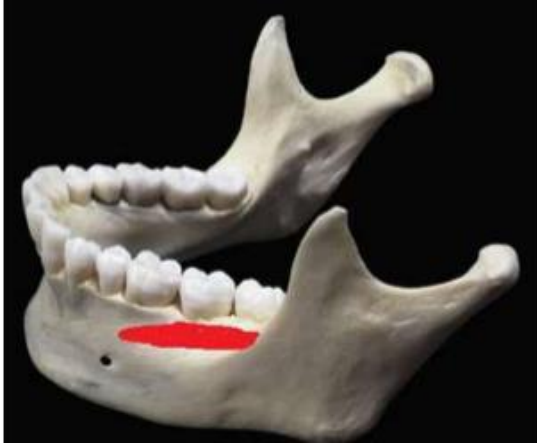

Figura 2. Meseta vestibular mandibular<sup>3</sup>

#### 2.4. TÉCNICA QUIRÚRGICA DE INSERCIÓN

La técnica de inserción es diferente si lo ponemos en la cresta infracigomática o en la meseta vestibular mandibular y si es de acero o titanio. Hay tres factores claves para el éxito de la técnica. La calidad ósea, diseño del microtornillo y la técnica de instalación.<sup>8</sup>

##### Consideraciones generales para los IZC:

Debemos insertar el microtornillo extraalveolar en la zona de mayor densidad ósea y encía adherida, para así obtener una mejor estabilidad primaria. Por lo tanto, colocamos el microtornillo entre el primer y segundo molar. Si el paciente es joven la cresta infracigomática se encuentra más anteriormente y lo insertamos en el área del primer molar.<sup>16</sup> Generalmente lo colocamos a 3-5 mm encima de la línea mucogingival, pero podemos modificar su altura para mejorar la biomecánica, por ejemplo, una colocación más alta para la intrusión de molares.<sup>1</sup>

Técnicamente es más fácil la colocación de microtornillos extraalveolares IZC que los BS, por las diferencias óseas y la anatomía de la región. Aunque es muy importante tener cuidado cuando utilicemos microtornillos largos para no perforar el seno maxilar.<sup>2,12</sup>

Los microtornillos IZC se colocan con cierta angulación para mejorar su estabilidad. Primero se insertan perpendicularmente perforando la cortical ósea y posteriormente se realiza un giro para situarlo a 55-70 grados con respecto al plano oclusal. Es importante que la cabeza del microtornillo quede a 5 mm de distancia con el tejido blando para evitar que se produzcan irritaciones de la zona.<sup>6,15,18</sup>

Para la inserción es importante que los materiales se encuentren bien preparados y que el operador se coloque en una posición correcta para tener buen campo de visión: <sup>1,2,6</sup>

1. Colocamos anestesia tópica con lidocaína y 1/6 de anestesia periapical
2. Perforamos la cortical: Podemos realizarlo en una etapa o en dos etapas. En dos etapas consiste en insertar la punta del microtornillo perpendicular al hueso, enroscándolo 2-3 mm, posteriormente lo retiramos desenroscándolo en el sentido contrario del reloj y sin sacarlo completamente del orificio guía damos una angulación de 70 grados al plano oclusal. En cambio, en una etapa lo insertamos directamente en un ángulo de 70 grados, es decir, no hacemos perforación previa.

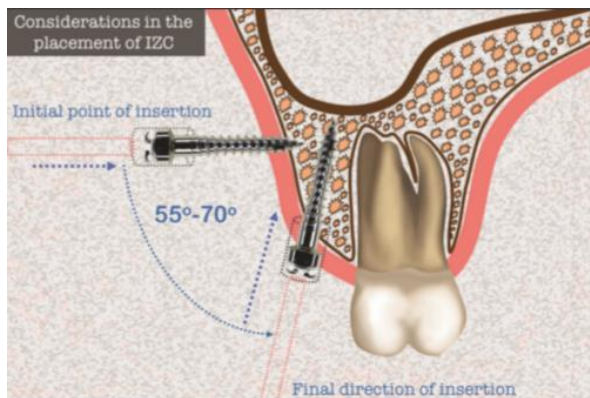


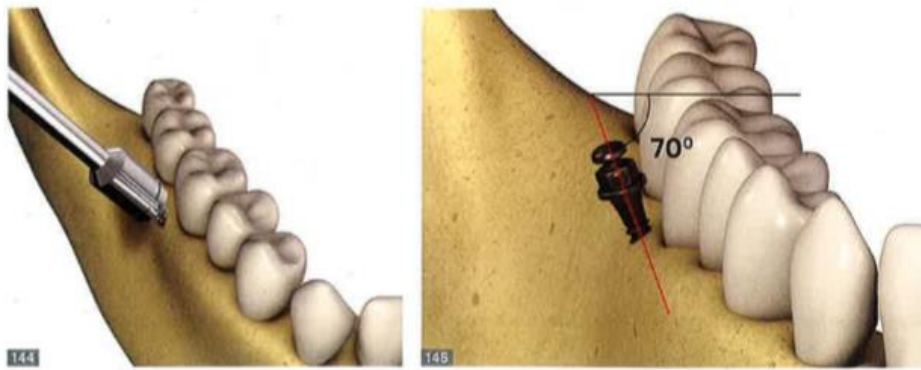
Figura 3. Consideraciones en la inserción de microtornillos IZC <sup>15</sup>

### Consideraciones generales para los BS

Los microtornillos BS se colocan entre el primer y segundo molar, aproximadamente a 5-7 mm por debajo de la cresta con una orientación de 30 grados <sup>7</sup> Los pacientes con una gran meseta y encía adherida la inserción de los microtornillos se realiza casi paralela a los molares, presentando menor riesgo de alcanzar las raíces. Sin embargo, no todos los pacientes tienen gran cantidad de hueso vestibular debiendo colocar los microtornillos con mayor inclinación y más bajo de lo recomendado, disminuyendo así la cantidad de encía adherida. <sup>1,8</sup>

Dependiendo de la mecánica será beneficioso colocarlos de una manera u otra, por ejemplo, si vamos a mesializar, es mejor darle una angulación a mesial.

Los microtornillos extraradiculares son largos y asusta colocarlos en esta zona debido al nervio dentario, pero este se encuentra por lingual de los ápices de los molares inferiores y por lo tanto esta posibilidad es nula. <sup>2,19</sup>



**Figura 4.** Simulación de la inserción de un microtornillo BS <sup>2</sup>

Debemos de tener todo el material preparado y el dentista debe posicionarse correctamente para tener un campo de visión amplio:<sup>1,2,15</sup>

1. Colocamos anestesia tópica en la zona utilizando spray con lidocaína e inyectamos 1/6 de anestesia periapical.
2. Insertamos el microtornillo directamente en una angulación de 70 grados al plano oclusal en encía adherida, en el caso de que no haya suficiente hueso lo colocamos en mucosa móvil. La cabeza de microtornillo debe quedar a una distancia de 5 mm de los tejidos blandos. Podemos aplicar la fuerza en el instante.

Para la retirada del microtornillo BS e IZC con anestesia tópica es suficiente, sino ponemos un poco de anestesia periapical. A veces es complicado desenroscarlo de su zona, porque a veces se encuentra muy apretado, pero al haber intentado desenroscarlo a los 3-7 días el microtornillo estará aflojado. <sup>13</sup>

## **2.5. BIOMECÁNICA**

### Consideraciones biomecánicas en microtornillos IZC

Los microtornillos extraalveolares se colocan en la región posterior del maxilar y pueden conseguir retracción en bloque de la dentición superior ya que permite una amplitud de movimientos al estar insertados en una posición distante a las raíces. La línea de fuerza se encuentra en oclusal, es decir, inferior al centro de resistencia del arco generándose un momento de intrusión de los molares y extrusión de los incisivos causando rotación horaria del plano oclusal. El centro de resistencia se encuentra entre los premolares. Esta biomecánica de los microtornillos IZC es beneficioso para aquellos pacientes que presenten clase II con mordida abierta. <sup>2,4,5</sup>

### Consideraciones biomecánicas en microtornillos en BS

Los microtornillos extraalveolares se colocan en la región posterior mandibular consiguiendo una retracción de toda la dentición mandibular al estar colocados fuera de las raíces, ya que de esta manera permite una gran amplitud de movimientos. Previamente a la distalización de la dentición mandibular es importante valorar el espacio retromolar para ver si tenemos disponibilidad de hueso.

Al realizar la retracción de la dentición inferior en masa, tendremos también una fuerza intrusiva en los molares y extrusiva en los incisivos, ya que se genera un momento antihorario rotando el plano oclusal debido a que la línea de fuerza se encuentra oclusal al centro de resistencia del arco. El eje de rotación se encuentra cerca de la región canina. Por lo tanto, los microtornillos BS son excelentes en la corrección de clase III con mordida abierta, ya que anterota la mandíbula.<sup>1,20,21</sup>

Esta mecánica puede durar 4 meses y podemos corregir sagitalmente y verticalmente, Además de mejorar la dentición, mejoramos la estética, porque al retruir la arcada y cambiar la angulación de los incisivos, modificamos el perfil, siendo beneficioso en pacientes protrusivos.<sup>4,20,21</sup>

### Magnitud de fuerzas

En la mecánica con microtornillo extraalveolar la fuerza se puede aplicar de inmediato al no depender la estabilidad primaria de la osteointegración.<sup>11</sup> La magnitud de fuerza recomendable esta entre 220-400 gramos, ya que con fuerzas mayores de 500 gramos podemos comprometer la estabilidad del microtornillo. En IZC se emplea una fuerza de 220-340 gramos y en BS de 340-450 gramos.<sup>6,16,22</sup>

### Mecánica inicial, principal y de acabado

En la primera etapa se utiliza un arco o dos de Ni-Ti para alineación y nivelación, dependiendo del apiñamiento que presente el paciente. El arco debe ser redondo y posteriormente se utiliza un arco rectangular con el cual podemos ir realizando la mecánica de retracción aplicando la fuerza con el microtornillo extraalveolar. Es muy importante desbloquear la mordida usando levantes.

En la segunda etapa se utilizan arcos rectangulares de TMA o acero para corregir sagitalmente y verticalmente. Elegimos este arco porque no es necesaria una mecánica de deslizamiento, ya que el movimiento de los dientes es en bloque y con este arco podemos continuar perfeccionando la alineación y nivelación a la vez que retraemos en masa la dentición. Además, permite controlar el torque de los dientes al ser un arco rectangular que completa la ranura del bracket. La retracción la conseguimos utilizando un muelle o un elástico que se adaptan con facilidad desde la cabeza del microtornillo al arco permitiendo aplicar la fuerza de forma rápida en el momento inserción. Si utilizamos un elástico podemos perder activación con el tiempo al contrario que los

muelles de Ni-Ti que la fuerza se mantiene más constante y no se deteriora. Podemos utilizar ganchos adaptados al arco (hook crimpables), pero este debe de ser rígido, como el arco de acero TMA o acero rectangular.<sup>2</sup>

### Dispositivos para retracción con métodos de ligado

- Cadeneta elástica: Si la colocamos en los 6 dientes anteriores conseguimos cerrar los diastemas al mismo tiempo que realizamos la retracción en masa de toda la dentición.
- Ganchos de diferentes diseño y altura: Se adapta al arco permitiendo retracción en bloque con diferentes posibilidades de líneas de fuerza, ampliando la biomecánica.
- Topes oclusales en región intercanina: Son levantes de mordida que utilizamos en este caso para bloquear el arco colocándolos en palatino de los incisivos para conseguir retracción en masa de toda la arcada sin necesidad de utilizar una cadeneta elástica en los dientes anteriores que dificulte la higiene.
- Muelles o elásticos en dientes posteriores: Los utilizamos para ganar espacio en el sector anterior, por ejemplo, en casos de caninos incluidos. Se colocan para distalar por etapas.
- Cursor: Es un elemento distalizador diseñado con alambre de acero Ni-Ti rectangular 0,19 x 0,25 y paralelo al plano oclusal, disminuyendo así los efectos colaterales. Actúa de manera similar a un elástico o muelle colocándose en el sector posterior con el fin de conseguir espacio para el canino, ya que realiza una distalización en etapas. Elegimos los cursores en vez de los elásticos o muelles porque con estos impedimos que se produzca intrusión en los molares.<sup>2</sup>

### Sistema de fuerzas

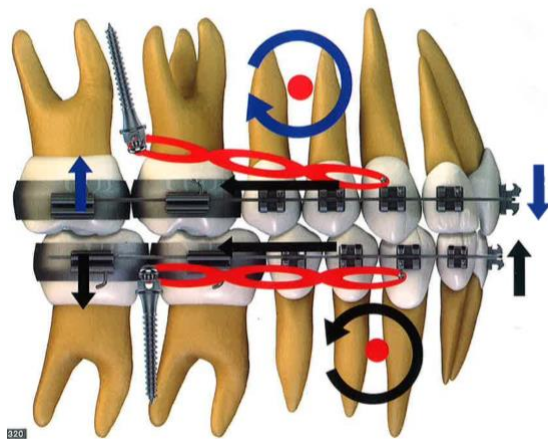


Figura 5. Biomecánica de microtornillos IZC y BS<sup>2</sup>



Es aconsejable utilizar un sistema de fuerza idealmente diseñado para el movimiento que queremos obtener.<sup>11</sup> Si queremos conseguir otro tipo de biomecánica, tenemos que cambiar los vectores de fuerza modificando la altura del gancho y microtornillo para alejarnos o acercarnos del centro de resistencia, y así disminuir los momentos producidos. Es decir, a medida que la línea de fuerza es más paralela y cercana al plano oclusal se va reduciendo los cambios en la rotación del plano. Además, si modificamos la geometría del gancho podemos influir en el torque de los incisivos. La altura y diseño del gancho siempre se puede cambiar, en cambio la altura del microtornillo no siempre es posible.<sup>23</sup>

En el caso de no utilizar un gancho adaptado al arco la línea de fuerza pasa por debajo del centro de resistencia en el maxilar, y por arriba en la mandíbula. El centro de resistencia se encuentra entre premolares en el maxilar y entre premolar y canino en la mandíbula, provocando una rotación horaria en el maxilar y antihoraria en la mandíbula. Simultáneamente se produce intrusión de molares y extrusión de incisivos.<sup>3,5,15</sup>

La fuerza es aplicada desde un anclaje más a vestibular que los microtornillos provocando rotación molar que necesita ser compensada con una forma de arco expandido o un torque en el alambre para compensar la situación clínica.<sup>15</sup>

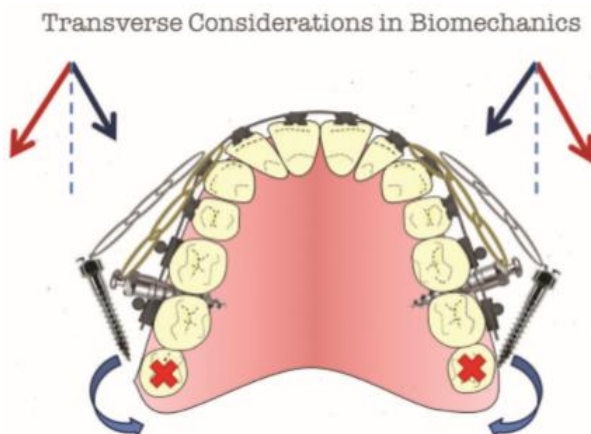


Figura 6. Consideraciones biomecánicas en el plano transversal<sup>15</sup>

#### Tipos de líneas de fuerzas:

Gancho de longitud corta: La línea de fuerza se encuentra por debajo del centro de resistencia de los dientes anteriores, estos tienden a girar en sentido horario perdiendo torque. Además, se distala en masa la dentición produciéndose inclinación del plano oclusal y por este motivo, intrusión de molares y extrusión de incisivos.<sup>5</sup>

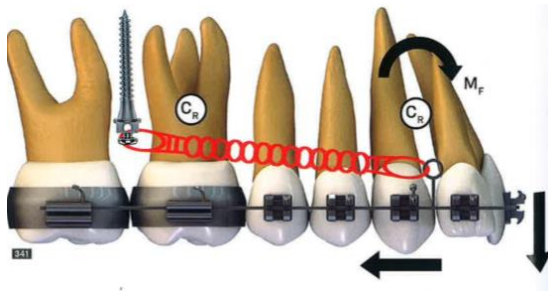


Figura 7. Biomecánica microtornillos con gancho corto <sup>5</sup>

Gancho de longitud media: La línea de fuerza pasa por el centro de resistencia de los dientes anteriores y posteriores, obteniéndose una fuerza paralela al plano oclusal. Conseguimos distalar sin modificar el plano oclusal ni el torque de los incisivos. <sup>5</sup>



Figura 8. Biomecánica microtornillos con gancho medio<sup>5</sup>

Gancho de longitud larga: La línea de fuerza pasa por encima del centro de resistencia de los dientes anteriores provocando un momento antihorario aumentando el torque en los incisivos. Se consigue distalización en bloque modificándose la inclinación del plano de oclusión, se intruyen los molares y extruyen los incisivos.

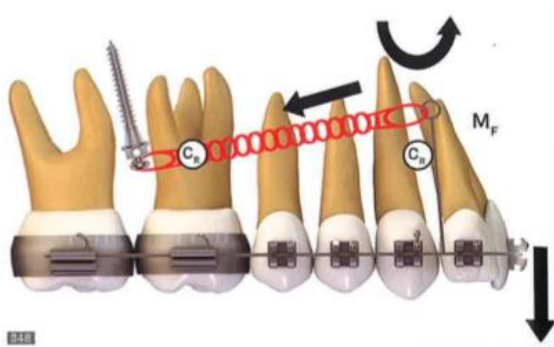

Figura 9. Biomecánica microtornillos con gancho largo <sup>5</sup>

### Sistemas de fuerzas en casos asimétricos

La desviación de la línea media puede ser corregida con un microtornillo IZC haciendo retracción únicamente de un lado controlando la línea de fuerza, es decir, la longitud del gancho tiene que pasar por el centro de resistencia para que haya retracción paralela y no inclinación del plano oclusal. Obtener inclinación del plano oclusal sería beneficioso cuando además de desviación de la línea media, el plano oclusal se encuentra inclinado.<sup>2,5</sup>

### Sistemas de fuerzas para distalar e intrusión simultánea

Podemos asociar microtornillos extraalveolares IZC con microtornillos situados entre los incisivos centrales y laterales, contrarrestando el efecto de extrusión de los incisivos.<sup>2,5</sup>

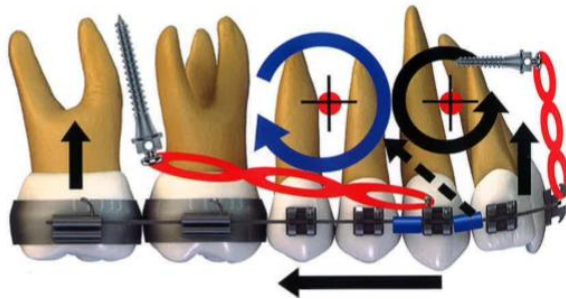


Figura 10. Sistema de fuerza con microtornillos IZC y microtornillos anteriores<sup>2</sup>

Al distalar la dentición, la fuerza del microtornillo IZC pasa por debajo del centro de resistencia, por lo tanto, el plano oclusal gira en sentido horario extruyéndose los incisivos perdiendo torque. Esto sería beneficioso en pacientes que presenten mordida abierta, sin embargo, en pacientes con sobremordida y sonrisa gingival, es un gran inconveniente. Pero podemos controlar este efecto con la asociación de microtornillos interradiculares anteriores para equilibrar el efecto de rotación del plano oclusal y extrusión anterior, consiguiendo intrusión de toda la dentición maxilar.<sup>2,24</sup>

### Limites biológicos en la distalización con microtornillos

Tenemos que valorar el espacio que tenemos para distalar nuestras arcadas. En el maxilar lo podemos calcular con la vertical pterigoidea, trazando una línea a distal del tercer molar, que dependerá de la edad. Si no tenemos espacio, podemos optar para la extracción de los terceros molares e incluso extraerlos cuando erupcionen para evitar recaídas en la distalización conseguida. En cambio, en la mandíbula los límites para distalar la dentición es la proximidad de las raíces del segundo molar a la cortical lingual. En la mandíbula, la mayoría de las veces es obligatorio hacer extracciones de cordales.<sup>15</sup>

## 2.6. INDICACIONES

Los microtornillos extraalveolares podemos utilizarlos en una gran variedad de situaciones, gracias a la biomecánica anteriormente explicada y la posibilidad de modificarla con elementos auxiliares.

### Microtornillos IZC

Distalización dentoalveolar de la dentición maxilar en pacientes con clase II

Anclaje para retracción en bloque en casos de extracción superior

Tratamiento de pacientes con biprotrusión

Distalización de caninos y premolares en casos de falta de espacio (apiñamiento)

Mesialización de molares e intrusión de dientes posteriores

Mesialización o protrusión de todos los dientes en pacientes con deficiencia maxilar

Corrección de asimetrías del plano oclusal y desviaciones de la línea media

Anclaje para uso de cantiléver en traccionamiento de caninos

Preparación para cirugía ortognática de clase III por retracción del arco superior

Tratamiento precoz de clase III

**Tabla 1.** Indicaciones de mini implantes extra-alveolares IZC<sup>2,5,15,25</sup>

### Microtornillos BS

Distalización dentoalveolar de la dentición inferior en pacientes con clase III

Anclaje para retracción en bloque en casos de extracción inferior

Tratamiento de pacientes con biprotrusión

Distalización de caninos y premolares en casos de apiñamiento

Mesialización de molares e intrusión de dientes posteriores

Mesialización con protrusión de todos los dientes en pacientes con retrusión mandibular

Corrección de asimetrías del plano oclusal y desviaciones de la línea media

Anclaje para uso de cantiléver en traccionamiento de caninos incluidos

Preparación para cirugía ortognática de clase II por retracción del arco inferior

Corrección de la mordida cruzada de Brodie

**Tabla 2.** Indicaciones de mini implantes extra-alveolares BS<sup>2,5,15</sup>

## 2.5. COMPLICACIONES

Los minitornillos pueden fracasar o tener éxito dependiendo de muchos factores; Diámetro, longitud, ubicación, ángulo de inserción, realización de guía previa, dirección y fuerza de tracción, experiencia del operador, recubrimiento por mucosa. También influye la edad, ya que pacientes más jóvenes presentan menos densidad ósea que los adultos, de la misma manera que los pacientes con un patrón dolicofacial, porque el hueso cortical se encuentra reducido. La higiene es importante, sobre todo si colocamos los microtornillos en tejido no queratinizado, porque es menos resistente a la placa. Además, los pacientes discapacitados también tienen mayor predisposición al riesgo, <sup>3,10,17,25</sup> Pueden ocurrir una serie de complicaciones:

### Inflamación de tejidos blandos

Insertar los microtornillos en mucosa móvil o encía adherida puede causar problemas de inflamación local, irritación e hiperplasia siendo un factor de riesgo. En el caso de que el microtornillo fracase, presentará movilidad encontrándose más suelto comprometiendo su estabilidad primaria y, por lo tanto, su función. Si esto ocurre, no debemos de colocarlo en el mismo sitio. Para reducir este factor de riesgo, es mejor colocarlos en encía adherida y es esencial una distancia de separación de 5 mm con los tejidos blandos. <sup>13,15</sup>

### Perforación del seno maxilar

En la inserción de los microtornillos extraalveolares infracigomáticos podemos perforar la membrana del seno maxilar, por lo tanto, debemos colocar los microtornillos con cierta angulación para disminuir esta posibilidad. Si perforamos 2 mm no se producen complicaciones, produciéndose cicatrización de inmediato. En cambio, en el caso de perforación completa no se debe retirar el microtornillo sino hacer una evaluación rutinaria para evitar la aparición de mucocele o sinusitis. <sup>1,10,25</sup>

### Lesión del nervio mandibular y arteria sublingual

En la inserción de microtornillos extraalveolares en la meseta vestibular mandibular existe riesgo de contactar con el nervio mentoniano y arteria sublingual, si no conocemos bien la anatomía de la zona. Si dañamos al nervio mentoniano puede resultar en parestesia labial permanente y si dañamos la arteria sublingual en sangrado. Se puede producir además hinchazón del suelo de la boca y lengua pudiendo comprometer la vía aérea. <sup>1,10</sup>

## **OBJETIVOS**

Como objetivos principales de esta revisión de la literatura encontramos:

1. Valorar los beneficios que presenta el anclaje esquelético frente al anclaje convencional, especialmente los microtornillos extraalveolares en comparación con los microtornillos intraradiculares o placas de anclaje.
2. Determinar los factores influyentes en la estabilidad primaria de los microtornillos para tomar una decisión correcta en cuanto al sitio de inserción, diseño y técnica de colocación.
3. Conocer las distintas posibilidades de aplicación de fuerza que se pueden conseguir con los microtornillos extraalveolares para corregir casos complejos, estableciendo las indicaciones según el sitio de inserción.
4. Valorar las diferentes complicaciones que pueden suceder con la utilización de los microtornillos extraalveolares, para disminuir los riesgos y saber actuar.

## **MATERIAL Y MÉTODO**

Se realizó una búsqueda electrónica según la respuesta a la pregunta PICO:

- Paciente o población (P): Pacientes sometidos a tratamiento ortodóncico
- Intervención (I): Anclaje óseo con microtornillos extra alveolares en meseta vestibular mandibular y/o cresta infracigomática
- Resultado (O): Efectividad de los microtornillos extra alveolares en los movimientos dentales.

En diferentes bases de datos como Pubmed, Scopus, Cochrane Library, Medline y Web of Science y con los términos “miniscrew”, “mini implant”, “bone screw”, “extra alveolar”, “Infrazygomatic crest”, “mandibular buccal shelf”, “Skeletal anchorage” en 5 búsquedas de la siguiente manera:

- (“miniscrew” OR “mini implant” OR “screws bone”) AND “extra alveolar”
- (“miniscrew” OR “mini implant” OR “screws bone”) AND “Infrazygomatic crest”
- (“miniscrew” OR “mini implant” OR “screws bone”) AND “mandibular buccal shelf”
- “Skeletal anchorage” AND “extra alveolar”
- “Skeletal anchorage” AND (“Infrazygomatic” OR “mandibular buccal shelf”)

Se establecieron criterios de inclusión:

- Estudios analíticos observacionales como estudios de casos y controles, cohortes prospectivos y retrospectivos
- Ensayos clínicos controlados bien diseñados, aleatorizados y no aleatorizados
- Artículos en cualquier idioma y año de publicación
- Investigaciones en humanos
- Disponibilidad de resúmenes y texto completo

Se establecieron criterios de exclusión:

- Meta-análisis, revisiones sistemáticas y guías de práctica clínica
- Estudios descriptivos como informe de casos, series de casos, reporte de casos, estudios transversales, opiniones e ideas de expertos y editoriales
- Investigaciones en animales e in vitro
- No accesible al resumen y texto completo

Al realizar la búsqueda en las distintas bases de datos se encontraron 171 artículos inicialmente, de los cuales se excluyeron 115 siguiendo los criterios de exclusión, 25 se excluyeron manualmente porque no respondían a la pregunta PICO y finalmente 26 artículos se excluyeron porque estaban repetidos. Por lo tanto, fueron seleccionados 5 artículos para ser potencialmente incluidos en la revisión sistemática con resultados fiables.

El nivel de evidencia de los artículos seleccionados es moderado-alto, aunque la mayoría de los ensayos clínicos presentan una muestra pequeña, teniendo por tanto imprecisión de los resultados afectando a los intervalos de confianza.

La mayoría de los ensayos clínicos presentaban sesgos de selección, realización o rendimiento y detención, ya que los pacientes no fueron seleccionados de manera aleatoria y los resultados de los estudios pudieron verse afectados porque no se llevó a cabo un cegamiento por parte de los pacientes y el clínico. En cambio, el ensayo clínico de Chris Chang<sup>27</sup> publicado en 2019 presentaba bajo riesgo de sesgo, sin ocurrir los errores anteriores.

	PUBMED	SCOPUS	COCHANE LIBRARY	MEDLINE	WEB OF SCIENCE
("miniscrew" OR "mini implant" OR "bone screw") AND "extra alveolar"	1	7	0	2	5
("miniscrew" OR "mini implant" OR "bone screw") AND "Infrazygomatic crest"	14	21	2	15	14
("miniscrew" OR "mini implant" OR "bone screw") AND "mandibular buccal shelf"	3	6	1	4	1
"Skeletal anchorage" AND "extra alveolar"	3	3	0	3	5
"Skeletal anchorage" AND ("Infrazygomatic" OR "mandibular buccal shelf")	14	15	2	14	16
<b>SUBTOTAL</b>	<b>35</b>	<b>52</b>	<b>5</b>	<b>38</b>	<b>41</b>
<b>TOTAL</b>	<b>171</b>				

**Tabla 3.** Tabla de resultados tras la búsqueda



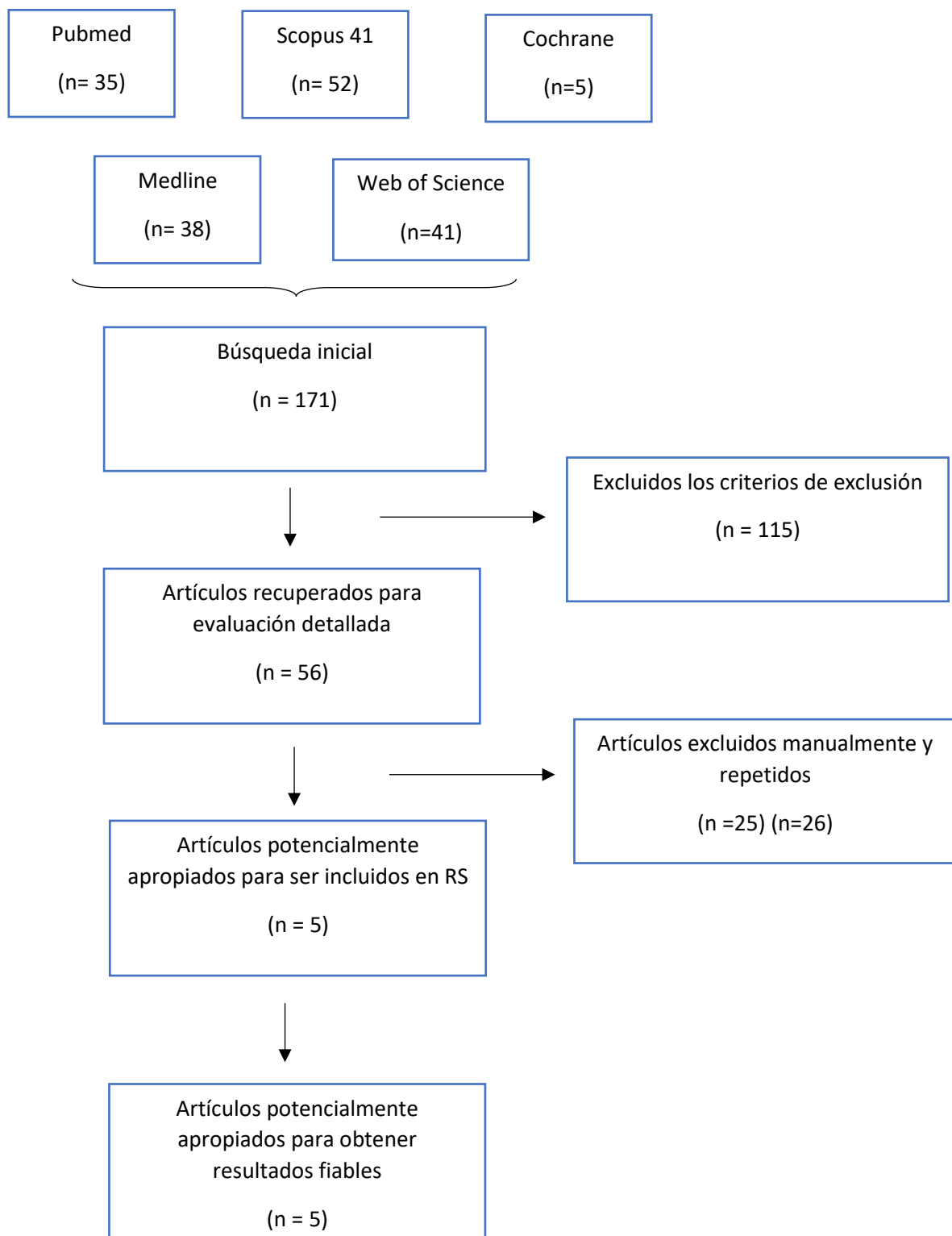


Tabla 4. Diagrama de flujo

## RESULTADOS

	Revista	Año	Tipo de estudio	Nivel evidencia	Objetivos	Material y método	Conclusiones
<b>Chris H. Chang<sup>27</sup></b>	Angle Orthodontist	2019	Ensayo clínico aleatorizado	1b	Comparar las tasas de fracaso entre los microtornillos infracigomáticos de acero y de titanio.	Muestra de 386 pacientes tratados con 772 microtornillos extraalveolares de acero y de titanio de manera aleatoria en mucosa móvil y encía adherida en la cresta infracigomática.	Los microtornillos de acero presentan una tasa de fracaso de 7 % y los microtornillos de titanio de 5,7%. No había diferencias significantes, presentando una tasa de éxito del 93,7 % los microtornillos infracigomáticos.
<b>Xueting Jia<sup>30</sup></b>	American Association of Orthodontists	2018	Ensayo clínico retrospectivo	1b	Valorar la incidencia de perforación del seno maxilar en la inserción de microtornillos infracigomáticos.	Muestra de 32 pacientes tratados con 60 microtornillos extraalveolares infracigomáticos de 14 mm de longitud media en una angulación de 29,6.	La incidencia de perforación del seno maxilar con microtornillos infracigomáticos es alta. Aunque presentaron una tasa de éxito del 96,7 %

	Revista	Año	Tipo de estudio	Nivel evidencia	Objetivos	Material y método	Conclusiones
<b>Maitha Alteneiji</b> <sup>29</sup>	Seminars in Orthodontics	2018	Ensayo clínico retrospectivo	1b	Investigar varias combinaciones de microtornillos extraalveolares anteriores y posteriores para corregir el exceso vertical del maxilar.	Muestra de 69 adultos tratados por exceso vertical del maxilar, protrusión bimaxilar y sonrisa gingival por el mismo autor haciendo extracciones.	La combinación anterior y posterior de microtornillos es efectivo en el tratamiento de los pacientes con exceso vertical maxilar, protrusión bimaxilar y sonrisa gingival.
<b>Chris Chang</b> <sup>22</sup>	Angle Orthodontist	2015	Ensayo clínico retrospectivo	1b	Comparar la tasa de fracaso de microtornillos colocados en meseta vestibular mandibular en mucosa adherida y móvil.	Muestra de 840 pacientes tratados con 1680 microtornillos de acero en la meseta vestibular mandibular. Se colocaron 1286 en mucosa móvil y 394 en mucosa adherida.	Los microtornillos extraalveolares en mucosa móvil presentaron una tasa de fracaso de 7,31% y en mucosa adherida 6,85 %. No presentando diferencias significativas. La tasa de éxito de los microtornillos extraalveolares en la meseta vestibular era de 93%.

	Revista	Año	Tipo de estudio	Nivel evidencia	Objetivos	Material y método	Conclusiones
Yu-Chi Wang <sup>28</sup>	American Journal of Orthodontics and Dentofacial Orthopedics	2005	Ensayo clínico retrospectivo	1b	Comparar el comportamiento bajo carga de ortodoncia de los microtornillos auto perforantes y autoroscantes colocados en IZC.	Muestra de 32 mujeres a quienes se les colocó microtornillos infracigomáticos para retracción anterior en masa e intrusión. Se colocaron 16 microtornillos auto perforantes y 16 autoroscantes.	Los comportamientos de ambos microtornillos fueron similares, manteniéndose sin movilidad detectable o aflojamiento durante todo el tratamiento.

Tabla 5. Tabla de artículos seleccionados

## DISCUSIÓN

Los microtornillos interradiculares eran los más populares antes de la aparición de los microtornillos extraalveolares. La tasa de éxito de los miniimplantes interradiculares estaba entre el 57-95%, en cambio los microtornillos extraalveolares presentan una diferencia considerable en la tasa de éxito, siendo mucho más elevada, y con menos complicaciones. La mayoría de los estudios muestran una tasa de fracaso mayor en los microtornillos interradiculares mandibulares siendo del 19,3 %, cuando son situados en el maxilar del 12%. En cambio, en los microtornillos extraradiculares no hay diferencias significativas, siendo los microtornillos extraalveolares en la meseta vestibular 7%, mientras que en la cresta infracigomática 7%. Las tasas de fracaso pueden deberse a fractura, movilidad, inflamación incontrolable de los tejidos blandos, dolor o daño a la raíz.<sup>22,27</sup>

Los microtornillos tienen la ventaja de ser de tamaño pequeño, fáciles de colocar y retirar quirúrgicamente, no necesitan tiempo de laboratorio y presentan menor costo que los implantes y miniplacas.<sup>28</sup>

Hay maloclusiones que requieren cirugía ortognática para su corrección, es decir, el paciente debe ser sometido a anestesia general y pueden aumentar la morbilidad. Los padres y los pacientes muchas veces no aceptan someterse a cirugía debido a un mayor coste y riesgo. El empleo de los TADs puede ser una opción efectiva para evitar en algunos casos la necesidad de un tratamiento quirúrgico.<sup>29</sup> Por lo tanto, sirvieron para tratar maloclusiones esqueléticas sin extracciones o sin cirugía ortognática.<sup>27</sup>

Según la mayoría de los autores es importante la colocación previa de anestesia local y sondar con un explorador la zona antes de la inserción del microtornillo.<sup>27</sup> Independientemente de donde coloquemos el microtornillo, no es necesario realizar un colgajo ya que es un procedimiento quirúrgico innecesario.<sup>22</sup> El sitio más favorable para la colocación de los microtornillos suele ser la unión mucogingival o lo más cerca posible. Es importante respetar 5 mm de separación del tejido blando para evitar complicaciones como irritación o inflamación. La fuerza la podemos aplicar directamente o en un periodo corto de tiempo, y debe ser uniforme. Además, variará dependiendo de la densidad ósea y de la biomecánica que vayamos a emplear en nuestro tratamiento.<sup>22,27</sup> Los vectores de fuerza que se aplican deben ser evaluados para lograr con éxito los objetivos del tratamiento.<sup>29</sup> La instrucción de la higiene oral es fundamental para evitar el fracaso, además de hacer un seguimiento del paciente para comprobar la estabilidad de los microtornillos y reemplazar las cadenas elásticas.<sup>22</sup> Por lo tanto, se deben hacer reactivaciones cada mes.<sup>27</sup>

Los microtornillos son utilizados como anclaje en ortodoncia para retracción de caninos, retracción anterior en masa, intrusión de molares, distalización y protracción entre otros.<sup>28</sup> Los microtornillos infracigomáticos se usaban para la retracción de todo el maxilar para corregir la maloclusión de clase II o protuberancia maxilar.<sup>27</sup>

En el ensayo clínico de Maitha Alteneiji<sup>29</sup> se muestra la posibilidad de conseguir un control vertical de los dientes posteriores mandibulares con TADs extraradiculares siendo una opción terapéutica para los pacientes que presentan un crecimiento vertical excesivo. Se consigue anterotación mandibular, es decir, en sentido contrario a las agujas del reloj mejorando el perfil facial, ya que el mentón se desplaza hacia delante. Además de una rotación antihoraria del plano oclusal y movimiento posterior de los incisivos.

El uso de los TADs permite, por lo tanto, controlar y modificar las posiciones de los molares e incisivos, permitiendo retracción máxima de los dientes anteriores, pudiendo realizar con los microtornillos extraalveolares anclaje máximo obteniendo cambios importantes de los tejidos blandos. Logramos cambios dentoalveolares y del perfil blando mayores que cuando utilizamos ortodoncia sin la combinación de microtornillos, pero menores a cuando los pacientes son sometidos a cirugía ortognática. Por lo tanto, los microtornillos extraalveolares pueden corregir mordidas abiertas severas, protrusiones bimaxilares y sonrisas gingivales obteniendo resultados en algún caso equiparables a la cirugía ortognática.<sup>29</sup>

Se pueden combinar microtornillos anteriores y posteriores. El uso de microtornillos anteriores es efectivo para la corrección de mordidas profundas y/o sonrisas gingivales. En cambio, el uso de microtornillos posteriores está indicado para pacientes que presenten protrusión dentoalveolar maxilar y/ o mandibular con incisivos proinclinados. La fuerza debe ser controlada, para no provocar una excesiva retracción de los incisivos o una retroinclinación, influyendo negativamente en los tejidos blandos, debiéndose suspender inmediatamente la fuerza.<sup>29</sup> Además si no controlamos la fuerza, podemos producir un desplazamiento perjudicial del microtornillo.<sup>28</sup>

## **MESETA VESTIBULAR MANDIBULAR´**

En el ensayo clínico de Chris Chang <sup>22</sup> se compararon las tasas de fracasos de microtornillos extraalveolares colocados en la meseta vestibular mandibular en mucosa móvil y encía adherida. Se insertaron 1680 miniimplantes de acero y únicamente fracasaron 121 en un periodo de tiempo de 4 meses. Se observó 7,31% de porcentaje de fracaso cuando se colocaban en encía móvil y 6,85% en encía adherida, llegando a la conclusión que no hay diferencia significativa en la colocación de los minitornillos en los distintos tipos de tejidos blandos, obteniendo resultados muy similares en ambos. Por lo tanto, la colocación de microtornillos en la meseta vestibular presenta una tasa de éxito del 93%, siendo bastante favorable su uso en determinadas maloclusiones.

El lado izquierdo presentó mayor tasa de fracaso 9,29% en comparación con el lado derecho 5,12 %, deduciendo que había otros factores que influían en el éxito de nuestros microtornillos. Uno de los motivos es la mayor dificultad de un dentista diestro en colocar un microtornillo en lado izquierdo, pero también puede influir el hábito que

presente el paciente, como la masticación y el cepillado. Sin embargo, algunos pacientes tuvieron fracaso bilateral de los microtornillos, dando entonces importancia a problemas de sensibilidad al biomaterial o a la genética, pudiéndose producir una respuesta hiperinflamatoria exagerada y, por lo tanto, estar predispuesto al fracaso en un porcentaje reducido de pacientes, 1,9%.

La edad tuvo influencia en la tasa de éxito de los microtornillos extraalveolares porque los pacientes más jóvenes presentaron mayor tasa de fracaso debido a la menor densidad ósea, influyendo en la estabilidad primaria. <sup>22</sup>

## **CRESTA INFRACIGOMÁTICA**

Chris Chang <sup>27</sup> realizó otro ensayo clínico en 2019 tras el porcentaje de éxito que obtuvo con los microtornillos en la meseta vestibular mandibular. Comparó esta vez las tasas de fracaso de los microtornillos diseñados en titanio y acero inoxidable colocados en la cresta infracigomática. Los microtornillos infracigomáticos requieren menos fuerza debido a la densidad del maxilar, pudiendo no ser necesario el uso de microtornillos de acero. Se colocaron 772 microtornillos de acero y de titanio en la cresta infracigomática, tanto en encía adherida como en mucosa móvil, debido a que no existían diferencias significativas entre ambas zonas. <sup>22</sup> Fracasaron 49 microtornillos en un periodo de tiempo de 6 meses, 7% de los microtornillos de acero y 5,7 % de los microtornillos de titanio, no obteniéndose tampoco diferencias significativas con la utilización de microtornillos extraalveolares de un material u otro. Por lo tanto, la colocación de los microtornillos en la cresta infracigomática presenta una tasa de éxito del 93,7%, similar a la tasa de éxito del 93% que obtuvo en la meseta vestibular, considerándose ambas zonas extraalveolares adecuadas para la mayoría de las aplicaciones clínicas independientemente del material o zona de inserción. <sup>22,27</sup>

El lado derecho tuvo una tasa de fracaso de 6,5%, en cambio el izquierdo 6,2%. Sin embargo, en algunos pacientes fracasaron bilateralmente, 1,8 %. La edad media de los pacientes que presentaron fracaso fue 24,3 años, llegando a la misma conclusión que en el ensayo clínico de Chris Chang <sup>22</sup> de 2015, donde la media de fracaso de los microtornillos en la meseta vestibular fue 14 años. Obteniéndose, por tanto, en ambos ensayos clínicos mayor tasa de fracaso en los pacientes jóvenes comparados con los adultos, debido a la menor densidad ósea. De la misma manera, existen determinados pacientes con predisposición genética o sensibilidad al biomaterial, ya que fracasaron bilateralmente tanto en la cresta infracigomática como en la meseta vestibular. <sup>22,27</sup>

Yu-Chi Wang<sup>28</sup> en su ensayo clínico comparó también microtornillos colocados en la cresta infracigomática, aunque no tuvo en cuenta el material empleado como en el ensayo clínico de Chris Chang <sup>27</sup> sino comparó microtornillos autoperforantes y autoroscantes independientemente de si eran microtornillos de acero o titanio. Este ensayo se realizó para valorar si permanecían estables y sin aflojamiento los

microtornillos durante el tratamiento, colocándose 32 microtornillos para observar si se producían desplazamientos verticales y horizontales. No presentaron diferencias significativas en el desplazamiento horizontal y vertical. De los 32 microtornillos 12,5% no presentaron desplazamiento, 43,8% extrusión e inclinación controlada, 28,1% extrusión y movimiento del cuerpo y 15,6 % extrusión e inclinación incontrolada. Por lo tanto, llegó a la conclusión que los microtornillos independientemente de que fuesen autoperforantes y autoroscantes no presentaban anclaje absoluto, aunque permanecían estables y eficaces en el tratamiento, se desplazaban en dirección de la fuerza. En este ensayo clínico la magnitud de la fuerza no influyó, empleándose 200-425 g, no siendo valorable en el empleo de fuerzas mayores o microtornillos de distinto diámetro o longitud a los empleados en dicho ensayo clínico, que fueron de un diámetro de 2 mm y longitud de 10-17 mm. Por lo tanto, se tendrían que hacer más estudios para comprobar que la carga empleada no influye en el desplazamiento de los microtornillos.<sup>28</sup>

El desplazamiento de los microtornillos es progresivo durante el periodo de carga, y se correlaciona con la duración de este. El desplazamiento resulto entre 1,5 mm y 1,6 mm de la posición inicial antes de aplicar la fuerza.<sup>28</sup>

Xueting Jia<sup>30</sup> en su ensayo clínico de 2017 colocó 60 miniimplantes de acero inoxidable autoperforantes en la cresta infracigomática y valoró las relaciones que presentaban los microtornillos con el seno maxilar. Observó que 47 microtornillos penetraban en el seno maxilar, es decir, el 78,3 % de los microtornillos, aunque ninguno de los pacientes presento síntomas, y solo 2 de esos microtornillos fueron retirados, obteniendo una tasa de éxito del 96,7 %. Se apreció que la membrana del seno aumentaba su grosor cuando los microtornillos penetraban en el seno, y dependiendo de los mm de inserción, el engrosamiento de la membrana era mayor o menor, siendo perjudicial a partir de los 2 mm. Los 2 microtornillos que fracasaron en este ensayo clínico habían penetrado más de 3 mm en el seno maxilar, provocando inflamación, sinusitis y, por lo tanto, aflojamiento del miniimplante.

La necesidad de conseguir estabilidad primaria colocando el microtornillo bicorticalmente, aumenta la posibilidad de penetración en el seno maxilar y, por lo tanto, es importante valorar la salud sinusal en estas situaciones. Previamente a la colocación de un microtornillo en la cresta infracigomática hay que analizar individualmente la zona de inserción para conseguir no sobrepasar el seno maxilar más de 1mm, valorar la densidad ósea y asegurarnos de mantener una distancia de seguridad con las raíces de los dientes. Esto último es importante, porque en la mayoría de los microtornillos se produce un leve desplazamiento al aplicar la fuerza y puede dañar los dientes.<sup>28,30</sup>



## LIMITACIONES

Esta revisión sistemática presenta una serie de limitaciones que debemos de tener en cuenta cuando interpretamos los resultados. En primer lugar, la búsqueda se realizó en diferentes bases de datos, empleando una serie de criterios de inclusión y exclusión. Sin embargo, algún artículo ha podido perderse durante la búsqueda o selección.

En segundo lugar, la mayoría de los artículos incluidos son ensayos clínicos retrospectivos que presentan sesgos de selección, rendimiento y detención al no realizarse de manera aleatoria y no existir cegamiento durante el estudio. Por lo tanto, la validez interna de los estudios se encuentra afectada, además de los intervalos de confianza al presentar muestras pequeñas.

En tercer lugar, el nivel de evidencia era moderado-alto, aunque hay que considerar diferentes factores que pueden influir en éxito de los microtornillos extraalveolares, como el grado de fuerza empleado, método de inserción y experiencia del operador.

## CONCLUSIONES

1. El empleo de microtornillos extraalveolares resulta una opción efectiva para tratar maloclusiones esqueléticas sin extracciones o sin cirugía ortognática. (Nivel alto de certeza).
2. Se emplean en una gran variedad de situaciones clínicas, gracias a la biomecánica que permiten y la posibilidad de modificar los vectores de fuerzas. Pudiendo incluso conseguir un control vertical, anterotando la mandíbula en los pacientes con crecimiento vertical excesivo. (Nivel moderado de certeza).
3. Con el uso de los TADs (extraalveolares) obtenemos mayores cambios en los tejidos blandos que cuando utilizamos solamente ortodoncia convencional, pero menores que la cirugía ortognática. (Nivel moderado de certeza).
4. Los microtornillos colocados en la meseta vestibular obtienen resultados excelentes independientemente de ser colocados en mucosa móvil o encía adherida, siendo más favorable colocarlos en la unión mucogingival o lo más cerca posible, respetando una distancia de 5mm con el tejido blando. (Nivel moderado de certeza).
5. Existe un porcentaje reducido de pacientes predispuestos al fracaso debido a la sensibilidad al biomaterial o a la genética. (Nivel moderado de certeza).
6. Los microtornillos infracigomáticos de acero y de titanio, presentan una tasa de éxito elevada, pudiendo utilizar ambos tipos de microtornillos con la misma probabilidad de obtener buenos resultados. (Nivel alto de certeza).
7. Se produce un leve desplazamiento de los microtornillos durante el periodo de carga, sin influir la magnitud de la fuerza. (Nivel bajo de certeza).
8. Los microtornillos colocados en la cresta infracigomática deben ser situados bicorticalmente, siendo importante no penetrar más de 1 mm en el seno maxilar, para asegurarnos la salud sinusal. (Nivel moderado de certeza).

## **BIBLIOGRAFÍA**

1. Chang CH, Lin SY, Yeh HY. Extra-alveolar bone screws for conservative correction of severe malocclusion without extractions or orthognathic surgery. *Curr Osteoporos Rep.* 2018;16:387-394.
2. Almeida MR. Mini-implantes extra-alveolares em Ortodontia. 1 ed. 2018 p. 108-287
3. Pathak S, Patil T, Mahamuni A, Jaju K, Rai R. Mandibular buccal shelf and Infrazygomatic crest – A safe zone for miniscrew insertion. *Indian J Orthod Dentofacial Res* 2019;5(2):60-62.
4. Lee SA, Chang CH, Roberts WE. Severe unilateral scissors bite with a constricted mandibular arch: Bite turbos and extra-alveolar bone screws in the Infrazygomatic crests and mandibular buccal shelf. *Am J Orthod Dentofacial Orthop.* 2018;154:554-569.
5. Almeida MR. Biomechanics of extra-alveolar mini-implants. *Dental Press J Orthod.* 2019;24(4):93-109.
6. Hsu E, Lin JS, Yeh H, Chang CH, Roberts WE. Comparison of the failure rate for infrazygomatic bone screws placed in movable mucosa or attached gingiva. *Int J Orthod Implantol.* 2017;47:96-106.
7. Chang CH, Huang C, Roberts WE. 3D cortical bone anatomy of the mandibular buccal shelf: A CBCT study to define sites for extra alveolar bone screws to treat class III malocclusion. *Int J Orthod Implantol* 2016;41:74-82.
8. Chang CH, Roberts WE. A retrospective study of the extra-alveolar screw placement on buccal shelves. *Int J Orthod Implantol.* 2013;32:80-9.
9. Wu JH, Lu PC, Lee KT, Du JK, Wang HC, Chen CM. Horizontal and vertical resistance strength of Infrazygomatic mini-implants. *Int J Oral Maxillofac Surg.* 2011;40:521-525.
10. Ishebiny T, Palomo JM, Baumgaertel S. Anatomic assessment of the mandibular buccal shelf for miniscrew insertion in white patients. *Am J Orthod Dentofacial Orthop.* 2018;153(4):505-11.
11. Chen CM, Lu PC, Wu JH, Wang HC. Horizontal pull-out strength of orthodontic Infrazygomatic mini-implant: An in vitro study. *Implant dentistry.* 2011;20(2):139-145.
12. Nucera R, Lo Giudice A, Bellocchio AM, Spinuzza P, Caprioglio A, Perillo L, Matarese G, Cordasco G. Bone and cortical bone thickness of mandibular buccal shelf for miniscrew insertion in adults. *Angle Orthod.* 2017;87(5):745-751.
13. Melsen B, Verna C. Miniscrew implants: The Aarhus anchorage system. *Semin Orthod.* 2005;11:24-31.
14. Santos AR, Castellucci M, Crusoé-Rebello IM, Sobral MC. Assessing bone thickness in the infrazygomatic crest area aiming the orthodontic miniplates positioning: a tomographic study. *Dental Press J Orthod.* 2017;22(4):70-6.
15. Ghosh A. Infra-zygomatic crest and buccal shelf - Orthodontic bone screws: A leap ahead of micro-implants – Clinical perspectives. *J Indian Orthod Soc* 2018;52:127-141.

16. Tseng YC, Wu JH, Chen HS, Chen CM, Ting CH. Effects of gripping volume in the mechanical strengths of orthodontic mini-implant. 2017;33:578-583.
17. Uribe F, Mehr R, Mathur A, Janakiraman N, Allareddy V. Failure rates of mini-implants placed in the Infrazygomatic region. *Prog Orthod*. 2015;16:31.
18. Liou EJ, Chen PH, Wang YC, Lin JC. A computed tomographic image study on the thickness of the Infrazygomatic crest of the maxilla and its clinical implications for miniscrew insertion. *Am J Orthod Dentofac Orthop*. 2007;131(3):352–6.
19. Murugesan A, Sivakumar A. Comparison of bone thickness in Infrazygomatic crest area at various miniscrew insertion angles in Dravidian population- A cone beam computed tomography study. *In Orthod*. 2020;18:105-114.
20. Roberts WE, Viecilii RF, Chang C, Katona TR, Paydar NH. Biology of biomechanics: finite element analysis of a statically determinate system to rotate the occlusal plane for correction of a skeletal class open-bite malocclusion. *Am J Orthod Dentofacial Orthop*. 2015;148(6):943-955.
21. Shih IY, Lin JJ, Roberts WE. Conservative correction of severe skeletal class III open bite: 3 force vectors to reverse the dysplasia by retracting and rotating the entire lower arch. *Int J Orthod Implantol*. 2015;38:4-18.
22. Chang C, Liu SS, Roberts WE. Primary failure rate for 1680 extra-alveolar mandibular buccal shelf miniscrews placed in movable mucosa or attached gingiva. *Angle Orthod*. 2015;85(6):905-910.
23. Almeida M. Como você utiliza os métodos de ligação de molas e/ou elásticos na mecânica de mini-implantes extra-alveolares? *Clín Ortod Dental Press*. 2019 Fev-Mar;18(1):76-97.
24. Lin C, Wu Y, Chang C, Roberts EW. Bimaxillary protrusion and gummy smile corrected with extractions, bone screws and crown lengthening. *Int J Orthod Implantol*. 2014;35:40-60.
25. Ishebiny T, Palomo JM, Baumgaertel S. Anatomic assessment of the mandibular buccal shelf for miniscrew insertion in white patients. *Am J Orthod Dentofacial Orthop*. 2018;153(4):505-11.
26. Liu H, Wu X, Tan J, Li X. Safe regions of miniscrew implantation for distalization of mandibular dentition with CBCT. *Prog Orthod* 2019;20:45
27. Chang CH, Lin JS, Roberts WE. Failure rates for stainless steel versus titanium alloy infrazygomatic crest bone screws: A single-center, randomized double-blind clinical trial. *Angle Orthod*. 2019;89(1):40-16.
28. Wang YC, Liou JW. Comparison of the loading behaviour of self-drilling and predrilled miniscrews throughout orthodontic loading. *Am J Orthod Dentofacial Orthop* 2008;133(1):38-43.
29. Alteneiji M, Liaw, Vaid RN, Ferguson DJ, Makki L. Treatment of VME using extra-alveolar TADS: Quantification of treatment effects. *Semin Orthod*. 2018;24(1):123-134.
30. Jia X, Chen X, Huang X. Influence of orthodontic mini-implant penetration of the maxillary sinus in the infrazygomatic crest region. *Am J Orthod Dentofacial Orthop* 2018;153:656-661.