



**TRABAJO FIN DE GRADO**

**ELEVACIÓN DE LA CAJA PROXIMAL  
Y CALIDAD DEL SELLADO  
MARGINAL EN INLAYS**

**Grado en Odontología**

**Departamento de Estomatología**

**Realizado por: Alicia Zarza Rebollo**

**Tutor: Juan José Segura Egea**

**Cotutor: Juan José Saúco Márquez**

Curso 2018/ 2019

Sevilla



**Facultad de Odontología**

DR. JUAN JOSÉ SEGURA EGEA, Catedrático de Universidad y Profesor de “Patología y Terapéutica Dental”, adscrito al Departamento de Estomatología, como Tutor del Trabajo fin de Grado y DR. JUAN JOSÉ SAÚCO MÁRQUEZ, Profesor Asociado y Profesor de “Patología y Terapéutica Dental”, adscrito al Departamento de Estomatología, como Cotutor del Trabajo fin de Grado.

**CERTIFICAN:**

Que el presente trabajo titulado **“ELEVACIÓN DE LA CAJA PROXIMAL Y CALIDAD DEL SELLADO MARGINAL EN INLAYS”** ha sido realizado por DÑA. ALICIA ZARZA REBOLLO bajo nuestra dirección y cumple a nuestro juicio, todos los requisitos necesarios para ser presentado y defendido como Trabajo de fin de Grado.

Y para que así conste y a los efectos oportunos, firmamos el presente certificado, en Sevilla a día 21 de mayo de 2019.

Fdo.: Juan José Segura Egea

Fdo.: Juan José Saúco Márquez



Facultad de Odontología



D/Dña. (Apellidos y Nombre)

...ALICIA ZARZA REBOLLO.....

con DNI..53349332..G.....alumno/a del Grado en Odontología de la Facultad de Odontología (Universidad de Sevilla), autor/a del Trabajo Fin de Grado titulado:

...ELEVACIÓN DE LA CAJA PROXIMAL Y CALIDAD DEL SELLADO MARGINAL EN INLAYS.....

**DECLARO:**

Que el contenido de mi trabajo, presentado para su evaluación en el Curso ..2018:2019....., es original, de elaboración propia, y en su caso, la inclusión de fragmentos de obras ajenas de naturaleza escrita, sonora o audiovisual, así como de carácter plástico o fotográfico figurativo, de obras ya divulgadas, se han realizado a título de cita o para su análisis, comentario o juicio crítico, incorporando e indicando la fuente y el nombre del autor de la obra utilizada (Art. 32 de la Ley 2/2019 por la que se modifica el texto refundido de la Ley de Propiedad Intelectual, BOE núm. 53 de 2 de Marzo de 2019)

**APERCIBIMIENTO:**

Quedo advertido/a de que la inexactitud o falsedad de los datos aportados determinará la calificación de **NO APTO** y que **asumo las consecuencias legales** que pudieran derivarse de dicha actuación.

Sevilla..23.....de..Mayo.....de 20..19...

(Firma del interesado)

Fdo.: ALICIA ZARZA REBOLLO

*Mi más sincero agradecimiento a mi tutor D. Juan José Segura Egea y a mi cotutor D. Juan José Saúco Márquez por su profesionalidad, ayuda y atención, sin la cual no podría haber realizado este trabajo. A mis amigos, a mi hermano, a mi pareja, y a todos mis seres queridos, especialmente a mis padres, por su apoyo incondicional, por animarme y hacer siempre todo lo que ha estado en sus manos y más. A los que empezaron siendo compañeros de clase y han acabado siendo una parte muy importante de mí; pero en especial a mi compañera de prácticas, Paula, con la que he compartido este bonito camino durante los 5 años.*

**ÍNDICE**

<b>1. INTRODUCCIÓN</b> .....	1
<b>1.1. CARIES DENTAL</b> .....	1
1.1.1. ETIOLOGÍA .....	2
1.1.2. EPIDEMIOLOGÍA .....	2
1.1.3. CARIES DE SUPERFICIES LISAS.....	2
<b>1.2. TIPOS DE RESTAURACIÓN</b> .....	3
<b>1.3. ELECCIÓN ENTRE RESTAURACIÓN DIRECTA O INDIRECTA</b> .....	4
<b>1.4. RESTAURACIONES INDIRECTAS</b> .....	6
1.4.1. INDICACIONES.....	6
1.4.2. CONTRAINDICACIONES: .....	7
1.4.3. VENTAJAS.....	7
1.4.4. DESVENTAJAS .....	7
<b>1.5. ¿INCRUSTACIONES DE PORCELANA O DE RESINA COMPUESTA?</b> .....	8
<b>1.6. PREPARACIÓN DE LA CAVIDAD</b> .....	9
<b>1.7. TÉCNICA</b> .....	11
<b>1.8. CAD- CAM</b> .....	12
<b>2. PLANTEAMIENTO DEL PROBLEMA Y OBJETIVOS</b> .....	14
<b>3. MATERIAL Y MÉTODO</b> .....	15
<b>4. RESULTADOS DE LA REVISIÓN</b> .....	18
<b>5. DISCUSIÓN</b> .....	22
<b>6. CONCLUSIONES</b> .....	26
<b>7. BIBLIOGRAFÍA</b> .....	27

## RESUMEN

Objetivo: la presente revisión bibliográfica trata de analizar las ventajas, desventajas, así como las indicaciones, del uso de la técnica de elevación de la caja proximal. A su vez, analizar si el uso de dicha técnica influye en la calidad del sellado marginal en las incrustaciones “inlays”.

Material y método: se realizó una búsqueda bibliográfica en la base de datos Pubmed y en Google Scholar, teniendo en cuenta una serie de criterios de inclusión y de exclusión.

Resultados: muestra los resultados de los 11 artículos seleccionados debido a su interés y relación con el presente trabajo.

Conclusión: hay falta de evidencia científica sobre el uso de la técnica y los beneficios o perjuicios que puedan dar, sin embargo, queda demostrada la eficacia en cuanto a la facilidad de trabajo que proporciona dicha técnica cuando se trata de cavidades interproximales muy profundas.

## ABSTRACT

Objective: the present bibliographical revision attempts to analyze the advantages, disadvantages, as well as the indications, of the use of the technique of proximal box elevation. At the same time, we aim at analyzing if the use of this technique influences the quality of the marginal seal in the "inlays" incrustations.

Material and method: a bibliographic search was carried out in the Pubmed database and Google Scholar, considering a series of inclusion and exclusion criteria.

Results: it shows the results of the 11 selected articles due to their interest and relationship with the present work.

Conclusion: there is a lack of scientific evidence regarding the use of the technique and the benefits or damages that may result from using it. However, the efficiency in terms of the ease of work provided by this technique when dealing with very deep interproximal cavities is more consistently supported.

## 1. INTRODUCCIÓN

### 1.1. CARIES DENTAL

La caries dental es la enfermedad crónica más frecuente del ser humano. Se trata de una enfermedad infecciosa bacteriana compleja, que comienza tras la erupción (1). Puede tener lugar tanto en dentición decidua como permanente, inicialmente en la corona dental, y posteriormente puede dañar las superficies radiculares expuestas (2).

Es considerada una enfermedad crónica progresiva, que presenta agudizaciones. Provoca la destrucción de los tejidos dentarios a través de la acción de ácidos (1).

Puede seguir tres rutas diferentes de invasión (3):

- a) Centrípeta, en caso de que avance desde el fin del túbulo hacia la pulpa.
- b) Centrífuga, cuando la caries comienza en la cámara pulpar y va avanzando hacia el exterior.
- c) Vertical, en caso de que avance e invada los túbulos de forma perpendicular.

En la siguiente imagen, podremos ver la clasificación de caries dental según Majaré, en la que:

E1: afectado el tercio externo del esmalte

E2: afectado el esmalte completo

D1: afectado el tercio externo de la dentina

D2: afectado hasta el tercio medio de la dentina

D3: afectado hasta el tercio interno de la dentina

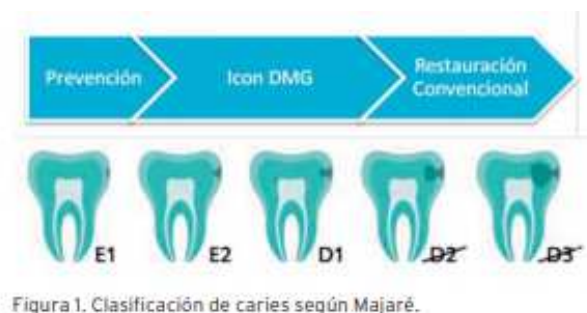

Figura 1. (4)

### 1.1.1. ETIOLOGÍA

La caries dental es una enfermedad multifactorial, en la que influyen factores como (3):

- Civilización y raza, por la influencia racial en cuanto a la mineralización del diente y la dieta.
- Herencia, debido a que existen grupos inmunes y otros altamente susceptibles, siendo esta característica transmisible.
- Dieta.
- Composición química: la presencia de ciertos elementos en el esmalte como el flúor, estroncio, boro, litio,..., aumenta la resistencia a la caries.
- Morfología dentaria.
- Higiene bucal

### 1.1.2. EPIDEMIOLOGÍA

Para el estudio epidemiológico de la caries, se deben integrar la relación entre el huésped y el agente causal con las condiciones ambientales, tanto a nivel local como general de la comunidad donde vive. Influyen factores propios (edad, susceptibilidad, sexo, raza), ambientales y genéticos (1).

El índice CAO es el más usado en todo el mundo, siendo:

- o C: cariado.
- o A: ausente por caries o con indicación de extracción por caries.
- o O: obturado.

La prevalencia de la caries dental en la infancia, en niños de 2 a 5 años, ha aumentado recientemente, por lo que se debe hacer de este grupo de edad un área de acción prioritaria global (2).

### 1.1.3. CARIES DE SUPERFICIES LISAS

Se localizan en el tercio gingival de las caras libres (vestibular, palatina o lingual) y en las caras interproximales (mesial o distal) de los dientes. Lo más frecuente es encontrar caries proximales y vestibulares (1).



Las superficies lisas no son favorables para la formación de caries, sin embargo, las zonas cercanas a la encía, donde no hay autoclisis sí lo son. También bajo los contactos proximales, ya que el punto de contacto protege la placa y dificulta la limpieza de la zona (1).

En esta revisión bibliográfica nos vamos a centrar en las caries de superficies lisas interproximales, las cuales son más complicadas de detectar, por lo que será imprescindible la realización de varios métodos diagnósticos, como podrían ser: inspección visual, transiluminación, separación, seda dental, exploración con sonda, radiografía, test colorimétricos, o detectores de caries (1).

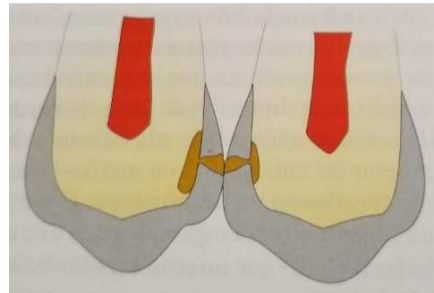


Figura 2. (1)

## 1.2. TIPOS DE RESTAURACIÓN

Las restauraciones coronarias pueden ser conservadoras, protésicas o híbridas.

Dentro de las restauraciones conservadoras estarán las directas (el material se inserta en estado plástico directamente en la cavidad y endurece una vez dentro) o las indirectas (de inserción plástica o rígida, preparadas y endurecidas fuera de boca, previamente a la inserción). A su vez, dentro de este grupo tendremos restauraciones plásticas directas de resina compuesta o amalgama, y los inlays y onlays, que podrán estar elaborados con diferentes materiales como oro colado, porcelana o resina compuesta (5) (1).

Las restauraciones protésicas generan un recubrimiento total del remanente dentario, ocupando su porción periférica (coronas) (5).

Las restauraciones híbridas suelen ser conservadoras, pero se inserta un poste radicular para proporcionar estabilización mecánica. Más frecuentemente se encuentran en el sector anterior y en premolares (5).

Las restauraciones indirectas son aquellas que se conforman en bloque y se endurecen fuera de la boca previamente a la colocación. Son cementadas en boca, y dependiendo de si son

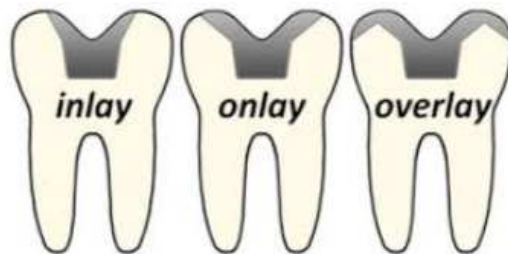restauraciones metálicas o de resina compuesta / porcelana aprovecharán, en el primer caso la fricción y en los segundos, la adhesión (1).

En el caso de las restauraciones de resina compuesta o de porcelana, la adhesión y la integración física superficial, permiten que puedan trasladar las cargas recibidas evitando que se concentren en su propia estructura y evitando así posibles fracturas (5).

En los últimos años, las petición por parte de los pacientes de restauraciones estéticas ha ido en aumento, lo que descarta las restauraciones de amalgama de plata y de oro, aumentando así la utilización de materiales compuestos con técnicas directas o indirectas, es decir, incrustaciones (inlay/ onlay/ overlay) (6).

Por su extensión, las clasificamos en:

- **INLAYS:** la restauración no cubre ninguna cúspide del diente (1). Ocupa fundamentalmente su porción interna (5).
- **ONLAYS:** la restauración cubre alguna cúspide del diente (1). El recubrimiento se extiende periféricamente, generando el abrazamiento y contención mecánica del remanente (5).
- **OVERLAY:** la restauración cubre todas las cúspides.



### 1.3. ELECCIÓN ENTRE RESTAURACIÓN DIRECTA O INDIRECTA

Los criterios de selección entre la reconstrucción directa con resina compuesta o una incrustación son:

- ❖ Factores relacionados con el diente:
  - Molar o premolar: la fuerza ejercida por los dientes es mayor cuanto más posterior sean, ya que se encuentran más cerca de los músculos masticatorios (6).

- Clase de Black y extensión de la lesión cariogénica: los dientes con las restauraciones MO, OD, MOD y los dientes endodonciados se vuelven progresivamente más débiles (6).
- Pieza vital o desvitalizada: los dientes desvitalizados son más susceptibles a las fracturas (6).

En los dientes restaurados con técnicas directas puede fallar la integridad postoperatoria, debido a tensiones internas que evitan un adecuado sellado coronal (6). Al restaurar con una incrustación, no se polimeriza el material dentro de la boca, sino que se inserta un material estable ya polimerizado, y no se generan tensiones sobre la interfaz adhesiva, excepto aquellas producidas por la delgada capa del medio cementante resinoso (5).

❖ Factores relacionados con la restauración:

- Resistencia: las restauraciones indirectas están sometidas a procesos de post-polimerización, obtienen un mayor grado de conversión y tienen menos estrés residual, lo que conlleva a tener mejores propiedades físicas finales.
- Adaptación marginal / contracción: cuando el margen está bajo la unión amelocementaria, las restauraciones directas con resina compuesta dan problemas como consecuencia de la contracción por polimerización, y acaba provocando la denominada brecha o gap marginal. Una alternativa útil serían las incrustaciones.
- Decoloración marginal: en restauraciones indirectas.
- Color: no presentan notables diferencias, sin embargo, podrían resultar más estables desde un punto de vista estético las restauraciones directas, ya que las incrustaciones podrían presentar una decoloración del margen.
- Textura superficial: tras unos años, las restauraciones indirectas presentan una superficie más lisa, con mejores resultados.
- Forma anatómica: en ambos casos se obtienen resultados muy satisfactorios.
- Riesgo de caries secundaria / microfiltración: en pacientes con una receptividad cariogénica alta son los más indicados para una incrustación, ya que minimizaría la formación de caries secundarias debido a la contracción.
- Sensibilidad postoperatoria: menos microfiltración y por tanto menos sensibilidad en las incrustaciones, aunque estadísticamente no hay diferencias significativas (6).

- ❖ Factores relacionados con el paciente
  - Costo: el costo económico es mayor en las incrustaciones, mientras que el costo biológico puede ser al contrario, teniendo que respetar una preparación adecuada de la cavidad.
  - Nivel de higiene oral.
  - Parafunciones como bruxismo y rechinamiento: pueden provocar tanto la fractura del diente restaurado como el desgaste precoz de la restauración. Son de elección las restauraciones con resina compuesta, especialmente las indirectas post- polimerizadas, presentando mayor resistencia al desgaste (6).

## 1.4. RESTAURACIONES INDIRECTAS

### 1.4.1. INDICACIONES

Son muy comunes para restaurar lesiones interproximales amplias (Clase II de Black) y un istmo intercuspídeo mayor al tercio de la amplitud del plano oclusal, ya que las técnicas directas no son de calidad constante y son sensibles a la técnica y experiencia del operador, además de precisar de más tiempo de consulta (6).

- a. Defectos grandes, donde no es conveniente utilizar técnicas directas (7).
- b. Destrucciones extensas del diente donde es difícil restablecer la anatomía (1).
- c. Corrección oclusal en maloclusiones y abrasiones. También puede estar indicado como terapia periodontal, corrigiendo las anomalías oclusales (1).
- d. En dientes endodonciados, ya que suelen tener una pérdida de estructura dentaria extensa y están más debilitados (1).
- e. Dientes posteriores endodonciados para evitar la colocación de pernos o postes radiculares (5).
- f. Soporte para prótesis parciales (1).
- g. Pilar de prótesis fija (1).
- h. Restauraciones subgingivales, ya que proporcionan una superficie muy lisa y pulida (1).
- i. Cuando se requiera gran estética en los dientes anteriores y no sea posible mediante resina compuesta (1).
- j. Cuando tengamos que tratar varias restauraciones situadas de forma próxima, ya que se gana tiempo al modelar, ajustar la oclusión y pulir fuera de boca (1).

#### 1.4.2. CONTRAINDICACIONES

- a. Dientes jóvenes con grandes cámaras pulpares y dentina mineralizada de forma incompleta, ya que podemos dañar los tejidos pulpares al realizar la preparación cavitaria (1).
- b. Dientes deciduos (1).
- c. Obturaciones pequeñas que puedan resolverse exitosamente de forma más simple (1).

#### 1.4.3. VENTAJAS

- Protección y estabilización del remanente dentario (5).
- Conservan más tejido en comparación con recubrimientos totales o coronas (5).
- Evitan la inserción de pernos, postes, y los márgenes cercanos a los tejidos periodontales (5).
- Se inserta en la cavidad un cuerpo inerte de composite, que es cementado y polimerizado en boca, manteniendo un mejor control de la forma anatómica y los contactos proximales (7).
- Permite la confección de estas restauraciones en el laboratorio, donde los contornos, los contactos proximales y la anatomía están diseñados con más precisión (7).
- Mayor resistencia a la tensión y al desgaste (1).
- Los cambios de volumen que sufren algunos materiales al endurecerse pueden ser compensados fuera de boca con los materiales de cementación (1).
- Tratamientos más sencillos, breves y económicos (5).

#### 1.4.4. DESVENTAJAS

- Al ser cementadas, se crea una interfase diente - restauración. Esto puede resultar una zona de posible filtración. Además, al tener múltiples fases de elaboración, favorece desajustes entre el diente y la restauración (1).
- Preparación cavitaria más agresiva (1).
- Procedimiento más lento y más costoso (1).

### 1.5. ¿INCRUSTACIONES DE PORCELANA O DE RESINA COMPUESTA?

Para las cavidades de clase II en serie o los recubrimientos coronarios completos, están indicados los métodos indirectos con composite o cerámica, ya que las técnicas directas o semidirectas supondrían un tiempo y un esfuerzo innecesario (8).

No existen ventajas generales, sin embargo, hay diferencias en ciertos aspectos particulares que pueden llevar a una selección al trabajar sobre dientes endodónticamente tratados (5).

En esta tabla podemos ver los distintos parámetros comparativos entre las restauraciones de cerámica y de composite, siendo:

- +++: ideal
- ++: satisfactorio
- +: aceptable
- -: insatisfactorio.

PARÁMETROS DE EVALUACIÓN	CERÁMICAS	COMPOSITES
Simplicidad de los procedimientos clínicos	+	++
Facilidad de los procedimientos de laboratorio	+	+++
Potencial de reparación y facilidad de las reparaciones en boca	-	++
Estética		
- A corto plazo	+++	+++
- A largo plazo	+++	++
Pulibilidad	+/-	++
Resistencia al desgaste		
- Del material de restauración	+++	++
- Del antagonista	++/-	+++
Módulo de elasticidad, rigidez	+	++

PARÁMETROS DE EVALUACIÓN	CERÁMICAS	COMPOSITES
Coefficiente de expansión térmica	+++	+
Eficacia de los procedimientos de adhesión	++	++
Estabilidad química	+++	+
Biocompatibilidad	+++	++
Seguimiento clínico	+	+
Coste	-	+

Para las restauraciones de clase II en serie sin recubrimiento cuspldeo, parecen preferibles las incrustaciones intracoronarias de composite indirectas, debido a que su manipulaci3n es m1s sencilla y hay menos fracturas que con cer1micas. Por otro lado, para las restauraciones de clase II en serie grandes que incluyen recubrimientos cuspldeos (8), y cuando sea necesaria una restauraci3n mec1nicamente m1s apropiada, las incrustaciones cer1micas ser1n m1s apropiadas (5).

En la rehabilitaci3n coronaria postendod3ntica, son m1s frecuentes los onlays, por lo tanto las incrustaciones cer1micas ser1n m1s habituales (5).

## 1.6. PREPARACI3N DE LA CAVIDAD

La preparaci3n de la cavidad para restauraciones indirectas en cer1mica y resina compuesta debe poseer una geometr1a simple con topes retentivos para una mejor adaptaci3n de la cavidad, mientras que las paredes laterales deben ser planas y aproximadamente 10° - 15° divergentes hacia oclusal para permitir la inserci3n del producto. Deben ser cavidades expulsivas, con las l1neas internas y externas redondeadas para una mejor distribuci3n de tensiones mec1nicas (6).

A diferencia de los metales, los composites y las porcelanas necesitan espesores mayores para su adecuado funcionamiento mec1nico, m1nimo 2 mm de espacio interoclusal, y no menos de 1,5 mm de espesor para recubrir una cuspide (5).

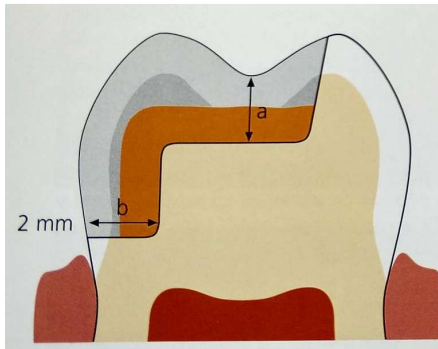


Figura 3. (6)

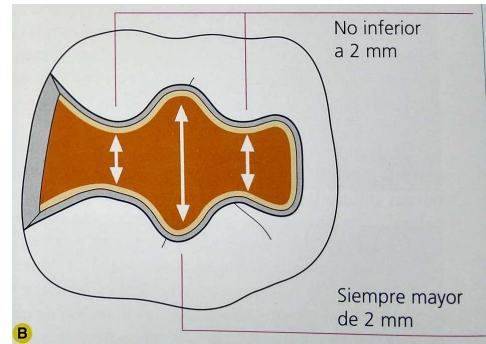


Figura 4. (6)

El ángulo cavo superficial, cercano a los 90°, no debe ser biselado, sino regularizado para que no queden prismas de esmalte sin soporte (preparación con márgenes en hombro, es decir, sección transversa de los prismas del esmalte). El espesor mínimo de esmalte necesario es de 0,5 mm para una adaptación y sellado adecuado (6).

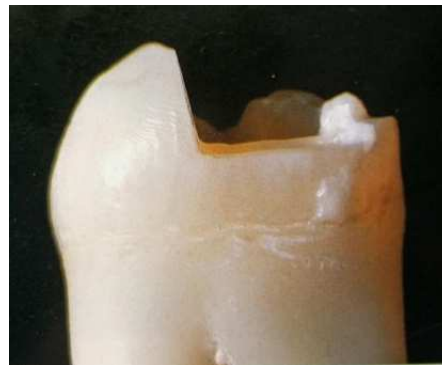

Figura 5. (8)

El recubrimiento cuspidado puede ser realizado mediante un corte oclusal neto, preparando o reduciendo la cúspide en sentido ocluso - axial. La reducción oclusal de la cúspide está indicada cuando la pérdida de sustancia está localizada principalmente a nivel del tercio oclusal o cuando el espesor cuspidado residual es tal, como para no poder ser compensado mediante una pre-reconstrucción adhesiva (6).

En el caso de márgenes subgingivales, hay autores que proponen reubicar el margen cervical en la zona supragingival, mediante la aplicación de un pequeño incremento de resina compuesta fluida, lo cual permitirá colocar el dique de goma (6).

Hay ciertos parámetros que pueden influir en el diseño general de la cavidad y en la decisión de realizar o no un recubrimiento cuspidado (8):



- Relación entre los contactos oclusales y los límites de la preparación.
- Tensiones funcionales en las paredes remanentes / tipo de oclusión.
- Espesor de las paredes cavitarias y/o presencia de defectos como erosiones, abrasiones y grietas.
- Características intrínsecas de los materiales de restauración seleccionados.
- Voladizos proximales.
- Extensión de la futura preparación en zonas críticas desde el punto de vista estético.

## 1.7. TÉCNICA

La técnica indirecta prevé la ejecución del producto protésico en dos sesiones (6).

Durante la primera cita, en primer lugar, previamente al tallado tomaremos una impresión de ambas arcadas con hidrocoloides irreversibles. La impresión de la arcada antagonista servirá para poder reproducir las relaciones oclusales en el laboratorio, mientras que la finalidad de la impresión de la arcada donde tallaremos, será poder confeccionar un provisional (1).

Posteriormente, tras eliminar la restauración y los desniveles producidos por el proceso cariogénico, se procede a la definición del diseño cavitario (6). Tallamos el diente con una fresa de diamante, de forma cilíndrica o troncocónica, a alta velocidad (1).

Una vez preparada la cavidad se toma una impresión con más definición, en la que necesitamos obtener gran detalle. Por ello, se utilizan siliconas de condensación, siliconas de adición, polisulfuros, vinil de polisilanos, etc. (1).

Una vez finalizada la toma de impresiones, se mandarán al laboratorio, junto con un registro oclusal que sirva para relacionar los dos modelos (1).

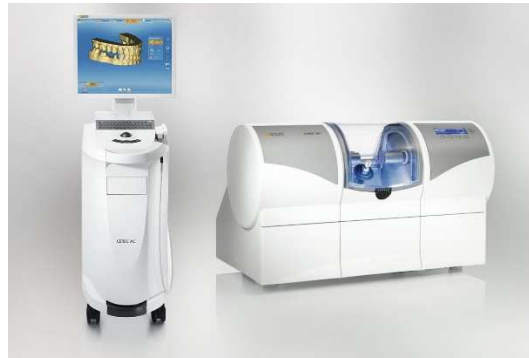La primera sesión finalizará con el cementado del provisional si ha sido preparado con antelación, o con la aplicación de una pasta de medicación provisional sin eugenol (6).

En la segunda sesión se cementará la restauración al diente con la finalidad de unirlos y sellar la interfase entre ambos. Los cementos utilizados pueden ser de fosfato de zinc, de policarboxilatos, de ionómero de vidrio, de resina, y los más recientes, cementos mixtos entre ionómero de vidrio y resina (1).

Tras eliminar el material en exceso, polimerizamos durante 40 segundos sobre todas las caras alcanzables de la pieza dentaria. Por último procedemos al acabado, pulido y abrillantado de la restauración (6).

### 1.8. CAD- CAM

Inicialmente, la unidad CEREC se centraba únicamente en la fabricación de inlay y onlay para cementado inmediato. Sin embargo, el desarrollo continuo del hardware y del software ha dado lugar al actual sistema CEREC 3, el cual puede fabricar inlay, onlay, coronas posteriores y coronas anteriores (6).



CAD: diseño asistido por ordenador / CAM: fabricación asistida por ordenador (8).

Trata de diseñar restauraciones de acuerdo con la preparación, función y anatomía natural, sustituyendo los métodos tradicionales. Permite realizarlo en la consulta dental, de forma mecanizada. La resistencia mecánica, el ajuste marginal y la calidad de la superficie y la estética se ven mejoradas con este sistema (8).

La impresión se toma en el gabinete dental, realizando la operación de CAD. A continuación, se transmiten los datos a una estación central de CAM para la confección de la restauración (8).

Esto conlleva varios pasos:

- I. Espolvoreado de la preparación: se recubre la totalidad del campo de visión con una fina capa opaca de dióxido de titanio, que produce una difusión uniforme de la luz (8).
- II. Impresión óptica: la imagen 3D debe poseer la exacta línea de diseño requerida por el aspecto oclusal. El punto de vista de la cámara define el eje de inserción del diente (6).
- III. Diseño de la restauración asistido por ordenador (8).

IV. Tallado de la restauración (8).

V. Cementado y acabado: debemos probarlo para obtener una adaptación pasiva, evitando cualquier tipo de fricción, ya que aumentaría el riesgo de fractura al causar tensión (6).

Las indicaciones de las restauraciones de CEREC coinciden con las de las técnicas semidirectas, particularmente con lesiones grandes pero aisladas, en las que están contraindicadas las restauraciones directas y no es necesario un procedimiento de laboratorio (8).

La técnica de restauración mediante CAD-CAM ha demostrado ser muy fiable en largos periodos de tiempo de hasta 18 años, en el caso de grandes defectos de dientes posteriores, con una tasa de supervivencia muy equiparable a la de las restauraciones directas de composite (9).

## 2. PLANTEAMIENTO DEL PROBLEMA Y OBJETIVOS

La caries dental es la enfermedad crónica más frecuente del ser humano. Se trata de una enfermedad multifactorial, que provoca la destrucción de los tejidos dentarios.

Principalmente, la cuestión será la elección entre una reconstrucción directa o indirecta, según algunos factores relacionados con el diente, con la restauración y con el paciente.

Las restauraciones indirectas se confeccionan fuera de boca, y pueden ser inlays, onlays u overlays, según su extensión.

Están indicadas principalmente para restaurar grandes defectos, en dientes endodonciados, como pilares de prótesis, correcciones oclusales, restauraciones subgingivales,... Y contraindicados en dientes deciduos u obturaciones pequeñas.

Este tipo de restauraciones presentan más ventajas que desventajas, ya que protegen y estabilizan el remanente dentario, además de ciertas ventajas mencionadas anteriormente.

Una vez elegida la restauración indirecta, elegiremos el material: resina compuesta o cerámica, según el caso, siendo más habituales las incrustaciones cerámicas.

La preparación de la cavidad deberá seguir los pasos indicados para que la incrustación entre lo más pasivamente posible, sin interferencias y adapte adecuadamente.

La técnica indirecta de las restauraciones indirectas implica dos sesiones: la primera, en la que se tomarán las impresiones, se realizará el tallado y el paciente se irá con un provisional; y la segunda, en la que se cementará la restauración definitiva.

El diseño y la fabricación asistida por ordenador (CAD- CAM) permiten la confección de estas restauraciones en la clínica dental.

De modo que, en esta revisión bibliográfica, planteamos dos objetivos principales:

1. Analizar si la elevación de la caja proximal influye en la calidad del sellado marginal.
2. Analizar si la elevación de la caja proximal influye en la facilidad de la colocación de la restauración en el diente.

### 3. MATERIAL Y MÉTODO

Para realizar esta revisión bibliográfica me he basado en la búsqueda de artículos científicos en la base de datos Pubmed, y en la literatura que hay escrita acerca del tema en libros.

En la base de datos Pubmed, los términos Mesh empleados en la primera búsqueda fueron los siguientes: “*Proximal box elevation*”, “*Marginal adaptation*”, “*Dental marginal adaptation*”, “*Ceramicinlay*”, “*Composite inlay*”, “*Marginal quality*”, “*Subgingival margins*”, “*Cervical marginrelocation*”, “*Indirectadhesiverestorations*”, “*Proximal marginelevationtechnique*”, “*Shrinkage stress*”, “*CAD- CAM*”.

A continuación, queda detallado el proceso de la primera búsqueda de artículos, con las palabras claves utilizadas y el número total de artículos obtenidos.

PRIMERA BÚSQUEDA	TOTAL
“Proximal box elevation”	24
“Marginal adaptation”	3.420
“Dental marginal adaptation”	2.795
“Ceramicinlay”	154
“Composite inlay”	113
“Marginal quality”	186
“Subgingival margins”	4.1262
“Cervical marginrelocation”	5.189
“Indirectadhesiverestorations”	9
“Proximal marginelevationtechnique”	7
“Shrinkagestress”	287
“CAD- CAM”	3.108

Tras esta primera búsqueda, realicé una segunda búsqueda en Pubmed, combinando los términos utilizados en la tabla anterior, mediante los operadores booleanos “AND” y “OR”, que finalmente quedaría de la siguiente forma:

Segunda búsqueda: (proximal box OR proximal margin) AND (inlay OR marginal adaptation OR marginal relocation OR CAD-CAM).

```
((proximal[All Fields] AND box[All Fields]) OR (proximal[All Fields] AND ("margins of excision"[MeSH Terms] OR ("margins"[All Fields] AND "excision"[All Fields]) OR "margins of excision"[All Fields] OR "margin"[All Fields]))) AND (("inlays"[MeSH Terms] OR "inlays"[All Fields] OR "inlay"[All Fields]) OR (marginal[All Fields] AND ("acclimatization"[MeSH Terms] OR "acclimatization"[All Fields] OR "adaptation"[All Fields])) OR (marginal[All Fields] AND relocation[All Fields]) OR ("computer-aided design"[MeSH Terms] OR ("computer-aided"[All Fields] AND "design"[All Fields]) OR "computer-aided design"[All Fields] OR ("cad"[All Fields] AND "cam"[All Fields]) OR "cad cam"[All Fields]))
```

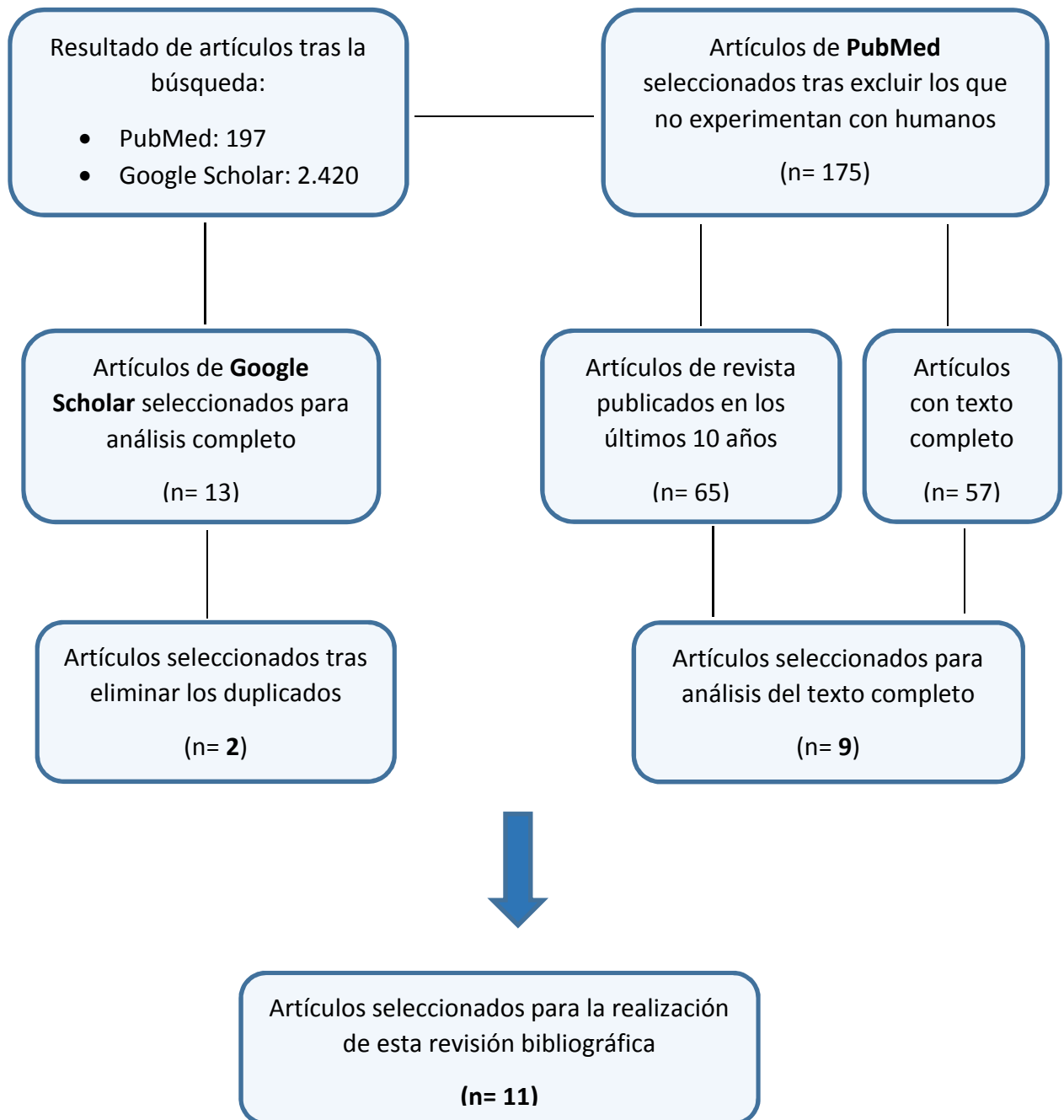
### **Criterios de inclusión y exclusión:**

Para la realización de la búsqueda de artículos he tratado de seleccionar los más adecuados y específicos con respecto al tema de esta revisión, y para ello me he basado en los siguientes criterios de inclusión:

- Aquellos artículos que han sido publicados en los últimos 10 años.
- Artículos de los que podría obtener el texto completo.
- Artículos escritos en inglés o en español.
- Estudios clínicos, meta-análisis, revistas,...

Y a su vez, he tenido en cuenta que no fueran artículos que hablaran sobre animales, o que carecieran del interés o relación adecuada sobre el tema a revisar.

En la siguiente figura, se muestra el proceso de selección de los estudios incluidos en esta revisión bibliográfica:



## 4. RESULTADOS DE LA REVISIÓN

TÍTULO	AUTOR	REVISTA Y AÑO	MUESTRA	OBJETIVOS	CONCLUSIONES
<b>Effect of proximal box elevation with resin composite on marginal quality of resin composite inlays in vitro</b>	Matthias J. Roggendorf, Norbert Kraemer, Christoph Dippold, Vera E. Vosen, Michael Naumann, Anahita Jablonski-Momeni, Roland Frankenberger	Journal of Dentistry 2012	40 terceros molares de humanos.  Cavidades mesio-ocluso-distales con una de las cajas proximales por debajo de la unión cemento-esmalte.	Evaluar la calidad marginal y de la transición resina-resina en cavidades proximales profundas con y sin 3 mm de elevación de la caja proximal, usando resina compuesta antes y carga termomecánica después.	Válido para inlays de resinas compuestas en cajas proximales profundas. Tres capas de 1 mm de composite para elevación de la caja proximal muestran la mejor actuación con respecto a la calidad marginal.
<b>Influence of proximal box elevation technique on marginal integrity of adhesively luted Cerec inlays</b>	Veronika Müller & Karl-Heinz Friedl & Katrin Friedl & Sebastian Hahne & Gerhard Handel & Reinhold Lang	Clin Oral Invest 2017	24 molares de humanos.  Cavidades mesio-ocluso-distales con cajas proximales por debajo de la unión cemento-esmalte.	Evaluar la calidad marginal en inlays con Lava Ultimate (resina nanocerámica) en cavidades proximales profundas, con y sin elevación de la caja proximal, antes y después de carga termomecánica.	La integridad marginal de los inlays unidos a dentina no difiere a la de los inlays unidos a la caja proximal que ha sido elevada mediante composite.  Para cajas proximales profundas, la técnica PBE puede ser una alternativa.
<b>Influence of proximal box elevation on bond strength of composite inlays</b>	Dayana Da Silva Gonçalves & María Cura & Laura Ceballos & M <sup>a</sup> Victoria Fuentes	Clin Oral Invest 2017	25 molares de humanos.  Cavidades de clase II (ocluso-mesial).	Evaluar la influencia de la elevación de la caja proximal sobre la fuerza de unión microtensil (mTBS) de los inlays de composite en el piso de la caja proximal, utilizando un cemento de resina autoadhesivo o de grabado total.	La elevación proximal de la caja mejoró la resistencia de la unión obtenida con el cemento de resina G-Cem. Para RelyX ARC, la posición del margen cervical no afectó la fuerza de adhesión de las incrustaciones compuestas



TÍTULO	AUTOR	REVISTA Y AÑO	MUESTRA	OBJETIVOS	CONCLUSIONES
<b>Deep Margin Elevation: A Paradigm Shift</b>	Pascal Magne, Roberto C. Spreafico	The American Journal of Esthetic Dentistry 2012	Restauraciones clase II	Proponer una técnica que involucra la colocación de una matriz Tofflemire modificada, seguida de un sellado de dentina inmediato y una elevación del margen subgingival pasando a ser supragingival, usando una base de resina compuesta unida directamente.	Opción útil para pacientes que no pueden permitirse procedimientos invasivos. Facilita la toma de impresiones ópticas del margen subgingival y la colocación de grandes restauraciones directas de composite.
<b>Marginal quality of flowable 4-mm base vs. conventional y layered resin composite</b>	Matthias J. Roggendorf, Norbert Kraemer, Andreas Appelt, Michael Naumann, Roland Frankenberger	Journal of Dentistry 2011	Terceros molares extraídos de humanos.  80 cavidades mesio-ocluso-distal, con una caja proximal por debajo de la unión cemento- esmalte.	Evaluar la integridad marginal de los empastes compuestos de resina posterior adherida al esmalte y la dentina con y sin base fluida de 4 mm, antes y después de la carga termomecánica (TML)	El reemplazo de dentina tanto con SDR como con el relleno de 4 mm mostró un buen desempeño con las combinaciones de materiales en investigación.
<b>Cervical margin relocation in indirect adhesive restorations: A literature review</b>	Jelena Juloski, Serhat Köken, Marco Ferrari	Journal of Prosthodontic Research 2017	Investigación electrónica mediante la base de datos MEDLINE	Resumen de la literatura científica existente de la investigación de la técnica de recolocación del margen cervical previa a la cementación adhesiva de las restauraciones indirectas	Actualmente no hay gran evidencia científica que apoye o no el uso de esta técnica. Serán necesarios ensayos clínicos controlados aleatorios para comprobar, especialmente, la longevidad de las restauraciones y la salud periodontal.

TÍTULO	AUTOR	REVISTA Y AÑO	MUESTRA	OBJETIVOS	CONCLUSIONES
<b>Proximal Box Elevation With Resin Composite and the Dogma of Biological Width: Clinical R2-Technique and Critical Review</b>	Cornelia Frese, Diana Wolff, Hans Joerg Staehle,	Operative Dentistry 2014	Segundo premolar inferior derecho (45), sin dolor, vital, sin movilidad, con sondaje de 2 mm.  Presenta caries en el margen cervical, por debajo de la unión cemento- esmalte.	Restaurar dientes muy dañados mediante restauraciones directas de composite, utilizando la técnica de dos pasos R-2  Paso 1: elevación de la caja proximal (estratificación para reubicar el margen por encima de la unión cemento- esmalte).  Paso 2: restauración directa de composite.	Proporciona un tratamiento opcional para grandes cavidades por debajo de la unión cemento- esmalte. Es necesario que en estos casos se alcance un nivel de higiene muy alto, que evite la inflamación, y hay que tener en cuenta que se invade el ancho biológico.  No se conocen los factores individuales que influyen, y no hay evidencias literarias sobre la fuerza de unión a largo plazo y la calidad marginal en estas restauraciones.
<b>Effect of proximal box elevation with resin composite on marginal quality of ceramic inlays in vitro</b>	Roland Frankenberger & Julia Hehn & Jan Hajtó & Norbert Krämer & Michael Naumann & Andreas Koch & Matthias J. Roggendorf	Clin Oral Invest 2013	48 terceros molares extraídos de humanos, con cavidades mesio-ocluso-distales, con una de las cajas proximales por debajo de la unión cemento- esmalte	Evaluar la calidad marginal y la transición resina- resina de las incrustaciones vitrocerámicas de CAD/ CAM en cavidades proximales profundas con y sin elevación de 3mm de la caja proximal con resina compuesta antes y después de la carga termomecánica.	Con un compuesto de resina adherida y una técnica de estratificación adecuada, la elevación de la caja proximal es una alternativa a la unión cerámica a la dentina, mientras que los cementos de resina autoadhesivos no son adecuados para ello.

TÍTULO	AUTOR	REVISTA Y AÑO	MUESTRA	OBJETIVOS	CONCLUSIONES
<b>Influence of proximal box elevation on the marginal quality and fracture behavior of root-filled molars restored with CAD/CAM ceramic or composite onlays</b>	Irina Ilgenstein & Nicola U. Zitzmann & Julia Bühler & Florian J. Wegehaupt & Thomas Attin & Roland Weiger & Gabriel Krastl	Clin Oral Invest 2014	Tratamiento de conductos en 48 molares mandibulares humanos. Cuidados mesio-ocluso-distales con la caja distal 2 mm por debajo de la unión cemento-esmalte.  Elevación de la caja proximal distal hasta el nivel de la unión cemento-esmalte en dos grupos, dejando los otros dos sin elevar.	Investigar la influencia de la elevación de la caja proximal con resina compuesta en molares endodonciados con defectos proximales profundos, que posteriormente fueron restaurados con cerámicas o resinas compuestas diseñadas con CAD / CAM.	La elevación de la caja proximal no tuvo impacto ni en la integridad marginal ni en la resistencia a la fractura en los molares restaurados con onlays de cerámica feldespática.  Los onlays de composite fabricados mediante CAD / CAM fueron más favorables que los de cerámica, especialmente sin la elevación de la caja proximal.
<b>Restoring proximal cavities of molars using the proximal box elevation technique: Systematic review and report of a case</b>	Andrej M. Kielbassa, Fabian Philipp	Quintessence International 2015	Documentos relevantes encontrados acerca de la elevación de la caja proximal con resina compuesta.	Documentar acerca del éxito y los efectos de la elevación de la caja proximal con resinas compuestas.	La elevación de la caja proximal facilita las restauraciones adhesivas directas o indirectas en cavidades con el margen ubicado por debajo del tejido gingival. Además, beneficia el sellado inmediato de la dentina.
<b>Influence of a proximal margin elevation technique on marginal adaptation of ceramic inlays</b>	M. Zaruba, T. N. Göhring, F. J. Wegehaupt & T. Attin	Acta Odontologica Scandinavica 2012	40 molares humanos con cavidades clase II mesio-ocluso-distales.  Distribución en 4 grupos.	Evaluar el efecto de la técnica de elevación del margen proximal en la adaptación de inlays de cerámica.	No hay diferencias en la integridad marginal entre la colocación del inlay de cerámica tras la elevación del margen proximal con composite o la colocación directamente sobre la dentina.

## 5. DISCUSIÓN

Cuando las restauraciones indirectas, ya sean de resina compuesta o de cerámica, apoyan sobre un margen de esmalte, el pronóstico clínico en general, resulta excelente. En cambio, cuando el margen proximal de la cavidad es muy profundo o no tiene esmalte, la situación es más complicada de manejar (10).

A la hora de restaurar cavidades con una cavidad proximal con un margen muy profundo, nos podemos encontrar con dos problemas principales: problemas de naturaleza biológica y problemas técnicos / operativos (11).

Los problemas de naturaleza biológica se refieren a la posible violación de la anchura biológica, la cual debe ser de 3 mm (entre el margen de la restauración y la cresta alveolar). Es de suma importancia respetar este espacio para no perjudicar tejidos vecinos y provocar inflamación gingival, afectación periodontal, resorción del hueso, acúmulo de placa,... En caso de no ser posible, debemos obtenerlo de alguna forma, como podría ser el alargamiento quirúrgico coronario o la extrusión ortodóncica del diente (11) (12). Sin embargo, estudios como el de C. Frese y cols. (2014) (12) asumen que en la mayor parte de los casos se invade el espacio biológico en unas medidas limitadas, pero esto debe hacerse siempre y cuando haya un compromiso previo de una higiene más elevada por parte del paciente, sin la cual, no tendría éxito (12).

En estos casos en los que la cavidad se extiende por debajo del límite amelocementario, nos encontramos diversas complicaciones, principalmente la dificultad para conseguir un adecuado aislamiento con la colocación del dique de goma, la preparación de la cavidad, la toma de impresiones, el procedimiento de adhesión y cementación, la remoción de los excesos, etc. Además, en estas cavidades se produce la acumulación de agua o adhesivo en las esquinas con mucha frecuencia, lo que disminuye la fuerza de unión adhesiva, que es necesaria para lograr un éxito de la restauración a largo plazo. Todo ello, engloba los problemas técnicos / operativos (13) (9) (11).

La dificultad para acceder a estas cavidades y la necesidad de facilitar estos procedimientos, llevaron a Dietschi and Spreafico (1998) (11) a introducir la técnica de elevación del margen cervical.

Esta es una alternativa para no tener que realizar el alargamiento quirúrgico de la corona, y evitar, dentro de lo posible, las intervenciones quirúrgicas (13). Queda restringida únicamente

para zonas relativamente pequeñas y subgingivales (14).

Esta técnica de elevación de la caja proximal consiste en la aplicación de resina compuesta en la parte más profunda del área proximal, llevando el margen subgingival a una posición supragingival (11). En el segundo paso, el clínico decide restaurar el diente directa o indirectamente, según las condiciones y diversos factores (12).

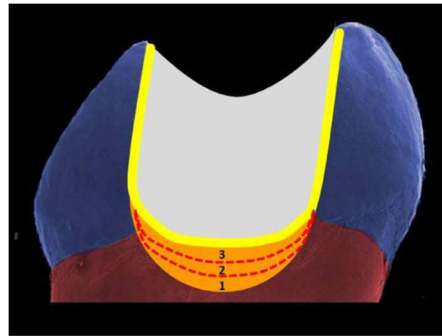


Figura 6 (10).

En esta figura podemos observar el inlay de cerámica (blanco), cementado con resina compuesta (amarillo), y un incremento mediante tres capas consecutivas de 1 mm de composite cada una (naranja). Se ha realizado la elevación de la caja proximal, que se encontraba en dentina (10).

Un requisito fundamental para poder llevar a cabo esta técnica es la posibilidad de un aislamiento correcto con dique de goma, bien ajustado al surco (11). Sin embargo, otros estudios como el realizado por C. Frese y cols. (2014) (12), desarrollan su caso clínico sin aislamiento con dique de goma, controlando la humedad y contaminación con éxito debido a la pequeña área a tratar, lo que resulta complicado debido principalmente a la dificultad de adhesión en dentina y más aún en un margen tan profundo y contaminado.

Los pacientes serán partícipes también de este procedimiento, siendo otro requisito fundamental la capacidad de mantener una buena higiene en esta zona (11).

Según los artículos revisados en este trabajo, los autores coinciden en que esta técnica presenta una serie de ventajas, como la facilitación de la colocación del dique de goma una vez tenemos el margen supragingival, la facilitación en el proceso de cementación de las restauraciones indirectas, de la remoción del exceso del cemento de resina una vez insertada la restauración, y también la toma de impresiones. Además, al reducir el tamaño de la cavidad, podremos reducir el tamaño del inlay aumentando así la precisión de la polimerización (13).

Podemos encontrar más ventajas sobre la técnica en el estudio realizado por A. M. Kielbassa y cols. (2015) (9), como el sellado inmediato de la dentina, que crea una fibra de colágeno que refuerza la interfase. Esto evitará o disminuirá la contaminación bacteriana y la sensibilidad postoperatoria.

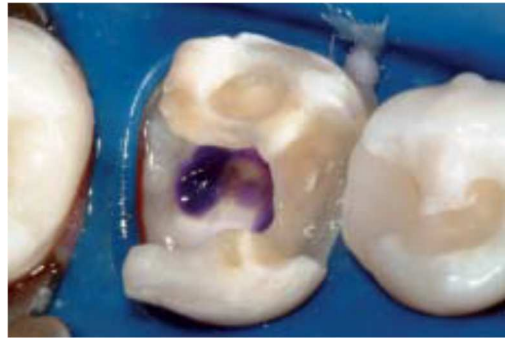


Figura 7 (15).

En esta imagen observamos una situación clínica que demuestra la dificultad de aislamiento en el margen distal del primer molar mandibular, siendo una indicación de la elevación del margen (15).

Según el estudio realizado por P. Magne y cols. (2012) (15), esta técnica fue desarrollada para restauraciones semidirectas e indirectas, pero también puede ser utilizada en grandes restauraciones directas de composite, alcanzando así el objetivo principal de la odontología conservadora, respetando al máximo la estructura dental.

En el estudio realizado por R. Frankenberger y cols. (2013) (16), se cuestionan las ventajas de esta técnica, ya que la profundidad y la contaminación son las mismas, con la excepción de que conseguir unir de forma exitosa un pequeño incremento de resina compuesta es más sencillo y rápido que cementar una o más restauraciones indirectas, reduciendo el peligro de contaminación aún sin el uso de dique de goma.

Bajo perfectas condiciones clínicas, la unión de cerámicas de vidrio a la dentina sería la perfecta solución para prevenir la formación de brechas a lo largo del tiempo. Sin embargo, aunque la técnica de PBE muestra un porcentaje más bajo de zonas sin brechas, alcanza un porcentaje prometedor para facilitar el procedimiento en casos concretos, en los que haya que cementar inlays de cerámica en cajas proximales profundas, teniendo un porcentaje mucho más elevado comparado con técnicas directas (16).

En estudios anteriores se muestra que una misma actuación, con los mismos materiales pero distintos operadores, tienen una tasa de fracaso que varía de 0,6% a 12,2%, lo que significa que cualquier tipo de facilidad que se pueda proporcionar al procedimiento clínico puede ser beneficioso para los operadores (16).

En cuanto a los materiales utilizados, en un principio fueron estudiados diversos materiales como iónomeros de vidrio, compómeros, y composites fluidos. Dietschi et. al. comparó las diferencias entre el uso de resinas compuestas fluidas o viscosas y descubrió que los materiales con un módulo elástico intermedio, como los composites fluidos, tenían una adaptación marginal más favorable comparado con los materiales rígidos (14). Rocca et al., sin embargo, concluyó que no hay diferencias significativas entre un tipo u otro de composite en cuanto a la adaptación marginal (13), coincidiendo con el estudio realizado por J. Juloski y cols. (2018), en el que dice que la viscosidad del composite no es crucial para la calidad del margen, siendo lo más importante su aplicación en pequeñas capas (11).

Estudios recientes discuten acerca del beneficio de los composites con alto relleno debido a su bajo estrés de contracción y a su alta resistencia a la deformación bajo carga, en comparación con materiales con un módulo de elasticidad más bajo (14). Por otro lado, el estudio realizado por M. Zaruba y cols. (2013) (17), dice que los microhíbridos con gran relleno son complicados de adaptar a las paredes de la cavidad en una capa fina debido a su viscosidad.

Estudios publicados recientemente demuestran que una técnica meticulosa de elevación de la caja proximal con resina compuesta híbrida será la mejor manera de evitar la formación de gaps tanto en inlays de cerámica como de composite (18) (13).

En el estudio realizado por V. Müller y cols. (2016) (13), no se encontraron diferencias significativas entre la cementación de los inlays directamente en dentina o sobre las capas de composite tras la técnica de elevación de la caja proximal.

No obstante, en otros estudios, la técnica no demostró influir en la calidad marginal en muestras restauradas con onlays de cerámica, mientras que la resistencia a la fractura sí, debido a que la reducción de la extensión de la caja proximal provoca diferentes patrones en la dirección del estrés al diente restaurado, siendo ahora también vertical y no únicamente horizontal (14).

## 6. CONCLUSIONES

Hay falta de evidencias científicas de intervenciones con esta técnica y restauraciones indirectas adhesivas, por lo que es complicado sacar conclusiones sobre los beneficios o perjuicios que puedan dar.

- I. No se encuentran diferencias en la calidad del sellado marginal entre las muestras en las que se ha realizado la elevación de la caja proximal y las que están colocadas directamente en dentina.
  
- II. La elevación de la caja proximal se considera una solución eficaz para facilitar el proceso de cementado y de inserción de las restauraciones indirectas, facilitando así el trabajo cuando se tratan de cavidades proximales profundas.



## 7. BIBLIOGRAFÍA

1. Barbero García J. Patología y Terapéutica Dental. Barbero García J, editor. Madrid: Editorial Síntesis; 2000. 735 p.
2. Primers RD. This is a repository copy of Dental caries . White Rose Research Online URL for this paper : Version : Accepted Version Article : © 2017 , The Author ( s ). Published by Nature Publishing Group . This is an author produced version of a paper published in . 2017;
3. Barrancos Mooney J. Operatoria Dental. 3ª edición. Editorial Médica Panamérica; 1999.
4. Cedillo J, Cedillo JE. Resinas Infiltrantes, Una Novedosa Opcion Para Las Lesiones De Caries No Cavitadas En Esmalte. Adm. 2012;LXIX(1):38–45.
5. Bertoldi Hepburn A. Rehabilitación posendodóncica. Base racional y consideraciones estéticas. Editorial Médica Panamericana S.A.C.F.; 2012. 51-78 p.
6. Re D, Cerutti A, Mangani F, Putignano A. Restauraciones Estéticas- Adhesivas Indirectas Parciales en Sectores Posteriores. Amolca; 2009. 230 p.
7. Manhart J, Chen H, Hamm G, Hickel R. Review of the Clinical Survival of Direct and Indirect Restorations in Posterior Teeth of the Permanent Dentition. Oper Dent. 2004;29.
8. Dietschi D, Spreafico R. Restauraciones adhesivas no metálicas. Conceptos actuales para el tratamiento estético de los dientes posteriores. Barcelona: Masson, S. A.; 1998. 215 p.
9. Kielbassa AM, Philipp F. Restoring proximal cavities of molars using the proximal box elevation technique: Systematic review and report of a case. Quintessence Int. 2015;46463290(9):751–64.
10. Roggendorf MJ, Krämer N, Dippold C, Vosen VE, Naumann M, Jablonski-Momeni A, et al. Effect of proximal box elevation with resin composite on marginal quality of resin composite inlays in vitro. J Dent [Internet]. 2012 Dec [cited 2019 Feb 4];40(12):1068–73. Available from: <https://linkinghub.elsevier.com/retrieve/pii/S0300571212002370>
11. Juloski J, Köken S, Ferrari M. Cervical margin relocation in indirect adhesive restorations: A literature review. J Prosthodont Res [Internet]. 2018 Jul [cited 2019 Feb 4];62(3):273–80. Available from: <https://linkinghub.elsevier.com/retrieve/pii/S188319581730110X>

12. Frese C, Wolff D, Staehle H. Proximal Box Elevation With Resin Composite and the Dogma of Biological Width: Clinical R2-Technique and Critical Review. *Oper Dent* [Internet]. 2014 Jan [cited 2019 Feb 4];39(1):22–31. Available from: <http://www.jopdentonline.org/doi/10.2341/13-052-T>
13. Müller V, Friedl K-H, Friedl K, Hahnel S, Handel G, Lang R. Influence of proximal box elevation technique on marginal integrity of adhesively luted Cerec inlays. *Clin Oral Investig* [Internet]. 2017 Mar 9 [cited 2019 Feb 4];21(2):607–12. Available from: <http://link.springer.com/10.1007/s00784-016-1927-8>
14. Ilgenstein I, Zitzmann NU, Bühler J, Wegehaupt FJ, Attin T, Weiger R, et al. Influence of proximal box elevation on the marginal quality and fracture behavior of root-filled molars restored with CAD/CAM ceramic or composite onlays. *Clin Oral Investig*. 2015;19(5):1021–8.
15. Magne P, Spreafico RC. Deep Margin Elevation : *Am J Esthet Dent*. 2012;86–96.
16. Frankenberger R, Hehn J, Hajtó J, Krämer N, Naumann M, Koch A, et al. Effect of proximal box elevation with resin composite on marginal quality of ceramic inlays in vitro. *Clin Oral Investig* [Internet]. 2013 Jan 23 [cited 2019 Feb 4];17(1):177–83. Available from: <http://link.springer.com/10.1007/s00784-012-0677-5>
17. Zaruba M, Göhring TN, Wegehaupt FJ, Attin T. Influence of a proximal margin elevation technique on marginal adaptation of ceramic inlays. *Acta Odontol Scand* [Internet]. 2013 Mar 25 [cited 2019 Feb 4];71(2):317–24. Available from: <http://www.tandfonline.com/doi/full/10.3109/00016357.2012.680905>
18. Da Silva Gonçalves D, Cura M, Ceballos L, Fuentes MV. Influence of proximal box elevation on bond strength of composite inlays. *Clin Oral Investig* [Internet]. 2017 Jan 11 [cited 2019 Feb 4];21(1):247–54. Available from: <http://link.springer.com/10.1007/s00784-016-1782-7>