



**UNIVERSIDAD DE SEVILLA**

**FACULTAD DE ODONTOLOGÍA**

Departamento de Estomatología

# **ABORDAJE TERAPÉUTICO DEL TUMOR ODONTOGÉNICO QUERATOQUÍSTICO**

---

Trabajo de Fin de Grado

**María Cristina Herráez Galindo**

**Tutor: José Luis Gutiérrez Pérez**

Sevilla, 2016



**FACULTAD DE ODONTOLOGÍA**


**Departamento de Estomatología**

D. JOSÉ LUIS GUTIÉRREZ PEREZ, Doctor en Odontología y Profesor Titular del Departamento de Estomatología.

CERTIFICO:

Que el trabajo titulado “ABORDAJE TERAPÉUTICO DEL TUMOR ODONTOGÉNICO QUERATOQUÍSTICO”, desarrollado por D<sup>a</sup> María Cristina Herráez Galindo, ha sido realizado bajo mi dirección, habiendo el que suscribe revisado el mencionado trabajo y estando conforme con su presentación como Trabajo Fin de Grado para ser juzgado por el Tribunal que en su día se designe.

En Sevilla, y para que así conste y a los efectos oportunos, firmo el presente certificado a 16 de mayo de 2016.



Fdo. José Luis Gutiérrez Pérez

## **AGRADECIMIENTOS**

He llegado a poder concluir este trabajo gracias a muchas personas, todas aquéllas que me han apoyado de alguna u otra forma durante estos cinco años de carrera. Todas ellas forman a distintos niveles un recuerdo importante en mi memoria, ya que supieron aportar su granito de arena cuando más me hizo falta, a veces incluso sin saberlo.

Se lo agradezco especialmente a mis padres, mi hermana y mi abuela, además de las dos personas ajenas a mi familia que más me han sabido comprender y tranquilizar. No imagino cómo hubiera sido esta etapa sin sus consejos, su confianza en mí y sobre todo su compañía.

El apoyo, afortunadamente, también he podido encontrarlo además de en mis amigos de siempre, en los que he hecho en la Facultad, por eso merecen también mi agradecimiento, ya que muchas veces han sido ellos los que más cerca han estado.

Por último, agradezco al Prof. Daniel Torres Lagares por guiarme dándome las mejores recomendaciones para realizar este trabajo.

# ÍNDICE

|                            |    |
|----------------------------|----|
| 1. RESUMEN .....           | 4  |
| 2. INTRODUCCIÓN .....      | 5  |
| 3. OBJETIVO .....          | 11 |
| 4. MATERIAL Y MÉTODO ..... | 12 |
| 5. RESULTADOS .....        | 14 |
| 6. DISCUSIÓN .....         | 21 |
| 7. CONCLUSIONES .....      | 30 |
| 8. BIBLIOGRAFÍA .....      | 31 |

# **1. RESUMEN**

**Resumen:** El tumor odontogénico queratoquístico fue clasificado como tumor odontogénico benigno por la Organización Mundial de la Salud en el año 2005. Esta lesión se caracteriza por su comportamiento localmente agresivo, su alta tasa de recidiva y su potencial de malignización.

Generalmente se presenta de forma única y unilocular en la mandíbula, pero también es frecuente su relación con el Síndrome de Gorlin.

Dado que no existe un consenso acerca del tratamiento ideal para el tumor odontogénico queratoquístico, el presente Trabajo de Fin de Grado tiene como objetivo desarrollar unas directrices que ayuden a decidirlo.

**Palabras clave:** *“Tumor odontogénico queratoquístico”, “Descompresión”, “Enucleación” y “Marsupialización”*

**Abstract:** The odontogenic keratocystic tumor was classified by the World Health Organization as a benign neoplasm in 2005. The tumor has a characteristic locally aggressive behavior, a high recurrence rate, and also a propensity to malignancy.

The injury is usually related to an unilocular appearance and is generally found in mandible, and the lesion could be diagnosed in patients with Gorlin syndrome.

The aim of this study is to find a global approach in the treatment for the KCOT.

**Key words:** *“Odontogenic Keratocystic Tumor”, “Decompression”, “Enucleation” y “Marsupialization”*

## **2. INTRODUCCIÓN**

Durante la odontogénesis hay algunas estructuras que se forman y que, una vez cumplen su función, han de desaparecer. Esto no ocurre siempre así, ya que muchas veces quedan algunos restos de los cuales pueden derivar ciertas neoformaciones (1).

Los restos más importantes son: restos de Serres (de la lámina dental), epitelio del órgano del esmalte y restos de Malassez (de la vaina epitelial de Hertwig) (1).

Los quistes de los maxilares son lesiones en forma de saco o cavidad patológica, dentro de las cuales suele haber una sustancia líquida o semilíquida y generalmente están revestidas de epitelio y/o cápsula de tejido conectivo. No son generadas por el acúmulo de pus, sino que derivan del tejido odontogénico (1-4).

Estas estructuras son muy frecuentes y, unidos a las exodoncias de dientes infectados y retenidos, constituyen la mayor parte del ejercicio profesional de los cirujanos bucales (3).

En un principio son asintomáticos, pero durante su crecimiento lento y expansivo pueden llegar a alcanzar grandes tamaños, lo que genera sintomatología. Esto hace que sean considerados entidades benignas, que pueden sobreinfectarse o malignizarse en ocasiones (2, 4, 5, 6).

Al entrar en contacto con las distintas estructuras provocan su desplazamiento, aunque no son frecuentes las reabsorciones radiculares y que atraviesen la línea media (2, 5, 6).

Los tumores odontogénicos, por otro lado, se tratan de neoplasias o formaciones celulares de crecimiento ilimitado y carácter autónomo, que se originan a partir de los restos de la odontogénesis. Aparecen exclusivamente en el esqueleto maxilofacial o en los tejidos blandos adyacentes (encía o mucosa alveolar) y su incidencia es reducida (1, 4, 7).

No existe una clara distinción entre quiste y tumor quístico, así que en 1956 Philipsen propuso el término “queratoquiste odontogénico” para una lesión anteriormente descrita por Mikulicz como afección mandibular (1876). Philipsen usó el nombre para describir quistes mandibulares que mostraran queratinización amplia de sus capas epiteliales, así como un alto nivel de recidiva (1-3, 8-13).

Tenía razón al afirmar que el queratoquiste derivaba del epitelio odontogénico. Hoy día se cree que proviene de los restos de la lámina dental o brotes de la lámina basal del epitelio oral, aunque algunos autores también incluyen los restos de Malassez y el epitelio del órgano del esmalte como posibles orígenes (4-6, 11, 14, 15).

Existen dos variantes microscópicas del queratoquiste, las cuales tienen un comportamiento distinto. Por un lado, el tipo ortoqueratinizado es la forma menos frecuente y agresiva, que tiene un potencial de crecimiento limitado, baja tasa de recurrencia y no se ha visto asociado al Síndrome de Gorlin o Síndrome del carcinoma nevoide de células basales (SCNCB). Continúa considerándose aún como quiste odontogénico (8, 10, 12, 14).

El tipo paraqueratinizado, por otro lado, es una forma más agresiva y con elevado índice de recurrencia; además de una alta tendencia a multiplicarse y extenderse a otros tejidos. Dicha variante presenta un mayor número de mitosis en sus células, lo que origina un crecimiento más rápido, así como potencial para generar brotes en la lámina basal y quistes accesorios en la pared (8, 14).

Con el fin de hacer hincapié en el mayor porcentaje de malignización del quiste paraqueratinizado, en 2005 la Organización Mundial de la Salud pasó a denominarlo como tumor odontogénico queratoquístico (TOQ) (5, 8-10,12-16).

La OMS lo describió como un tumor benigno uni o multiquístico intraóseo de origen odontogénico, con una capa de epitelio escamoso

paraqueratinizado y potencial agresivo, comportamiento infiltrativo y una alta tasa de recurrencia (2, 5, 10, 12).

El tumor odontogénico queratoquístico ve aumentada su incidencia sobre todo entre la segunda y tercera década de la vida, aunque algunos autores la alargan de la segunda a la cuarta o incluso dividen la incidencia en dos grupos de edad (entre los 20 y 40 años y entre los 50 y 70). El tumor presenta además cierta preferencia por el sexo masculino (3, 4, 9, 11).

Estas neoplasias pueden aparecer en cualquier parte de los maxilares, pero tienen una especial predilección por la mandíbula frente al maxilar superior (en una proporción 2:1), sobre todo la parte posterior del cuerpo (área del tercer molar) y la rama ascendente (2-6, 8, 11).

Radiológicamente, el tumor queratoquístico suele ser una lesión uni o multilocular radiolúcida bien circunscrita, rodeada por unos márgenes lisos o festoneados radioopacos que puede llegar a atravesar la línea media.

Raramente produce reabsorciones radiculares, aunque como tiene una gran agresividad local, puede estar relacionado con dientes impactados y desplazamiento de los dientes adyacentes (3, 6, 8).

Esta lesión ha sido siempre de gran interés, tanto por sus características histopatológicas como por el alto índice de recurrencia y el comportamiento agresivo que lo caracterizan (6).

Debido al característico crecimiento anteroposterior de los tumores odontogénicos queratoquísticos, muchas veces no llegan a presentar síntomas hasta estar muy avanzados, por lo que es frecuente que sean diagnosticados en inspecciones dentales rutinarias (3, 5, 14).

El TOQ aparece constantemente relacionado al SCNCB, también conocido como Síndrome de Gorlin-Goltz, ya que fue descrito por Gorlin y Goltz en 1960 (2, 10).



Gorlin describió su asociación con el síndrome del carcinoma nevoide de células basales (síndrome de Gorlin). Éste es de herencia autosómica dominante, de alta frecuencia y expresividad variable. El tumor odontogénico queratoquístico tiene una alta tendencia a multiplicarse, pero ésta es mucho mayor cuando se asocia al síndrome, apareciendo a una edad más temprana que cuando es esporádico (2-4, 11).

Clásicamente los quistes odontogénicos han sido tratados mediante tres tipos de tratamientos quirúrgicos.

En primer lugar hablaremos de la marsupialización, quistotomía o Partsch I, que consiste en la realización de una incisión por donde se vacía parte del quiste. Se conserva parte de su membrana, la cual se everta y sutura a la mucosa adyacente, lo que forma una cavidad que permanece abierta al medio oral (Figura 1).

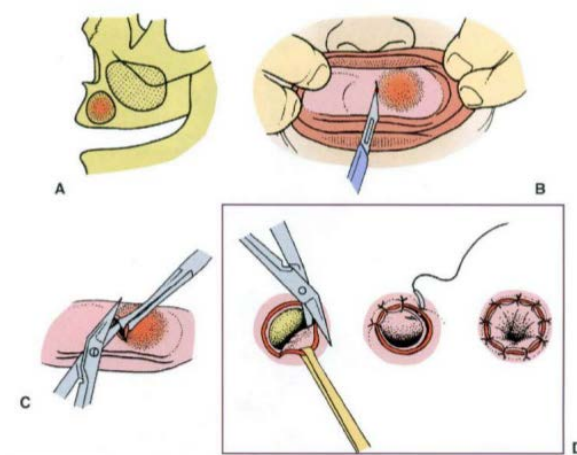


Figura 1: ilustración esquematizada del proceso de marsupialización de un quiste.

Las propiedades de la membrana hacen que al poco tiempo acaben por adquirir las características del epitelio oral.

La marsupialización consigue que se vaya atenuando la presión intraquística, pero se considera sólo como alternativa al método radical en

casos de quistes de mediano o gran tamaño, ya que su extirpación podría provocar serias complicaciones (1, 2, 5, 16).

Por otro lado, la enucleación, quistectomía o Partsch II se trata de un procedimiento en el que se consigue la extirpación completa de la lesión. Esta técnica no siempre es posible de realizar, ya que puede provocar daño en las estructuras adyacentes. Además, conviene combinarla con el posterior curetaje o limpieza exhaustiva del lecho óseo donde estaba el quiste (1, 2, 4) (Figura 2).

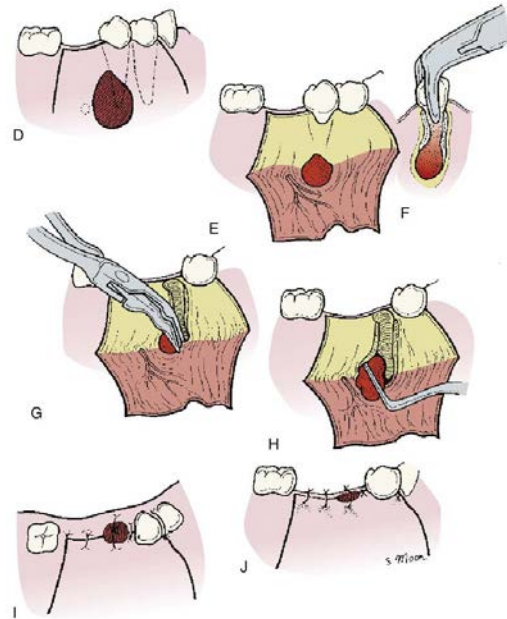


Figura 2: esquema ilustrado del procedimiento quirúrgico de enucleación de un quiste.

El último procedimiento clásico del que hablaremos es la descompresión, que incluye cualquier procedimiento que consiga aliviar la presión del interior del quiste, reduciendo así su tamaño (16, 17) (Figura 3).

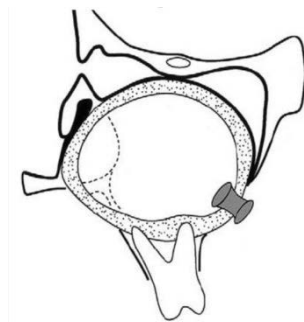


Figura 3: ilustración del proceso de descompresión.

Siempre que los quistes no sean muy grandes y podamos salvaguardar las estructuras adyacentes, el tratamiento de elección será la enucleación. Éste es el tratamiento más frecuente del queratoquiste (4, 16, 17).

Estos tratamientos quirúrgicos clásicos son frecuentemente combinados entre ellos y con otros tratamientos más agresivos o innovadores, como es el caso de la ostectomía periférica, en la cual se fresan las primeras capas óseas (4).

La elección del tratamiento ideal del TOQ, sin embargo, no siempre es un tema fácil. Depende de muchos factores que se deben tener en cuenta y aún hoy en día no se ha llegado a un consenso en la comunidad científica.

En este Trabajo de Fin de Grado intentaremos sintetizar los mejores y peores aspectos de cada tratamiento en función a las características de cada tumor odontogénico queratoquístico.

### **3. OBJETIVO**

Desde que el tumor odontogénico queratoquístico apareció por primera vez en la literatura ha existido una gran controversia acerca de cuál sería el manejo terapéutico más acertado.

Actualmente no existe ningún consenso en la comunidad científica acerca del tratamiento óptimo en este tipo de tumor, ya que son muchos los aspectos a tener en cuenta.

Por eso, el objetivo de este Trabajo de Fin de Grado es tratar de establecer una guía para saber determinar el tratamiento idóneo en cada caso. Para ello nos basaremos en los artículos obtenidos a partir de una búsqueda sistemática.

Uno de los factores fundamentales y en el que nos apoyaremos para obtener las conclusiones es la recidiva, que en el caso del tumor odontogénico queratoquístico es de una incidencia muy elevada.

Sin embargo, la recidiva no es el único factor a tener en cuenta, ya que en muchas ocasiones el bienestar y la calidad de vida del paciente se ven seriamente comprometidos por intentar evitarla.

Cada paciente y cada lesión son distintos, por lo que deben ser valorados de una manera minuciosa e individual para poder llegar a alcanzar los mejores resultados terapéuticos.

## 4. MATERIAL Y MÉTODO

En este trabajo fueron valorados los distintos abordajes terapéuticos aplicables al tumor odontogénico queratoquístico, así como la influencia de la elección del tratamiento en el porcentaje de éxito y recurrencia de la lesión.

Para obtener estos datos se realizó una búsqueda sistemática en la que se pretendían comparar los tres tratamientos clásicos de las lesiones quísticas:

- Descompresión
- Marsupialización
- Enucleación

La búsqueda fue realizada en octubre de 2015 en la base de datos MEDLINE (Pubmed). Para su realización utilizamos las siguientes palabras clave: “*Odontogenic Keratocystic Tumor*”, “*Decompression*”, “*Enucleation*” y “*Marsupialization*”.

Fueron realizadas un total de tres búsquedas sistemáticas en las que se relacionaba el tumor odontogénico queratoquístico con cada uno de los tres tratamientos clásicos. Para ello nos ayudamos del formato PICO, el cual es usado para la formulación y estructuración de preguntas clínicas.

Las búsquedas se observan en la siguiente tabla (Tabla 1):

| <b>Paciente / Problema</b>                              | Odontogenic keratocystic tumor | Odontogenic keratocystic tumor | Odontogenic keratocystic tumor |
|---|--------------------------------|--------------------------------|--------------------------------|
| <b>Intervención (terapia, método diagnóstico, etc).</b> | Decompression                  | Decompression                  | Enucleation                    |
| <b>Comparado con</b>                                    | Enucleation                    | Marsupialization               | Marsupialization               |
| <b>Resultado</b>  | -                              | -                              | -                              |

Tabla 1: búsquedas sistemáticas del tratamiento del tumor odontogénico queratoquístico.

Los criterios de inclusión utilizados en las búsquedas fueron:

- Artículos publicados hace cinco años o menos.
- Artículos de casos clínicos: priorizaremos los resultados clínicos publicados centrándonos en este tipo de trabajos.
- Artículos disponibles a texto completo en la Biblioteca de Ciencias de la Salud de la Universidad de Sevilla.

Una vez hechas las búsquedas bibliográficas, en la primera se obtuvieron 18 artículos, en la segunda 7 y en la última 18, sumando un total de 43 artículos.

A continuación fueron eliminados los registros duplicados, quedando un total de 33 artículos, de los cuales fueron eliminados 23 antes de su lectura a texto completo por no adaptarse a los criterios de inclusión anteriormente referidos. Se seleccionan finalmente los 10 artículos que fundamentan la base del presente trabajo.

Este proceso podemos verlo representado en la Figura 4, que muestra un diagrama de flujo según la declaración PRISMA.

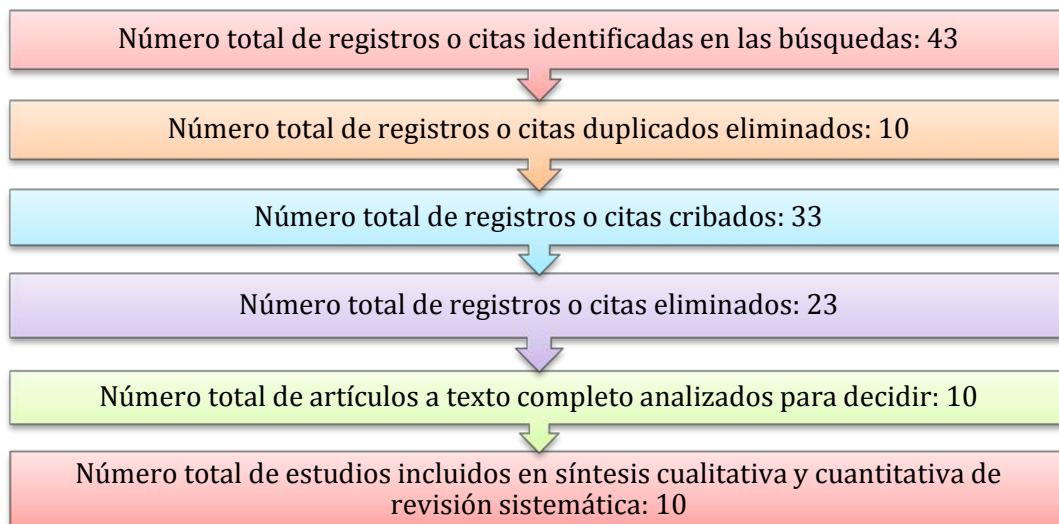


Figura 4: diagrama de flujo para la selección de artículos según la declaración PRISMA.

## **5. RESULTADOS**

A continuación se presenta un resumen de los artículos seleccionados en las Tablas 2, 3 y 4. En cada columna se observa un artículo (tres o cuatro por cada tabla), mientras en las líneas se analizan una serie de características de cada estudio.

|   |  |  |  |
|---|--|--|--|
| <b>Nombre del artículo</b>                                    | Reconstruction of extensive jaw defects induced by keratocystic odontogenic tumor via patient-customized devices (17). | Five years follow-up of a keratocyst odontogenic tumor treated by marsupialization and enucleation: A case report and literature review (5). | Bilateral keratocystic odontogenic tumor: A report of two cases (8). |
| <b>Autor</b>  | Park et al.  | Scaf de Molon et al.   | Srivatsan et al.   |
| <b>Año de publicación</b>                                     | 2015   | 2015   | 2014   |
| <b>Número de pacientes</b>                                    | 1  | 1  | 2  |
| <b>Sexo</b>   | Femenino   | Masculino  | Caso 1: masculino<br>Caso 2: femenino                                |
| <b>Edad</b>   | 19   | 15   | Caso 1: 22<br>Caso 2: 15   |
| <b>Alteraciones sistémicas</b>                                | No   | No   | Caso 1: no<br>Caso 2: no   |
| <b>Número de tumores odontogénicos queratoquísticos (TOQ)</b> | 1  | 1  | Caso 1: 2<br>Caso 2: 2   |

Tabla 2: resumen de los primeros tres artículos seleccionados

|                                     |   |  |   |
|-------------------------------------|---|--|---|
| <b>Nombre del artículo</b>          | Reconstruction of extensive jaw defects induced by keratocystic odontogenic tumor via patient-customized devices (17).  | Five years follow-up of a keratocyst odontogenic tumor treated by marsupialization and enucleation: A case report and literature review (5).                                 | Bilateral keratocystic odontogenic tumor: A report of two cases (8).  |
| <b>Características radiológicas</b> | OPM<br>Lesión grande radiolúcida unilocular bien definida.<br>Desplazamientos dentarios del 3.6 al 4.5. Cortical ósea vestibular estaba reducida moderadamente y desviada hacia lingual. Invasión de los nervios alveolares inferiores. | OPM y TC<br>Lesión radiolúcida rodeada de halo radiopaco alrededor del tercer molar izquierdo (bloqueo eruptivo). Pérdida de parte de las tablas óseas vestibular y lingual. | Caso 1:<br>Lesión radiolúcida multiloculada bien circunscrita a la derecha y unilocular a la izquierda.<br>Caso 2:<br>Lesión multilocular radiolúcida bien circunscrita a la izquierda y unilocular a la derecha.   |
| <b>Localización</b>                 | Mandíbula (del 3.6 al 4.5).   | Mandíbula (del 3.6 al 3.8).  | Caso 1:<br>Derecha: crecimiento anteroposterior de 3-4 cm que ocupa del cuerpo a la rama mandibular.<br>Izquierda: 1-2 cm situado a distal del 3.8.<br>Caso 2:<br>Derecha: 1-2 cm a distal del 4.7.<br>Izquierda: del 3.3 a rama.   |
| <b>Presencia de sintomatología</b>  | Maloclusión de la dentición mandibular.   | Inflamación de la parte izquierda de la cara.  | Caso 1:<br>- Dolor en los dientes posteroinferiores derechos desde hacía 3 meses.<br>- Inflamación en región distal del 3.8 de crecimiento progresivo, Firme, blanda y asociada a la cara vestibular del primer molar.<br>- Dolor sordo y continuo de la zona inflamada que desaparecía con ingesta de medicamentos.<br>Caso 2:<br>- Inflamación desde el 3.3 hasta la rama mandibular sin evidencia en la cara.<br>- Sensibilidad desde hacía 5 meses. |
| <b>Tratamiento</b>                  | Descompresión con mini lámina ajustada a la cortical vestibular de la zona anterior mandibular mediante dos agujas para el drenaje. Posteriormente se hizo enucleación.   | Marsupialización y enucleación posterior.  | Marsupialización.<br>Caso 1: exodoncia 3.8, 4.6, 4.7 y 4.8 a los 9 meses.<br>Caso 2: exodoncia 3.7 a los 12 meses.  |
| <b>Duración del tratamiento</b>     | 15 meses  | 1 año  | 9 meses   |

Tabla 2 (continuación): resumen de los primeros tres artículos seleccionados.



|                              |  |  |  |
|------------------------------|--|--|--|
| <b>Nombre del artículo</b>   | Reconstruction of extensive jaw defects induced by keratocystic odontogenic tumor via patient-customized devices (17). | Five years follow-up of a keratocyst odontogenic tumor treated by marsupialization and enucleation: A case report and literature review (5). | Bilateral keratocystic odontogenic tumor: A report of two cases (8). |
| <b>Infección</b>             | No   | No   | No   |
| <b>Tiempo de seguimiento</b> | No referido  | 5 años   | 2 años   |
| <b>Recurrencia</b>           | No referido  | No   | No   |

Tabla 2 (continuación): resumen de los primeros tres artículos seleccionados

|                                |   |  |  |   |
|--------------------------------|---|--|--|---|
| <b>Nombre del artículo</b>     | Conservative management of a large keratocystic odontogenic tumour (9). | Conservative management of a large keratocystic odontogenic tumor in the maxilla (10). | Marsupialisation for keratocystic odontogenic tumours in the mandible: longitudinal image analysis of tumour size using 3D visualised CT scans (18). | Nevoid Basal Cell Carcinoma Syndrome and the Keratocystic Odontogenic Tumor (11). |
| <b>Autor</b>                   | Padaki et al.   | de Melo et al.   | Shudou et al.  | Carlson et al.  |
| <b>Año de publicación</b>      | 2014  | 2012   | 2012   | 2015  |
| <b>Número de pacientes</b>     | 1   | 1  | 15   | 16  |
| <b>Sexo</b>                    | Masculino   | Masculino  | Masculino (9) y femenino (6)   | Masculino (10) y femenino (6)   |
| <b>Edad</b>                    | 25  | 14   | 16 a 57  | 9 a 52  |
| <b>Alteraciones sistémicas</b> | No  | No   | No   | Síndrome de Gorlin- Goltz   |
| <b>Número de TOQ</b>           | 1   | 1  | 15   | 32  |

Tabla 3: resumen de los segundos cuatro artículos seleccionados.

|                                     |  |  |  |   |
|-------------------------------------|--|--|--|---|
| <b>Nombre del artículo</b>          | Conservative management of a large keratocystic odontogenic tumour (9).  | Conservative management of a large keratocystic odontogenic tumor in the maxilla (10). | Marsupialisation for keratocystic odontogenic tumours in the mandible: longitudinal image analysis of tumour size using 3D visualised CT scans (18). | Nevoid Basal Cell Carcinoma Syndrome and the Keratocystic Odontogenic Tumor (11).   |
| <b>Características radiológicas</b> | Lesión unilocular líquida bien definida y demarcada.   | Lesión radiolúcida bien definida de borde festoneado.                                  | 10 lesiones uniloculares (6 hombres y 4 mujeres) y 5 multiloculares (3 hombres y 2 mujeres).   | No referidas  |
| <b>Localización</b>                 | Rama mandibular con expansión hacia el ángulo mandibular, el cóndilo y los tejidos blandos.  | Maxilar derecho.   | Región molar-rama mandibular, región angular-rama mandibular y región anterior-región molar.   | 19 en la mandíbula y 13 en el maxilar.  |
| <b>Presencia de sintomatología</b>  | - Dolor facial.<br>- Limitación de apertura.<br>- Inflamación de la mejilla derecha.   | Inflamación fuerte y blanda de aumento gradual con expansión e induración.             | No referido  | Propias del síndrome.   |
| <b>Tratamiento</b>                  | Descompresión (3 intervenciones) y enucleación, donde quitaron también otro quiste pequeño asociado a la parte alta de la rama mandibular cercano al cuello del cóndilo. | Descompresión y enucleación con curetaje.  | Marsupialización y enucleación con curetaje.   | 19 con enucleación y curetaje, 12 con marsupialización con enucleación y curetaje secundarios, y uno sin recibir tratamiento. |
| <b>Duración del tratamiento</b>     | 1 año  | 7 meses  | 136 - 1150 días  | 6 a 12 meses  |
| <b>Infección</b>                    | Episodio de infección aguda del área tratada con antibióticos intravenosos.  | No   | No referido  | No referido.  |

Tabla 3 (continuación): resumen de los segundos cuatro artículos seleccionados.

|                              |   |  |  |  |
|------------------------------|---|--|--|--|
| <b>Nombre del artículo</b>   | Conservative management of a large keratocystic odontogenic tumour (9). | Conservative management of a large keratocystic odontogenic tumor in the maxilla (10). | Marsupialisation for keratocystic odontogenic tumours in the mandible: longitudinal image analysis of tumour size using 3D visualised CT scans (18). | Nevoid Basal Cell Carcinoma Syndrome and the Keratocystic Odontogenic Tumor (11).  |
| <b>Tiempo de seguimiento</b> | 5 años  | 3 años   | No referido  | 5 años   |
| <b>Recurrencia</b>           | No.   | No.  | No.  | 25 de los 32 totales mostraron recidiva.<br>- De los 19 tratados con enucleación y curetaje: 4 mostraron persistencia (se repitió el tto.)<br>- De los 13 tratados con marsupialización todos mostraron recidiva a los 6 - 12 meses. |

Tabla 3 (continuación): resumen de los segundos cuatro artículos seleccionados.

|                            |  |   |  |
|----------------------------|--|---|--|
| <b>Nombre del artículo</b> | Conservative management of keratocystic odontogenic tumors of jaws (14). | Two-stage treatment protocol of keratocystic odontogenic tumour in young patients with Gorlin-Goltz syndrome: marsupialization and later enucleation with peripheral ostectomy. A 5-year-follow-up experience (12). | Changes in bone density and cyst volume after marsupialization of mandibular odontogenic keratocysts (keratocystic odontogenic tumors) (16). |
| <b>Autor</b>               | Güler et al.   | Borgonovo et al.  | Zhao et al.  |
| <b>Año de publicación</b>  | 2012   | 2011  | 2011   |
| <b>Número de pacientes</b> | 39   | 3   | 53   |
| <b>Sexo</b>                | Masculino (23) y femenino (16)   | Caso 1: masculino<br>Casos 2 y 3: femenino  | 32 femenino y 18 masculino   |

Tabla 4: resumen de los tres últimos artículos seleccionados.

|   |   |   |  |
|---|---|---|--|
| <b>Nombre del artículo</b>                              | Conservative management of keratocystic odontogenic tumors of jaws (14).  | Two-stage treatment protocol of keratocystic odontogenic tumour in young patients with Gorlin-Goltz syndrome: marsupialization and later enucleation with peripheral ostectomy. A 5-year-follow-up experience (12). | Changes in bone density and cyst volume after marsupialization of mandibular odontogenic keratocysts (keratocystic odontogenic tumors) (16). |
| <b>Edad</b>   | 15 a 87 (la mayoría entre 20 y 29)  | Caso 1: 14<br>Caso 2: 11<br>Caso 3: 10  | 23 - 55  |
| <b>Alteraciones sistémicas</b>                          | No referidas  | Síndrome de Gorlin-Goltz  | No referido  |
| <b>Número de tumores odontogénicos queratoquísticos</b> | 43  | Caso 1: 1<br>Caso 2: 2<br>Caso 3: 2   | 50   |
| <b>Características radiológicas</b>                     | Mayoría de lesiones uniloculares (31 de 43).  | Caso 1: unilocular<br>Caso 2: lesión unilocular de gran tamaño<br>Caso 3: uniloculares.   | Medición del aumento de la densidad ósea que se da en todos los pacientes, sin ser completada en 25 de ellos.                                |
| <b>Localización</b>                                     | La mayoría en la mandíbula (33 de los 43 KCOT). 20 estaban asociados a un tercer molar impactado, 21 en relación a una zona con dientes y 5 en área edéntula. | Caso 1: ángulo y rama mandibular.<br>Caso 2: región media mandibular del 3.3 al 3.4 y otro asociado al 3.7.<br>Caso 3: doble manifestación mandibular (4.7 y tercer cuadrante incluyendo 3.2 y 3.3).                | No referido  |

Tabla 4 (continuación): resumen de los últimos tres artículos seleccionados.

|                                    |   |   |  |
|------------------------------------|---|---|--|
| <b>Nombre del artículo</b>         | Conservative management of keratocystic odontogenic tumors of jaws (14).                    | Two-stage treatment protocol of keratocystic odontogenic tumour in young patients with Gorlin-Goltz syndrome: marsupialization and later enucleation with peripheral ostectomy. A 5-year-follow-up experience (12).                         | Changes in bone density and cyst volume after marsupialization of mandibular odontogenic keratocysts (keratocystic odontogenic tumors) (16). |
| <b>Presencia de sintomatología</b> | Inflamación en 14 de ellos y quistes satélite en 7 de los casos.                            | Caso 1: tumefacción asintomática en ángulo mandibular y asimetría facial.<br>Caso 2: no.<br>Caso 3: no referido.  | No referido  |
| <b>Tratamiento</b>                 | Enucleación en 18 casos, enucleación con solución de Carnoy en 10 y marsupialización en 15. | Caso 1: marsupialización y enucleación con osteotomía periférica a los 10 meses.<br>Caso 2: marsupialización y enucleación a los 10 meses.<br>Caso 3: enucleación con osteotomía periférica y marsupialización en un único acto quirúrgico. | Marsupialización   |
| <b>Duración del tratamiento</b>    | No referido   | Caso 1: 10 meses<br>Caso 2: 10 meses<br>Caso 3: un único acto   | No referido  |
| <b>Infección</b>                   | No referido   | No referido   | No referido  |
| <b>Tiempo de seguimiento</b>       | 9 años  | Caso 1: 5 años<br>Caso 2: 5 años<br>Caso 3: 1 año   | 10 meses (al 1er, 3er y 6º mes).   |
| <b>Tiempo de seguimiento</b>       | 9 años  | Caso 1: 5 años<br>Caso 2: 5 años<br>Caso 3: 1 año   | 10 meses (al 1er, 3er y 6º mes).   |

Tabla 4 (continuación): resumen de los últimos tres artículos seleccionados.

## **6. DISCUSIÓN**

El tumor odontogénico queratoquístico es una de las entidades patológicas más controvertidas, tanto por su comportamiento localmente agresivo como por su tendencia a recurrir después de la cirugía (9, 19).

Estas lesiones, cuya frecuencia de aparición es cercana al 11% de todos los tumores odontológicos, se caracterizan por su potencial de malignización y su frecuente relación con el tercer molar (5, 8, 12).

Por lo general se presenta como una lesión aislada en personas sin alteraciones sistémicas reseñables. Sin embargo, entre el 4 y el 5% de los casos de TOQ se ven relacionados con el síndrome del carcinoma nevoide de células basales o síndrome de Gorlin-Goltz (SCNCB), donde se presentan de forma múltiple (11, 13, 14, 19).

Es muy frecuente la relación del tumor odontogénico queratoquístico con dientes impactados (25-40% de los casos). De igual manera, se vincula a las resorciones radiculares, extrusión de los dientes erupcionados y desplazamiento de los propios dientes impactados o erupcionados (5, 14).

El diagnóstico radiológico es bastante útil en este tipo de entidades, siendo especialmente valioso el uso de las nuevas técnicas en 3D. La CBCT (tomografía axial computerizada de haz cónico) y la MDCT (tomografía computerizada con multidetector) muestran una imagen de gran calidad, siendo la segunda particularmente beneficiosa por su capacidad para mostrar los tejidos blandos al detalle.

Los TOQ uniloculares se diferencian difícilmente de otros quistes, mientras que los multiloculares se asemejan más a neoplasias. Estos últimos, además, son significativamente menos frecuentes y suelen estar relacionados con un alto porcentaje de recidiva (8, 14).

No obstante, el método diagnóstico de más confianza sigue siendo el histológico. Un criterio histológico patognomónico del TOQ es que la cavidad

del tumor está rodeada por una membrana de tejido conectivo, que a su vez está cubierta de epitelio escamoso estratificado (5, 12, 14, 15).

Parece ser que el tipo de queratinización del epitelio es el factor clave en la tendencia a la recurrencia de este tumor (14).

A pesar de que cerca del 80% de los pacientes con esta lesión presentan síntomas y signos, entre el 5,5 y el 42,5% de los casos son diagnosticados en un examen dental rutinario. El 12-14% de los pacientes presentan la lesión en la mandíbula (10, 12, 14, 15).

Esto puede explicarse por la tendencia al crecimiento anteroposterior ocupando los espacios medulares de los maxilares. De esta forma, la expansión ósea que genera el tumor en sentido vestibulolingual puede llegar a ser imperceptible. A parte de no generar apenas deformidad, tampoco produce un nivel de resorción ósea muy elevado (3, 5, 12, 14).

Cuando son sintomáticos, los tumores odontogénicos queratoquísticos suelen presentar inflamación, infección con secreción purulenta, expansión ósea, hipoestesia del área mentoniana, dolor, abscesos, celulitis y trismus. Las afectaciones nerviosas que producen parestesia o anestesia son muy raras (5, 12, 15, 18).

En los artículos seleccionados para la realización de este trabajo, sin duda el síntoma más frecuentemente hallado es la inflamación. Ésta puede venir acompañada de dolor o tumefacción, y a veces sólo es perceptible a la palpación, pero no a simple vista.

Aunque no en todos los artículos se refiere la sintomatología de los pacientes, podemos mencionar también sensibilidad, limitación de apertura, dolor y maloclusión como síntomas únicos o acompañantes a la inflamación (8-10, 17).

Además, cabe destacar los casos de síndrome nevoceleular, en los que no hay sintomatología asociada al tumor, sino que es la clásica ocasionada por la propia enfermedad (11, 12).

La elección del tipo de tratamiento es un tema controvertido, ya que depende de numerosos aspectos como la localización y el tamaño de la lesión, los tejidos blandos involucrados, la cercanía a estructuras nobles adyacentes, la edad del paciente o si el queratoquiste es primario o recurrente (5, 10, 13, 14, 16, 17).

La principal barrera con la que nos topamos para poder elegir el mejor tratamiento es la alta tasa de recurrencia que caracteriza al TOQ. Ésta llega a alcanzar niveles de entre 2,5 y 62%, rango muy variado debido a la distinta naturaleza de los estudios, además del tipo de tratamiento (5, 9, 19).

No obstante, la recurrencia no es el factor principal a tener en cuenta. También es esencial hacer un estudio minucioso de cada caso, atendiendo a las expectativas de morbilidad y calidad de vida del paciente (5, 9, 18).

Por todo esto, la meta de los procedimientos quirúrgicos es controlar y reducir el potencial de recurrencia sin por ello acarrear morbilidad al paciente (5, 12).

Los tratamientos del tumor odontogénico queratoquístico se clasifican en conservadores y agresivos. El tratamiento conservador de esta lesión incluye marsupialización y descompresión, aunque algunos autores también hablan de la enucleación con o sin curetaje (5, 10, 13).

Otras opciones más agresivas están basadas en la resección de la lesión, el uso de agentes químicos como la solución de Carnoy, crioterapia con nitrógeno líquido u osteotomía periférica con curetaje (5, 10, 12, 13).

Muy a menudo son combinadas marsupialización o descompresión con una posterior enucleación. También la enucleación se usa como terapia



coadyuvante de algunas técnicas agresivas como ostectomía periférica, crioterapia o solución de Carnoy (15, 18).

Los tratamientos radicales han sido asociados a numerosas complicaciones que incluyen deformidad facial, pérdida de dientes, infección del hueso trasplantado y/o parestesia de las zonas inervadas por el nervio alveolar inferior cuando la lesión se encuentra en la zona. Este tipo de tratamiento siempre será desechado en caso de hallarse en pacientes entre la primera y segunda década de la vida con dientes sin erupcionar en relación al tumor odontogénico queratoquístico. Asimismo, generalmente, cuanto más agresivo sea el tratamiento, mayor es el índice de recurrencia (5, 9, 18).

La descompresión, por otro lado, fue recomendada como tratamiento del TOQ a mediados del siglo XX, ya que con tan solo hacer una pequeña incisión sobre el quiste y colocar un drenaje, se conseguía menguar la presión intraquística y conservar los dientes. Por desgracia, esta técnica cuenta con el inconveniente de requerir un control constante de la higiene oral durante un largo periodo de tiempo, al igual que ocurre con la marsupialización. Hoy día ambas técnicas suelen ser usadas como tratamientos previos a la enucleación (4, 5, 8, 16, 18).

Actualmente, la técnica de Partsch I aún es utilizada por algunos autores como tratamiento único, ya que preservan las estructuras de alrededor. Sin embargo, se ha descubierto que con esta técnica (al igual que ocurre con la descompresión), no se logra una completa remoción del epitelio tumoral, por lo que puede continuar su proliferación, favoreciendo su recurrencia. La recidiva alcanza el 40% de los casos pasados cinco años del tratamiento según algunos estudios. El otro gran problema que se plantea ante esta técnica es el mantenimiento de tejido patológico *in situ* sin analizar, además de la alta colaboración requerida durante un largo periodo de tiempo (5, 20).

La marsupialización se trata de la primera opción de tratamiento en casos de tumores de un tamaño extenso, disminuyendo así la morbilidad y

donde no se espera apenas daño de las estructuras cercanas. Esta técnica se usa conjuntamente con una enucleación secundaria, ya que se ha demostrado que la enucleación simple produce un mayor número de recurrencias (entre el 17 y el 60% de los casos) que cuando se combina con otras técnicas. La gran ventaja de la enucleación es la remoción completa de la lesión para poder ser analizada anatomopatológicamente (5, 8,-11, 16).

Esta alta recurrencia del TOQ es debida a que tiene una característica lámina epitelial fina y frágil, por lo que resulta especialmente complejo su manejo y enucleación en una sola pieza, algo esencial para evitar recidivas (5, 8, 9, 14, 16, 18).

Esta técnica conjunta se usa cuando la lesión es de gran tamaño o existe riesgo de dañar a las estructuras adyacentes. Se debe esperar un tiempo hasta que se rellene el defecto provocado por el tumor de nuevo hueso y se minimice el tamaño de la lesión, de manera que los tejidos nobles adyacentes dejen de correr riesgo. El periodo de espera siempre ha sido entre seis y doce meses, pero actualmente se considera efectivo realizar la enucleación secundaria a los tres meses de la marsupialización, ocurridos los cambios morfológicos en los alrededores del área quística (5, 12, 16).

Se ha descubierto que los procesos de marsupialización y descompresión inducen cambios metaplásicos en el epitelio de la membrana mediante la irrigación, generando un epitelio más grueso y menos friable que facilita su enucleación (9, 21).

De los diez artículos finales de la búsqueda bibliográfica, tan solo en tres de ellos los pacientes son tratados exclusivamente mediante marsupialización. Esta técnica dio buenos resultados en el periodo de observación. Los dientes afectados impactados, por otra parte, fueron exodonciados una vez se formó suficiente hueso. Ninguno de las intervenciones acarrió una infección secundaria a los pacientes, los cuales además, carecían de alteración sistémica mencionable (8, 14, 16).

Por otra parte, la combinación de marsupialización con enucleación fue usada en cuatro artículos, dos de ellos con pacientes con Síndrome de Gorlin-Goltz. En los otros no hubo ningún aspecto reseñable, en cuanto a alteraciones sistémicas o infecciones (5, 18).

La enucleación también fue combinada con la técnica de descompresión en otros tres artículos. Ninguno de los pacientes tenía alguna alteración sistémica mencionable ni se produjo recurrencia durante el periodo de seguimiento, pero sí que hubo un caso de infección local post tratamiento, el cual fue tratado con antibioterapia y remitió (9, 10, 17).

Por último, también hubo casos en los que los pacientes fueron tratados con enucleación exclusiva, padeciendo la mayoría de ellos SCNCB. De los pacientes sin Síndrome de Gorlin tratados con enucleación ninguno tuvo recurrencia (11, 12, 14).

En los casos de marsupialización simple o combinada, el hueso empezó a formarse significativamente a los nueve meses de media, tal y como muchos artículos indican.

En los casos de descompresión quedó demostrado un buen resultado si se aplicaba un correcto mantenimiento de los artilugios diseñados en base a la lesión, así como una higiene adecuada e irrigación constante durante el periodo de seguimiento. Además, pudo comprobarse el cambio de epitelio a uno más grueso producido por la irrigación, lo que facilitó la posterior enucleación completa del tumor odontogénico. Este procedimiento consiguió que durante las revisiones venideras no se observaran recidivas (9, 17).

El tumor odontogénico queratoquístico se localiza en la mandíbula en el 75% de los casos, muy por encima del 33,13% que algunos autores estiman en el maxilar superior. En la mandíbula suele presentarse en la rama ascendente o el área del tercer molar, mientras en el maxilar superior se presenta más a menudo en las zonas molares. En total suponen el 11% de los tumores quísticos que afectan a la mandíbula (10, 12, 14, 19).

En los artículos estudiados se corrobora la premisa de que la mayoría de los tumores odontogénicos queratoquísticos aparecen localizados en la mandíbula, además no se observa preferencia de sexo significativa.

El índice de recurrencia no se ha podido estimar correctamente, ya que depende mucho del tipo de tratamiento y de las características de los casos publicados. Algunos autores lo estiman entre 2,5 y el 62%, mientras otros lo hacen entre el 20 y el 60%. Lo cierto es que esta recidiva se manifiesta la mayoría de las veces durante los primeros tres años después de la primera cirugía, aunque puede llegar a desarrollarse hasta diez años o más. Es por eso que se recomienda un periodo de aproximadamente quince años de revisiones periódicas, aunque la mayoría recomiendan entre tres y cinco años (5, 10, 14, 19).

En los artículos estudiados el tiempo de seguimiento llevado a cabo es muy variable, llegando a veces incluso a no estar referido. El periodo de seguimiento más corto fue de diez meses, y ningún artículo se mantuvo un seguimiento mayor a los cinco años (16-18).

Se hallaron algunos tumores con quistes satélites o quistes secundarios pegados a la pared de la lesión, algo que aumenta la probabilidad de recidiva, aunque el tiempo de seguimiento no fue el suficiente para poder comprobarlo (14).

El TOQ aparece constantemente relacionado al síndrome basocelular, también conocido como síndrome de Gorlin (o Gorlin-Goltz), ya que fue descrito por Gorlin y Goltz en 1960 (5, 11).

El primer caso de esta enfermedad fue descrito en 1894 por Jarisch y White, los cuales hablaron de un paciente con múltiples carcinomas de células basales, escoliosis y dificultades en el aprendizaje, pero no fue hasta 1960 cuando Gorlin y Goltz establecieron su tríada clásica (11).

Esta enfermedad multisistémica autosómica dominante es causada por mutaciones que se producen en el gen PTCH, supresor tumoral localizado

en el cromosoma 9q22.3. Gorlin y Goltz establecieron la clínica clásica de la enfermedad: tumor odontogénico queratoquístico, espina bífida y múltiples epitelomas de las células basales nevoides. Las características del síndrome fueron clasificadas en función a la prevalencia de cada una de ellas (11, 12).

Estos enfermos presentan un espectro amplio de anomalías del desarrollo, entre ellas anomalías cutáneas, óseas, dentarias, de los tejidos blandos, del sistema nervioso y del sistema ocular además de múltiples tumores queratoquísticos. También cabe destacar su alta predisposición a algunas neoplasias, entre las que llama la atención por su amplia incidencia el tumor odontogénico queratoquístico, que a menudo se trata de la primera lesión en ser diagnosticada, ya que muchas veces los pacientes son asintomáticos (11, 12, 19).

Los tumores aparecen antes de lo que normalmente pasa con los tumores queratoquísticos esporádicos, incluso antes de la primera década de la vida. De hecho, la mayoría de las veces en la que un TOQ es diagnosticado antes de los diez años, automáticamente se sospecha de SCNCB (11, 15).

Además, son más frecuentes en el maxilar y aparecen en una proporción 1:1 entre hombres y mujeres, por lo que las características clásicas disciernen mucho del tumor esporádico. Sólo entre el 4 y el 5% del total de tumores odontogénicos queratoquísticos se encuentran asociados al síndrome (11, 15).

Se ha visto que la recurrencia después de la intervención quirúrgica está establecida entre el 2,5 y el 62,5%, y alcanza el 82% cuando se relaciona con el SCNCB. De hecho, la mayoría de las recidivas tienen lugar durante los primeros cinco años, y muchos menos casos son hallados nueve o más años después de la intervención inicial, lo que sugiere que debemos aplicar un largo periodo de seguimiento (12).

Los TOQ sindrómicos tienen la misma apariencia radiológica que los que aparecen esporádicamente. Que estos pacientes suelen tener múltiples

quistes no quiere decir que los tengan todos de forma simultánea, sino que durante toda su vida les son diagnosticados varios de ellos. En este estudio algunos de los pacientes reportados pertenecen a este grupo.

En esta enfermedad se pueden confundir quistes primarios de nueva aparición con secundarios provenientes de los ya extirpados (11).

En los estudios se les realizó una ortopantomografía y una TC para poder identificar los tumores odontogénicos no hallados. Los pacientes fueron tratados con enucleación y curetaje en un gran número. En estos casos fueron exodonciados los dientes involucrados.

Los tratados mediante marsupialización eran jóvenes con dientes aún sin erupcionar, o pacientes con lesiones muy amplias. Todos ellos necesitaron dos irrigaciones diarias de suero salino y se esperó hasta que los dientes erupcionaran y las lesiones disminuyesen su tamaño.

La mayoría de los quistes iniciales fueron diagnosticados en la mandíbula, aunque durante el tratamiento el número de tumores se vio ampliado, lo que pudo comprobarse en las radiografías de control.

El 86% de los pacientes tratados con enucleación primaria no tuvo recidiva durante los primeros cinco años, mientras el 100% de los tratados con marsupialización primaria y enucleación secundaria no tuvieron recidiva alguna durante el mismo periodo de tiempo.

## **7. CONCLUSIONES**

- a) Los resultados observados en los artículos revisados han sido muy variados, pero en la mayoría de ellos no se han presentado recidivas. Sin embargo, ninguno de los estudios contempló un periodo de seguimiento superior a los cinco años, tal y como es recomendado, por lo que no es posible garantizar la ausencia de recidivas a largo plazo.
  
- b) No hemos podido concluir con un tratamiento ideal para el tumor odontogénico queratoquístico, ya que los resultados y los tipos de pacientes son muy divergentes.
  
- c) Podemos afirmar que el tratamiento de estos tumores mediante descompresión con unos utensilios e irrigación adecuados facilitan en gran manera el tratamiento final con enucleación, favoreciendo un postoperatorio sin recidivas.
  
- d) La marsupialización como tratamiento único no ha dado buenos resultados en los tumores asociados al síndrome de Gorlin-Goltz, pero no podemos afirmar lo mismo en casos de pacientes sin este síndrome, debido al breve periodo de seguimiento.
  
- e) Por último, la enucleación primaria da buenos resultados, pero los pacientes acaban perdiendo un mayor número de dientes al ser este el enfoque terapéutico más agresivo.

## **8. BIBLIOGRAFÍA**

1. López J. García A. Cirugía Oral. 1ª ed. España: McGraw-Hill-Interamericana de España. 1991.
2. Navarro C. García,F. Ochandiano S. Tratado de cirugía oral y maxilofacial. Tomo I. 2ª ed. España: Arán Ediciones S.L. 2009.
3. Donado M. Cirugía bucal, patología y técnica. 3ª ed. España: Elsevier España S.A. 2005.
4. López A. Martín-Granizo R. Cirugía Oral y Maxilofacial. 2ª ed. España: Editorial Médica Panamericana S.A. 2012.
5. de Molon RS, Verzola MH, Pires LC, Mascarenhas VI, da Silva RB, Cirelli JA, Barbeiro RH. Five years follow-up of a keratocyst odontogenic tumor treated by marsupialization and enucleation: A case report and literature review. *Contemp Clin Dent*. 2015; 6: 106-10.
6. Gutiérrez J. Romero M. Torres D. Manual de Enseñanzas Prácticas en Cirugía Bucal. 1ª ed. España: Publidisa. 2015.
7. Gutiérrez J. Infante P. Torres D. Atlas de Tumores Odontogénicos. 1ª ed. España: Publicaciones de la Universidad de Sevilla Manuales Universitarios. 2006.
8. Srivatsan KS, Kumar V, Mahendra A, Singh P. Bilateral keratocystic odontogenic tumor: A report of two cases. *Natl J Maxillofac Surg*. 2014; 5: 86-9.
9. Padaki P, Laverick S, Bounds G. Conservative management of a large keratocystic odontogenic tumour. *J Surg Case Rep*. 2014; 9: 243-8.
10. de Melo WM, Pereira-Santos D, Brêda-Júnior MA, Hochuli-Vieira E, Gabrielli MA, Gabrielli MF. Conservative management of a large keratocystic odontogenic tumor in the maxilla. *J Craniofac Surg*. 2012; 23: 184-6.



11. Carlson ER, Oreadi D, McCoy JM. Nevroid Basal Cell Carcinoma Syndrome and the Keratocystic Odontogenic Tumor. *J Oral Maxillofac Surg.* 2015; 73: 77-86.
12. Borgonovo AE, Di Lascia S, Grossi G, Maiorana C. Two-stage treatment protocol of keratocystic odontogenic tumour in young patients with Gorlin-Goltz syndrome: marsupialization and later enucleation with peripheral ostectomy. A 5-year-follow-up experience. *Int J Pediatr Otorhinolaryngol.* 2011; 75: 1765-71.
13. Abdullah WA. Surgical treatment of keratocystic odontogenic tumour : A review article. *Saudi Dent J.* 2011; 23: 61-5.
14. Güler N, Sençift K, Demirkol O. Conservative management of keratocystic odontogenic tumors of jaws. *Sci World J.* 2012; 2012: doi: 10.1100/2012/680397.
15. Levorová J, Machoň V, Grill P, Hirjak D, Foltán R. Keratocystic Odontogenic Tumour with Extraosseal Spread : Evaluation of the Effect Carnoy's Solution. *Praque Med Rep.* 2015; 116: 303-13.
16. Zhao Y, Liu B, Han QB, Wang SP, Wang YN. Changes in bone density and cyst volume after marsupialization of mandibular odontogenic keratocysts (keratocystic odontogenic tumors ). *J Oral Maxillofac Surg.* 2011; 69: 1361-6.
17. Park SY, Shin YJ, Kim CH, Kim BJ. Reconstruction of extensive jaw defects induced by keratocystic odontogenic tumor via patient-customized devices. *Maxillofac Plast Reconstr Surg.* 2015; 37: doi: 10.1186/s40902-015-0038-9.
18. Shudou H, Sasaki M, Yamashiro T, Tsunomachi S, Takenoshita Y, Kubota Y, Ninomiya T, Kawazu T, Mori Y. Marsupialisation for keratocystic odontogenic tumours in the mandible: longitudinal image analysis of tumour size using 3D visualised CT scans. *Int J Oral*

Maxillofac Surg. Surgery; 2012; 41: 290–6.

19. Li TJ. The odontogenic keratocyst : a cyst, or a cystic neoplasm? J Dent Res. 2011; 90: 133-42.
20. Wushou A, Zhao YJ, Shao ZM. Marsupialization is the optimal treatment approach for keratocystic odontogenic tumour. J Craniomaxillofac Surg. 2014; 42: 1540–4.
21. Talles DC, Castro WH, Gomez RS, Souto GR, Mesquita RA. Morphometric evaluation of keratocystic odontogenic tumor before and after marsupialization. Braz Oral Res. 2013; 27: 496–502.