

## Cartas al Director

### Incarceración gástrica recidivante en hernia umbilical de larga evolución

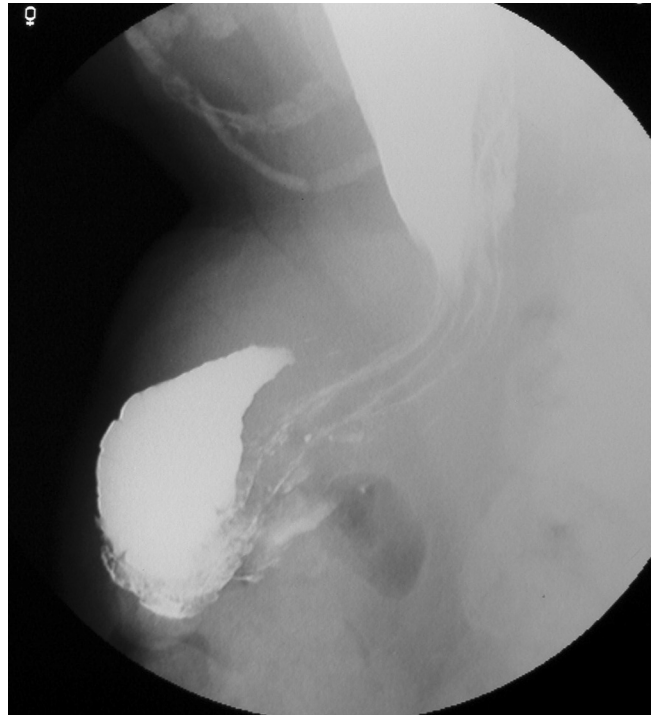
*Palabras clave:* Hernia umbilical. Defecto pared abdominal. Incarceración gástrica.

*Key words:* Umbilical hernia. Abdominal wall defects. Gastric umbilical hernia.

*Sr. Director:*

Las hernias umbilicales son aquellas que emergen a través de un defecto en el cierre de la cicatriz umbilical. En el niño las hernias umbilicales son congénitas, siendo las del adulto adquiridas; más frecuentes en mujeres de edad media, sobre todo obesas y multíparas; también se observan en los pacientes cirróticos con ascitis (1). El saco de la hernia cuando esta es voluminosa, lo que sucede con frecuencia en las mujeres, se divide mediante tabiques formados por adherencias entre las vísceras herniadas, debido a episodios recurrentes de incarceration. La estrangulación y la incarceration son complicaciones frecuentes en estas hernias.

Presentamos el caso de una paciente mujer de 77 años en estudio por medicina interna por síndrome constitucional. Como antecedentes personales destaca únicamente HTA en tratamiento con amlodipino. La paciente consulta por historia de anorexia y pérdida de 36 kg de peso en dos años, sin astenia acompañante. Vómitos frecuentes y estreñimiento habitual. Exploración normal salvo gran hernia umbilical no reductible, de años de evolución. La analítica solicitada no muestra alteraciones relevantes, encontrándose todos los marcadores tumorales dentro de la normalidad. Durante la realización del EGD se aprecia herniación de parte del estómago, antro y bulbo a través del orificio umbilical, motivo por el cual no es posible rellenar el duodeno ni el resto del intestino (Fig. 1). El TAC c/c practi-



*Fig. 1. EGD que pone de manifiesto la participación del estómago en la hernia umbilical.*

cado es informado como gran hernia infraumbilical con abundante contenido intestinal, sin signos de incarceration y con importante dilatación gástrica, quizá provocada por la presencia del omento en el interior del saco herniario. No alteraciones a otros niveles. Con el diagnóstico de hernia umbilical con contenido gástrico, se decide intervención de la paciente, practicándose incisión lanceolada transversa con extirpación del ombligo, evidenciando gran saco herniario con epiplon mayor y un redundante colon transversal en su interior, no reductibles, y asomando en el extremo superior del orificio herniario, la cara anterior del antro parcialmente herniada. Se liberan adherencias

del colon y epiplon mayor al orificio herniario, reduciendo el contenido y practicando hernioplastia con malla de polipropileno supra-aponeurótica. El postoperatorio inmediato cursa sin problemas, con reintroducción de la alimentación oral al 3<sup>er</sup> día, siendo dada de alta al 7<sup>o</sup> día sin incidencias.

En las hernias umbilicales suelen verse comprometidas con gran frecuencia asas de delgado, colon y epiplon, siendo anecdótica la participación del estómago y duodeno (2). Se describen en la literatura únicamente 3 casos de participación gástrica en este tipo de hernias (3,4). El estómago también puede verse afectado en otro tipo de hernias: postlaparotómicas, epigástricas, paraostomales, hernias de hiato y diafragmáticas (5).

La encarceración gástrica con obstrucción intestinal, en nuestro caso parece estar en relación con una tracción excesiva del ligamento gastro-cólico por parte del redundante colon transversal herniado, por lo que una vez vaciado el colon se produce la reducción de forma espontánea del contenido gástrico.

Debido a que la participación del estómago en estas hernias es inconstante, es difícil su diagnóstico por endoscopia y TAC, siendo la prueba más sensible para el diagnóstico de la encarceración gástrica el estudio gastroduodenal, permitiendo su diagnóstico específico (3). En las proyecciones frontales se suele poner de manifiesto una imagen de acortamiento y deformidad gástrica, siendo la proyección lateral esencial en el diagnóstico de tal deformidad (4).

El tratamiento es quirúrgico, mediante una incisión transversal infraumbilical de concavidad superior, respetando, si es posible, el ombligo. En nuestra paciente resultó imposible preservar el ombligo, por atrofia cutánea. El saco debe ser liberado, procediendo a su apertura para comprobar su contenido y rese-

car el epiplon adherido, si fuera necesario. El cierre del defecto puede hacerse en sentido vertical o transversal, siempre con material no absorbible. No ha podido demostrarse, experimentalmente, ventaja del cierre con imbricación de los bordes, propuesto por el cirujano norteamericano Mayo, sobre el simple cierre con yuxtaposición. En los pacientes cirróticos, la intervención por hernia umbilical puede descompensar el curso evolutivo de su enfermedad, incluso con la presentación de hemorragias digestivas por varices esofágicas.

M. Socas Macías, F. Ibáñez Delgado, F. López Bernal,  
J. M. Álamo Martín, A. Obispo Entrenas, J. A. Robles de la  
Rosa y F. Alcántara Gijón

*Departamento de Cirugía General. Hospitales Universitarios  
Virgen del Rocío. Hospital General. Sevilla*

#### **Bibliografía**

1. Armstrong O. Umbilical Hernia. *Rev Prat* 2003; 53 (15): 1671-6.
2. Bjorgsvik D, Baardsen A. Umbilical hernia with duodenal obstruction. *Acta Chir Scand* 1981; 147 (4): 295.
3. Sampaio R, Ferreira M. Umbilical hernia of stomach. *Eur Radiol* 1998; 8(4): 568-70.
4. Bryk D. Gastric involvement in abdominal wall hernias. *Gastrointest Radiol* 1984; 9 (4): 311-4.
5. Mc Allister JD, D'Altorio RA. A rare cause of paraostomal hernia: stomach herniation. *South Med J* 1991; 84 (7): 911-2.